БЪЛГАРСКО ХИРУРГИЧЕСКО ДРУЖЕСТВО

МЕДИЦИНСКИ УНИВЕРСИТЕТ-ГР. ПЛЕВЕН

XVIII

НАЦИОНАЛЕН КОНГРЕС ПО ХИРУРГИЯ

6-8 ОКТОМВРИ 2022
ГР. ПЛЕВЕН

БЪЛГАРСКО ХИРУРГИЧЕСКО ДРУЖЕСТВО

МЕДИЦИНСКИ УНИВЕРСИТЕТ-ПЛЕВЕН

XVIII НАЦИОНАЛЕН КОНГРЕС ПО ХИРУРГИЯ С МЕЖДУНАРОДНО УЧАСТИЕ

06 - 08 ОКТОМВРИ 2022г., ПЛЕВЕН

Резюмета и доклади

Плевен
2022

ISBN-978-954-756-299-8

ОСНОВЕН СПОНСОР

ОСНОВЕН СПОНСОР

ОРГАНИЗАЦИОНЕН КОМИТЕТ

Проф. Атанас Стефанов Йонков, дмн

Проф. Бойко Георгиев Коруков, дм

Проф. Борис Евгениев Сакакушев, дмн

Проф. Валентин Любимиров Игнатов, дмн

Проф. Венцислав Методиев Мутафчийски, дмн

Проф. Йовчо Петков Йовчев, дмн

Проф. Кирил Василев Драганов, дмн

Проф. Красимир Димитров Иванов, дмн

Проф. Никола Николов Владов, дмн

Проф. Панайот Фотев Куртев, дм

Проф. Росен Евгениев Маджов, дмн

Проф. Росен Стоянов Димов, дм

Доц. Аркади Георгиев Иванов, дм

Доц. Манол Бонев Соколов, дм

Доц. Михаил Владимиров Радионов, дм

Доц. Христо Иванов Шивачев, дм

Д-р Иван Христов Славчев

Д-р Свилен Стефанов Арнаудов

МЕСТЕН ОРГАНИЗАЦИОНЕН КОМИТЕТ

КОНГРЕСЪТ СЕ ПРОВЕЖДА ПОД ЕГИДАТА НА РЕКТОРА НА МЕДИЦИНСКИ УНИВЕРСИТЕТ- ГР. ПЛЕВЕН

Проф. Добромир Димитров Димитров, дм

ПРЕДСЕДАТЕЛ

Проф. Димитър Живков Стойков, дмн

ПОЧЕТНИ ПРЕДСЕДАТЕЛИ

Акад. Дамян Николов Дамянов, дмн

Акад. Григор Ангелов Горчев, дмн

ЧЛЕНОВЕ

Проф. Сергей Димитров Илиев, дм

Доц. Пенчо Тончев Тончев, дм

Д-р Полина Георгиева Маринова-Кичикова, дм

Д-р Паулина Трифонова Владова, дм

Д-р Анислав Венциславов Габърски, дм

Д-р Иван Николаевич Атмажов

Д-р Иванче Трайче Ристовски

Гл. Мс. Ивайла Петкова

XVIII НАЦИОНАЛЕН КОНГРЕС ПО ХИРУРГИЯ С МЕЖДУНАРОДНО УЧАСТИЕ

ПЛЕВЕН, 06 – 08 ОКТОМВРИ 2022 Г.

ХИРУРГИЧНА ИНФЕКЦИЯ

СЕПСИС.

Дамян Николов Дамянов, Полина Георгиева Маринова, Иво Петров Живков.

[1] *УПМБАЛ „Св. Йоан Кръстител“ ЕАД, София;*
[2] УМБАЛ „Д-р Г. Странски“, МУ-Плевен

Резюме

Цел на публикацията е преглед на хирургичната периодика през последните 10-12 години за новости по темата „Сепсис“. Източникът на сепсиса е инфекция, търпяща прогресивно развитие. Топиката на възпалителното огнище определя названието и вида на необходимата хирургична процедура. Направен е преглед на новите схващания върху патогенетичните механизми на сепсиса и факторите за появата му. Епидемиологичните данни сочат, че сепсисът е сред 10-те най-чести причини за смърт в света. Годишно са засегнати около 18 млн. души /около 6%/. Важно е, че последиците от септичните усложнения са сериозни, често дълготрайни и възможно фатални в ранни и отложени срокове. Непосредствената смъртност остава висока и зависи от своевременността на лечебните мерки. Сериозни са обаче и късните последици, които водят до отложена смъртност след 90-я ден. Направен е преглед на промените в дефинициите и класификациите на базата на консенсусите „SEPSIS 1, 2 И 3“. Отбелязана е ползата от скоровите системи и познаването на рисковите фактори. Направен е преглед на новостите в лечебната тактика и процедури, както следва: хемодинамична ресусцитация, прилагане на вазопресори, контрол върху източника на сепсиса /хирургично лечение/, антибиотикова терапия и мерки срещу органната дисфункция, както и поредица от поддържащи и нови мероприятия.
Ключови думи: сепсис, патогенеза, дефиниции, консунсуси, скорови системи, рискови фактори, лечение

SEPSIS.

Damyan Nikolov Damyanov, Polina Georgieva Marinova, Ivo Petrov Zhivkov.

[1] *UPMBAL "St. John the Baptist EAD, Sofia; 2. University Hospital "Dr. G. Stranski", MU-Pleven*

Abstact

The aim of the publication is to review the surcgical literature and databases for publications for the last 10-12 years for updates on the topic of "Sepsis". The source of sepsis is a progressive infection. The location of the isle of infection determines the name and type of the proper surgical procedure. The review of new insights into the pathogenetic mechanisms of sepsis and its disease factors has been obtained. Epidemiological data show that sepsis is among the 10 most common causes of death in the world. About 18 millions people are affected annually / about 6%/.The consequences of septic complications are serious, often long-lasting and possibly fatal

in the early and delayed period. That's why sepsis is an important topic. Immediate mortality remains high and depends on the timeliness of treatment. However, the late consequences, which lead to delayed mortality after the 90th day, are also serious. A review of changes in definitions and classifications based on the consensus "SEPSIS 1, 2 and 3" definitions has been made. The benefits of scoring systems and magnitude of risk factors are noted. The updates and upgrades in the treatment tactics and procedures are reviewed as follows: hemodynamic resuscitation, application of vasopressors, control of the source of sepsis / surgical treatment /, antibiotic therapy and complex treatment of organ dysfunction, as well as a series of supportive and new strategies for sepsis treatment.

Key words: sepsis, pathogenesis, definitions, consensus, score systems, risk factors, treatment

През 2010 година в г. Плевен се проведе Национална научна конференция, посветена на 145-годишнината от създаването на болница в града. Една от основните теми бе „хирургичен сепсис“ и един от авторите изнесе основен уводен доклад с това заглавие. Сега, 12 години по-късно отново в Плевен, една от водещите теми на Националния хирургичен конгрес 2022 е същата. В настоящия литературен обзор си поставихме два прагматични въпроса: какво ново се появи по темата „сепсис“ през този 12-годишен период и какво е необходимо да знае хирургът?

Източник /огнище/ на сепсиса. Източник на сепсиса е инфекция, която търпи прогресивно развитие в посока на влошаване. Влошаването е свързано с генерализиране /по лимфогенен и хематогенен път, както и по съседство/ и формиране на възпалителен локус - абсцес, но и възпаление, свързано с органно заболяване: гноен тонзилит, пневмония, перитонит, остър холецистит, пиелонефрит и пр. Според топиката на възпалителното огнище сепсисът може да бъде описан като:

а/ по специалности – хирургичен, урологичен, сепсис от гинекологичен произход и пр.

б/ по болестни единици или по органни системи – сепсис от тонзиларен прозход, пуерперален сепсис, билиарен сепсис, неовладян перитонит и др.

Всеки подвид има своята специфична характеристика, но при всички случаи базово е понятието „сепсис“ с неговите обединяващи качества. В този смисъл заглавието „хирургичен сепсис“ определя специализирано септично състояние, чието огнище изисква хирургична намеса.

Патогенеза. Първият предвестник и предусловие за развитие на сепсиса е появата и формирането на възпалително огнище. По правило се касае за акутна инфекция, но у човека се развиват и хронични възпалителни /фокални/ огнища, които при определени обстоятелства могат да се обострят /вкл. до супурация/ и да станат причина за остър или хронеосепсис. Като причина за хронеосепсис могат да се разглеждат хроничен тонзилит или синузит, ХОББ с бронхиектазии, хроничен калкулозен холецистит с емпием, хроничен пиелонефрит. Остро възпалително огнище може да бъде всяка локална инфекция, развиваща се в кожата, меките тъкани, коремната и плевралната кухина, пикочо-половата система, но и във всяка друга област от тялото.

Доказването на бактериална /по-рядко гъбична, вирусна или протозойна инфекция/ става чрез микробиологична посявка. Началото на възможен сепсис се бележи от навлизането на микроорганизми /или друг възпалителен агент/ в кръвното русло. Затова, независимо от прогреса за познанията ни за сепсиса, от особена важност остава изясняването на първичния фокус /възпалително огнище/ и на пътя за проникване на инфекциозния агент в организма /2/. Дали ще се развие сепсис зависи от

поредица рискови фактори, свързани с микроорганизмите, макроорганизма, както и с околната среда. Тези фактори ще бъдат припомнени по-нататък.

В структурата на микроорганизмите има характерни особености, допринасящи за развитието на сепсис. При грам /-/ микроорганизми външната мембрана включва Lipid A – компонента от липополизахариди, които са основата на ендотоксини, докато при грам /+/ микроорганизмите водещи са липотеихолиевата киселина или пептидогликан. Липополизахаридите и пептидогликанът притежават способността да образуват комплекси, след като се свържат с плазмен протеин /2, 13/.

Навлизането на микроорганизми в кръвта е придружено с отделянето на голямо количество екзотоксини, респ. ендотоксини. Това включва имунната система като първа линия за отбрана на организма. Задействат се моноцити или дендритни клетки, които разпознават различни плазменнопротеинови патогенови комплекси и ги свързват с рецептори по повърхността на макрофагите – чрез въздействие на патогенните комплекси през сигнализация на Toll-like рецептори 2 или 4. Стимулирането на рецепторите на макрофагите провокира трансдукционни сигнали към ядрото на макрофагите с активиране на транскрипционния Nucleus factor kB. Последният генерира /освобождава/ важни проинфламаторни, антиинфламаторни, хемостазни и вазоактивни фактори. Проинфламаторните цитокини вкючват Tumor Necrosis Factor – alpha /TNF-α/, интерлевкини IL-1, IL-6, IL-10, IL-18 /13, 16/. В литературата се споменават образните названия „кутията на Пандора“и „четирите конника на Апокалипсиса“. Първото понятие свързва митологичния образ на Пандора с откриването на множество цитокини и медиатори, имащи значение за предаване на вътреклетъчни сигнали за трансдукция и активиране при пресептични и септини състояния в процеса на преход от по-леки към по-тежки и дори фатални състояния. Сред проучените биологично активни молекули има основни показатели като левкоцити, съотношение на неутрофили към левкоцити и С-реактивен протеин /CRP/; добре проучените лактат, прокалцитонин и липополизахарид-свързващ протеин; имунологични фактори като IL-6, TNF-алфа, фосфолипаза AII, човешки левкоцитен антиген - DR /HLA-DR/, както и други повече или по-малко проучени и все още недостатъчно популярни показатели като пресепсин, CD-64, CD-163, микро-РНК, про-адреномедулин, HMGB-1 /High Mobility Groub Box-1/, MMP-9 /Matrix Metalloproteinase-9/, VEGF /Vascular Endothelial Grouth Factor/, ICAM-1 /Intracellular Adchesion Molecile - 1/, Methylglyoxal, Capcase - 3 и други /12/. През 2002 г. Yurg Tschopp et al. описват „инфламозомите“ като циркулиращи рецепторни комплекси, необходими за разпознаване и свързване на биологично активните молекули, предаващи клетъчни сигнали при възпаление. Биологично активните молекули и рецептори от своя страна провокират продукцията на медиатори – простагландини, левкотриени, тромбоцитактивиращ фактор, фосфолипаза AII – които увреждат съдовия ендотел, предизвикващо вазодилатация и повишен капилярен пермеабилитет /4/. Последните могат да стимулират клирънса на бактериите. Всичко това води до тежък сепсис и септичен шок, допринасяйки за повече инфламация през белодборно разрушаване, цитотоксичност, дегранулация, васкуларна пропускливост и органни увреди. Много източници от литературата посочват това масивно носителство на инфламация като „цитокинова буря“. Това понятие придоби популярност и при КОВИД-пандемията, когато вирусна инфекция при нестабилна имунна система води до масивно излъчване на цитокини и медиатори, причиняващи бързо и динамично съдови и органни увреждания с фатален характер /16/.

Второто понятие за „четирите конника на Апокалипсиса“ обединява последователно свързани и често взаимно стимулиращи се патогенетични процеси, предизвикани от биологично активните молекули и задълбочаващи септичното

състояние: ендотелна дисфункция, коагулопатия, клетъчна дисфункция и кардиоваскуларна дисфункция /7/. Някои медиатори оказват потискащ ефект върху клетъчния и хуморалния мунитет. В началото хомеостазата в организма се поддържа в деликатно равновесие, а състоянието се обособяваше в Compensatory Anti-inflammatory Response Syndrome /CARS/, но при задълбочаване на хипотонията и хипоперфузията започва влошаване и преход към Systemic Inflammatory Response Syndrome /SIRS/. Понястоящем според повечето автори тези понятия отпаднаха от класификацията на сепсиса /20/.

Повсеместното ендотелно активиране първоначално повишава експресията на левкоцитни адхезионни молекули, което има за разултат миграция и транслокация на левкоцитите в екстравазалното пространство и в тъканите. Съчетано с нарасналата съдова пропускливост състоянието се проявява клинично като интерстициален белодробен оток, увеличена бактериална транслокация от червата, нарастващ интензитет на възпалителния процес /23/.

В процесите на приспособяване имунната система играе активна роля като се опитва да смекчи вредните ефекти от проинфламаторното състояние. Така регулаторните Т-клетки продуцират медиатори като TGF – β и IL-10, за да регулират инфламацията. При изграждането на проинфламаторен имунен отговор възпалителни сигнали могат да се предават по алтернативни пътища: aIL-1β, IL-18, IL-33, пироптоза и други цитокини. Но когато ендотелът вече е увреден, той загубва защитната функция на антикоагулационния протеин С, а нараненият ендотел се превръща в тромбостимулираща повърхност. Между инфламаторните процеси и нарушенията в коагулацията има еволюционна връзка. Микробни компоненти активират и каскадата на комплемента, в резултат на което се продуцират анафилатоксини, хемотактични фрагменти и опсонини, всеки от които засилва проинфламаторното състояние. Микробните компоненти могат да активират коагулационната каскада чрез стимулиране на фактор XII или индиректно чрез промяна във функцията на ендотелиума. От своя страна микробни продукти и възпалителни цитокини активират тъканния фактор и външния път на кръвосъсирване. Постоянната хиперинфламаторна нагласа също се включва в активирането на имуносупресивни механизми, резултиращи в блокиране на микроциркулацията чрез оклузия на малкосъдовата мрежа от микротромби. Предполага се, че има промяна и в анти-, и в проинфламаторния отговор. Активираните каскади на комплемента и на коагулацията компроментират микроваскуларния кръвоток, резултиращо в локална исхемия, тотална тъканна хипоксия и предаване на кислородния глад към целия организъм, последвани от метаболитна ацидоза, хипотония, нарушена миокардна контрактилност, мултиорганен дисфункционален синдром и смърт /16, 23/.

Познанията върху патофизиологията и патогенезата на сепсиса в дълбочина не са ежедневно необходими за хирурга. Разбирането на тези процеси обаче дава обяснение на етапите на клетъчно и субклетъчно ниво, на последователното развитие на промените, които включват и нови клинични симптоми. Навременността и ефективността на хирургичната процедура върху огнището на инфекцията, съчетана с други терапевтични действия, има шанса да прекъсне или предотврати каскадната прогресия на инфекциозния процес и достигането до сепсис и септичен шок.

Епидемиология. Сепсисът се нарежда сред 10-те най-чести причини за смърт /9/. В света има повече от 18 милиона души с това усложнеине годишно /3/. Ree et al. /2017/ набират по електорнна информация 173 960 случая на сепсис за периода 2009 – 2014 година от базите-данни на 409 академични, обществени и федерални болници. На тази база изчисляват честота на усложнението 6% при средна възраст на септично болните

67 години и разпределение по пол мъже – 58% и жени – 42%. Вътреболничната смъртност е 15%, а след изписването още 6,2% /19/.
Ph.S. Barie /2018 / съобщава, че в света болнична дехоспитализация доживяват 75-80% от септичните пациенти /около 14 милиона души/. Изписаните след сепсис болни остават увредени и рискови. Така 1/2 от преживелите се възстановяват напълно и без късни последици. 1/3 умират в рамките на една година, а 1/6 преживяват с персистиращи увреждания от функционално, конгнитивно и поведенческо естество /тревожност, депресия, посттравматични стрес-разстройства и др. /. При това 40% от болните претърпяват рехоспитализация в рамките до 90 дни. Остава висок риск от повтаряща се инфекция, ОБН и сърдечно-съдови събития. Авторът систематизира характерните положения, свързани с усложнения след изписването като лош преморбиден здравен статус, висока тежест на инфекцията, по-сериозно увреждане на множествения имунитет, лошо качество на болничното лечение. При навременна рехоспитализация рискът за смърт се отлага с около 10 години /3/.

N. Pirozzi et al. /2016/, подчертават, че заболеваемостта от сепсис се увеличава ежегодно независимо от нарастващите познания, инвестиции и мерки. През 2000 г. са хоспитализирани 11,6 на 10 000 души, през 2008 – 24 на 10 000 души. Растежът е във всички възрастови групи:

възраст	2000	2008 г.
18 - 64 години 65 – 84 години над 85 години	8,3/10000 64,7/10000 177,1/10000	13/10000 99,8/10000 219,7/10000

Смъртността варира между 18-40%, а до 28-я ден – между 15-45% /16/. Най-висока остава смъртността в две групи паценти: 1. болни с нозокомиални инфекции; 2. инфекции, свързани с резистентна микробна флора като метицилин-резистентни стафилококи; ванкомицин-резистентен Pseudomonas, гъбички, както и полирезистентна флора /с най-висок леталитет/ /16/. Сепсисът при хирургични пациенти остава подценена причина за морбидитет и смъртност в периоперативния период, докато в следоперативния /след първите 24 часа/ той е най-честата причина за шок и сред най-честите – за летален изход. Септичният източник за нозокомиална инфекция включва:

- инфекция на хирургичното място /Surgical Site Infection, SSI/, представена като ранева и мекотъканна инфекция с различна дълбочина, проникваща до кухини и органи – около 10%;
- инфекция около катетър в централна вена и продължителни интравенозни вливания /Catheter-Related Blood Stream infections, CRBSI/ около 8%;
- нозокомиална пнеумония – около 17%;
- катетър-свързана инфекция на уринарния тракт – около 7%;
- други – около 4%.

Вътреболнични инфекции при общохирургично болни възникват в ICU при 63% /9/.

В малко по-стара информация T.R. Vogel et al. /2009/ разглеждат голям следоперативен клиничен материал от 1 276 451 оперирани болни през периода 1990 – 2006 г. Следоперативен сепсис е регистриран при 1,09% /тежък сепсис при 0,52% /, от които при 57,9% след спешни и при 42,1% - след планови хирургични намеси. За целия период сепсисът нараства от 0,67% на 1,74%, а тежкият сепсис – от 0,22% на 1,12%. Общата смъртност не се променя характерно през целия период – 4,24% при следоперативен сепсис и 2,28% при тежки форми. Смъртността само след спешни операции обаче расте за сепсиса от 3,74% на 4,51% и при тежък сепсис – от 1,79% на

3,15%. Инфекциите, комплицирани със сепсис, водят до вътреболнична смъртност в 50,9% /24/.

M. Sartelli /2020/ спира вниманието само върху абдоминалния сепсис, използвайки понятието complicated Intraabdominal Infections /cIAIs/, свързани с обща смъртност 1-3%. Проучването CIAOW /cIAIs wordwhite observation study/ /2013/, мултицентрично между 68 медицински институции в света, за 6 месеца отчита по-висока смъртност от 10,5%. В друго проучване, WSES cIAIs SCORE study, проведено 2014-2015 година сред 132 медицински институции от света, дава обща смъртност 9,2%, но сред болните без сепсис – 1,2%, със сепсис – 4,4%, с тежък сепсис – 27,8% и със септичен шок – 67,8% /21/. Мултицентрично проучване PIPAS Study от 2018 г. сред 153 клинични звена от 56 държави, обхващащо 3137 болни, регистрира смъртност 8,9%, като въвежда собствена PIPAS Severety Score. Според нейните точки смъртността варира: при 0 – 1 точка – 2,9%; при 2-3 точки – 22,7%, при 4-5 точки – 46,8%, при 7-8 точки – 86,7% /22/.

Посочените тенденции се потвърждават и за Азия и Австралия. M. Zhong et al /2021/ отбелязват честота на сепсиса през 1997 година 0,7% и през 2006 г. - 1,3%, докато при тежък сепсис – 0,3% за 1997 г. до 0,9% през 2006 г. /25/. J. L. Vincent /2017/ съобщава честота на сепсиса в една австралийска болница 3,8% за 1 година, а за 3,5 години – 25500 болни с хирургичен сепсис. Смъртността по ретроспективни данни за New South Weles /Австралия/ расте за периода 2002 – 2018 година от 12,7% до 15,8%, докато за 2019 година достига 20,2%. При придобит в интензивно отделение сепсис 26% от болните достигат до септичен шок и 36% умират /23/.

J. MacFie /2013/ отбелязва, че през 2009 година лечението на инфекцията на хирургично място /SSI / със 7-9-дневен болничен престой в хирургична клиника в Саарбрюкен, Германия струва 16224 евро средно за пациент. В страната са отделени 700 млн. евро само за болничен престой на такива болни /13/. В САЩ разходите за септино болните възлизат към 2006 година на 20 млрд. долара и растат ежегодно /8, 16/. Още през 2001 година Angus отбелязва, че болничната хоспитализация за сепсис нараства всяка година двукратно, като 60% от болните изискват настаняване в интензивно отделение /ICU/, а тоталните болнични разходи нарастват за 1 година със 141% /1/.

Дефиниции. Класификации. Консенсуси. Проблемът за сепсиса е древен, с бавен прогрес в последните 100 години. Хипократ /Hippocrates, 460-370 г. пр.н. / говори за путрефикация, M.T. Warro /100 г. пр.н.е. / - за миазма. А. Льовенхук /Antony van Leeuwenhock, 1632-1723/ през 1674 г. пръв вижда на домашен микроскоп живи организми в езерна вода и в дентални плаки, а Луи Пастьор /Louis Pasteur, 1822 – 1895/ открива едноклетъчни организми в загниващи тъкани. Приносът на Ignaz Semmelweis, 1818 – 1865, е въвеждането на дезинфекцията на ръцете на хирурга и персонала, Joseph Lister /1827 – 1912/ внедрява антисептиката. Schoftmueller, 1914, за пръв път определя сепсиса като инфекция, свързана със системни симптоми /13, 23/.

„Новата история“ на сепсиса води формално началото си от 1989 г., когато Roger Bone дава определение, станало основа за съвременни разсъждения и консенсуси. Той го определя като навлизане на микроогранизми или техни токсични продукти в кръвното русло, последвано от реакция на организма в две посоки – системен имунен отговор и системен възпалителен отговор срещу бактериалния причинител. През 1991 г. се организира първа консенсусна конференция за сепсиса. Този консенсусен панел, станал известен в литературата като **Sepsis – 1**, е свикан от American College of Chest Phisicians /ACCP/ и Sosiety of Critical Care Medicine /SCCM/ и дава дефиниции за инфекция, сепсис, тежък сепсис и SIRS /Systemic Inflammatory Response Syndrome/ /11/:

- Инфекция: микробен феномен, характеризиращ се с възпалителен отговор, следствие на инвазия на микроорганизми в нормална, стерилна за тях тъкан на организма.

- Сепсис: системен възпалителен отговор на инфекция спрямо потвърден и идентифициран инфекциозен фокус.

- SIRS: описан като синдром на системен възпалителен отговор на организма. Диагностичните критерии за SIRS включват, но не се изчерпват с:

температура >38^{0}C или <36^{0}C

сърдечна честота > 90 уд/мин.

тахипнея с дихателна честота > 20/мин. и $PaCO_2$>32mmHg

левкоцити > 12000 или < 4000 или нормални стойности на левкоцитите с пръчкоядрени неутрофили > 10%

- Тежък сепсис /severe sepsis /: сепсис с данни за органна дисфункция, хипотония или хипоперфузия, като включват, без да се ограничават до:

лактатна ацидоза

олигурия

остро нарушение на менталния статус

- Септичен шок: сепсис с наличие на хипотония въпреки адекватно обемно заместително лечение

- Синдром на многоорганна недостатъчност /Multiorgans Disease Syndrome, MOS, MOD/: наличие на органна дисфункция от повече от един орган, налагаща намеса за поддържане на хомеостазата.

През 2001 г. се провежда нова сесия – International Sepsis Definitions Conference. Горните дефиниции са ревизирани в посока на актуализиране и разширяване в някои детайли. Инициатори на втората сбирка са отново ACCP и SCCM, но в сътрудничество с American Thorasic Sosiety /ATS/, European Society of Intensive Care Medicine /ESICM/ и Surgical Infection Sosiety /SIS/. В медицинската литература този консенсус става известен като **Sepsis – 2**. Запазват се дефинициите за:

- сепсис като SIRS при документирана инфекция /суспектна или доказана/;
- тежък сепсис като сепсис, свързан с остра органна дисфункция /21/.

Диагностичните критерии, дефиниращи SIRS, са много разширени спрямо оригиналните от 1991 г. В концепцията за **Sepsis – 2 т**е са систематизирани в четири групи: основни симптоми; възпалителни вариабилни параметри; признаци за нарушена хемодинамика; признаци за нарушена тъканна перфузия /16, 21/:

1. Основни симптоми:

- температура > 38^{0}C
- хипотермия с телесна температура < 36^{0}C
- сърдечна честота > 90 уд/мин. или повече от 2 SD над нормалната стойност
- тахипнея
- променлив ментален статус
- сигнификантен оток или позитивен баланс на течности > 20 мл/кг над 24 часа
- хипергликемия с плазмена глюкоза > 140 mg/dl или 7,7 mmol/l при отсъствие на диабет.

2. Възпалителни вариабилни параметри:

- левкоцити > 12000
- левкопения с брой < 4000
- нормален брой левкоцити с повече от 10% ранни форми /отклонение на ляво/
- плазмен CRP повече от 2 пъти над нормата
- плазмен прокалцитонин над 2 пъти спрямо нормалната стойност

3. Признаци за нарушена хемодинамика:

- артериална хипертония. Систолично кръвно налягане < 90 mmHg. Средно артериално налягане < 70 mmHg или спад на систоличното кръвно налягане > 40 mmHg при възрастни или спад от 2 SD под нормалното за възрастта.
- органна дисфункция
- артериална хипоксемия PaO_2/FiO_2 < 300
- остра олигурия с производство на урина < 0,5 ml/hr за поне 2 часа въпреки адекватната ресусцитация с течности
- увеличение на креатинина > 0,5 mg/dl или 44,2 µmol/l
- нарушения на коагулацията с INR > 1,5 или APTT > 60 сек.
- тромбоцитопения с брой на Tr < 100 000/micromol
- хипербилирубинемия с тотален плазмен билирубин > 4 mg/dl или 70 micromol/l
4. Признаци за нарушена тъканна перфузия:
- хиперлактатемия > 1mmol/l
- намаляване на капилярното донапълване.

В 17-годишно проспективно проучване върху 11 314 критично болни /вкл. след травма/ се намира органна дисфункция в някаква степен при 5 174 от тях /45,5% /, а смъртността достига 22% /3/. В International Guadelines for Management of Severe Sepsis and Septic Shock /2012/ наред с клиничните диагностични кртерии са отбелязани и основните параметри, насочващи към определена органна дисфункция, предвестник на тежък сепсис /10/:

а) неврологична - Glasgow Coma Scale

б) белодробна

- Horowitz Index /PaO_2/FiO_2/ ≤ 250 /но ≤ от 200, ако белите дробове са възпалителният фокус/.
- Pulmonary capillary wedge pressure /PCWP/ без белези на водно претоварване.

в) Бъбречна

- производство на урина ≤ 0,5 ml/kg/h за 1 час въпреки адекватната ресусцитация
- увеличаване на серумния креатинин ≥ 0,5 mg/dl /44,2 mmol/

г) коагулация

- INR ≥ 1,5 или брой Tr <80000 или повече от 50% спад спрямо предходните 24 часа

д) стомашно-чревен тракт

- чревна парализа
- хипербилирубинемия /общ билирубин ≥ 4 mg/dl или 70 µmol/l

е) хипоперфузия

- лактат ≥ 4 mmol/l
- непълна рекапиляризация

През 2016 година се провежда Third International Consensus Definitions for Sepsis and Septic Shock. Новите предложения, известни като консенсус **Sepsis – 3**, са подготвени от експерти на European Society of Intensive Care Medicine /ESICM/ и Society of Critical Care Medicine /SCCM /. Предложението е публикувано в Journal of the American Medical Assotiation /JAMA/ от м. февруари 2016 г. Авторите се стремят да снабдят клиницистите със стандартизирана класификация, улесняваща клиничните грижи, бъдещите проучвания и съобщения. През 2017 г. Global Alliance for Infections in Surgery институционализира интердисциплинарна работна група от 76 експерти от 50 различни страни, за да определят клиничната стойност на дефинициите в Sepsis – 3, но обсъжданията в този академичен кръг продължават /11, 21/.

В следващата таблица са представени ревизираните дефиниции от консенсус Sepsis – 1 към консенсус Sepsis – 3. Съвременната тенденция е към опростяване на

класификацията на септичните състояния. Всички септични състояния трябва да се отчитат като сепсис, а преходът към по-тежко увреждане е директно към септичен шок. Схващането, че за да поставим диагнозата „Сепсис“ е достатъчно доказването на инфекциозно огнище и най-малко два признака за SIRS, се приема за неточно, тъй като критерии за SIRS се наблюдават при доста болни, които нямат сепсис.

Таблица №1. **Разширени дефиниции на сепсиса /11/**

Термин	**Sepsis – 1**	**Sepsis – 3**
SIRS	4 критерия за Systemic Inflamatore Responce Syndrome - температура >38^{0}C или <36^{0}C - сърдечна честота > 90 уд/мин. - тахипнея с дихателна честота > 20/мин. и $PaCO_2$>32mmHg - левкоцити > 12000 или < 4000 или нормални стойности на левкоцитите с пръчкоядрени неутрофили > 10%	отпада
Сепсис	Системен отговор на инфекцията, манифестиращ се с два или повече критерия за SIRS	Животозастрашаваща органна дисфункция, причинена от дисрегулиран множествен отговор на инфекцията. Органната дисфункция се дефинира като нарастване в два или повече пункта в SOFA Score, като включват дишане, коагулация, чернодробна функция, хипотония, променлив ментален статус и бъбречна дисфункция. ICU-пациенти с нарастващ риск за смърт или за продължителен престой в ICU, могат да бъдат идентифицирани с q SOFA Score > 2. - променлив ментален статус; Glasgow Coma Scale < 15 - респираторна честота > 22 вдишвания/мин. - систолично кръвно налягане < 100 mmHg
Тежък сепсис	Сепсис, свързан с органна дисфункци, хипоперфузия и хипотензия. Хипоперфузията и перфузионните абнормалитети могат да включват, но без да са лимитиращи, лактатна ацидоза, олигурия или остро нарушение на менталния статус	отпада
Септичен шок	Сепсис-индуцирана хипотония въпреки адекватното заместване с течности, заедно с присъствие на перфузионни абнормалитети, които могат да се включат, но не се ограничават до лактатна ацидоза, олигурия или остро смущение в менталния статус. Пациенти, които получават инотропни или вазопресорни агенти, могат да не бъдат хипотонични по времето, когато перфузионните абнормалитети са измервани.	Подвид на сепсиса, в чиято основа са залегнали циркулаторни и клинично/метаболитни нарушения, които са дълбоки достатъчно, за да увеличат съществено смъртността. Критерии: - поддържане на систолично кръвно налягане < 90 mmHg, нуждаещо се от вазопресори за поддържане на средно артериално налягане > 65 mmHg - лактат > 2mmol/l, въпреки адекватното обемно заместване

SIRS – Systemic Inflammatory Response Syndrome
$PaCO_2$ – парциално налягане на CO_2
SOFA – Sequential /Sepsis-related/ Organ Failure Assessment
q SOFA – quick Sequential /Sepsis-related / Organ Failure Assessment
ICU – Intensive Care Unit

Ключовите последици от дискусията върху Sepsis – 3 дефинициите са:

- Формалната диагноза на сепсиса насочва към откриването на органна дисфункция, като се опира на SOFA Score:

- Последователният преход от инфекция към сепсис, тежък сепсис, септичен шок се отменя и се свежда до инфекция, сепсис, септичен шок.

- Концепцията за SIRS може все пак да бъде употребявана при възникването на системен отговор при стерилен удар /панкреатит, травма и др./ или при инфекция, като се явява стимул за скрининг на инфекциозни фокуси.

- Сепсисът е повече от инфекция. Той е комплекс, резултиращ в животозастрашаваща органна дисфункция като функция на дисрегулиран множествен отговор /10/.

SIRS-критериите остават критикувани като неспецифични. Сегашната употреба на два или повече SIRS-критерии за идентифициране на сепсиса трябва да се разглеждат като недостатъчни и несигурни, но могат да бъдат полезни по отношение диагностиката на органната дисфункция /5/.

Сепсисът сега се дефинира като животозастрашаваща органна дисфункция при дисрегулиран множествен отговор на инфекция. Целта на тази дефиниция е да постави ударението върху първенството на не-хомеостатичния множествен отговор на инфекцията, потенциалния леталитет и необходимостта от неотложно разпознаване.

Септичният шок се дефинира като задълбочаване на сепсиса, което ще бъде клинично идентифицирано при необходимост от вазопресори за поддържне на средното артериално налягане от 65 mmHg или повече и нивото на лактатите повече от 2 mmol/l /> 18 mg/dl/ в отсъствието на хиповолемия. Наред с циркулаторната се съчетава с друга органна дисфункция.

Терминът „тежък сепсис“ понастоящем е излишен и премахнат от актуалните дефиниции /4, 21, 23/.

През 2010 година J.C. Mira et al. описват допълнителен патофизиологичен синдром, наречен Persistent Inflammatory imunosupresive Catabolism Syndrome /PICS /. Той се развива при пациенти в хронично критично състояние, развили сепсис, изискващ хирургичен контрол върху източника или сепсис, развиващ се до 14 дни от хирургичната процедура. Характеризира се като синдром, включващ персистиращи, но податливи на управление органна недостатъчност, увредена жизнена активност, зависимост на болния от механична вентилация, малнутриция, появяващи се на фона на пролонгиран престой в ICU и завършващи евентуално със смърт. Пациентите, преживяли сепсис с PICS, имат увредени физикални функции, нуждаят се от големи ресурси за поддържане на техния живот и обикновено са с продължителен неверезибилен лош изход. PICS се описва и при голяма травма, панкреатит, чревна фистула, но неголяма бройка болни са свързани със сепсис след или при голяма хирургическа намеса. Наблюдава се при лечението на хирургично болни със септични усложнения, особено при неясна промяна в курса на протичането. Регистрира се около 14-я ден на пролежаването по следните критерии:

- пациент в ICU
- ≥ на 14 дни леглопрестой
- загуба на тегло поне 10%

- BMI – 18 или по-нисък
- CRP 150 ug/dl или повече
- брой лимфоцити 0,8 x 10^9/l или по-малко
- ниво на преалбумини 100 mg/l или по-малко /14/
- ниво на албумини 30g/l или по малко

Инфекцията се счита за придобита в ICU, ако се развива 48 часа след постъпване в отделението. M. Zhong et al. /2021/ диагностицират PICS при 169 лекувани и изследвани в ICU болни. Те показват висока APACHE II Score при около 47%, SOFA Score около 23%, смърт в ICU – 32,4%, 90-дневна смъртност – 32,4% и около 4 пъти по-дълъг леглопрестой в интензивно отделение. /25/

Скорови системи. Скоровите системи имат за цел да подберат поредица от клинични симптоми, показатели за обективното състояние, лабораторни клинични и имунологични показатели, микробиологични резултати, данни от образна и ендоскопска диагностика и други специализирани методи. Тези системи служат за предсказване на изхода от заболяването в посока на подобряване, стабилизиране, влошаване или смърт. Някои предвиждат изхода в краткосрочен план, а други са дългосрочни.

След 2016 г. групата, разработила консенсусните дефиниции и препоръки за становището Sepsis -3, се опира на две свързани скорови системи:
- SOFA Score /The Sequential sepsis-related Organ Failure Assessment/, подходяща за работа в спешни клинични структури за предсказване на тежък сепсис и септичен шок /10, 21/.

Таблица №2 **SOFA Score**

Засегната система/орган/функция	**Показател**	**Score/точков показател**
Дихателна система	PaO_2/FiO_2 < 400 < 300 < 200 и механична вентилация < 100 и механична вентилация	 1 2 3 4
ЦНС	Glasgow Coma Scale 13 – 14 10 – 12 6 – 9 < 6	 1 2 3 4
ССС	Средно артериално налягане /Mean Art. Presure, MAP/ - хипотензия или нужда от вазопресори MAP < 70mmHg/ dop ≤ 5 или dob /всяка доза/ dop > 5 или epi≤ 0,1 или nor ≤ 0,1 dop > 15 или epi > 0,1 или nor > 0,1 /dop – Dopamine; dob – Dobutamine; epi – Epinephrine; nor - Noradrenaline/ дозировка в µmg/kg/min	 1 2 3 4
Черен дроб	Билирубин mg/dl /µmol/l/	

	1,2 – 1,9 /> 20-32/ 2,0 – 5,9 /33-101/ 6,0 – 11,9 /102 – 204/ >12,0 />204/	1 2 3 4
Коагулация	Тромбоцити x 10^3/µl < 150 < 100 < 50 < 20	 1 2 3 4
Бъбреци	Креатинин mg/dl /или уринарен отговор/ 1,2 – 1,9 /110-170/ 2,0 – 3,4 /171-299/ 3,5 – 4,9 /300-400/ > 5.0 />400/	 1 2 3 4

Стойностите по тази система варират от 1 до 24 точки. Ниският сбор е с благоприятни прогноза, а нарастването на сбора до 24 точки сочи влошаване и неблагоприятен изход.

quick SOFA Score /q SOFA/. Опростена скорова система, приложима извън спешни структури, при които се работи само с клинични показатели без необходимост от лаборатория. Тази скорова система дава възможност за по-бързо предсказване на летален изход при болни с инфекция още преди хоспитализацията, но и след приемането в малки болници и преди оперативна намеса. Набирането на три точки насочва към очакване на неблагоприятно развитие за болния, а на 2 – за удължен болничен престой.

Показателите на quick SOFA Score са:

1. Ниско кръвно налягане / систолично налягане ≤ 100 mmHg
2. Повишена честота на дишане /≥ 22 вдишвания/минута
3. Променливо съзнание /GCS < 15 /

Ако q SOFA е позитивна, е стимул за извършване на следващи изследвани, търсещи органна дисфункция и на критерии за дефиниране на сепсис или суспектна инфекция преди дехоспитализацията /21/.

J. P. Donnely et al. /2017/ прилагат критериите от Sepsis-3 в кохорта от повече от 30000 пациенти в проучването REGARDS /Reasons for Geographie and Racial Differenses in Stroke/. 1526 пациенти изпълняват критериите за SIRS с вътреболнична смъртност 9%. 1080 болни съответстват на SOFA Score за сепсис при болнична смъртност 13% и само 379 болни имат позитивна q SOFA с болнична смъртност 21% /5/.

Скоровите дефиниции не могат да бъдат възприети безкритично. Както те, така и дефинициите Sepsis-3 подлежат на усъвършенстване. I. Niyongombwa et al /2020 / обследват тяхното съответствие в центрове с лимитирани ресурси в University Theaching Hospitals of Kigali and Butare. През 2018 г. те предлагат модифицирана Kigali Surgical Sepsis /KiSS/ Score, като 6 месеца подлагат показателите на изследване, а след това 6 месеца ги валидизират. Използвали са две групи по 144 болни, общо 288, със средна възраст 32,6 години. Средният болничен престой е 22,9 дена, като 51,4% пролежават в ICU. Скоровата система Kigali включва:

- възраст > 55 години - 1
- наличие на комобридност - 1
- систолично кръвно налягане < 90mmHg - 1
- дихателна честота > 24/мин. - 1

- Glasgow Coma Scale < 15 - 1
- перфорация на ГИТ - 1

Смъртността от хирургичен сепсис за всички болни е 21,7%, но авторите ги разпределят на три групи по модела на триажа и отчитат следните резултати:

I клас болни „зелени“ - оценка 1 или 2
В нея попадат 59% от изследваните.
Риск от прием в ICU – 40%.
Риск от смърт – 2,2%.
II клас болни „жълти“ - оценка 3 или 4
Включва 33% от изследваните.
Риск от прием в ICU – 64,7%.
Риск от смърт – 51,6%.
III клас болни „червени“ - оценка 5 или 6
Включва 11% от изследваните.
Риск от прием в ICU – 100%.
Риск от смърт – 76,1%.

Авторите намират тази скорова система за по-чувствителна в сравнение с q SOFA /73% спрямо 52% / при сравнима специфичност /97% срещу 87% / и по-голяма точност в предсказването на приема в ICU / 94% срещу 60% /. Считат, че тази скорова система е по-подходяща за болници с по-малки ресурси /15/.

V.P. Ho et al /2019/ използват за практиката на спешни болници т.нар. Emergency Surgery Score /ESS/, която калкулира предоперативния риск за предсказване на изхода, включително за следоперативен сепсис.

Emergency Surgery Score /ESS/

Показател		**Точки**
Демографски		
- възраст > 60 години		2
- бяла раса		1
- трансфер от външен спешен департамент	1	
- трнсфер от болница за спешна помощ	2	
Придружаващи заболявания		
- асцит	1	
- BMI < 20 кг/м^2		1
- дисеминиран карцином	3	
- диспнея		1
- функционална зависимост	1	
- анамнеза за ХОББ	1	
- хипертония	1	
- употреба на стероиди		1
- нужда от вентилация 48 часа предоперативно	3	
- загуба на тегло > 10% в продължение на 6 месеца	1	
Лабораторни изследвания		
- албумин <3u/l		1
- алкална фосфатаза >125 u/l		1
- урея > 40 mg/dl		1
- креатинин > 1,2 mg/dl		2
- INR> 1,5		1
- тромбоцити < 150x10^3 u/l	1	
- SGOT >40 u/l		1

- натрий> 145 mg/dl	1	
- левкоцити n10^3 u/l	1	
< 4,5		1
> 15 ≤ 25		1
> 25		2
Max Score		**29**

Налице са и други проучвания, без да се изключва и полезната предиктивна стойност за скоровата система APACHE II /11/

Рискови фактори. Безспорно за появата и развитието на сепсис оказват влияние голяма група фактори. Идентификацията им логично върви според връзката им с макроорганизма, с микроорганизмите и с околната среда. Последната група фактори са свързани с болничната среда и болничния персонал. От своя страна в болничната среда се определят фактори, характерни за болничната стая, за ICU, за операционните зали и за лечебното заведение като цяло. За развитие на хирургичен /следоперативен / сепсис могат да бъдат посочени:

1. От страна на пациента: възраст, пол, раса, диабет, затлъстяване, недохранване, хронично възпаление, съдова недостатъчност, анемия, оперативна намеса, спешност, хипоксия, лъчетерапия, имуносупресия и др.

2. От страна на микроорганизмите: повишена резистентност, полимикробна инфекция, анаеробна инфекция, резистентна флора, неправилна антибиотична терапия, неправилно третиране на хирургичната рана, контаминирана рана и др.

3. От лечебните процедури: спешна операция, закъсняла хирургична намеса, контаминация, продължителна хоспитализация, липса на бактерилна посявка, нецелева антибиотикотерапия, липса или неправилен дренаж, непълноценна или неправилна обработка на хирургичната рана, респ. на оперативното поле, непълен дебридман, непълна хемостаза, продължителна операция, операция върху рискови органи /колон-ректум, панкреас, хранопровод, билиарна система/ и др.

4. От болничната среда: контаминирани консумативи, неизмиване н аръцете, неправилна дезинфекция, некачествена стерилизация, работа на болничния персонал без ръкавици, недостатъчно честа смяна на ръкавиците, некачествена обработка на кожата за операция, неспазване на правилата за работа с централни венозни катетри и с уретрални катетри, дълъг престой на перназална сонда, интраоперативно замърсяване на оперативното поле, наличие на чуждо тяло, хипотермия, некачествена вентилация на операционната зала, неправилна оперативна техника, червна стома, лечение в ICU, тежко общо състояние и др. /1, 8/.

През 2019 г. Ph. Plaeke et al. провеждат обширно проучване върху 8199 потенциални статии в Medline, Web of Sciense и Kohrane Database. След отпадане поради дублиране или изключващи критерии остават 193 статии – 167 ретроспективни проучвания, 20 кохортни студии и 2 студии върху Case Report. В тях влизат 30 918 540 болни, като от тях 2,04% развиват следоперативен сепсис. Уточнени са 178 рискови фактори, но с най-високо значение авторите посочват:

а) От страна на пациента – мъжки пол, диабет, възраст 65-75 години, тютюнопушене, ХОББ, затлъстяване, артерилна хипертония, ХБН, онкозаболяване, анемия, левкопения, тромбоцитопения и др.

б) Свързани с болничното лечение – вид операция, спешна операция, кръвна трансфузия по вереме на операция, отворена хирургия /в сравние с миниинвазивна/, умишлено сериозно отслабване на тегло, голям поток приходящи болни, отлагане на операцията неоадювантна радио- и/или химиотерапия, операция в „учебна“ болница /за

подготовка на кадри/, вид анестезия /обща в сравнение с епидурална/, дълготрайна операция, големина на болницата и др.

Факторите са подредени според степента на влиянието им върху риска за развитие на хирургичен сепсис. Авторите посочват, че до 38 от общо 178 фактора имат значимо влияние за появата на септично усложнение /17/.

Възрастта е много важен фактор. Повече от 50% от болните с тежък сепсис са над 65 години. Втората засегната възрастова група са новородените. Над 36% от всички починали са с неонатален сепсис поради незряла имунна система, множествени първи бактериални контакти, влияние на трансвагиналното раждане в сравнение с Цезаровото сечение и пр. Многопосочен и силен фактор при повече от половината болни е коморбидността със силно въздействие на диабет, ХОББ, ХБН, хронична чернодробна болест, имунен дефицит и др. /16/. V. Gabriel et al отчитат влиянието за появата на сепсис и септичен шок на ASA-статуса, на общото състояние, на зависимостта от лекарства /стероиди, наркотични/ и злоупотреби /медикаменти, тютюнопушене, алкохол/, наред с редица други важни фактори. /8/

J. MacFie /2013 / насочва вниманието върху генетични и имунологични фактори, които оказват влияние върху индивидуалния отговор на инфекцията и изхода от сепсиса. Идентифицирани са няколко кандидат-гени: TNFα TNFβ, IL-1 рецепторен антагонист, HEAT-Shock-protein, IL-6, IL-10, CD3 ď. Комбинацията от експресията на TNF, IL-1β и CD3ď е специфична 90% и чувствителна 80% в предсказването на възможността да се избегне сепсисът /предиктивна стойност 98%/. Факторите, които могат да влияят върху понижаването на хирургичния стрес, респ. на следоперативната имунна супресия, са миниинвазивна хирургия, избягване на хеморагия и нужда от хемотрансфузия, избягване на бактериалната контаминация интраоперативно, добрата оперативна и фина техника, наред с превантивните мерки срещу нозокомиални инфекции /13/.

J. R. Donnelly et al. /2017/ обръщат внимание, че сборът на рисковите фактори нараства в коремната хирургия във връзка с нарушеното слеоперативно оздравяване, свързано с неуспех на анастомозите в реконструктивния етап на операциите: инсуфициенция на шев, некроза на анастомозни ръбове, размачкване на тъкани, нарушено съдово хранене и пр. Тяхното влияние с развитието на локано или дифузно възпаление е ключов път по посока на развитието на сепсис и септичен шок /5/.

Лечение. Лечението на сепсиса върви успоредно с диагностичния процес. Важно е да се помни все пак, че диагностичните действия предшестват лечебните процедури, за да не се получат фалшиви и неработещи микробиологични резултати. Наред с биохимичните изследвания това се отнася най-вече до бактериологичните посявки: хемокултура, раневи секрет, гной от пункция, урокултура, секрет от абдоминална, плеврална или лумбална пункция, посявка от устна кухина, копрокултура.

При условия на септчен шок на преден план излиза обемната ресусцитация. В дългосрочен план влияние върху прогнозата и изхода при остри септични състояния оказват решенията, свързани с контрола върху източника на инфекцията и подбора на антибиотик или антибиотична комбинация /11/.

В комплексния план за лечение на сепсис/септичен шок влизат приоритетни и поддържащи задачи. Приоритетните задачи са спешни и с непосредствен оотражение върху изхода от лечението. Те се осъществяват в ICU, специализирана клиника, а и в операционната зала. Приоритетни задачи са:

1. Хемодинамична /обемна / ресусцитация.
2. Прилагане на вазопресори.
3. Контрол върху източника на сепсиса /хирургично лечение/.
4. Антибиотично лечение.

5. Мерки за преодоляване на органни дисфункции и МОН /Organ Support and Monitoring/ /23/.

Поддържащи мерки /изпълнявани в ICU или специализирани клиники:

1. Интензивни грижи в ICU.
2. Хранене /парентерално, ентерално, сондово, орално / и контрол на глюкозата.
3. Специфични периоперативни и следоперативни действия:
- овладяване на болката;
- антитромбоемболична профилактика /срещу венозни тромбози /;
- имуносубституираща терапия; имуномодулатори; антиинфламаторни медикаменти; кортикостероиди;
- прилагане на кръвни и белтъчни продукти;
- компенсиране на водно-електролитния и белтъчния баланс;
- превенция на стомашна улцерация;
- хипербарна оксигенация.
4. Профилактика на нозокомиален сепсис /пнеумония, венозен път, уретрален катетър, декубитални рани, хирургична рана/ /9/.

A. Haecker et al. /2019 / припомнят акронимът FAST-HUG, приложим при всеки шоково болен, вкюлчително при септичен шок. Мерките са предимно с поддържащ характер, а не за острата фаза /10/:

F – Feeding
A – Analgesia
S – Sedation
T – Thromboembolic prophilaxis
H – Head-of-bed evalution
U – stress Ulcer prevention
G – Glucose control

1. Хемодинамична обемна ресусцитация

Въвеждането на определени протоколи за терапевтично поведение оказва полезен ефект от една страна за снижаване на пропуските и грешките в първите часове след приемането на септично болен, а от друга – с надеждата за подобение на крайните резултати от лечението. През 2001 г. E. Rivers et al. предлагат т.нар. ранна прицелна терапия /early goal-directed therapy, EGT/, насочена основно за пациенти със септичен шок, с хипотония и необходимост от спешно обемно заместване. Обект /прицел/ на тази схема са болни с ЦВН 8-12 mmHg, средно артериално налягане > 65 mmHg, диуреза – 0,5 мм/кг телесно тегло, централно венозна сатурация на кислорода /SaO^2/ > 70 mmHg. Авторите отчитат сигнификантно намаление на болничната смъртност със 16% - от 46,5% при стандартно лечение до 30,5% при EGT /p=0,009/ /4, 20/. Продължителни мултицентрични рандомизирани контролирани проучвания ProCESS, ARISE и ProMiSe обаче не показват полза от EGT протокола по отношение и на 90-дневното преживяване, и на едногодишното, но регистрират по-продължителен престой в интензивно отделение и употреба на повече вазопресори /10/.

Отново през 2001 г. работна група регистрира първия наръчник за поведение при сепсис и септичен шок – Surviving Sepsis Campaign /SSC/ guidelines for the management of severe sepsis ans septic shock. Първоначалната цел /2002 г./ е да се създаде ключово ръководство за поведение и се редуцира смъртността. То претърпява редакции и надграждане през 2004, 2008, 2012 година. Създаденото ръководство за лечение, основано на доказателства, насочва вниманието към всички големи категории, засегнати при сепсис, включващи начална ресусцитация, скрининг и мерки, съчетани с диагностика, употреба на антимикробни средства, вливания и вазопресори, наред с

контрола на септичното огнище /3/. Основни опорни точки са: 1. Ранна антибиотична апликация; 2. Контрол на източника /тайминг и адекватност /; 3. Обемно заместително лечение при витални органи и съхранени функции /21/. Първоначално се прилагат диагностични и терапевтични мерки в рамките на 3 и 6-часови пакети /bundle/ /4, 10/.

Таблица №3

3-часов пакет	**6-часов пакет**
- кръвна посявка преди първата апликация на антибиотик - измерване на серумния лактат - широкоспектърен антибиотик	- обемно заместване с водно-солеви разтвори и кристалоиди 30 мл/кг тел. Тегло при болни със септичен шок - вазопресори при резистентна на обемно заместване хипотония - повторно измерване на серумния лактат

За хемодинамично нестабилни се приемат болни със сепсис и септичен шок при систолично кръвно налягане < 90mmHg, MAP < 70mmHg или спад на систоличното кръвно налягане повече от 40mmHg и серумен лактат > 4mmol/l.

Мета-анализи за използването на SSC в клиничната практика демонстрират снижаване на 28-дневната смъртност в САЩ от 46,9% /1991-1995/до 29% /2006-2009/. В Австралия и Нова Зеландия смъртността от болничен сепсис при използване на SSC спада със 16,7% за периода от 2000 до 2012 година /от 35% на 18,4%/. Но в малки и средни по население държави смъртността все още се задържа /21/.

Най-съвременните препоръки на SSC ръководството са от 2018 година. Обърнато е внимание на мерките, които трябва де се вземат още в 1-я час след постъпването, т. нар. „златен час“. Така се появяват препоръките за 1-часовия пакет /bandle/, които включват:

- измерване на лактатите, включително повторно, ако началните стойности са ≥ 2mmol/l;
- вземане на материал за микробни култури преди даването на антибиотичен агент;
- прилагане на широкоспектърен антибиотик;
- начало на бързо вливане на кристалоиди 30 мл/кг тегло при хипотония или при лактати ≥ 4 mmol/l.
- стартиране на вазопресори, ако пациентът е хипотоничен преди или след обемната ресусцитация до поддържане на MAP ≥65 mmHg.

Като „час 0“ се приема времето на разпознаване на сепсиса, т.е. диагностициране на всичките му елементи /4, 11/. Въвеждането на този 1-часов пакет има за цел да стимулира клиницистите за бърза диагноза и ранно лечение. Същевременно той отваря дебати и критики заради започването на антибиотичната употреба без ясни доказателства и спор за адекватността на поведението. American College of Emergency Phisicians /ACEP/ обаче го приема като добра опция и флексибелно мислене на различни подходи при сепсис /11/.

При тежкия терен на септично болни, особено с картина на септичен шок, провеждането на обемно течностно заместване е на границата на възможните грешки. Сигналите за неадекватност на вливания са:

а/ сърдечна недостатъчност;
б/ хипотермия;
в/ увеличване на серумния лактат над 4mmol/l;
г/ влошен газообмен;
д/ имунен дефицит;
е/ нарушена коагулация.

Вливането на обем над 5000 мл в първата фаза на сепсиса води до смърт. Препоръките постулират заместването да бъде толкова дълго, докато пациентът покаже „течностно/обемно противопоставяне“, т.е. циркулаторен отговор на нарастващия съдов обем /10/.

Болните със септичен шок са хемодинамично нестабилни. Налице е понижен обем на течностите, който води до тъканна хипоперфузия и резултира в органна дисфункция. Ресусцитацията има за цел да оптимизира сърдечната дейност чрез ранни вливания, вазопресори и понякога – инотропни инфузии. Ранните вливания са препоръчителни по препоръките на SSC и започват в 1-я, задължително в 3-я и продължават до 6-я час и след това. Началните вливания са по 30 мл/кг кристалоиди интравенозно до първите 3 часа. Изпълнението на 3-часовия пакет води до по-малка хипотония, спад на смъртността с 5% и подобрение на органната дисфункция. Ексцесивните вливания обаче са свързани с миоцитна свръхрелаксация и застрашаващи белодробен и интерстициален оток, стимулиращи повишаване на смъртността. Измерването само на ЦВН е статичен и подвеждащ периметър за контрол върху сърдечния обем. Маркер за адекватна флуидна ресусцитация и добра тъканна перфузия с кислородно насищане са $CvsO_2$ и концентрацията на серумния лактат /4/.

През 2014 г. 7,5-годишно лонгитудинално проучване показва съгласие на групите, които работят с SSC guidelines. Регистрира се около 25% спад на риска от смъртен изход. Това се потвърждава от международно проучване International Multicentre Prevalense Study of Sepsis /IMPreSS/. През 2016 г. се дава нова частична препоръка върху модерното лечение на септичните пациенти. До 2012 г. за контрол на обема на вливанията се използва сатурацията на O^2 в кръв, взета от централен венозен съд. След това се въвежда понятието dynamic resusucitation marcers. Веднъж завършената първоначална ресусцитация се оказва разумно да продължи само при болни, които са дали клиничен отговор. Ревю от медицинската литература /2016 г./ показва, че използването само на ЦВН за контрол не може да бъде оправдано дълго, защото дава погрешна ориентация за отзивчивостта към вливанията. Пасивното повдигане на крака/краката позволява динамична оценка за резервите и реактивността на организма преди прилагането на по-голям обем течности и дава възможност да се избегне ятрогенно претоварване на сърцето. При пациенти със септичен шок възможност за контрол върху обемното заместване дава и ехокардиографията. Транслуминалната термодилуция е също допустима за контрол върху обема, особено при болни в критично шоково състояние и в частност при ARDS /11/.

2. Вазоактивни агенти.

Употребяват се, когато обемната ресусцитация във връзка с персистираща хипотония /средно артериално налягане < 65mmHg/ се съчетава с необходимостта за котрол на шок, на белодробен оток и аритмия. Прилагат се катехоламини: Norepinephrin /Noradenalin/, Dopamin, Epinephrin /Adrenalin/, алфа-1 агониста Phenulephrin с Vasopressin и Angiotensin II /ATII/:

- Norepinephrin: стимулира алфа- и бета-1- адренергични рецептори. Причинява главно вазоконстрикция с известен инотропен ефект.
- Dopamin: хормон, невротрансмитер, стимулира адренергични и допаминергични рецептори. Ефектът му е свързан с дозата – при ниски дози /*3-10 μg/k*g/min/ повишава сърдечната честота и обем; при високи дози /по-голямо от *10 μg/k*g/min/ причинява вазоконстрикция. Ниските дози повишават бъбречния кръвоток и диурезата. Като странични ефекти се явяват аритмии и имуносупресия през пролактин.

Двата медикамента имат сравнима смъртност при септичен шок. Норепинефринът е споменат като медикамент от първа линия според SSC Guidelines,

защото смъртността при септичен шок нараства с 5,3% за всеки час на отложена апликация при ниско средно артериално налягане /MAP/.
- Vasopressin: ендопептид с действие върху периферните вазопресорни рецептори. Причинява вазоконстрикция на бъбречните еферентни артероли, с което повишава гломерулната филтрация. Препоръчва се за ранна употреба при септичен шок в дозаа 0,06 UNITS/min. Може да се комбинира с Norepinephrin за комбиниран ефект при болни с тежък септичен шок.
- Angiotensin II: част от ренин-ангиотензин-алдостероновата система, която реагира на хипотония. Той е ефективен вазопресор и редуцира нуждата от други вазопресори при болни с вазодилататорен шок. Има благоприятен ефект върху групата болни с добавена остра бъбречна недостатъчност. Повишава риска от тромбоемболични инциденти от 5 на 12,5%.
- Инотропни медикаменти: Могат да се упортебяват селективно при болни със септичен шок, които развиват нисък сърдечен обем. Според SSC Dobutamine е медикамент на избор от първа линия. Може да се използва и Epinephrine, който позволява комбинация с норепинефрин и добутамин при лечение на септичен шок, без да повишава смъртността /4/.

3. Контрол на източника на сепсиса.

Това е хирургична задача в комплексното лечение. Намесата трябва да бъде ранна и своевременна, което не винаги е възможно, особено при клинична картина, която не насочва към определена топика. Пример за това са септично болни при настоящата КОВИД-пандемия. Затруднена е диагностиката при всеки небактериален сепсис. Всяка диагностика за бактериална, вирусна, гъбична или протозойна инфекция изисква дни и специализирана лаборатория.

Затруднение предизвикват т.нар. инфекции, придобити в обществото /нозокомиални инфекции/ с локуси в хирургичната рана, в белия дроб, в централен венозен катетър или при уретрален катетър. Основно значение преди тяхното третиране имат мерките за предотвратяването и профилактиката им.

Според съвременната концепция като хирургична рана се приема всяка област от човешкото тяло, в която се разполага оперативното поле. В този смисъл оперативната рана може да се разположи:
- на повърхностно ниво: кожа и подкожие;
- на дълбоко ниво: мускулно-фасциален слой;
- на органно ниво: вътрешни органи, кухини и ретроперитонеално.

За инфектирана рана терминологично се говори като инфекция на хирургичното място /SSI/. Известна и рутинна е класификацията на раните като чисти, чисти-контаминирани, контаминирани и мръсни. Хирургичният сепсис по правило е свързан с последните две форми /1/.

При хирургичен сепсис предприетите мерки, освен своевременни трябва да бъдат и цялостни спрямо септичното огнище, с достатъчна по обем процедура, неналагаща допълнителни ревизии и отстраняване на остатъчни огнища /вкл. отдалечени!/. От хирургична гледна точка при работа върху инфектирана хирургична рана или огнище в кухина или област в дълбочина са важни процедурите и тяхната последователност /10/:
1. Инцизия, пункция, лапаротомия и пр. томии.
2. Вземане на материал за микробиологична посявка /гной или късче тъкан за анаеробни микроорганизми/.
3. Дебридман, отстраняване на налична колекция/колекции и некротични тъкани.
4. Промивка, лаваж на коремната кухина или на раневата площ.

5. Дренаж на гнойна кухина/кухини /вкл. в отдалечени области/. Декомпресия на коремната кухина.
6. Последващи специфични процедури, свързани с третирането на първичното огнище.

При хирургична рана дори навременното сваляне на конци може да предотврати прогресията на възпалителния процес. Навременното отваряне, промивка, дренаж, периодичен следващ контрол и превръзки са достатъчни за постигане на добър резултат. Повишено внимание и дългосрочен контрол изискват болни с диабет, съдови проблеми, нарушен имунитет.

Дебридманът, промивката и дренажите са фундаментални принципи при третиране на пациент с хирургичен сепсис и септичен шок. Чрез тях се понижава концентрацията на микробите в раната или огнищата /микробното число/, намалява се интоксикацията, в последствие се снижава възпалителният отговор, клетъчната дисфункция и тъканното увреждане /4/.

Обхватът на лечебната процедура зависи от големината на възпалителиня процес, неговата локализация и разпространеност, причината /етиологията/ за възпалението, времетраенето на възпалението и срокът до предприемане на лечебната процедура и др. При неголям интраабдоминален абсцес вследствие перфорирал дебелочревен дивертикул семплата перкутанна пункция с лаваж и дренаж може да бъде намеса с достатъчен обем. При фекулентен перитонит еднократната лапаротомия е недостатъчна. Могат да се наложат чревна резекция, колостома или операция на Хартман, както и специални техники: повторна лапаротомия /поискана, on demand/, планирана релапаротомия /на 24 до 48 часа/, техника на „отворения“ корем, вакуумна терапия. Съчетават се с вторичен дебридман и борба с междугънъчни абсцеси и микроабсцеси. Важно е времето, подбрано за затваряне на корема и за реституция на чревния тракт.

Неадекватният начален контрол на източника на сепсиса повишава 28-дневната смъртност от 26,7% на 42,9%. В съображение влиза концепцията за damage-control surgery, която препоръчва ранна първа операция, проведена толкова срочно, колкото е възможно. Съчетанието на инфекция с травма утежнява лечението и изхода. Шокът е по-тежък и трудно овладим поради протрахирания период за развитие на инфекция. Често с времето се оформа патологична летална триада: възпаление, коагулопатия, сърдено-съдова слабост /lethal triad/ /10/.

Таблица № 4.**Въздействие на damage-control концепцията за оценяване контрола върху интраабдоминалния източник /10/**

Фаза	**Зона**	**Травма-хирургия**	**Септичен шок**
0	сп.хир., ICU	Начало на хомеостатична ресусцитация	Предоперативна ресусцитация/подготовка. Затопляне. Антимикробно лечение /3-часов пакет/
1	сп.хир., ICU, опер. зала	Идентификация на модела и физиологията на травмата	Идентификация на патологията и физиологията на пациента
2	Опер. зала	Контрол върху хеморагията и контаминацията	Деконтаминация. Контрол върху източника на инфекцията
3	Опер. зала	Повторна оценка по време на операцията	_
4	ICU	Физиологично възстановяване в ICU, хемодинамична стабилизация, корекция на	Физиологично възстановяване в ICU, хемодинамична стабилизация, корекция на ацидоза, хипотермия, коагулопатия,

		ацидоза, хипотермия, коагулопатия, органна подкрепа /диализа /	органна подкрепа /диализа/, специфично индивидуализирано антибиотично лечение.
5	Опер. зала	Дефинитивни оперативни корекции /оперативно, затваряне на коремната стена/	_

4. Антибиотично лечение.

Антибиотичната терапия се предшества от вземане на материал за изясняване вида на микробната флора както от огнището на инфекцията, така и от други източници. Хемокултурата е задължителна при всяко септично състояние с клинични белези за генерализация. Микробната флора е характерна за локализацията на източника на инфекцията, но може да носи белези, типични за ICU или за болничното заведение. Така за коремната хирургия при абдоминален сепсис /complicated intra-abdominal infections, cIAIs / са характерни: а) Обичайни резиденти за стомашно-чревната флора /Enterobacteriaceae, Streptococcus spec., включително анаероби като Bacteroides fragilis/; б) бактерии от нозокомиална флора, типична за болницата /community-acquired intraldominal infections / /22/.

Закономерно първият антибиотик е емпирично избран, широкоспектърен, най-често от групата на цефалоспорините. Логиката изисква подход от антибиотик с по-ограничено действие в началото, с преход към по-мощен или към антибиотична комбинация целево след изясняване на бактериалния причинител. При съвременните условия наред с типични представители на грам /-/ и грам /+/ микробна флора трябва често да се мисли за полимикробна флора, но и за причинители от друг тип – гъбички, вируси, протозои.

Съгласно препоръките на SSC интравенозната антибиотична апликация трябва да се започне в рамките на „3-часовия пакет“ като първа ранна мярка при третирането на сепсис и септичен шок. В последствие тя влезе в задачите за първия „златен час“. Немско проучване MEDUSA /German Medical Education for Sepsis Sourse Control / показва нарастване на смъртността с 2% за всеки отложен час на антибиотикотерапията /респ. с 1% на час след обработката на източника на инфекцията / /10/. N. Bughara et al. /2019/ отбелязват, че отлагането на началното ефективно приложение на антибиотик води в първите 7 часа до увеличаване на смъртността със 7% на час /4 /. При хипотензивни пациенти или при прояви на органна дисфункция всеки отложен час в емпиричното прилагане на антибиотик също директно покачва смъртността.

SSC-2016 препоръчва следните постулати:

- Първоначалната интравенозна апликация на антибиотика да се проведе до 1 час след хоспитализацията.
- Първият избор е широкоспектърен антибиотик или антибиотична комбинация.
- Антибиотикът трябва да се смени след изолиране на микрофлората.
- Опирайки се на клиничната ситуация, трябва да се обсъди деексалация на антимикробната терапия толкова скоро, колкото е възможно /10/. Терминът „деескалация“ означава преминаване към прицелна терапия от широкоспектърен към по-тясно спектърен антибиотик, с което се смята че се постига по-ниска токсичност, по-евтино лечение и по-рядко развитие на резистентност.

При антибиотикотерапията трябва да се следват важни правила: 1. Бърза начална емпирична антибиотикотерапия – широкоспектърен антибиотик /най-често цефалоспорин/; 2. Преход към целева антибиотикотерапия при готова микробиологична посявка; 3. При избор на антибиотик освен информацията от

антибиограмата към наличната микробна флора от посявката трябва да се вземат предвид и други фактори: топика на инфекциозното огнище, дълготрайност на анамнезата, предстояща операция, характерна болнична флора, болнична антибиотична политика и др. Консултацията и съвместната работа с клиничен микробиолог е препоръчителна; 4. Необходимо е да се познава фармакодинамиката и фармакокинетиката на различните антибиотици. Целесъобразна е консултацията и съвместната работа с клиничен фармаколог.; 5. Да не се прилага веднага максималната доза на антибиотика. Целта е да се достигне MIC /minimum inhibotory concentration/, а не пиковата стойност 6. Ако е необходимо, се прилага антибиотична комбинация или съчетание с противогъбично средство; 7. Антибиотикът трябва да се прилага за минимално краткото време, гарантиращо овладяване на инфекцията; 8. Веднага след това се пристъпва към деескалация на антибиотичното лечение или спирането му /11, 22 /.

Периодичният контрол на секрецията от огнището на инфекцията е основополагащ принцип. При пациенти с дифузен перитонит при липса на периодичен микробиологичен контрол смъртността е 100%, при забавен контрол – 43%, а при незабавен начален и периодичен последващ – 18% /4/. При това незабавната посявка трябва да бъде съчетана с качествен хирургичен контрол върху инфекциозното огнище – инцизия, пълноценен дебридман, лаваж, дренаж. Периодичният контрол върху микрофлората проследява нейните изменения / промяна на микроорганизмите, полимикробна флора, поява на гъбички/, както и ефективността на антибиотичното лечеине /промяна в чувствителността към различните антимикробни средства, поява на резистнетност/.

Дискусията около времетраенето на антибиотикотерапията е дългосрочна, но днес повечето автори са единодушни, че тя трябва да бъде колкото си може по-краткотрайна. През 2006 г. е проведено рандомизирано контролирано проучване под названието STOP-IT /Study to Optimize Peritoneal Infections Therapy/. Сравняват се антибиотичен курс от 4 дена с максимален 10-дневен курс, като медикаментът се прекратява 2 дена след клиничното разпадане на симптомите. Антимикробното времетраене се измерва от момента на осъществен контрол върху източника, което може да включва операции с дренаж. Авторите намират, че няма разлика в изхода и особено в смъртността, когато е приложен кратък терапевтичен курс /6/. 4-дневният курс се отчита като сигурен и в субгрупите на пациентите с повишен риск /диабет, затлъстяване/, дори при тежко болестно състояние /сепсис, висок APACHE II / и независимо от метода за контрол върху източника /18/. Подобни удовлетворителни резултати обаче не трябва да се очакват при имунокомпрометирани болни. Преди публикуването на проучването STOP-IT Surviving Sepsis Compaign /SSC / guidelines препоръчва 7 до 10-дневно антибиотично покриване при септично болни, но като се базира на недостатъчно научни данни с добро качество /11/.

Препоръките поставят условие, че по-краткият срок е приемлив при пикочо-полова абдоминална инфекция или при cIAIs с адекватен контрол на източника. По-дълъг курс е целесъобразен при неадекватен контрол върху инфекциозното огнище, при полиинфекция и резистентна флора, при имуносупресирани пациенти, както и при някаква гъбична или вирусна инфекция. Все пак продължителността на антибиотиколечението се нуждае от доуточняване и допълнителни доказателства, които да се добавят към проучването STOP-IT /11/.

Сепсисът от вируси /influenca, cytomegalovirus, herpes/ може да достигне до септичен шок и трябва да се има предвид при клинична картина без установяване на бактериални агенти. Ролята на вирусите остава неясна, но активната виремия трябва да

се приеме като маркер за тежко заболяване, включително за органна дисфункция и смърт от сепсис. Целевото лечение е с антивирусни средства /9/ .

Употребата на биомаркети е полезна за практиката /16/. Те могат да дадат разликата между инфламация без оформено огнище и без антибиотикотерапия и инфекция с локално огнище /9/.

- най-популярен биомаркер е С-реактивният протеин, който расте при тежък сепсис и непосредствено преди смърт. Нараства в острата фаза на инфекцията, независимо дали е бактериална или вирусна. Може обаче да се увеличи неспецифично при късна бременност или в напреднала възраст.
- Phospholipasa II с всока чувствителност и специфичност за бактриемия у възрастни.
- CD 64 – биомаркерен сигнал за системна инфекция – бактериална или вирусна;
- прокалцитонин – проинфламаторен биомаркер, който демонстрира успеха на индивидуализираната антибиотична употреба, особено при критично болни в ICU. Ако покаже повлияване от антибиотика, ефектът е последван и от редуциране на смъртността. В Cochrane Review изследване прокалцитонинът е показател за начален успех на антибиотика, за времетраенето му, за снижаване на антибиотичната употреба и на страничните ефекти, за по-нисък риск от смъртен изход. Помага за отдиференциране на акутна спрямо хронична инфекция, както и на инфекциозен от неинфекциозен SIRS. Все още не е проучван при ултракъси антибиотични курсове /16/.
- като биомаркер се изследва експресията на моноцитния човешки антиген – DR /HLA-DR/ при флоуцитометрия. Това е нов биомаркер, който дава стойностна информация относно риска от вторична инфекция и за предсказване срока на смъртта.
- като ранен биомаркер за сепсис се изследва циркулиращата ДНК /cell-free DNA/, освобождавана от някои клетки, включително неутрофили, еозинофили и макрофаги, както в резултат на апоптоза, така и на други форми на клетъчна смърт.
- нов тест, базиран на метагеномиката, установява микробна ДНК в човешка кръв. Може да идентифицира различни зони от патогени от всеки източник от тялото и да бъде употребена за ранна идентификация на сепсиса и свързаните с него микроорганизми /10, 11/.

В рамките на всяко болнично заведение клиницистите /особено хирурзите/ са склонни да създават привични модели за поведение и предпочитания към определена антибиотична комбинация. Тя се прилага еднотипно в рамките на години. Това води до повишаване резистентността към тези антибиотици и създаване на резистентен болничен щам/щамове. Международни изследвания показват, че подобна тенденция се проявява и в национален мащаб. На практика след средно 4-5 годишна употреба привичната комбинация трябва да бъде изоставена и да се избере нова. След тези 4-5 години на намалена употреба използваемостта на изоставените антибиотици може да се подобри, тъй като чувствителността на микроорганизмите в болницата към тях отново нараства. Това подчертава важността на болничната антибиотична политика и на постоянния професионален контрол с ежегоден анализ от клиничен микробиолог за характерната болчина микрофлора.

Нарастващият брой антибиотици не могат да догонят или да предотвратят всички възможни последици от изменчивостта на микроорганизмите. Отдавна е ясно, че човекът води борба, която ако не е предварително загубена, е свързана с догонване и преследване на микробните мутации и изменчивост. От това се раждат по-скъпи антибиотици, спрямо които бактериите създават бързо резистентен щит или щам. Така само преди 10 години карбапенемите се използваха като върхово постижение и лечеине от последен порядък. Увлечението да се използват все по-масово като първо средство на избор доведе до нарастващ брой карбапенем-резиствентни организми /достигащи 30-40%/. Регистрирането на мултирезистнетни микроорганизми става чест факт, особено в

болнична среда или след дълготрайно недобре обосновано антибиотично лечение последователно в няколко болници /9/.

Антибиотичната резистентност се развива не от човека, а от бактериите. Появата на резистентност ограничава броя и вида на антибиотиците, които могат да бъдат бактериостатични или бактерицидни спрямо определен инфекциозен агент. Резистентността се появява при лечение, защото антибиотикът спира да въздейства, т.е. от него няма ефект. Причините за антибиотичната резистентост са: а/ прекомерна употреба; б/ неправилна упротреба; в/ придобита резистентност *от човек на човек*; г/ спонтанна резистентност; д/ в следствие селскостопанска употреба /при животни и храни/ /online/.

Микробната резистентост е голям проблем с международен отзвук. Антибиотици се употребяват от десетилетия, масово, със занижен контрол при купуването им, прилагат се безкритично при най-леки инфекции, особено у деца. Включват се при отглеждане на животни и в храни. За 2009 г. само в Европейския съюз са регистрирани 25000 смъртни случая, а в света – 700000, предизвикани от резистентни микроорганизми. Допълнителните разходи за справяне с лечението на проблемите от резистентните бактерии възлизат на 1,5 млрд. евро. По тази причина се създадоха „Глобален план за действие“, национален план, засилен е контролът. За нашата страна резултатите са неудовлетворителни. През 2014 г. повече от половината щамове на E. coli са резистентни към аминопеницилини /73% / или хинолони /38,6%/, към цефалоспорини от трета генерация /40,4%/ или аминогликозиди /28,2%//online/. Бързо нараства устойчивостта спрямо карбапенеми. Подобни са националните резултати за антибиотична резистентност спрямо Klebsiella pneumonie, Pseudominas aeroginosa, Enterococcus spp., Staphylococcus aureus, Streptococcus pneumonie, Acinetobacter spp. Част от тези микроорганизми, показващи нарастваща значимост за хирургията като инфекциозни причинители и с нарастваща антибиотична резистентност, са включени понастоящем в акронима ESKCAPE /11/.

E – Enterococcus faecium
S – Staphylococcus aureus
C – Klebsiella pneumoniae
K – Clostridium difficile
A – Acinetobacter baumanii
P – Pseudomonas aeruginosa
E – Enterobacter species

Механизмите за изграждане на резистентност са генетични, с различни видове мутации при различните антибиотици, антимикотици и антивирусни средства. Сред най-популярните в хирургичната практика видове резистентност са метицилинрезистентните и коагулазоактивните стафилококи, широкоспектърните беталактамази /сулбактам, клавуланова киселина, тазобактам/ спрямо ентерококии, ешерихии и клебсиела, ванкомицин-резистентни ентерококи и др. /22/.

Според on-line информация микробиологичната резистентност в Испания достига 45 %, във Франция 25%.

В ICU нараства употребата на неспецифични антибиотици, което се свързва с поддържания и нарастващ дял на нозокомиалните инфекции. Публикувани изследвания показват, че някои от 10-те бактерии, изолирани най-често от перитонеални инфекциозни огнища, не са чувствителни на Ampicillin/Sulbactam.

В следващата таблица са посочени антибиотици, които могат да се употребяват като втора линия за лечение на персистиращ перитонит, причинен от резистентни бактерии /10/.

Таблица №5

Антибиотик	**Клас**	**Показания**	**Патоген**
Ceftobipol	β-Lactam antibiotic	Пнеумония	MRSA, VRE, PNSP
Ceftarobin	β-Lactam antibiotic	SSI, пнеумония	MRSA, VRE, PNSP
Ceftolzan/lazobactam	Cephalosporine + β lectamase inhibitor	Интраабдоминални инфекции, инфекции на уринарния тракт, пнеумония	Pseudomonas aeruginosa; Enterobacteria-ceae; ESBL
Ceftazidim/Avibactam		Интраабдоминални инфекции, инфекции на уринарния тракт, пнеумония комплицирани инфекции „difficult-to-treat”	Pseudomonas aeruginosa; Enterobacteria-ceae ESBL carbapenemase-producing enterobacteria
Tedizolid	Oxyzolidione	SSI	MRSA; VRE; S.veridans; bh-Streptococcus
Dallavancin	Lipoglycopeptide	SSI, catheter-associated infection	MRSA; VRE; St. pneumoniae
Telavancin		Пнеумония	MRSA
Oritavancin		SSI	MRSA

5. Мерки за преодоляване на органни дисфункции

Както хемодинамичната ресусцитация, така и мерките за преодоляване на органните дисфункции вървят успоредно с периодичен лабораторен контрол и трайно мониториране на кръвното налягане и пулсовата честота, на ЦВН и отговора към вазоактивните медикаменти, на дихателната честота и дихателните режими, на диурезата и отговора на вливанията, на телесната температура.

А. Дихателна недостатъчност /тахипнея, хипоксемия, ARDS/:
- механична вентилация с интубация /дихателни режими!/
- стратегии за протекция на белите дробове
- оксигенация
- аспирация на трахеобронхиалното дърво
- мониторинг

Б. Бъбречна недостатъчност /претоварване с течности, тежка хипертензия, хиперкалиемия, метаболитна ацидоза, увеличени стойности на креатинин и урея, олигурия /
- хемодиализа /интермитентна/
- перитонеална диализа
- хемосорбция и хемофилтрация /диализа + конвекция/; бъбречно-заместителна терапия с ограничени възможности за приложение; апаратни и технологични трудности.

В. Хепатопротекция

Г. Мозъчна протекция /септична енцефалопатия/

Д. Гликемичен контрол и хранене.

Е. Превенция на нозокомиалните инфекции /4, 9/.

Нови терапии при рефрактерен или вазоплегичен септичен шок /11/. Тези проучвания са с лимитирана доказателственост и подлежат на допълнителни клинични проучвания според авторите, които са ги използвали в клиничната практика:

А. Витамин С. Известен антиоксидант с антиинфламаторни свойства, което го прави подходящ за приложение при сепсис. Освен това се счита за необходим за продукцията на катехоламини и е синергичен с действието на тиамин и гликокортикоиди. При всички болни със сепсис се доказва ниско ниво на този витамин вероятно поради ендогенно изчерпване. В три рандомизирани и контролирани студии върху 146 болни се доказва голям ефект за снижаване на смъртността от високи дози витамин С при рефрактерен септичен шок. Употребява се по 1,5 г на всеки 6 часа за 4 дена успоредно с Thtiamine 200 mg на всеки 12 часа, също за 4 дена. До момента в литературата има 13 съобщения за благоприятен ефект от високи дози витамин С при болни с рефрактерен септичен шок.

Б. Angiotenzine II. Също изпозлван при ограничен брой пациенти /344/. Допринася за подобрение на средното артериално налягане при рефрактерен септичен шок с подобрение на сърдечно-съдовите показатели по скоровата система SOFA. Прилагат се 20 ng/kg /min до max 200 ng. Внимателно се отчитат и сърдечни резултати като възможна потенциална последица на вазоконстрикцията.

В. Methylene blue /метиленово синьо/. Известен е неговият ефект да инхибира продукцията на натриев оксид, който се увеличава при септичен шок. Излишният натриев оксид води до трайна вазодилатация, с което влошава септичния шок. Известните клинични данни и проучвания са ограничени /11 студии, 2 рандомизирани контролирани изследвания, общо 114 болни/. Оказва се, че метиленовото синьо може да подобри средното артериално налягане за 2-3 часа след употреба в доза 1-2 мг/кг за 10-15 минути. Не е известно дали болус-доза или инфузия биха предизвикали по-добър отговор на средното артериално налягане или ще дадат обратен резултат. Метиленовото синьо превръща данните от пулсовата оксиметрия в неадекватна информация и е контраиндицирано при глюкоза-6-фосфат-дехидрогеназен дефицит.

Г. Други нови терапии:

- поликлонални или моноклонални антитела при сепсис с поликлонален интравенозен имуноглобулин /IVIG/. Възможно е да водят до редукция на смъртността. Използвана е бета-блокада, в частност Esmolol /няколко рандомизирани проучвания, които не се приемат за достатъчни /.
- екстракорпорално кръвно пречистване /пулификация/ - стратегия, подлежаща на изследване. Използват се индустриално спонсорирани абсорбционни материали като адювантна терапия при сепсис. Сродна е терапевтичната смяна на плазмата у човека. И двете техники са в процес на изследване и контрол /4, 11/.

Книгопис

Д. Дамянов, Е. Костадинов. Хирургичен сепсис. В: Сепсис. Лапаростомия. Под ред. на Д. Дамянов. Издателски център МУ – Плевен, 2010; 9-18

Средкова, М. Етиология и антимикробна терапия при интраабдоминален сепсис. В: Сепсис. Лапаростомия. Под ред. на Д. Дамянов. Издателски център МУ – Плевен, 2010; 29-37

Barie, Ph. S. Outcomes of Surgical Sepsis. Surg. Infect. 19, 2018, 11, 1-6

Bughrara, N., S., Cha, R., Safa, A. Pustavoitan. Perioperative Management of Patient with Sepsis and Septic Shock, Part I. Systematic Approach. Anestesiol. Clin. 2019, 1-16

Donnely, J.R., M.M. Safford, N.I. Shapiro et al. Application of the third international consensus definitions for sepsis (Sepsis 3) classification: a retrospective population based cochort study. Lancet Infect. Dis., 2017, 17: 661-670

Eichacker, P.Q., C. Natanson, R.L. Danner. Surviving sepsis – Practice guidelines, marketing campaigns, and Eli Lilly. N. Engl. J. Med., 2006, 355:1640-1642

Evens, T. Diagnosisi and managements of sepsis. In: Clinical Medicine (London), 2018, 18.2; 146-149
Gabriel, V., A. Grigorian, J. Nahmias et al. Risk factors for Post-Operative Sepsis and Septic Shock in Patients Undergoing Emergency Surgery, Surg. Infect., 2019, 1-6
Green, J.M. Essentials of Sepsis Management. Surg. Clin. N. Am, 95, 2015, 355-365
Hacker, A., M. Reichert, C.J. Reuβ et al. Intra-abdominal sepsis: new definitions and current clinical standarts. Langenbeck's Archives of Surgery. Published on line, 16.01.2019, Springer, Vrl., 1-15
Ho, V.P., H. Kaafarani, R. Rattan et al. Sepsis 2019: What Surgeons Need to Know. Surg. Infect. 21, 2020, 3, 195-199
Kumar, V. Inflammosomes : Pandora's box for sepsis. J. Inflam. Research, 2018, 11, 477-502
MacFie, J. Surgical sepsis. Brit. J. Surg. 2013, 100, 1119-1122
Mira, J.C., LF Gentile, BJ Mathias et al. Sepsis pathophysiology chronic critical illness and persistent inflammation – immunosuppression and catabolism syndrome. Crit. Care Med., 2017, 45 (2), 253-262
Niyongombwa, I., I. Sibomana, I. D. Karenzi et al. Kigali Surgical Sepsis (KiSS) Score: A New Tool to Predict Outcoms in Surgical Patients with Sepsis in Low – and Middle Income Setting. World J. Surg. 2020, published on line 22 July 2020
Pirozzi, N., N. Rejali, M. Brennan et al. Sepsis: Epidemiology, Pathophysiology, Classification, Biomarkers and Management. J. Emerg. Med. Trauma, 3, 2016, 1, 3-7
Plaeke, Ph., J.G. DeMan, S. Coenen et al. Clinical – and surgery-specific risk factors for postoperative sepsis: a systematic review and meta-analysis of over 30 million patients. Surg Tuday, Dublished on line 6.06.2019, Springer
Rattan, R., C. J. Allen, R.G. Sawyer et al. Patients with complicated infra-abdominal infection presenting with sepsis do not require longer duration of antimicrobial therapy. J. Am. Coll. Surg., 2016, 222:440-446
Rhee, C., R. Dantes, L. Epstein et al. Incidence and trends of sepsis in US hospitals using clinical vs. claims data, 2009-2014. JAMA, 2017, 318:1241-1249
Rivers, E., B. Nguen, S. Havstad et al. Early goal-directed therapy in treatment of severe sepsis and septic shock.N. Engl. J. Med. 2001; 19, 345: 1368-77
Sartelli, M., Y. Kluger, L. Ansaloni et al. Raising concerns about the Sepsis-3: definitions. World J. Energ. Surg., 13, 2018, 6, 2-9
Sartelli, M. Evaluation and management of abdominal sepsis. Curr. Opin. Crit. Care, 2020, 26, 205-211
Vinsent, Z.-L. Update on surgical sepsis szndrome. BJS, 104, 2017, 1, 34-40
Vogel, T.R., V.Y. Dombrovskiy, C.F. Lowry. Trends in postoperative sepsis: Are we improving outcomes. Surg. Infect., 2009, 10:71-78
Zhong, M., T. Pan, N-N. Sun et al. Early Prediction for Persistent Inflammation – Immunosuppression Catabolism Syndrome in Surgical Sepsis Patients. Intern. J. Gen. Med., 2021, 14, 5441-5448

ИНФЕКЦИИ НА СРЕДИННАТА СТЕРНОТОМИЯ – НАСОКИ ЗА ПРЕВЕНЦИЯ И ЛЕЧЕНИЕ.

Георги Манчев[1], Валя Горановска[1], Християн Николов[1], Васил Гегусков[1, 2]

[1]УМБАЛ „Св. Анна" – София, Клиника по кардиохирургия,[2] Медицински университет – Плевен

Резюме:

Инфекцията на срединната стернотомия, наречена още стернална ранева инфекция, е сериозно усложнение на отворената сърдечна хирургия, което предоставя предизвикателства пред хирурзите. То е свързано с висока смъртност и морбидност, както и с финансово натоварване на здравната система. Ето защо е оправдано прилагането в клиничната практика на превантивни мерки, които доказано намаляват риска от стернална ранева инфекция. Когато инфекцията се случи, лечението е предимно хирургично. Съществуват два метода на хирургично лечение – конвенционално и терапия с негативно налягане, т.нар. вакуумна терапия. През последните двадесет и пет години вакуумната терапия се разви и доказа своите предимства пред конвенционалните методи. По този начин тя все повече се налага като основен подход при лечение на стерналните раневи инфекции, както и на други видове инфектирани рани.

В настоящия текст са разгледани основните мероприятия и стратегии за ограничаване на стерналната ранева инфекция, както и хирургичните подходи за лечение. Специален акцент се поставя върху

принципите на терапията с негативно налягане, която е основен метод за лечение на раневите инфекции в институцията на авторите.

MEDIAN STERNOTOMY INFECTIONS – AN APPROACH TO PREVENTION AND TREATMENT.

Georgi Manchev[1], Valya Goranovska[1], Hristian Nikolov[1], Vassil Gegouskov [1, 2]

[1]Department of Cardiac Surgery, St. Anna University Hospital, Sofia [2]Medical University Pleven

Corresponding Author:

Dr. Georgi Manchev

email: georgi.manchev@ymail.com

Surgical site infection after median sternotomy also known as sternal wound infection is a serious complication after open heart surgery which sets challenges before surgeons. It is associated with high morbidity and mortality as well as financial burden upon the health system. Therefore preventive measures which are proved to reduce the risk of sternal wound infection should be implemented into clinical practice. Should infection occur, treatment is mainly surgical. Two general approaches exist for surgical treatment – conventional treatment and negative pressure wound therapy or vacuum therapy. Over the last twenty five years the vacuum therapy have gained widespread acceptance due to improved techniques and materials and proved its merits against conventional therapy. Thus it is nowadays a major method for treating infected postoperative sternal wounds as well as other infected or slowly healing wounds.

The present text takes an overview of the principal strategies for limiting sternal wound infection and the surgical treatment methods. Special emphasis is placed upon negative pressure wound therapy, which is the standard approach for treating infected wounds in the authors' institution.

Keywords: sternal wound infection, prevention, negative pressure wound therapy

Използвани съкращения:

CRP – C-reactive protein
СУЕ – скорост на утаяване на еритроцитите
ИТМ – индекс на телесна маса
MSSA – methicillin-sensitive staphylococcus aureus
MRSA - methicillin-resistant staphylococcus aureus
ХОББ – хронична обструктивна белодробна болест
VAC – vacuum-assisted closure

ВЪВЕДЕНИЕ И ОПРЕДЕЛЕНИЕ

Срединната стернотомия е описана за първи път от Milton през 1897 година и въведена отново в клиничната практика от Julian през 1957 година [1]. Днес въпреки развитието на минимално инвазивни подходи тя все още е основен оперативен достъп в сърдечната хирургия, защото осигурява необходимото поле за извършване на всички видове интервенции върху сърцето и големите съдове. Съединяването на двете половини на гръдната кост (остеосинтеза) се извършва с различни пособия, най често с хирургични телове (метален шев). Според анкета, обхващаща всички сърдечни центрове в Германия остеосинтезата с телове се прилага в 87% от случаите [2].

Усложненията на оперативния достъп при срединна стернотомия са представени от El Oakley чрез една опростена класификация [3]:

(1) дехисценция на стернум без клинични или микробиологични признаци на инфекция (стерилна дехисценция)

(2) инфекция на стерналната рана, потвърдена с клинични или микробиологични признаци (инфекция на хирургичното място)
А. повърхностна ранева инфекция, ограничена до кожа, подкожна тъкан и пекторална фасция, със стабилен стернум
Б. дълбока ранева инфекция (медиастинит), асоциирана с остеомиелит на гръдната кост с или без инфекция на ретростерналните тъкани; с или без дехисценция на гръдната кост
Стерилната дехисценция на стернума представлява новопоявила се подвижност на стерналните половини след метална остеосинтеза. Подвижността може да бъде спонтанна, свързана с дихателните екскурзии, или палпаторна при бимануална палпация на стернума. Тя се дължи на биомеханични причини и е с честота 0.4 – 4.2% [4-7]. Стерилната дехисценция създава възпалителен ексудат, който при наличие на чуждо тяло като восък, девиталзирани тъкани и шевен материал, създава locus minoris resistentiae за бактериите и вторична инфекция [8].
Инфекцията на хирургичното място (ИХМ) след срединна стернотомия, наречена още стернална ранева инфекция (СРИ) според повечето проучвания е с честота 1-5%, като 1-4% е повърхностна ранева инфекция без хематогенна бактериална дисеминация и 0.5-2% е дълбока ранева инфекция, засягаща гръдната кост и медиастинума, често с асоциирана инфекция на кръвта [9,10,11–18, 19].
Повърхностната стернална ранева инфекция (ПСРИ) е ограничена до кожа, подкожие и/или пекторалната фасция и включва локализиран абсцес или флегмон на подкожието без засягане на костта и ретростерналните тъкани. Дълбоката стернална ранева инфекция (ДСРИ) включва остеомиелит и медиастинит. Тя обхваща не само кожата и меките тъкани, но и гръдната кост, остеосинтезните телове, ретростерналните тъкани и перикарда (преден и среден медиастинум). Тя води бързо до нестабилност и разрушаване на стернума, правейки виталните органи в гръдния кош уязвими.
Диагнозата ПСРИ се поставя съгласно всеки един от следните критерии [20]:
1. гноевидна ексудация от оперативния разрез
2. микроорганизъм, изолиран от ранева тъкан или ексудат при стерилно пробовземане
3. локални симптоми – болка, чувствителност, зачервяване, оток на раната
Диагнозата ДСРИ се поставя съгласно всеки един от следните критерии [20]:
1. микроорганизъм, изолиран от медиастинална тъкан или ексудат при стерилно пробовземане
2. макроскопски и микроскопски изглед на тъканно възпаление при оперативната ревизия или хистопатологичното изследване
3. поне един от следните симптоми - гръдна болка, нестабилен стернум или фебрилитет > 38°C плюс поне една от следните находки - микроорганизъм, изолиран от хемокултура; гноевидна ексудация от дрена, свързан с телесната кухина/пространство; разширена медиастинална сянка на рентгенография
Една нетретирана повърхностна инфекция може да доведе до разхлабване на остеосинтезата и преминаване в ретростерналното пространство. СРИ настъпва след интраоперативна инокулация на раната или трансфер на микроорганизми по хематогенен път в периоперативния период. Важен клиничен проблем е късното откриване на патологията на стерналната рана, която започва още в периоперативния период. При около половината пациенти това се случва след изписване от болницата [21].
Най-важна е клиничната оценка на раната. Зачервяване, затопляне, оточност говорят за възпаление на кожата. Наличието на ексудат показва възпаление на подкожните тъкани. Ексудатът може да е бистър, мътен или гноевиден, освен това може да е и кървенист. Бимануалната палпация оценява стабилността на гръдната кост. Усещането за триене между двете половини на стернума е признак за дехисценция. Степента на

нестабилност невинаги може да се оцени само чрез палпация. Парадоксалната подвижност на тъканите по протежение на раната се наблюдава при дехисценция с отдалечаване на стерналните половини.
Образните изследвания допълват клиничната картина. Разширена медиастинална сянка на рентгенографията е признак на възпалени и оточни медиастинални тъкани. Разместени или скъсани остеосинтезни телове са индикация за дехисценция на гръдната кост (фиг. 1). При неясни случаи с голяма вероятност за дехисценция и инфекция се препоръчва нативна компютърна томография. Компютърната томография има висока сензитивност и специфичност за дехисценция на гръдата кост. Лабораторните маркери на възпалителния процес – левкоцитоза, повишени стойности на CRP и СУЕ, както и положителна хемокултура, допълват диагнозата.

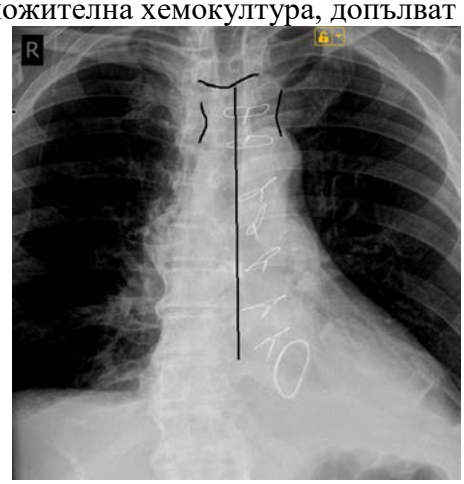

Фигура 1.

На рентгенографията остеосинтезните телове са изместени наляво от срединната линия, което се дължи на прорязване през десния хемистернум. Пациентът е с тотална дехисценция и стернална подвижност.
СРИ е сериозно усложенение след сърдечна хирургия. Тя води до неколкократно увеличение на болничния престой, финансовите разходи и смъртността, както и намаление на дългосрочната преживяемост, спрямо пациенти без СРИ [22, 23, 24]. Увеличената смъртност се дължи на продължителната септицемия и мултиорганна недостатъчност. Многократната хирургична ревизия на раната води до натрупване на хирургична травма и хирургичен стрес. Пациентите, които оцеляват след хирургична ревизия по повод ДСРИ, не възвръщат качеството си на живот [25].
Рисковите фактори, свързани със СРИ след сърдечна хирургия, са установени в различни проучвания (табл.1).

Таблица 1. Рискови фактори за стернална ранева инфекция, разпределени в две категории – свързани с пациента и свързани с процедурата.

Рискови фактори за СРИ*	
Свързани с пациента	**Свързани с процедурата**
Възраст [29]	Билатерален графтинг на АТИ [14, 15, 25, 29, 31]
Затлестяване (ИТМ>30 кг/м^2) [11, 29-31]	Продължителност на операцията [11, 15, 29]

Предоперативна анемия [32]	Ревизия за кървене [25]
Захарен диабет [11, 13, 29]	Трансфузия на кръвни продукти [32, 47, 48]
Хронична обструктивна белодробна болест [11, 14]	Терапия с кортикостероиди [34, 35]
Хронична кашлица [33]	Продължителна механична вентилация/ Дихателна недостатъчност [11, 15, 25, 31]
Тютюнопушене [13]	Продължителност на болничния престой
Периферна съдова болест [33, 34]	Коронарна реваскуларизация [34]
Хронична бъбречна недостатъчност [36]	Технически фактори [49]
Остеопороза и намалена стернална дебелина [37]	
Сърдечна недостатъчност (висок NYHA клас) [16]	
Нискодебитен синдром/ катехоламини [29, 31, 38]	
Скорошна инфекция/ антибиотична терапия [47]	

*С индекс е обозначен съответният литературен източник

Те се разделят на свързани с пациента и свързани с процедурата. Рискови фактори свързани с пациента са напреднала въраст [26], затлъстяване (ИТМ > 30 кг/м^2) [12, 26, 27, 28], предоперативна анемия [29], захарен диабет [12, 14, 26], хронична обструктивна белодробна болест [12, 15], хронична кашлица [30], тютюнопушене [14], периферна съдова болест [31, 32], хронична бъбречна недостатъчност [33], остеопороза и намалена стернална дебелина[34], сърдечна недостатъчност [17] и нискодебитен синдром с употреба на катехоламини [26, 28, 35]. Изразената остеопороза е предпоставка за прорязване на теловете през костта. Обезитетът присъства в почти всички проучвания на рисковите фактори за ИХМ. Причина за повишения риск при тези пациенти са лошата перфузия на подкожната мастна тъкан с по-ниски нива на антибиотици в нея, склонността към образуване на сероми и кухини, честата асоциация със захарен диабет, както и по-трудната постоперативна мобилизация и дихателна рехабилитация при затлъстелите пациенти. Периоперативната хипергликемия влошава гранулоцитната функция и имунологичната защита [36]. Стриктният контрол на кръвната захар в постоперативния период с продължителна интравенозна инфузия на инсулин и чест мониторинг на кръвната захар води до спад в честотата на ДСРИ [37–40]. Тютюнопушенето влошава микроциркулацията и предразполага към ИХМ. Освен това потиска образуването на антитела и лимфоцитната пролиферация [41, 42]. Силната кашлица нарушава стабилността на гръдната кост, като интраторакалното налягане се покачва до 300 mmHg [43]. Рискови фактори, свързани с процедурата и лечението са билатерален графтинг на артерия торацика интерна, особено при пациенти със захарен диабет [15, 16, 26, 28, 44], продължителност на операцията [12, 16, 26], ревизия на кървене [16, 44], трансфузия на кръвни продукти [29, 45,46], терапия с кортикостероиди [31, 32], продължителна механична вентилация и дихателна недостатъчност с хипоксия [12, 16, 28, 44], продължителност на болничния престой, технически фактори [47]. ДРСИ преобладава при пациентите с коронарна реваскуларизация [31]. Харвестингът на артерия торацика интерна (АТИ) е описан източник на деваскуларизация на стернума [48]. Броят на остеосинтезните шевове е в реципрочна

корелация с риска от ДСРИ [7, 28]. В едно биомеханично проучване малката дебелина на гръдната кост и парамедианната стернотомия са рискови фактори за стернална нестабилност и съответно за ДСРИ [49]. Употребата на восък и прекомерна електрокаутеризация на тъканите повишават риска от ДСРИ. Хроничната вирусна инфекция (ХИВ, хепатит В, хепатит С), скорошна бактериална инфекция и скорошна антибиотична терапия са рискови фактори за ДСРИ [45]. На базата на мащабно проучване Fowler и сътр. създават модел за изчисление на риска от развитие на клинично значима инфекция след сърдечна хирургия на основата на фактори, сързани с пациента и с процедурата [50]. Моделът залага на точкова система, точно идентифицираща високорискови пациенти, които биха имали полза от допълнителни интервенции за ограничаване на инфекциозния риск.

Разпределението на микроорганизмите причинители варира в различните институции, но повечето докладват коагулаза-негативните стафилококи (КоНС) като най-чест изолат. Те са коменсални микроорганизми на кожата, които причиняват автоинфекция. Staphylococcus aureus се нарежда на втора позиция [31, 35, 44, 51, 52]. Съществува тенденция към повишаване на честотата на метицилин-резистентните грам-положителни коки [53]. Полимикробните инфекции имат по-лоша дългосрочна прогноза [35, 52]. Грам-отрицателните причинители са наблюдавани в около 25-30% от случаите в и са сигнификантно свързани с неуспех на антибиотичното лечение и по-висока 30-дневна смъртност [51, 54–56]. На фигура 2 е показано разпределението на микроорганизмите в група от 77 пациенти (2.8% от всички стернотомии) със СРИ, оперирани през периода 2010-2021 година в клиника по кардиохирургия, УМБАЛ „Св. Анна”.

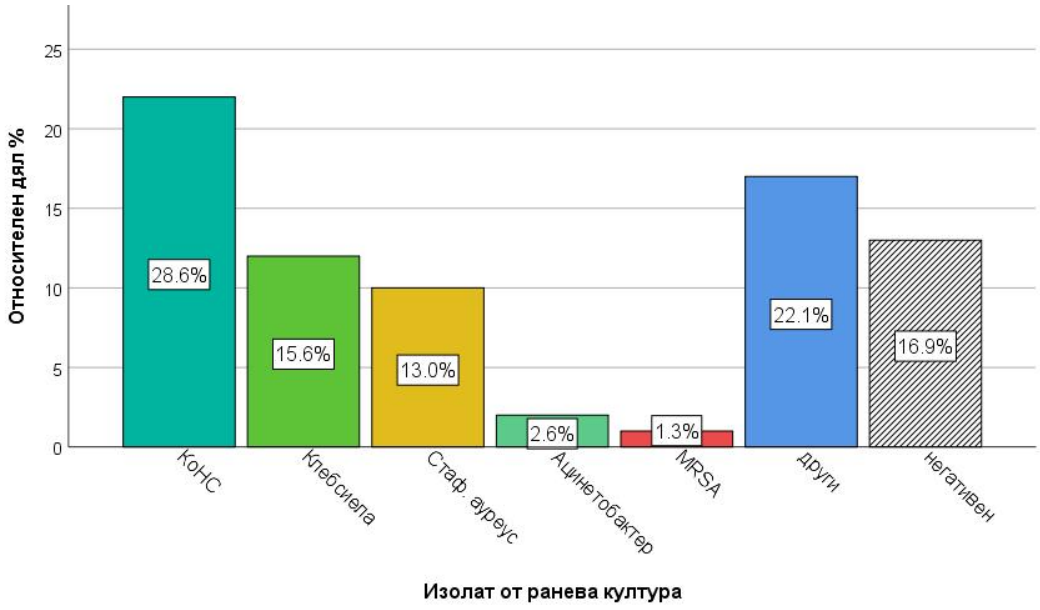

Фигура 2.

Скалата е оразмерена в абсолютен брой на пациентите, докато в стълбчетата е показано съответното дялово разпределение в проценти.

Понастоящем няма утвърдени препоръки в сърдечната хирургия за превенция и лечение на стерналната ранева инфекция (СРИ). На базата на доказателствени материали обаче могат да бъдат изведени насоки за поведение, с които се постига минимална болестност и смъртност от СРИ.

ВЪЗМОЖНОСТИ ЗА ПРЕВЕНЦИЯ НА СРИ

Идентифицирането на пациенти с висок риск, както и въвеждането на стратегии за намаляване на рисковите фактори, спомага за намаляване честотата на СРИ.

Скрининг за носителство на стафилококи в носа. Повечето раневи инфекции след сърдечна хирургия се причиняват от различни видове стафилококи. Повечето от тези инфекции произлизат от собствената флора на пациента. В една кохорта, обхващаща 352 пациенти 13,1% са носители на MSSA (метицилин-чувствителен стафилококус ауреус), а 0.3% на MRSA (метицилин-резистентен стафилококус ауреус) [57]. Носителството на Staphylococcus aureus увеличава три пъти риска от стафилококова бактериемия, като 80% от щамовете са ендогенни [58]. Приложението на назален антибиотик мупироцин води до бърза деконтаминация на 90% от MSSA и 50% от MRSA [59, 60]. Cimochowski и сътр. установяват, че интраназалният мупироцин води до значително намаление на честотата на СРИ [61]. Трябва да се има предвид, че мупироцинът няма такъв ефект при пациенти, които на са носители на стафилокок. Това обяснява противоречивите резултати в някои проучвания за ефекта на мупироцина върху раневата инфекция [62]. Мупироцинът се прилага като интраназална маз вечерта и сутринта преди операцията и лечението продължава 5 дни. Назофарингеалната проба за Staphyloccocus aureus и приложението на интраназален мупироцин при позитивна култура или липса на тестуване с PCR са препоръчителни преди сърдечна хирургия.

Предоперативен душ. Третирането на кожата преди операцията с хлорхексидинов сапун не намалява риска от инфекция, но може да намали бактериалното число около раната [63].

Обезкосмяване на оперативното поле. Отстраняването на космените придатъци се извършва извън операционната зала и по възможност в деня на операцията вместо предния ден. За отстраняването им се използва тример вместо депилиращ агент, тъй като бръсначите увеличават риска от инфекция [64].

Хипоалбуминемия и лош нутритивен статус. Преоперативнта хипоалбуминемия (<25г/Л) се свързва с увеличена смъртност и увеличен риск от СРИ [65]. Серумният албумин е основен биомаркер за нутритивен статус. Пациентите с нисък серумен албумин, загуба на телесно тегло >10% за последните 6 месеца и мускулна хипотрофия, са кандидати за преоперативна нутритивна подкрепа [66]. В едно мултицентрично проучване предоперативната нутритивна подкрепа на пациенти с недохранване е довела до значителна редукция на усложененията, включително и раневите инфекции [67].

Инфекциозен процес. Наличието на инфекция в друг орган или тъкан се свързва с 3 до 5 пъти по-висок риск от ранева инфекция. В плановите случаи се препоръчва да се идентифицира инфекцията и да се стартира подходящо лечение. Операцията се отлага до нормализиране на клиничните показатели и излекуване на инфекцията [68].

Предоперативен престой. Продължителният предоперативен болничен престой се свързва с увеличен риск от ДСРИ [69]. Това е модифицируем рисков фактор, който трябва да се включи в стратегията за ограничаване на раневите инфекции след сърдечна хирургия.

Периоперативен гликемичен контрол. Различни проучвания показват, че периоперативната хипергликемия (кръвна захар > 11.1 ммол/Л) е свързана с увеличен риск от СРИ след сърдечна хирургия [70,71, 72]. Стриктният контрол на кръвната захар до стойности 10 ммол/Л в интра- и постоперативния период води до значителна редукция на СРИ [39]. Понастоящем това е Клас I препоръка на STS (The Society of Thoracic Surgeons) [73]. Това най-добре се постига чрез продължителна интравенозна инфузия на инсулин [37, 73]. Интензифицираният гликемичен контрол в постоперативния период с таргетни стойности < 6.1 ммол/Л не води до по-добри резултати и дори може да увеличи риска от инсулт и смърт [74].

Поддържане на телесната температура. Периоперативната хипотермия (T<35.5°C) увеличава риска от ранева инфекция [75]. Хипотермията потиска неутрофилната функция,

води до вазоконстрикция и тъканна хипоския, нарушава коагулацията с образуване на хематоми в тъканите и нужда от хемотрансфузия. Всички те са фактори за СРИ. Това оправдава прилагането на мерки за затопляне на пациента в периоперативния период [76, 77].

Поддръжка на тъканна оксигенация. Поддържането на парциално налягане на кислорода над 80 mmHg в постоперативния период чрез добавъчен кислород намалява риска от СРИ с 25% [77, 78].

Преустановяване на тютюнопушенето. Съществуват доказателства, че активните пушачи имат по-висока честота на инфекциозни усложнения и смъртност след сърдечна хирургия [79]. В различни проучвания тютюнопушенето е независим рисков фактор за СРИ. Препоръчва се, когато е възможно, тютюнопушенето да бъде преустановено поне 30 дни преди оперативната интервенция [68].

Антимикробна профилактика. Предимствата на антибиотичната профилактика при сърдечна хирургия са доказани [80]. Периоперативнта антибиотична профилактика намалява честотата на раневите инфекции. Профилактиката се прилага според утвърдени препоръки по отношение на времевия интервал и вида на антимикробния агент [81,82]. Най-често се прилага цефалоспорин – цефазолин или цефуроксим в рамките на 60 минути от кожния разрез за постигане на максимална тъканна концентрация и се продължава в постоперативния период 48-72 часа. Приложението на бета-лактами спрямо агенти с предимно грам-положителен спектър води до значително по-нисък процент постоперативна пневмония и смъртност [83]. Повечето доказателства сочат, че след 48мия час няма полза от антибиотичната профилактика [83]. Също така профилактика под 24 часа се асоциира с по-висок процент СРИ и протезен ендокардит [83]. Препоръчва се дозирането да става съобразено с телесното тегло и агентът да се редозира след четвъртия час или два полуживота при продължителни интервенции [84]. Ванкомицинът е алтернатива при потвърдена алергия към бета-лактами или при риск от инфекция с MRSA (висока застъпеност на MRSA в институцията, поставяне на сърдечен имплант). Той не е удачен избор в стандартни случаи поради няколко причини. Ванкомицинът има по-ниска тъканна бионаличност и по-слаби бактерицидни ефекти от цефалоспорините. Освен това не покрива Грам-отрицателния спектър. Ето защо е препоръчителна комбинацията му с аминогликозид.

Локални антибиотици. Локалното приложение на антибиотици върху срезните повърхности на стернума значително намалява честотата на СРИ [85]. Lazar и сътр. установяват в едно ретроспективно проучване, че топикалното проложение на ванкомицин почти елиминира СРИ [86]. Ванкомицинът се приготвя с 2-3 мл физиологичен разтвор като ванкомицинова паста и се полага върху спонгиозата на гръдната кост. Друг вариант са гентамицин-колагеновите гъби. В метаанализ е установено, че гентамициновите гъби значително понижават честотата на СРИ [87].

Костен восък. Костният восък се използва за извършване на хемостаза на спонгиозната част на костите. Восъкът е чуждо тяло, което се задържа дълго време в костта и е доказано, че затруднява зарастването на двете стернални половини [88, 89]. Освен това костният восък не намалява кървенето от стерналните половини, общата кръвозагуба и употребата на кръвни продукти [90]. Восъкът може да увеличи риска от дехисценция на гръдната кост и вероятно следователно риска от инфекция, и няма полза върху кръвозагубата, не се препоръчва рутинното му приложение при срединна стернотомия [91].

Хирургични фактори. Правилната хирургична техника на отваряне и затваряне на гръдната кост намалява честотата на стерналата дехисценция и последваща инфекция. Парамедианната стернотомия затруднява остеосинтезата и е предпоставка за стернална нестабилност и инфекция [49]. Cannata описва проста, но ефективна техника за

идентифициране на срединната стернална линия, чрез която постига нулеви усложнения на оперативната рана при своите пациенти [92].
Металната остеосинтеза на стернума се извършва най-често с стоманени телове [2]. Теловете могат да се поставят като единични шевове или като „осморки”. Освен това стерналните телове могат да преминат трансстернално (през гръдната кост) или перистернално (около гръдната кост). Стерналната нестабилност се получава при прорязване на теловете през костта. Някои проувания сочат, че остеосинтезата с осморки (criss-cross) намалява честотата на постоперативна дехисценция и медиастинит [93, 94]. При високорискови пациенти Kamiya и сътр. препоръчват използването на поне осем тела за остеосинтезата [95].
При пациенти с рискови фактори за дехисценция на стернума като остеопороза, фрактуриран стернум, затлъстяване (ИТМ > 30 кг/м^2), ХОББ, билатерален графтинг на АТИ може да се приложи техниката на Робичек [96]. Тази техника се приема, че намалява риска от стернална дехисценция [2, 97]. Според едно рандомизирано проспективно проучване укрепването на първичната остеосинтеза по Робичек не променя честотата на постоперативна дехисценция при високорискови пациенти [98]. Техниката на Робичек е вероятно ефективна при реостеосинтеза на фрактуриран стернум [99] и за първично укрепване при затлъстели пациенти [27, 97].
Електрокаутерът спомага за бърза и ефективна хемостаза на меките тъкани. Електрокаутерът обаче предизвиква локално изгаряне и некроза. Прекомерната електрокаутеризация води до натрупване на некротична тъкан, която е среда за развитие на инфекция. Ето защо се препоръчва свеждане на хемостазата с електрокаутер до необходимия минимум.
Гръден колан/жилетка. Гръдните колани/жилетки имат различен дизайн, но общият принцип на действие е ограничение на движенията на гръдните половини и абсорбиране на шока при кашлица. В рандомизирано проучване поставянето на гръден колан след сваляне на гръдните дренажи и носенето му в продължение на 90 дни след операцията води до значителен спад в честотата на стерналните усложнения и подобрение в качеството на живот [100]. Сътрудничеството на пациента обаче не винаги е добро и се наложително обучение на пациента за важността на гръдния колан.
Синдром на задържаната кръв. Синромът на задържаната кръв е резултат на комбинация от постоперативно кървене и неадекватен дренаж на перикардното и плевралните пространства, при което в тях остава дефибринирана кръв и/или коагулум. Синдромът се изразява в механични и инфламаторни усложнения, които влошават прогнозата и увеличават смъртността. Ревизията поради синдром на задържаната кръв води до сигнификантно по-голяма честота на СРИ, по-продължителен престой в интензивно отделение, остра бъбречна недостатъчност и по-висока 30-дневна смъртност [101]. Ето защо трябва да се полагат всички усилия за дефинитивна хемостаза преди затваряне на гръдния кош.
Други превантивни мерки. Ранната екстубация на пациента намалява честотата на СРИ [102]. Развитието на катетър-свързана инфекция води до сигнификантно по-голям риск от СРИ [103]. Ето защо ранното отстраняване на централния венозен катетър и уринарния катетър значително намаляват честотата на СРИ.

Таблица 2. Представени са утвърдените превантивни мерки за СРИ, както и техният клас на препоръка.

Мерки за превенция на СРИ	
Мярка	**Клас на препоръка (по Lazar*)**

Скрининг за носителство на *S. aureus* в носа	Клас I
Периоперативно приложение на Мупироцин назална маз	Клас I
Предоперативен душ с хлорхексидинов препарат	Клас IIb
Лечение на текущи инфекции	Клас I
Подобряване на нутритивен статус	Клас I
Периоперативен гликемичен контрол (кръвна захар < 10.0 ммол/Л)	Клас I
Преустановяване на тютюнопушене	Клас I
Периоперативна антибиотична профилактика цефалоспорин ванкомицин	 Клас I Клас IIa
Локални антибиотици	Клас I
Костен восък	Клас III
Метод на остеосинтеза Тип „осморки” Робичек (множествени фрактури на стернума)	 Клас IIb Клас IIa
Гръден колан/ жилетка	Клас IIb

МЕТОДИ ЗА ХИРУРГИЧНО ЛЕЧЕНИЕ НА СРИ

Понастоящем няма категорични препоръки за лечение на усложненията на стерналната рана. Традиционният принцип на лечение датира от 60те години на миналия век и се състои в дебридман на раната, първично затваряне на стернума и катетърна промивка на раната с антибиотичен или антисептичен разтвор [104, 105]. Резултатите на този начален подход са незадоволителни [106, 107], което води до разработване на нови техники като отворено лечение и вторично затваряне с или без пластична процедура.

Целта на хирургичното лечение при стерилната дехисценция е да се възстанови стерналната стабилност. Техниката зависи от интегритета и качеството на костта. Ако стерналните телове са само разхлабени, те могат да бъдат натегнати. Ако теловете са разкъсани или разсукани, и гръдната кост е достатъчно здрава, се извършва налагане на нови телове (реостеосинтеза). Техниката на Robicsek е подходяща при прорязване на теловете през костта (фрагментиране на костта). Други материали за остеосинтеза са стерналните метални пластини и пластмасовите самозаключващи се бандове тип „свински опашки”.

Целта на хирургичното лечение при СРИ след отворена сърдечна операция е контрол на инфекциозния процес, постигане на стернална стабилност и запълване на тъканните дефекти, което създава условия за зарастване на раната.

Първата стъпка при хирургичното лечение е разкриване на оперативната рана. Следва почистване на раневия ексудат и резекция на некротични тъкани, включително кост. Некректомията се извършва до достигане на витални, кръвоснабдени тъкани. Раната се промива обилно с физиологичен серум или антисептичен разтвор за намаляване на

бактериалното число. При стабилен стернум е важна преценката, дали да се запазят остеосинтезните телове. Бактериите образуват биофилм по всички чужди тела, в който трудно проникват антибиотиците. В ранните етапи след сърдечната операция отстраняването на теловете води до разединяване на стерналните половини. При ограничена инфекция или абсцес е възможно разкриването само на част от стернума.
Втората стъпка е решение за първично затваряне на оперативната рана. Стабилен стернум, малък раневи дефект и постигане на радикално почистване на инфекцията са условия за първично затваряне. Винаги се поставяне дренажен катетър на активна аспирация. Промивно-аспирационният дренаж позволява първично затваряне на раната и непрекъснато промиване с антибиотичен или антисептичен разтвор. Промиването продължава, докато се стерилизира иригационната течност. Методът е описан за първи път през 60-те години от Shumacker [104] и в последствие от Bryant [105] и показва добри резултати и в нашето съвремие. Предимство на метода е моменталното постигане на стернална стабилност. Недостатъци са създаването на иригационни канали и намаляване на ефективността, ерозия на органи от катетъра, системна абсорбция на иригационния разтвор.
Когато условията за първично затваряне не са изпълнени, се преминава към отворено лечение на раната до вторичното ѝ затваряне. Класическият метод е рехаво тампониране на раневата повърхност с марлени компреси, които абсорбират ексудата и дават възможност за аерация на раната, но не позволяват тя да съхне. Компресите се подменят през определен интервал от време (1 до 5 дни според степента на ексудация на раната) до постигането на чиста рана със свежи гранулации. Недостатъци на отвореното лечение са риск от вторична инфекция, нестабилност на гръдната клетка, необходимост от механична вентилация и продължителна имобилизация, и техните последици - мускулна хипотрофия, пневмония, тромбоемболични усложнения. Алтернативен метод за подготовка на раната е терапията с негативно налягане, т.нар. вакуумна терапия.
След отворено лечение на раната обикновено се наблюдават тъканни дефекти, които се дължат на деструкция на тъканта от инфекцията, както и тъканна контракция. Тъканните дефекти налагат в някои случаи извършването на пластични процедури – оментопластика или пластика с мускулно ламбо – пекторалис майор, ректус абдоминис и в редки случаи латисимус дорзи [108]. Lee и сътр. описват за първи път употребата на оментум за пластично запълване на стернален дефект след медиастинит [109]. Приложението на васкуларизирано пекторално мускулно ламбо е описано за първи път от Jurkiewicz и сътр [110]. Този хирургичен подход се отличава с добра успеваемост и ниска смъртност, но увеличава хирургичната травма и има специфични усложнения – мускулна слабост на горен крайник, херниация на коремни органи, исхемия и некроза на оментума или ламбото, болка [111, 112].

ТЕРАПИЯ С НЕГАТИВНО НАЛЯГАНЕ (ТНН)

ТНН, известна още като вакуумна терапия, VAC® - терапия или микродеформационна терапия [113], е описана за първи път през 1996 година от Argenta [114]. През първото десетилетие на нашия век ТНН намира все по-широко приложение в лечението на рани, включително и СРИ [115], [116]. ТНН се прилага успешно както за ПСРИ, така и за ДСРИ. ТНН може да се прилага като самостоятелен метод [116] или като подготовка на раната (мост) за пластична процедура на тъканния дефект [117–119]. По същество ТНН е грешно понятие, тъй като налягането винаги има положителна величина [120]. От физична гледна точка е правилно да се нарича терапия със субатмосферно налягане, но въпреки това е прието наименованието ТНН, което се използва в настоящия текст.

При ТНН се прилага продължително или интермитентно отрицателно налягане върху раневата повърхност, която е запълнена с полиуретанова или поливинилова порьозна гъба (фиг. 3). Най-често се използва полиуретан етерната гъба, която е хидрофобна, спомага за дренажа на ексудата, има по-едри пори и силно стимулира гранулацията. Гъбата е изградена от множество малки взаимносвързани въздушни клетки. По такъв начин вакуумът се разпределя равномерно в целия обем на материала. Някои от гъбите имат сребърна импрегнация, която увеличава антибактериалното действие. Раната се херметизира със стерилно прозрачно самозалепващо се фолио. Чрез малък катетър се прилага отрицателно налягане върху системата. Налягането се регулира от -50 до -125 mmHg. Течностите се събират в канистър, интегриран в системата. Негативното налягане има редица благоприятни ефекти върху раната [120, 121]: 1. намаляване на тъканния оток и подобряване на кръвообращението в тъканите [122] ; 2. евакуация на ексудата и възпалителните цитокини; 3. потискане на бактериалния растеж; 4. предизвикване на макро- и микродеформации върху раневата повърхност, които стимулират ангиогенезата, клетъчното делене и миграция, и гранулационния процес [123] (фиг.4); 5. свиване на гъбата и притегляне на краищата на раната един към друг (макродеформация); 6. изолиране раната от външната среда и поддържане на топлина и влага в нея. Размерът на порите изглежда оказва влияние върху интензивността на гранулационния процес. Едно скорошно експериментално проучване доказва, че ТНН намалява бактериалния товар в раната до около 1/3 на осмия ден, докато отвореният метод с марлени превръзки води дори до увеличаване на бактериалния товар от изходните нива [124]. ТНН също така потиска бактериалното делене, което се потвърждава от ниския дял делящи се бактерии на електронна микроскопия [122, 124]. Други по-стари проучвания не потвърждават този убедителен ефект върху бактериалния растеж, но при тях може да се дебатират методиките за количествен анализ на бактериите [125, 126]. ТНН осигурява стабилизиране на стернума. По този начин не се налага пациентът да бъде на механична вентилация. Вакуумната превръзка може да се сменя на 2-4 дни, което намалява броя на манипулациите върху раната. Максималната контракция на раната е била постигната в експериментални условия при -75 mmHg, докато максималният дренаж на ексудат – при -125 mmHg [127]. Максимално увеличение на кръвотока в перистерналните меки тъкани е постигнато при налягане от -75 до -100 mmHg [128].

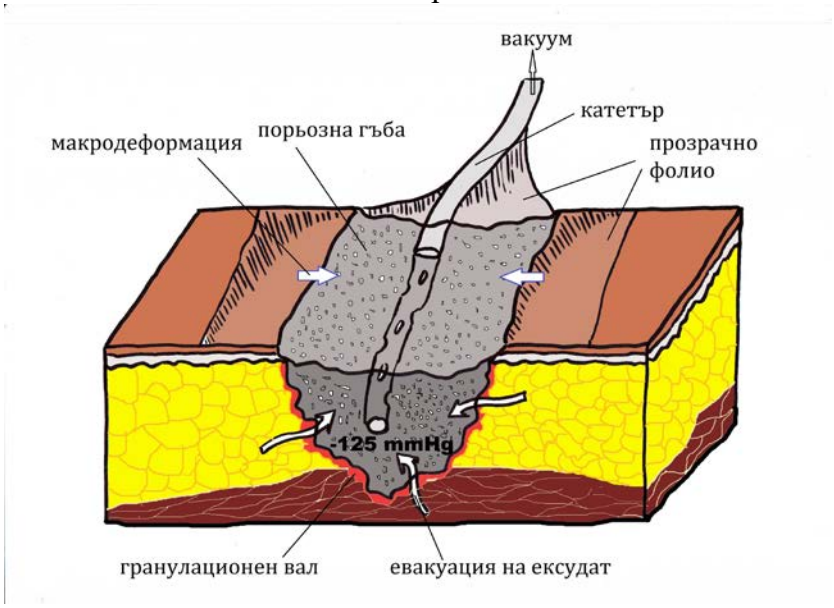

Фигура 3.

Гъбата запълва раневия дефект и в нея с прилага вакуум чрез Нелатонов катетър. Системата е херметизирана чрез прозразно хирургично фолио.

Фигура 4.

Вакуумът създава микродеформации в граничната тъкан, които силно стимулират ангиогенезата и клетъчната пролиферация.

ТНН може да причини допълнително увреждане, ако не се прилага правилно. Противопоказания за ТНН са 1. наличие на есхара; 2. фистули в раната; 3. злокачествен процес в раната; 4. оголени кръвоносни съдове и нерви; 5. оголени органи; 6. остеомиелит. Въпреки това стернален остеомиелит е лекуван успешно с ТНН [129]. Лечението с антикоагуланти или антиагреганти създава по-висок риск от кървене по време на ТНН. Специално внимание се обръща, когато порьозната гъба е близо до сърцето или големи съдови структури, тъй като може да се получи ерозия на съдовата стена и масивен кръвоизлив. За да се преотврати увреда на подлежащи структури, може да се постави мазева превръзка под гъбата [130]. Различни усложнения са описани при ТНН. Някои от тях са кървене, руптура на дясна камера [131], болка, задръжка на гъба в раната [132], залепване на тъканите към гъбата, дори херниация на оментум [133].

Постоперативно напредъка на лечебния процес се проследява с редовно измерване на CRP, вземане на бактериални проби при обработка на раната и вземане на хемокултура при персистиращ фебрилитет на пациента. Една група от автори използват стойностите на CRP като насока за момента на затваряне на раната [134]. Спорен е въпросът за необходимостта от негативен микробиологичен резултат при затваряне на раната. Някои групи, вкл. и нашата прибягват към затваряне на раната след негативиране на микробиологичните проби. Други групи твърдят, че отрицателният микробиологичен резултат не е задължителен при вземане на решение за затваряне на раната, тъй като не повлиява честотата на рекурентната инфекция [58, 135]. След лечение дори в отсъствие на макроскопска инфекция при добре гранулираща рана често се откриват бактерии в тъканните проби, като това не повлиява зарастването [136].

АНТИМИКРОБНА ТЕРАПИЯ

При клинично съмнение за ДСРИ и прогресивно влошаване на пациента се стартира емпирична антибиотична терапия след вземане на микробиологични проби – раневи ексудат и/или хемокултура при септични пациенти. Изборът на антимикробния агент се съобразява с предполагаемия причинител, който се определя от клиничната картина и най-честите микроорганизми в съответната институция. При голяма застъпеност на MRSA се стартират ванкомицин, тейкопланин, или даптомицин.

Таргетна антимикробна терапия се стартира веднага щом има изолиран причинител и е подвърдена неговата чувствителност. Интерпретацията на

микробиологичните резултати е редно да се извършва съвместно с инфекционист и клиничен микробиолог.

РЕЗУЛТАТИ ОТ ЛЕЧЕНИЕТО НА СРИ

Лечението на СРИ и в частност ДСРИ може да се раздели на конвенционално лечение и на ТНН. Конвенционалното лечение обхваща класическите методи на санация на раната с първично затваряне, промивно-аспирационен дренаж или отворено лечение с отложено затваряне. Удачно е да бъдат сравнени резултатите на двата подхода по няколко първични крайни показателя. Това са честота на рецидивна инфекция и смъртност (30-дневна и късна). Вторични показатели са специфични усложенения и болничен престой.

Честотата на рецицивната инфекция след ДСРИ варира в различните институции, но е средно 3-6% за ТНН и 18-20% за конвенционалното лечение. Смъртността варира в широки граници – 3 до 12% за ТНН и от 7 до над 40% за конвенционалното лечение [137, 138, 139]. Различни проучвания докладват превъзхоство на ТНН пред конвенционалното лечение на ДСРИ по отношение на ранната и късната смъртност [44, 116, 137,140–143, 144], и рекурентната инфекция [138, 139, 145, 146]. Класическите методи на първично затваряне на раната с Редон дренаж или промивно-аспирационен дренаж са обобщени от Calvat и сътр. и са свързани с незадоволителни резултати [147].

Усложнение на ТНН е потенциалът от увреждане и кървене на подлежащите структури [148]. Това е рядко, но може да бъде смъртоносно усложнение, когато са засегнати големи съдови структури – дясна камера, аорта, байпасен графт [131, 149, 150] . Кървенето се получава при инфекциозна ерозия на подлежащи структури [151], както и поради механичното действие на ТНН със засмукване на сърцето и останалите структури към гъбата. Ето защо Petzina и сътр, както и други автори препоръчват изолиране на сърцето чрез слой от марля, напоена с парафин [149]. Прилагането на ТНН директно върху сърцето намалява пълненето на сърдечните кухини и сърдечния дебит [152]. Някои проучвания показват, че продължителност на ТНН повече от 3 седмици има неблагоприятен ефект с рецидивиращ остеомиелит и разрушаване на стернума [153]. Освен това не се препоръчва прилагане на ТНН на пациенти с повишен риск от кървене или на антитромботична терапия [115]. Болничният престой при хирургично лечение на ДСРИ е докладван със средна продължителност 25±20 дни [35, 116]. Все още няма категоричен отговор, дали ТНН скъсява болничния престой, но съществува такава тенденция [138, 146, 154]. ТНН обаче скъсява реанимационния престой на пациентите [142, 155].

Фактори, асоциирани с по-ниска краткосрочна и дългосрочна преживяемост са висок EuroSCORE, захарен диабет, продължителност на болничния престой, напреднала възраст, ХОББ, кортикостероидна терапия [35, 156]. Продължителната имобилизация на пациента създава рискове от мускулна хипотрофия, продължителна механична вентилация и пневмония, тромбоемболични инциденти, кахексия, депресия, които влошават качеството на живот и дългосрочната преживяемост [157, 158]. Пациентите, чиито рани са инфектирани с повече от един микроорганизъм показват по-лоша дългосрочна прогноза [35]. Рискови фактори са неуспех на ТНН са персистираща бактериемия (положителни хемокултури, септични епизоди, фебрилитет), дълбочина на раната >4 см, >50% оголване на костта [159]. Традиционните рискови фактори са влошено зарастване на раните (захарен диабет, тютюнопушене, ХОББ) не увеличават шанса за неуспех при ТНН [35, 159].

Автопластиката с оментум има над 90% преживяемост [160, 161]. Оментумът запълва много добре празни пространства, има имунологични свойства, резистентен е на инфекция и стимулира ангиогенезата. Оментопластиката е особено подходяща при резистентни микроорганизми [162], както и при пациенти със захарен диабет [163]. Автопластиките с мускулни ламба също демонстрират добри резултати по отношение

на смъртност (<10%) и риск от рецидив на инфекцията (6.5%) [164]. Честотата на усложения на пластичните процедури, в случай че се извършват в колаборация с опитен специалист, е под 10% в повечето проучвания, което оправдава тяхното приложение.

ЗАКЛЮЧЕНИЕ

СРИ и особено ДСРИ остава тежко усложение на отворените сърдечни операции, свързано с висока смъртност и морбидност. Необходимо е придържането на всяко кардиохирургично звено към стриктна политика за ограничаване на раневите инфекции. Натрупаният опит и добрите резултати правят ТНН метод на първи избор за лечение на инфектирани постоперативни рани. ТНН като първоначален подход на прекондициониране на раната, последвано от метална остеосинтеза на стернума или пластична процедура, е основна стратегия при инфекции на срединната стернотомия.

Литературен обзор:

1. Dalton ML, Connally SR, Sealy WC. Julian's reintroduction of Milton's operation. *Ann Thorac Surg*. 1992;53(3). doi:10.1016/0003-4975(92)90293-D
2. Schimmer C, Reents W, Elert O. Primary closure of median sternotomy: A survey of all German surgical heart centers and a review of the literature concerning sternal closure technique. *Thorac Cardiovasc Surg*. 2006;54(6). doi:10.1055/s-2006-924193
3. El Oakley RM, Wright JE. Postoperative mediastinitis: Classification and management. *Ann Thorac Surg*. 1996;61(3). doi:10.1016/0003-4975(95)01035-1
4. Olbrecht VA, Barreiro CJ, Bonde PN, et al. Clinical Outcomes of Noninfectious Sternal Dehiscence After Median Sternotomy. *Ann Thorac Surg*. 2006;82(3). doi:10.1016/j.athoracsur.2006.04.058
5. Ata EC, Beyaz MO. Sternum Dehiscence: A Preventable Complication of Median Sternotomy. *Heart Surg Forum*. 2020;23(5). doi:10.1532/hsf.3109
6. Listewnik MJ, Jędrzejczak T, Majer K, et al. Complications in cardiac surgery: An analysis of factors contributing to sternal dehiscence in patients who underwent surgery between 2010 and 2014 and a comparison with the 1990-2009 cohort. *Adv Clin Exp Med*. 2019;28(7). doi:10.17219/acem/94154
7. Friberg Ö, Dahlin LG, Söderquist B, Källman J, Svedjeholm R. Influence of more than six sternal fixation wires on the incidence of deep sternal wound infection. *Thorac Cardiovasc Surg*. 2006;54(7). doi:10.1055/s-2006-924437
8. Gottlieb LJ, Pielet RW, Karp RB, Krieger LM, Smith DJ, Deeb GM. Rigid Internal Fixation of the Sternum in Postoperative Mediastinitis. *Arch Surg*. 1994;129(5). doi:10.1001/archsurg.1994.01420290035005
9. Lemaignen A, Birgand G, Ghodhbane W, et al. Sternal wound infection after cardiac surgery: Incidence and risk factors according to clinical presentation. *Clin Microbiol Infect*. 2015;21(7). doi:10.1016/j.cmi.2015.03.025
10. Omran AS, Karimi A, Ahmadi SH, et al. Superficial and deep sternal wound infection after more than 9000 coronary artery bypass graft (CABG): Incidence, risk factors and mortality. *BMC Infect Dis*. 2007;7. doi:10.1186/1471-2334-7-112
11. Fleck T, Fleck M. Negative pressure wound therapy for the treatment of sternal wound infections after cardiac surgery. *Int Wound J*. 2014;11(3). doi:10.1111/j.1742-481X.2012.01079.x
12. Filsoufi F, Castillo JG, Rahmanian PB, et al. Epidemiology of Deep Sternal Wound Infection in Cardiac Surgery. *J Cardiothorac Vasc Anesth*. 2009;23(4). doi:10.1053/j.jvca.2009.02.007
13. Braxton JH, Marrin CAS, McGrath PD, et al. 10-Year follow-up of patients with and without mediastinitis. *Semin Thorac Cardiovasc Surg*. 2004;16(1). doi:10.1053/j.semtcvs.2004.01.006
14. Cayci C, Russo M, Cheema F, et al. Risk analysis of deep sternal wound infections and their impact on long-term survival: A propensity analysis. *Ann Plast Surg*. 2008;61(3). doi:10.1097/SAP.0b013e31815acb6a
15. Diez C, Koch D, Kuss O, Silber RE, Friedrich I, Boergermann J. Risk factors for mediastinitis after cardiac surgery - A retrospective analysis of 1700 patients. *J Cardiothorac Surg*. 2007;2(1). doi:10.1186/1749-8090-2-23
16. Gummert JF, Barten MJ, Hans C, et al. Mediastinitis and cardiac surgery - An updated risk factor analysis in 10,373 consecutive adult patients. *Thorac Cardiovasc Surg*. 2002;50(2). doi:10.1055/s-2002-26691
17. Ridderstolpe L, Gill H, Granfeldt H, Åhlfeldt H, Rutberg H. Superficial and deep sternal wound complications: Incidence, risk factors and mortality. *Eur J Cardio-thoracic Surg*. 2001;20(6). doi:10.1016/S1010-7940(01)00991-5

18. Juhl AA, Hody S, Videbaek TS, Damsgaard TE, Nielsen PH. Deep sternal wound infection after open-heart surgery: A 13-year single institution analysis. *Ann Thorac Cardiovasc Surg*. 2017;23(2). doi:10.5761/atcs.oa.16-00196
19. Heilmann C, Stahl R, Schneider C, et al. Wound complications after median sternotomy: A single-centre study. *Interact Cardiovasc Thorac Surg*. 2013;16(5). doi:10.1093/icvts/ivs554
20. Horan TC, Andrus M, Dudeck MA. CDC/NHSN surveillance definition of health care-associated infection and criteria for specific types of infections in the acute care setting. *Am J Infect Control*. 2008;36(5). doi:10.1016/j.ajic.2008.03.002
21. Jonkers D, Elenbaas T, Terporten P, Nieman F, Stobberingh E. Prevalence of 90-days postoperative wound infections after cardiac surgery. *Eur J Cardio-thoracic Surg*. 2003;23(1). doi:10.1016/S1010-7940(02)00662-0
22. Sears ED, Wu L, Waljee JF, Momoh AO, Zhong L, Chung KC. The Impact of Deep Sternal Wound Infection on Mortality and Resource Utilization: A Population-based Study. *World J Surg*. 2016;40(11). doi:10.1007/s00268-016-3598-7
23. Colombier S, Kessler U, Ferrari E, von Segesser LK, Berdajs DA. Influence of deep sternal wound infection on long-term survival after cardiac surgery. *Med Sci Monit*. 2013;19(1). doi:10.12659/MSM.889191
24. Graf K, Ott E, Vonberg RP, Kuehn C, Haverich A, Chaberny IF. Economic aspects of deep sternal wound infections. *Eur J Cardio-thoracic Surg*. 2010;37(4). doi:10.1016/j.ejcts.2009.10.005
25. Jidéus L, Liss A, Ståhle E. Patients with sternal wound infection after cardiac surgery do not improve their quality of life. *Scand Cardiovasc J*. 2009;43(3). doi:10.1080/14017430802573098
26. Borger MA, Rao V, Weisel RD, et al. Deep sternal wound infection: risk factors and outcomes. *Ann Thorac Surg*. 1998;65(4 SUPPL.). doi:10.1016/s0003-4975(98)00063-0
27. Molina JE, Lew RSL, Hyland KJ. Postoperative sternal dehiscence in obese patients: Incidence and prevention. *Ann Thorac Surg*. 2004;78(3). doi:10.1016/j.athoracsur.2004.03.038
28. Shaikhrezai K, Robertson FL, Anderson SE, Slight RD, Brackenbury ET. Does the number of wires used to close a sternotomy have an impact on deep sternal wound infection? *Interact Cardiovasc Thorac Surg*. 2012;15(2). doi:10.1093/icvts/ivs200
29. Brunet A, N'guyen Y, Lefebvre A, et al. Obesity and preoperative anaemia as independent risk factors for sternal wound infection after coronary artery bypass graft surgery with pedicled (Non-skeletonized) internal mammary arteries: The role of thoracic wall ischemia? *Vasc Health Risk Manag*. 2020;16. doi:10.2147/VHRM.S264415
30. Irwin RS. Complications of cough: ACCP evidence-based clinical practice guidelines. *Chest*. 2006;129(1 SUPPL.). doi:10.1378/chest.129.1_suppl.54S
31. Steingrimsson S, Gottfredsson M, Kristinsson KG, Gudbjartsson T. Deep sternal wound infections following open heart surgery in Iceland. A population-based study. *Scand Cardiovasc J*. 2008;42(3). doi:10.1080/14017430801919557
32. Perrault LP, Kirkwood KA, Chang HL, et al. A Prospective Multi-Institutional Cohort Study of Mediastinal Infections After Cardiac Operations. *Ann Thorac Surg*. 2018;105(2). doi:10.1016/j.athoracsur.2017.06.078
33. Kanafani ZA, Arduino JM, Muhlbaier LH, et al. Incidence of and Preoperative Risk Factors for Staphylococcus aureus Bacteremia and Chest Wound Infection After Cardiac Surgery . *Infect Control Hosp Epidemiol*. 2009;30(3). doi:10.1086/596015
34. Luciani N, Anselmi A, Gandolfo F, et al. Polydioxanone sternal sutures for prevention of sternal dehiscence. *J Card Surg*. 2006;21(6). doi:10.1111/j.1540-8191.2006.00302.x
35. Pericleous A, Dimitrakakis G, Photiades R, von Oppell UO. Assessment of vacuum-assisted closure therapy on the wound healing process in cardiac surgery. *Int Wound J*. 2016;13(6). doi:10.1111/iwj.12430
36. Jafar N, Edriss H, Nugent K. The effect of short-term hyperglycemia on the innate immune system. *Am J Med Sci*. 2016;351(2). doi:10.1016/j.amjms.2015.11.011
37. Furnary AP, Zerr KJ, Grunkemeier GL, Starr A. Continuous intravenous insulin infusion reduces the incidence of deep sternal wound infection in diabetic patients after cardiac surgical procedures. *Ann Thorac Surg*. 1999;67(2). doi:10.1016/S0003-4975(99)00014-4
38. Rogers SO, Zinner MJ. The Role of Perioperative Hyperglycemia in Postoperative Infections. *Adv Surg*. 2009;43(1):103-109. doi:10.1016/j.yasu.2009.02.009
39. Kramer R, Groom R, Weldner D, et al. Glycemic control and reduction of deep sternal wound infection rates: A multidisciplinary approach. *Arch Surg*. 2008;143(5). doi:10.1001/archsurg.143.5.451
40. Hargraves JD. Glycemic control in cardiac surgery: Implementing an evidence-based insulin infusion protocol. *Am J Crit Care*. 2014;23(3). doi:10.4037/ajcc2014236
41. Inabo HI. The relationship between drug abuse and microbial infections. *African J Biotechnol*. 2005;4(13 SPEC. ISS.). doi:10.4314/ajfand.v4i13.71786

42. Friedman H, Newton C, Klein TW. Microbial infections, immunomodulation, and drugs of abuse. *Clin Microbiol Rev*. 2003;16(2). doi:10.1128/CMR.16.2.209-219.2003
43. Casha AR, Yang L, Kay PH, Saleh M, Cooper GJ. A biomechanical study of median sternotomy closure techniques. *Eur J Cardio-thoracic Surg*. 1999;15(3). doi:10.1016/S1010-7940(99)00014-7
44. Baillot R, Cloutier D, Montalin L, et al. Impact of deep sternal wound infection management with vacuum-assisted closure therapy followed by sternal osteosynthesis: a 15-year review of 23 499 sternotomies. *Eur J Cardio-thoracic Surg*. 2010;37(4). doi:10.1016/j.ejcts.2009.09.023
45. Cutrell JB, Barros N, McBroom M, et al. Risk factors for deep sternal wound infection after cardiac surgery: Influence of red blood cell transfusions and chronic infection. *Am J Infect Control*. 2016;44(11). doi:10.1016/j.ajic.2016.03.027
46. Banbury MK, Brizzio ME, Rajeswaran J, Lytle BW, Blackstone EH. Transfusion increases the risk of postoperative infection after cardiovascular surgery. *J Am Coll Surg*. 2006;202(1). doi:10.1016/j.jamcollsurg.2005.08.028
47. Gårdlund B. Postoperative surgical site infections in cardiac surgery - An overview of preventive measures. In: *APMIS*. Vol 115. ; 2007. doi:10.1111/j.1600-0463.2007.00845.x
48. Carrier M, Grégoire J, Tronc F, Cartier R, Leclerc Y, Pelletier LC. Effect of internal mammary artery dissection on sternal vascularization. *Ann Thorac Surg*. 1992;53(1). doi:10.1016/0003-4975(92)90768-Y
49. Zeitani J, de Peppo AP, Moscarelli M, et al. Influence of sternal size and inadvertent paramedian sternotomy on stability of the closure site: A clinical and mechanical study. *J Thorac Cardiovasc Surg*. 2006;132(1). doi:10.1016/j.jtcvs.2006.03.015
50. Fowler VG, O'Brien SM, Muhlbaier LH, Corey GR, Ferguson TB, Peterson ED. Clinical predictors of major infections after cardiac surgery. *Circulation*. 2005;112(9 SUPPL.). doi:10.1161/CIRCULATIONAHA.104.525790
51. Chan M, Yusuf E, Giulieri S, et al. A retrospective study of deep sternal wound infections: Clinical and microbiological characteristics, treatment, and risk factors for complications. *Diagn Microbiol Infect Dis*. 2016;84(3). doi:10.1016/j.diagmicrobio.2015.11.011
52. Lepelletier D, Bourigault C, Roussel JC, et al. Epidemiology and prevention of surgical site infections after cardiac surgery. *Med Mal Infect*. 2013;43(10). doi:10.1016/j.medmal.2013.07.003
53. Hidron A, Edwards J, Patel J, Horan T. update: antimicrobial-resistant pathogens associated with healthcare-associated infections: annual summary of data reported to the National Healthcare. *Infect Control Hosp* …. 2008;29(11).
54. Charbonneau H, Maillet JM, Faron M, et al. Mediastinitis due to Gram-negative bacteria is associated with increased mortality. *Clin Microbiol Infect*. 2014;20(3). doi:10.1111/1469-0691.12369
55. Puymirat E, Charbonneau H, Maillet JM, et al. 336 Gram-negative bacilli: a new independent risk factor of mortality after mediastinitis. *Arch Cardiovasc Dis Suppl*. 2011;3(1). doi:10.1016/s1878-6480(11)70338-x
56. Chaudhuri A, Shekar K, Coulter C. Post-operative deep sternal wound infections: Making an early microbiological diagnosis. *Eur J Cardio-thoracic Surg*. 2012;41(6). doi:10.1093/ejcts/ezr239
57. Pongbangli N, Oniem N, Chaiwarith R, Nantsupawat T, Phrommintikul A, Wongcharoen W. Prevalence of Staphylococcus aureus nasal carriage and surgical site infection rate among patients undergoing elective cardiac surgery. *Int J Infect Dis*. 2021;106. doi:10.1016/j.ijid.2021.03.024
58. Wertheim HFL, Vos MC, Ott A, et al. Risk and outcome of nosocomial Staphylococcus aureus bacteraemia in nasal carriers versus non-carriers. *Lancet*. 2004;364(9435). doi:10.1016/S0140-6736(04)16897-9
59. Doebbeling BN, Breneman DL, Neu HC, et al. Elimination of Staphylococcus aureus Nasal Carriage in Health Care Workers: Analysis of Six Clinical Trials with Calcium Mupirocin Ointment. *Clin Infect Dis*. 1993;17(3). doi:10.1093/clinids/17.3.466
60. Dryden MS, Dailly S, Crouch M. A randomized, controlled trial of tea tree topical preparations versus a standard topical regimen for the clearance of MRSA colonization. *J Hosp Infect*. 2004;56(4). doi:10.1016/j.jhin.2004.01.008
61. Cimochowski GE, Harostock MD, Brown R, Bernardi M, Alonzo N, Coyle K. Intranasal mupirocin reduces sternal wound infection after open heart surgery in diabetics and nondiabetics. *Ann Thorac Surg*. 2001;71(5). doi:10.1016/S0003-4975(01)02519-X
62. Konvalinka A, Errett L, Fong IW. Impact of treating Staphylococcus aureus nasal carriers on wound infections in cardiac surgery. *J Hosp Infect*. 2006;64(2). doi:10.1016/j.jhin.2006.06.010
63. Kamel C, McGahan L, Polisena J, Mierzwinski-Urban M, Embil JM. Preoperative Skin Antiseptic Preparations for Preventing Surgical Site Infections: A Systematic Review. *Infect Control Hosp Epidemiol*. 2012;33(6). doi:10.1086/665723
64. Mangram AJ, Horan TC, Pearson ML, Silver LC, Jarvis WR. Guideline for Prevention of Surgical Site Infection, 1999. Centers for Disease Control and Prevention (CDC) Hospital Infection Control Practices Advisory Committee. *Am J Infect Control*. 1999;27(2). doi:10.1016/S0196-6553(99)70088-X

65. Engelman DT, Adams DH, Byrne JG, et al. Impact of body mass index and albumin on morbidity and mortality after cardiac surgery. *J Thorac Cardiovasc Surg*. 1999;118(5). doi:10.1016/S0022-5223(99)70056-5
66. Compher CW. Clinical guidelines for the use of parenteral and enteral nutrition in adult and pediatric patients, 2009. *J Parenter Enter Nutr*. 2009;33(3). doi:10.1177/0148607109333115
67. Jie B, Jiang ZM, Nolan MT, Zhu SN, Yu K, Kondrup J. Impact of preoperative nutritional support on clinical outcome in abdominal surgical patients at nutritional risk. *Nutrition*. 2012;28(10). doi:10.1016/j.nut.2012.01.017
68. Anderson DJ, Podgorny K, Berríos-Torres SI, et al. Strategies to Prevent Surgical Site Infections in Acute Care Hospitals: 2014 Update. *Infect Control Hosp Epidemiol*. 2014;35(S2). doi:10.1017/s0899823x00193869
69. Storey A, MacDonald B, Rahman MA. The association between preoperative length of hospital stay and deep sternal wound infection: A scoping review. *Aust Crit Care*. 2021;34(6). doi:10.1016/j.aucc.2020.12.010
70. Fish LH, Weaver TW, Moore AL, Steel LG. Value of postoperative blood glucose in predicting complications and length of stay after coronary artery bypass grafting. *Am J Cardiol*. 2003;92(1). doi:10.1016/S0002-9149(03)00472-7
71. Gandhi GY, Nuttall GA, Abel MD, et al. Intraoperative hyperglycemia and perioperative outcomes in cardiac surgery patients. *Mayo Clin Proc*. 2005;80(7). doi:10.4065/80.7.862
72. Järvelä KM, Khan NK, Loisa EL, Sutinen JA, Laurikka JO, Khan JA. Hyperglycemic Episodes Are Associated With Postoperative Infections After Cardiac Surgery. *Scand J Surg*. 2018;107(2). doi:10.1177/1457496917731190
73. Lazar HL, McDonnell M, Chipkin SR, et al. The Society of Thoracic Surgeons Practice Guideline Series: Blood Glucose Management During Adult Cardiac Surgery. *Ann Thorac Surg*. 2009;87(2). doi:10.1016/j.athoracsur.2008.11.011
74. Gandhi GY, Nuttall GA, Abel MD, et al. Intensive intraoperative insulin therapy versus conventional glucose management during cardiac surgery: A randomized trial. *Ann Intern Med*. 2007;146(4). doi:10.7326/0003-4819-146-4-200702200-00002
75. Kurz A, Sessler DI, Lenhardt R. Perioperative normothermia to reduce the incidence of surgical-wound infection and shorten hospitalization. Study of Wound Infection and Temperature Group [see comments]. *N Engl J Med*. 1996;334(19).
76. Melling AC, Ali B, Scott EM, Leaper DJ. Effects of preoperative warming on the incidence of wound infection after clean surgery: A randomised controlled trial. *Lancet*. 2001;358(9285). doi:10.1016/S0140-6736(01)06071-8
77. Dellinger EP. Roles of Temperature and Oxygenation in Prevention of Surgical Site Infection. *Surg Infect (Larchmt)*. 2006;7(Supplement 3). doi:10.1089/sur.2006.7.s-27
78. Qadan M, Akça O, Mahid SS, Hornung CA, Polk HC. Perioperative Supplemental oxygen therapy and surgical site infection a meta-analysis of randomized controlled trials. *Arch Surg*. 2009;144(4). doi:10.1001/archsurg.2009.1
79. Jones R, Nyawo B, Jamieson S, Clark S. Current smoking predicts increased operative mortality and morbidity after cardiac surgery in the elderly. *Interact Cardiovasc Thorac Surg*. 2011;12(3). doi:10.1510/icvts.2010.239863
80. Spellberg B, Blaser M, Guidos RJ, et al. Combating antimicrobial resistance: Policy recommendations to save lives. *Clin Infect Dis*. 2011;52(SUPPL. 5). doi:10.1093/cid/cir153
81. Edwards FH, Engelman RM, Houck P, Shahian DM, Bridges CR. The society of thoracic surgeons practice guideline series: Antibiotic prophylaxis in cardiac surgery, part I: Duration. *Ann Thorac Surg*. 2006;81(1). doi:10.1016/j.athoracsur.2005.06.034
82. Engelman R, Shahian D, Shemin R, et al. The Society of Thoracic Surgeons practice guideline series: Antibiotic prophylaxis in cardiac surgery, part II: Antibiotic choice. *AnnThoracSurg*. 2007;83(1552-6259 (Electronic)).
83. Lador A, Nasir H, Mansur N, et al. Antibiotic prophylaxis in cardiac surgery: Systematic review and meta-analysis. *J Antimicrob Chemother*. 2012;67(3). doi:10.1093/jac/dkr470
84. Bratzler DW, Dellinger EP, Olsen KM, et al. Clinical practice guidelines for antimicrobial prophylaxis in surgery. *Am J Heal Pharm*. 2013;70(3). doi:10.2146/ajhp120568
85. Andreas M, Muckenhuber M, Hutschala D, et al. Direct sternal administration of Vancomycin and Gentamicin during closure prevents wound infection. In: *Interactive Cardiovascular and Thoracic Surgery*. Vol 25. ; 2017. doi:10.1093/icvts/ivx032
86. Lazar HL, Ketchedjian A, Haime M, Karlson K, Cabral H. Topical vancomycin in combination with perioperative antibiotics and tight glycemic control helps to eliminate sternal wound infections. In: *Journal of Thoracic and Cardiovascular Surgery*. Vol 148. ; 2014. doi:10.1016/j.jtcvs.2014.06.045

87. Kowalewski M, Pawliszak W, Zaborowska K, et al. Gentamicin-collagen sponge reduces the risk of sternal wound infections after heart surgery: Meta-analysis. *J Thorac Cardiovasc Surg*. 2015;149(6). doi:10.1016/j.jtcvs.2015.01.034
88. Vestergaard RF, Jensen H, Vind-Kezunovic S, Jakobsen T, Søballe K, Hasenkam JM. Bone healing after median sternotomy: A comparison of two hemostatic devices. *J Cardiothorac Surg*. 2010;5(1). doi:10.1186/1749-8090-5-117
89. Nooh N, Abdullah WA, Grawish MEA, Ramalingam S, Javed F, Al-Hezaimi K. The effects of surgicel and bone wax hemostatic agents on bone healing: An experimental study. *Indian J Orthop*. 2014;48(3). doi:10.4103/0019-5413.129451
90. Özdemir AC, Aykut K. Efficacy and safety of bone wax to reduce sternal bleeding following coronary bypass surgery. *Ann Thorac Cardiovasc Surg*. 2014;20(3). doi:10.5761/atcs.oa.12.02186
91. Alhan C, Aritürk C, Senay S, et al. Use of bone wax is related to increased postoperative sternal dehiscence. *Kardiochirurgia i Torakochirurgia Pol*. 2014;11(4). doi:10.5114/kitp.2014.47337
92. Cannata A, Russo CF, Vitali E, Bruschi G. Technique to prevent inadvertent paramedian sternotomy: Surgical techniques. *J Card Surg*. 2009;24(3). doi:10.1111/j.1540-8191.2009.00830.x
93. Almdahl SM, Halvorsen P, Veel T, Rynning SE. Avoidance of noninfectious sternal dehiscence: Figure-of-8 wiring is superior to straight wire closure. *Scand Cardiovasc J*. 2013;47(4). doi:10.3109/14017431.2012.761723
94. Bottio T, Rizzoli G, Vida V, Casarotto D, Gerosa G. Double crisscross sternal wiring and chest wound infections: A prospective randomized study. *J Thorac Cardiovasc Surg*. 2003;126(5). doi:10.1016/S0022-5223(03)00945-0
95. Kamiya H, Al-Maisary SSA, Akhyari P, et al. The number of wires for sternal closure has a significant influence on sternal complications in high-risk patients. In: *Interactive Cardiovascular and Thoracic Surgery*. Vol 15. ; 2012. doi:10.1093/icvts/ivs293
96. Robicsek F, Daugherty HK, Cook JW. The prevention and treatment of sternum separation following open heart surgery. *J Thorac Cardiovasc Surg*. 1977;73(2). doi:10.1016/s0022-5223(19)39957-x
97. Cañas-Cañas A, Lima-Cañadas PP, López-Almodóvar LF, et al. Prophylaxis of sternal dehiscence in obese patients through systematic application of robicsek closure. *Cir Esp*. 2005;78(2). doi:10.1016/S0009-739X(05)70898-8
98. Schimmer C, Reents W, Berneder S, et al. Prevention of Sternal Dehiscence and Infection in High-Risk Patients: A Prospective Randomized Multicenter Trial. *Ann Thorac Surg*. 2008;86(6). doi:10.1016/j.athoracsur.2008.08.071
99. Dell'Amore A, Congiu S, Campisi A, Mazzarra S, Zanoni S, Giunta D. Sternal reconstruction after post-sternotomy dehiscence and mediastinitis. *Indian J Thorac Cardiovasc Surg*. 2020;36(4). doi:10.1007/s12055-019-00880-5
100. Caimmi PP, Sabbatini M, Kapetanakis EI, et al. A Randomized Trial to Assess the Contribution of a Novel Thorax Support Vest (Corset) in Preventing Mechanical Complications of Median Sternotomy. *Cardiol Ther*. 2017;6(1). doi:10.1007/s40119-016-0078-y
101. Tauriainen T, Kinnunen EM, Koski-Vähälä J, Mosorin MA, Airaksinen J, Biancari F. Outcome after procedures for retained blood syndrome in coronary surgery. *Eur J Cardio-thoracic Surg*. 2017;51(6). doi:10.1093/ejcts/ezx015
102. Graf K, Sohr D, Haverich A, Kühn C, Gastmeier P, Chaberny IF. Decrease of deep sternal surgical site infection rates after cardiac surgery by a comprehensive infection control program. *Interact Cardiovasc Thorac Surg*. 2009;9(2). doi:10.1510/icvts.2009.205286
103. Le Guillou V, Tavolacci MP, Baste JM, et al. Surgical site infection after central venous catheter-related infection in cardiac surgery. Analysis of a cohort of 7557 patients. *J Hosp Infect*. 2011;79(3). doi:10.1016/j.jhin.2011.07.004
104. Shumacker HB, Mandelbaum I. Continuous Antibiotic Irrigation in the Treatment of Infection. *Arch Surg*. 1963;86(3). doi:10.1001/archsurg.1963.01310090034006
105. Bryant LR, Spencer FC, Trinkle JK. Treatment of median sternotomy infection by mediastinal irrigation with an antibiotic solution. *Ann Surg*. 1969;169(6). doi:10.1097/00000658-196906000-00011
106. Cotogni P. Deep sternal wound infection after cardiac surgery: Evidences and controversies. *World J Crit Care Med*. 2015;4(4). doi:10.5492/wjccm.v4.i4.265
107. Rand RP, Cochran RP, Aziz S, et al. Prospective trial of catheter irrigation and muscle flaps for sternal wound infection. *Ann Thorac Surg*. 1998;65(4 SUPPL.). doi:10.1016/s0003-4975(98)00087-3
108. Juhl AA, Koudahl V, Damsgaard TE. Deep sternal wound infection after open heart surgery reconstructive options. *Scand Cardiovasc J*. 2012;46(5). doi:10.3109/14017431.2012.674549
109. Lee AB, Schimert G, Shatkin S. Total excision of the sternum and thoracic pedicle transposition of the greater omentum; Useful strategems in managing severe mediastinal infection following open heart surgery. *Surgery*. 1976;80(4).

110. Jurkiewicz MJ, Bostwick J, Hester TR, Bishop JB, Craver J. Infected median sternotomy wound. Successful treatment by muscle flaps. *Ann Surg*. 1980;191(6). doi:10.1097/00000658-198006000-00012
111. Eriksson J, Huljebrant I, Nettelblad H, Svedjeholm R. Functional impairment after treatment with pectoral muscle flaps because of deep sternal wound infection. *Scand Cardiovasc J*. 2011;45(3). doi:10.3109/14017431.2011.563318
112. Netscher DT, Eladoumikdachi F, McHugh PM, Thornby J, Soltero E. Sternal wound debridement and muscle flap reconstruction: Functional implications. *Ann Plast Surg*. 2003;51(2). doi:10.1097/01.SAP.0000058497.92264.E2
113. Greene AK, Puder M, Roy R, et al. Microdeformational Wound Therapy. *Ann Plast Surg*. 2006;56(4). doi:10.1097/01.sap.0000202831.43294.02
114. Argenta LC, Morykwas MJ. Vacuum-assisted closure: A new method for wound control and treatment: Clinical experience. *Ann Plast Surg*. 1997;38(6). doi:10.1097/00000637-199706000-00002
115. Fleck T, Gustafsson R, Harding K, et al. The management of deep sternal wound infections using vacuum assisted closure™ (V.A.C.®) therapy. *Int Wound J*. 2006;3(4). doi:10.1111/j.1742-481X.2006.00273.x
116. Sjögren J, Gustafsson R, Nilsson J, Malmsjö M, Ingemansson R. Clinical outcome after poststernotomy mediastinitis: Vacuum-assisted closure versus conventional treatment. *Ann Thorac Surg*. 2005;79(6). doi:10.1016/j.athoracsur.2004.12.048
117. Ennker IC, Pietrowski D, Vöhringer L, et al. Surgical debridement, vacuum therapy and pectoralis plasty in poststernotomy mediastinitis. *J Plast Reconstr Aesthetic Surg*. 2009;62(11). doi:10.1016/j.bjps.2008.05.017
118. Domkowski PW, Smith ML, Gonyon DL, et al. Evaluation of vacuum-assisted closure in the treatment of poststernotomy mediastinitis. *J Thorac Cardiovasc Surg*. 2003;126(2). doi:10.1016/S0022-5223(03)00352-0
119. Song DH, Wu LC, Lohman RF, Gottlieb LJ, Franczyk M. Vacuum assisted closure for the treatment of sternal wounds: The bridge between débridement and definitive closure. *Plast Reconstr Surg*. 2003;111(1). doi:10.1097/00006534-200301000-00014
120. Huang C, Leavitt T, Bayer LR, Orgill DP. Effect of negative pressure wound therapy on wound healing. *Curr Probl Surg*. 2014;51(7). doi:10.1067/j.cpsurg.2014.04.001
121. Orgill DP, Manders EK, Sumpio BE, et al. The mechanisms of action of vacuum assisted closure: More to learn. *Surgery*. 2009;146(1). doi:10.1016/j.surg.2009.02.002
122. Morykwas MJ, Argenta LC, Shelton-Brown EI, McGuirt W. Vacuum-assisted closure: A new method for wound control and treatment: animal studies and basic foundation. *Ann Plast Surg*. 1997;38(6). doi:10.1097/00000637-199706000-00001
123. Daigle P, Despatis MA, Grenier G. How mechanical deformations contribute to the effectiveness of negative-pressure wound therapy. *Wound Repair Regen*. 2013;21(4). doi:10.1111/wrr.12052
124. Li Z, Yu Q, Wang S, et al. Impact of negative-pressure wound therapy on bacterial behaviour and bioburden in a contaminated full-thickness wound. *Int Wound J*. 2019;16(5). doi:10.1111/iwj.13197
125. Mouës CM, Vos MC, Van Den Bemd GJCM, Stijnen T, Hovius SER. Bacterial load in relation to vacuum-assisted closure wound therapy: A prospective randomized trial. *Wound Repair Regen*. 2004;12(1). doi:10.1111/j.1067-1927.2004.12105.x
126. Boone D, Braitman E, Gentics C, et al. Bacterial burden and wound outcomes as influenced by negative pressure wound therapy. *Wounds*. 2010;22(2).
127. Borgquist O, Ingemansson R, Malmsjö M. The influence of low and high pressure levels during negative-pressure wound therapy on wound contraction and fluid evacuation. *Plast Reconstr Surg*. 2011;127(2). doi:10.1097/PRS.0b013e3181fed52a
128. Wackenfors A, Gustafsson R, Sjögren J, Algotsson L, Ingemansson R, Malmsjö M. Blood flow responses in the peristernal thoracic wall during vacuum-assisted closure therapy. *Ann Thorac Surg*. 2005;79(5). doi:10.1016/j.athoracsur.2004.10.053
129. Tocco MP, Ballardini M, Masala M, Perozzi A. Post-sternotomy chronic osteomyelitis: is sternal resection always necessary? *Eur J cardio-thoracic Surg Off J Eur Assoc Cardio-thoracic Surg*. 2013;43(4):715-721. doi:10.1093/ejcts/ezs449
130. Mendez-Eastman S. Guidelines for using negative pressure wound therapy. *Adv Skin Wound Care*. 2001;14(6). doi:10.1097/00129334-200111000-00015
131. Sartipy U, Lockowandt U, Gäbel J, Jidéus L, Dellgren G. Cardiac Rupture During Vacuum-Assisted Closure Therapy. *Ann Thorac Surg*. 2006;82(3). doi:10.1016/j.athoracsur.2006.01.060
132. Saeed MU, Kennedy DJ. A retained sponge is a complication of vacuum-assisted closure therapy™. *Int J Low Extrem Wounds*. 2007;6(3). doi:10.1177/1534734607305597
133. Gukop P, Kuppuswamy MK, Kourliouros A, Chandrasekaran V. Omental Herniation: A Rare Complication of Vacuum-Assisted Closure of Infected Sternotomy Wound. *Case Reports Cardiol*. 2012;2012. doi:10.1155/2012/905162

134. Gustafsson R, Johnsson P, Algotsson L, Blomquist S, Ingemansson R. Vacuum-assisted closure therapy guided by C-reactive protein level in patients with deep sternal wound infection. *J Thorac Cardiovasc Surg*. 2002;123(5). doi:10.1067/mtc.2002.121306
135. Biefer HRC, Sündermann SH, Emmert MY, et al. Negative microbiological results are not mandatory in deep sternal wound infections before wound closure. *Eur J Cardio-thoracic Surg*. 2012;42(2). doi:10.1093/ejcts/ezr326
136. Diefenbeck M, Mennenga U, Gückel P, Tiemann AH, Mückley T, Hofmann GO. Vacuum-assisted closure therapy for the treatment of skin and soft-tissue infections. Are wound specimens of use in planning secondary wound closure? *Z Orthop Unfall*. 2011;149(3). doi:10.1055/s-0030-1250694
137. Sjögren J, Nilsson J, Gustafsson R, Malmsjö M, Ingemansson R. The impact of vacuum-assisted closure on long-term survival after post-sternotomy mediastinitis. *Ann Thorac Surg*. 2005;80(4). doi:10.1016/j.athoracsur.2005.04.010
138. Petzina R, Hoffmann J, Navasardyan A, et al. Negative pressure wound therapy for post-sternotomy mediastinitis reduces mortality rate and sternal re-infection rate compared to conventional treatment. *Eur J Cardio-thoracic Surg*. 2010;38(1). doi:10.1016/j.ejcts.2010.01.028
139. Risnes I, Abdelnoor M, Veel T, Svennevig JL, Lundblad R, Rynning SE. Mediastinitis after coronary artery bypass grafting: The effect of vacuum-assisted closure versus traditional closed drainage on survival and re-infection rate. *Int Wound J*. 2014;11(2). doi:10.1111/j.1742-481X.2012.01060.x
140. Yu AW, Rippel RA, Smock E, Jarral OA. In patients with post-sternotomy mediastinitis is vacuum-assisted closure superior to conventional therapy? *Interact Cardiovasc Thorac Surg*. 2013;17(5). doi:10.1093/icvts/ivt326
141. von Oppell UO, Dimitrakakis G. Management of deep sternal wound infections; placed in perspective! *Interact Cardiovasc Thorac Surg*. 2011;13(2). doi:10.1510/icvts.2011.270652C
142. Assmann A, Boeken U, Feindt P, Schurr P, Akhyari P, Lichtenberg A. Vacuum-assisted wound closure is superior to primary rewiring in patients with deep sternal wound infection. *Thorac Cardiovasc Surg*. 2011;59(1). doi:10.1055/s-0030-1250598
143. De Feo M, Vicchio M, Santè P, Cerasuolo F, Nappi G. Evolution in the treatment of mediastinitis: Single-center experience. *Asian Cardiovasc Thorac Ann*. 2011;19(1). doi:10.1177/0218492310395789
144. Wang Z, Feng C, Wang XJ. Negative pressure wound therapy for patients with mediastinitis: A meta-analysis. *Int Wound J*. 2020;17(6). doi:10.1111/iwj.13494
145. Steingrimsson S, Gottfredsson M, Gudmundsdottir I, Sjögren J, Gudbjartsson T. Negative-pressure wound therapy for deep sternal wound infections reduces the rate of surgical interventions for early re-infections. *Interact Cardiovasc Thorac Surg*. 2012;15(3). doi:10.1093/icvts/ivs254
146. de Feo M, Della Corte A, Vicchio M, Pirozzi F, Nappi G, Cotrufo M. Is post-sternotomy mediastinitis still devastating after the advent of negative-pressure wound therapy? *Texas Hear Inst J*. 2011;38(4).
147. Calvat S, Trouillet JL, Nataf P, Vuagnat A, Chastre J, Gibert C. Closed drainage using redon catheters for local treatment of poststernotomy mediastinitis. *Ann Thorac Surg*. 1996;61(1). doi:10.1016/0003-4975(95)00921-3
148. Van Wingerden JJ, Segers P, Jekel L. Major bleeding during negative pressure wound/V.A.C.®-therapy for postsurgical deep sternal wound infection - a critical appraisal. *J Cardiothorac Surg*. 2011;6(1). doi:10.1186/1749-8090-6-121
149. Petzina R, Malmsjö M, Stamm C, Hetzer R. Major complications during negative pressure wound therapy in poststernotomy mediastinitis after cardiac surgery. *J Thorac Cardiovasc Surg*. 2010;140(5). doi:10.1016/j.jtcvs.2010.06.063
150. Sjögren J, Gustafsson R, Nilsson J, Lindstedt S, Nozohoor S, Ingemansson R. Negative-pressure wound therapy following cardiac surgery: Bleeding complications and 30-day mortality in 176 patients with deep sternal wound infection. *Interact Cardiovasc Thorac Surg*. 2011;12(2). doi:10.1510/icvts.2010.252668
151. Grauhan O, Navarsadyan A, Hussmann J, Hetzer R. Infectious erosion of aorta ascendens during vacuum-assisted therapy of mediastinitis. *Interact Cardiovasc Thorac Surg*. 2010;11(4). doi:10.1510/icvts.2010.238105
152. Conquest AM, Garofalo JH, Maziarz DM, et al. Hemodynamic effects of the vacuum-assisted closure device on open mediastinal wounds. In: *Journal of Surgical Research*. Vol 115. ; 2003. doi:10.1016/S0022-4804(03)00331-7
153. Bapat V, El-Muttardi N, Young C, Venn G, Roxburgh J. Experience with vacuum-assisted closure of sternal wound infections following cardiac surgery and evaluation of chronic complications associated with its use. *J Card Surg*. 2008;23(3). doi:10.1111/j.1540-8191.2008.00595.x
154. Falagas ME, Tansarli GS, Kapaskelis A, Vardakas KZ. Impact of Vacuum-Assisted Closure (VAC) Therapy on Clinical Outcomes of Patients with Sternal Wound Infections: A Meta-Analysis of Non-Randomized Studies. *PLoS One*. 2013;8(5). doi:10.1371/journal.pone.0064741

155. Vos RJ, Yilmaz A, Sonker U, Kelder JC, Kloppenburg GTL. Vacuum-assisted closure of post-sternotomy mediastinitis as compared to open packing. *Interact Cardiovasc Thorac Surg*. 2012;14(1). doi:10.1093/icvts/ivr049
156. Yumun G, Erdolu B, Toktas F, et al. Deep sternal wound infection after coronary artery bypass surgery: Management and risk factor analysis for mortality. *Heart Surg Forum*. 2014;17(4). doi:10.1532/HSF98.2014346
157. Hermans G, Van den Berghe G. Clinical review: Intensive care unit acquired weakness. *Crit Care*. 2015;19(1). doi:10.1186/s13054-015-0993-7
158. Boddi M, Peris A. Deep vein thrombosis in intensive care. *Adv Exp Med Biol*. 2017;906. doi:10.1007/5584_2016_114
159. Gdalevitch P, Afilalo J, Lee C. Predictors of vacuum-assisted closure failure of sternotomy wounds. *J Plast Reconstr Aesthetic Surg*. 2010;63(1). doi:10.1016/j.bjps.2008.08.020
160. Parissis H, Al-Alao B, Soo A, Orr D, Young V. Risk analysis and outcome of mediastinal wound and deep mediastinal wound infections with specific emphasis to omental transposition. *J Cardiothorac Surg*. 2011;6(1). doi:10.1186/1749-8090-6-111
161. Eifert S, Kronschnabl S, Kaczmarek I, Reichart B, Vicol C. Omental flap for recurrent deep sternal wound infection and mediastinitis after cardiac surgery. *Thorac Cardiovasc Surg*. 2007;55(6). doi:10.1055/s-2007-965305
162. Danner BC, Zenker D, Didilis VN, et al. Transposition of greater omentum in deep sternal wound infection caused by Methicillin-resistant Staphylococci, with differing clinical course for MRSA and MRSE. *Thorac Cardiovasc Surg*. 2011;59(1). doi:10.1055/s-0030-1250373
163. Stump A, Bedri M, Goldberg NH, Slezak S, Silverman RP. Omental transposition flap for sternal wound reconstruction in diabetic patients. *Ann Plast Surg*. 2010;65(2). doi:10.1097/SAP.0b013e3181c9c31a
164. Jones G, Jurkiewicz MJ, Bostwick J, et al. Management of the infected median sternotomy wound with muscle flaps: The emory 20-year experience. *Ann Surg*. 1997;225(6). doi:10.1097/00000658-199706000-00014

ИНФЕКЦИОЗНИ УСЛОЖНЕНИЯ ПРИ ОНКОЛОГИЧНИ ПАЦИЕНТИ СЛЕД ПОСТАВЯНЕ НА ПОРТ-А-КАТ СИСТЕМА ЗА ПРОВЕЖДАНЕ НА СИСТЕМНА ХИМИОТЕРАПИЯ.

Мартин П. Караманлиев[1], Ивелина Ю. Петрова[1], Мери Д. Шошкова[1], Добромир Д. Димитров[1].

[1]Клиника по онкологична хирургия, УМБАЛ „Георги Странски“, Катедра „Пропедевтика на хирургическите болести“, Факултет Медицина, Медицински Университет - Плевен

Резюме: Комплексното лечение при онкологично болни понякога налага адекватен венозен достъп чрез тотално имплантируеми системи за венозен достъп като порт-а-кат системите. Те са свързани с различни усложнения, включващо и инфекциозни такива.
Представяме опита с венесекция на вена цефалика (cephalic cut-down technique) за имплантиране на порт-а-кат системи при онкологично болни в нашата клиника за периода септември 2017-ноември 2021. Проследиха се характеристиките на пациентите, локализация на онкологично заболяване, оперативното време, успеваемост на процедурата, ранните и късни инфекциозни.
За периода се осъществиха 137 интервенции. Всички пациенти се проследиха поне 6 месеца следоперативно. Разпределението мъже/жени беше 58,2%/41,8%. Средната възраст беше 68,4 години. При шест пациенти не се откри вена цефалика и при двама пациенти вена цефалика беше с диаметър по-малък от диаметъра на катетъра. Това наложи поставяне на катетъра с пункционна техника при 8 пациенти (успеваемост 129/137 94,16%). Средното оперативно време беше 39,4 мин. При двама пациенти се наблюдаваха еритем на кожата до 7-ми следоперативен ден, лекуван с превръзки, без прием на антибиотик. При трима пациенти се наблюдава катетър-асоцииран сепсис на 3-ти месец след имплантирането на системата, вероятно свързано с използването им, налагащо премахване на системите и интравенозно антибиотично лечение. Един пациент е загинал в дома си след 3 дни фебрилитет до 40 градуса Целзии.
Порт-а-кат тотално имплантируема система за венозен достъп чрез венесекция на вена цефалика е сигурна и изпълнима с ниски нива на следоперативни инфекциозни усложнения.
Ключови думи: инфекция, порт-а-кат, хемопорт, рак

Автор за кореспонденция: Мартин Караманлиев, +359894242247, martinkaramanliev@gmail.com

INFECTIOUS COMPLICATIONS IN CANCER PATIENTS AFTER PORT-A-CATH INSETION FOR CHEMOTHERAPY INFUSION.

Martin P. Karamanliev[1], Ivelina U. Petrova[1], Meri D. Shoshkova[1], Dobromir D. Dimitrov[1].

[1]Deparment of surgical oncology, University Hospital "Georgi Stranski",
Deparment of Propedeutics of surgical diseases, Faculty of Medicine, Medical University – Pleven

Summary: Comprehensive treatment of cancer patients usually requires adequate venous access through totally implantable venous access systems such as port-a-cath systems. They are associated with various complications, including infectious complications.
We present our experience with cephalic cut-down technique for implantation of port-a-cath systems in cancer patients in our clinic between September 2017 and November 2021. The characteristics of patients,cancer type, operative time, success rate, early and late infectious complications were studied.

During the period, 137 interventions were performed. All patients were followed for at least 6 months postoperatively. The male/female distribution was 58.2%/41.8%. The mean age was 68.4 years. No cephalic vein was found in six patients and a cephalic vein was smaller than the catheter diameter in two patients. This necessitated the placement of the catheter with a puncture technique in 8 patients (success rate 129/137 - 94.16%). Erythema of the skin was observed in two patients up to the 7th postoperative day, treated with local antiseptics without use of antibiotics. Catheter-associated sepsis was observed in three patients 3 months after implantation of the system, possibly related to improper usage, requiring removal of the systems and intravenous antibiotic treatment. One patient died at home after 3 days of fever up to 40 degrees Celcius.

Port-a-cath totally implantable venous access system through cephalic cut-down technique is safe and feasible with low levels of postoperative infectious complications.

Keywords: infection, port-a-cath, haemoport, cancer

Corresponding Author: Martin Karamanliev, +359894242247, martinkaramanliev@gmail.com

АГРЕСИВЕН ПОДХОД ПРИ ЛЕЧЕНИЕТО НА ПОЛИМИКРОБНИЯ НЕКРОТИЗИРАЩ ФАСЦИИТ НА ПЕРИНЕАЛНАТА, ПЕРИАНАЛНАТА ИЛИ ГЕНИТАЛНАТА ОБЛАСТ.

С. Илиев, П. Владова, К. Недялков, Д. Нгуен, П. Мирочник, И. Ристовски, А. Габърски, В. Димитров.

КПХБ – МУ – Плевен; ОКПГСХ – УМБАЛ "д-р Георги Странски" – Плевен

Въведение: Гангрената на Фурние е рядко срещано, но тежко протичащо заболяване характеризиращо се с некроза на рехавата съединителна тъкан в областта на перинеума и гениталиите причинена от синергична полимикробна инфекция представена от аеробни и анаеробни микроорганизми. Описана е за първи път от Fournier през 1883 година. Понастоящем това състояние се дефинира като полимикробен некротизиращ фасциит на перинеалната, перианалната или гениталната области. Ранното хирургично отстраняване на некротичните тъкани и широкоспектърната антибиотична терапия са основни при лечението на FG.

Цел: Да анализираме резултатите от лечението на Гангрената на Фурние, публикувани в медицинската литература и да ги сравним с нашият опит.

Материали и методи: Ретроспективно моноцентрично проучване обхващащо три-годишен период. Анализиран е пациентски колектив от 44 болни с полимикробен некротизиращ фасциит на перинеума , приети по спешност и лекувани в ОКПГСХ. Резултатите са сравнени с данните от предходно ретроспективно проучване обхващащо 11-годишен период и пациентски колектив от 21 болни.

Резултати и обсъждане: Починали са 4 пациенти от разглеждания пациентски колектив – смъртността е 9%. Средният болничен престой е 14 дни. При 16 болни е извършена несвободна кожна пластика. При 1

пациент е направена двустранна орхиектомия. Въпреки напредъка в хирургичната наука и техника докладваната смъртност при това заболяване в различни проучвания е между 20% - 30%. Регистрираната смъртност от предходното проучване е 19%. Анализът на резултатите показва снижаване на смъртността 2 пъти.

Изводи: Агресивния подход при хирургичното третиране на поразената зона, изпреварващите инцизии, прицелната АБ терапия и ежедневния контрол на локалното разпространение на инфекцията са ключови за успеха от лечението.

Ключови думи: гангрена на Фурние; некротизиращ фасциит

AGGRESSIVE APPROACH IN THE TREATMENT OF POLYMICROBIAL NECROTIZING FASCIITIS OF THE PERINEAL, PERIANAL AND GENITAL AREA.

S. Iliev, P. Vladova, K. Nedyalkov, D. Nguyen, P. Mirochnik, I. Ristovski, A. Gabarski, V. Dimitrov

University Hospital "Dr. Georgi Stranski" – Pleven. Department of colorectal & purulent surgery

Abstract:

BACKGRAOUND:Fournier's gangrene is a rare but severe disease characterized by necrosis of loose connective tissue in the perineum and genitals caused by a synergistic polymicrobial infection represented by aerobic and anaerobic microorganisms. It was first described by Fournier in 1883. This condition is currently defined as polymicrobial necrotizing fasciitis of the perineal, perianal or genital areas. Early surgical removal of necrotic tissue and broad-spectrum antibiotic therapy are essential in the treatment of FG.

AIM: To analyze the results of the treatment of Fournier's Gangrene, published in the medical literature and compare them with our experience.

METHODS:A retrospective monocentric study covering a three-year period. 44 patients with polymicrobial necrotizing fasciitis of the perineum, admitted urgently and treated in OKPGSH, was analyzed. The results were compared with data from a previous retrospective study covering an 11-year period and 21 patients.

RESULTS:4 patients died – with mortality up-to 9%. The average hospital stay is 14 days. Non-free skin grafting was performed in 16 patients. Bilateral orchiectomy was performed in 1 patient. Despite advances in surgical science and technology, the reported mortality from this disease in various studies is between 20% and 30%. The reported mortality from the previous study was 19%. Analysis of the results showed a 2-fold reduction in mortality.

CONCLUSION: The aggressive approach in the surgical treatment of the affected area, pre-existing incisions, targeted AB therapy and daily control of the local spread of infection are key to a successful treatment.

Keywords: Fournier's gangrene; necrotizing fasciitis

Въведение:

Гангрената на Фурние (ГФ) е рядко срещано, тежко протичащо заболяване характеризиращо се с некроза на рехавата съединителна тъкан в областта на перинеума и гениталиите, причинена от синергична полимикробна инфекция, представена от аеробни и анаеробни микроорганизми. Описана е за първи път от Fournier през 1883 година. Инфекцията се характеризира с опустошително, бързо разрушаване на меките тъкани, засягащо предимно перинеалната, перианалната и гениталната области.(1) Представлява по-малко от 0,02% от всички постъпили в болница в Съединените щати, като засяга главно мъже с честота на заболеваемост от 1,6 на 100 000 мъже. Състоянието обикновено се проявява със смъртност, варираща между 20% и 50% в повечето случаи (2 – 4).

Бактериалната палитра при полимикробния некротизиращ фасциит на перинеалната, перианалната или гениталната области включва множество грам положителни и грам

отрицателни организми, причиняващи криптогландуларни или периуретрални инфекции. Тези организми нормално присъстват в дисталния ректум и перинеума и са с ниска до умерена вирулентност, но синергизмът ги кара да прогресират до тежки инфекции с тъканна некроза и гангрена (5).
Тъканното представяне в областта на скротума потенцира развитието на дермална гангрена, порафи липсата на подкожна мазнина между епидермиса и туника дартос (6). Аеробите и анаеробите произвеждат ензими хепариназа, хиалуронидаза, стрептокиназа, колагеназа, коагулаза, липозахариден ендотоксин.
Патологията включва некроза на повърхностни фасциални слоеве и околните тъкани, без засягане на дълбоката фасция. Некрозата е следствие от тромбоза на малките подкожни кръвоносни съдове причинена от разпространението на патогенните микроорганизми в рехавата съединителна тъкан. Причинената от това локална исхемия допълнително стимулира бактериалната пролиферация. Тъканната некроза се разпространява със скорост от един инч на час (7) и може бързо да прогресира от гениталната област към предната коремна стена (8).
Наличието на черно петно върху кожата на перинеума, заобиколено от еритема, се счита за патогномично за гангрената на Fournier. От този фокус в перинеума заболяването може да се разпространи в долната коремна стена, слабините, бедрата, гръдния кош, аксиларните ямки и горните крайници. Обикновената рентгенова снимка на корема и таза помага да се локализира подкожен емфизем, който може да се появи преди крепитацията да се палпира. Ултрасонографията на скротума е полезна за диференциране на гангрената на Fournier от други причини за развитието на „остър скротум“ (9). Прогресията на инфекцията обикновено не засяга тестиса поради автономното му кръвоснабдяване. Провеждането на КАТ и ЯМР (10-11) могат да бъдат полезни при дефинирането на засегнатите тъканни равнини, но могат да забавят ранната диагностика и навременната операция.
Прогнозата зависи главно от локалния тъканен компромис, степента на засягане, вида и дозата на причинителя, естеството на провокиращото събитие и общия статус на пациента.
Въведени са клинични системи за оценяване и прогноза на ГФ за определяне на вероятността от смъртен изход и избор на оптималните варианти за лечение. Лабораторният индикатор на риска за некротизиращ фасциит (LRINEC) и индексът на тежестта на гангрената на Fournier (FGSI) са два теста за оценка, които се използват към момента. Скалата LRINEC варира от 0 до 13, като резултатът от 6 или по-висок, корелира с некротизиращи инфекции на меките тъкани (NSTI). FGSI може да се използва при спешни случаи за определяне на вероятността от оцеляване или смърт чрез оценяване на девет клинични параметъра по скала от 0 до 4. При пациенти с ГФ, резултат по-голям от 10,5 се асоциира с 96% шанс за смърт (12). Смъртността от ГФ варира между 20 и 50% в различни проучвания (2-4).
Цел: Да анализираме резултатите от лечението на Гангрената на Фурние, публикувани в медицинската литература и да ги сравним с нашият опит. Да установим ползата от локалното приложение на антисептици.
Материали и методи: Ретроспективно моноцентрично проучване обхващащо три-годишен период (2019 - 2021г.). Анализиран е пациентски колектив от 44 болни с полимикробен некротизиращ фасциит на перинеума , приети по спешност и лекувани в ОКПГСХ. Резултатите са сравнени с данните от предходно ретроспективно проучване обхващащо 11-годишен период и пациентски колектив от 21 болни.
Проучване върху резултата от локалното приложение на различни антисептици върху стандартизирани бактериални култури.

Резултати и обсъждане: В разглеждания пациентски колектив включващ 44 болни разпределението по пол е 41мъже към 3жени. Периодът между проявата на първия симптом и хоспитализацията е между 4 и 7 дни. Наличието на захарен диабет като коморбидитет е регистриран при 36 пациенти от разглеждания колектив. Обезитет е регистриран при всички пациенти – BMI между 30 – 40. Средният болничен престой е 14 дни. При 16 болни е извършена несвободна кожна пластика. При 1 пациент е направена двустранна орхиектомия. При двама болни сме прекъснали пасажа с двустволова колостома. Починали са 4 болни от разглеждания пациентски колектив – смъртността е 9%.

Оперативната интервенция е била осъществена в рамките между 2 и 12 часа от хоспитализацията при проведени рехидратация, контрол на диабета, широкоспектърно АБ лечение и хемодинамична стабилизация на пациента. Оперативното поведение е включвало широки инцизии в пелвио-ректалното пространство, параингвинално, супрапубично и на коремната стена. Цлостно отстраняване на некротичната тъкан до появата на здрави тъкани, широки инцизии върху видимо здрава кожа за отстраняване на некротичните тъкани в дълбочина и проксимални изпреварващи инцизии за ограничаване локалната прогресия на инфекцията. Оперативното поле след некротичния дебридман обилно сме лаважирали със смес от кислородна вода и хибискръб в съотношение 10/1. Извършени са оперативни превръзки под обща анестезия за локален контрол на инфекцията в рамките на 24 часа след първата интервенция. Броя на оперативните превръзки под обща анестезия е варирал между 1 и 4. При всички оперативни превръзки е извършван дебридмант на новообразуваната некротична тъкан и лаваж със смес от кислородна вода и хибискръб в съотношение 10/1. Между 6-ти и 8 -ми следоперативен ден пациетът е къпан в банята от санитар или самостоятелно с хибискръб, след което му е правена превръзка. На пациентите на постелен режим е извършван тоалет на засегнатата зона с кислородна вода и хибискръб и последваща превръзка. Де хоспитализацията е извършвана след локално саниране на инфекцията, стабилизиране на общото състояние и контрол на диабета. Средният болничен престой е 14 дни.

Изолираната бактериална флора е представена от общо 47 бактериални щама принадлежащи към 10 вида. Грам-отрицателните бактерии съставляват 57,4% от всички изолати. Грам-положителните бактерии представляват 36,1% от всички изолати, а анаеробни бактерии са изолирани в 6,3% - таблица №1

Табл.№1 Изолирана бактериална флора.

Микробен вид	**%**
Грам-отрицателни бактерии	**57,4**
Escherichia coli	34
Klebsiella pneumoniae	6,3
Enterobacter cloacae	2,1
Proteus mirabilis	8,5
Pseudomonas aeruginosa	6,3
Грам-положителни бактерии	**36,1**
Staphylococcus aureus	8,5
Staphylococcus epidermidis	4,2
Streptococcus pneumoniae	6,3
Enterococcus faecalis	17
Анаеробни бактерии	**6,3**
Peptostreptococcus	6,3

С най-голяма честота са Escherichia coli (34%) и Enterococcus faecalis (17%). Анаеробни бактерии са изолирани в 6,3%.
Получените резултати сравнихме с резултатите от предходно наше ретроспективно проучване обхващащо 11-годишен период (1994-2005г) и пациентски колектив от 21 болни. Не установихме съществени различия по отношение на изолираната бактериална флора. Не установихме и сигнификантна разлика по отношение на съотношението по пол, възраст, коморбидитет, болничния престой и в броя извършени оперативни превръзки. Анализирайки показателя смъртност установихме двукратно снижаване на смъртността – 9% /19% . По отношение регистрираната смъртност при пациентите с коморбидитет захарен диабет снижението на показателя е трикратно – 11% / 33,3%.
Антибиотичната терапия в групата с 21 пациенти е била тройна комбинация от цефалоспорини втора и трета генерация в комбинация с аминогликозид и метронидазол при 16 болни и при 5 пациенти емпирична монотерапия с ертапенем (INVANZ). Лаважа на оперативният участък е бил с кислородна вода и Braunol в суотношение 5/1. Поставянли сме тръбни дренажи за постоянен лаваж на префасциалното пространство с кислородна вода и браунол.
Антибиотичната комбинация при пациентския колектив от 44 пациента е била цефалоспорини 3та генерация и метронидазол. Оперативното поле след некротичния дебридмант обилно сме лаважирали със смес от кислородна вода и хибискръб в съотношение 10/1
За да си изясним двукратното снижение на смъртността решихме да установим влиянието на използваните антисептици върху стандартизирани бактериални култури.
Принцип на метода: Подобен на дисково-дифузионния метод на Бауер-Кърби за изготвяне на антибиограми. Използвани са 3 петрита с Мюлер-Хинтон агар с дебелина на агаровия слой 4mm. В агара на петритата са изрязани 5 ямки с диаметър 6 mm, разпределени разномерно върху средата. Върху всяко петри е посята чиста култура от съответния тест-микроорганизъм E.coli ATCC 25922; S.aureus ATCC 25923 и P.aerugenosa ATCC 27853, стандартизирана до 0,5 по МакФарлан (с гъстота 1,5x10 8 CFU/ml). В ямките са поставени по 500 µl от съответния антисептик и контрола:
1. Хибискръб + кислородна вода
2. Кислородна вода
3. Хибискръб
4. Браунол
5. Физиологичен разтвор – за контрола
Следва инкубация при 37°C за 24 часа. Веществата от ямка дифундират в агара и потискат развитието на бактериите, при което се образуват зони на инхибиране на бактериалния растеж. Размерите на зоните са измерени в mm. На снимките подреждането на веществата е обратно на часовниковата стрелка.

Легенда:

№	Антисептик
1	Кислородна вода с хибискръб в отношение 10/1
2	Кислородна вода
3	Хибискръб
4	Браунол

5	**Физиологичен серум**

Фиг. 1. Escherichia coli

Фиг. 2. Pseudomonas aeruginosa

Фиг. 3. Staphylococcus aureus

Резултати:

E.coli ATCC 25922	P.aerugenosa ATCC 27853	S.aureus ATCC 25923
1. 34 mm	1. 36 mm	1. 45 mm
2 35 mm	2. 39 mm	2. 46 mm
3. 26 mm	3. 21 mm	3. 39 mm
4. 14 mm	4. 13 mm	4. 25 mm
5. 6 mm	5. 6 mm	5. 6 mm

Прави впечатление значителния бактерициден ефект на кислородната вода и хибискръба, самостоятелно и в комбинация и незначителния ефект на браунола, който е сравним с този на физиологичния серум.

При анализа на достъпните ни публикации по темата не намерихме студия обръщащи внимание на локалното третиране на засегнатия участък с различни видове антисептици и ползата от прилагането им. Обръща се внимание на симптоматиката, хирургичният дебридмант, оценката на риска и прогнозата и АБ терапия.

Успешното менажиране на ГФ е изключително трудно. Това се дължи на късната диагноза, причинена от неспецифични симптоми и бързото прогресиране на некрозата. Хемодинамичната стабилизация, парентералните широкоспектърни антибиотици и спешния хирургичен дебридмънт, при който се отстранява цялата некротична тъкан до идентифициране на жизнеспособна тъкан, са основните принципи в терапията (13). Отстраняването на некротичната тъкан възможно най-скоро възпрепятства прогресията на инфекцията (14). В ретроспективно проучване включващо 72 пациенти с ГФ, забавянето на хирургичния дебридмент се свързва със значително увеличение на смъртността (15). Следователно времето и обширният дебридмент играят изключителна роля в прогнозата на ГФ.

В систематичен преглед от октомври 2021г. включващ 37 статии за симптомите, диагностиката и лечението на гангрената на Фурние са оценени общо 3224 пациенти,

включително 3093 мъже и 131 жени (16). Прегледът показва, че основните симптоми са скротална и лабиална болка, фебрилитет, абсцеси, крепитации, еритема и целулит.
ГФ има коварно начало, като 40% от пациентите се представят без симптоми, което прави ранното откриване от решаващо значение (14). Болката в гениталните или перианалните региони, с малко или никакво видимо увреждане на кожата, е един от ранните симптоми (17). В едно проучване, подуването на скротума е най-честият симптом в 79% от случаите, следван от тахикардия (61%), гноен ексудат от перинеалната област (60%), крепитации (54%) и треска (41%) (18).
Скоринговите системи за оценяване на полимикробния некротизиращ фасциит на перинеалната, перианалната или гениталната област са лабораторният индикатор на риска за некротизиращ фасциит (LRINEC) и индексът на тежестта на гангрената на Fournier (FGSI) представени на фигури 4 и 5.

Фиг. 4. The Fournier's gangrene severity index (FGSI) score.

Physiological points	High abnormal value				Normal	Low abnormal value			
	+4	+3	+2	+1	0	+1	+2	+3	+4
Temperature (°C)	>41	39-40.9	-	38.5-38.9	36-38.4	34-35.9	32-33.9	30-31.9	<29.9
Heart rate	>180	140-179	110-139	-	70-109	-	55-69	40-54	<39
Respiratory rate	>50	35-49	-	25-34	12-24	10-11	6-9	-	<5
Serum sodium (mmol/l)	>180	160-179	155-159	150-154	130-149	-	120-129	111-119	<110
Serum potasium (mmol/l)	>7	6-6.9	-	5.5-5.9	3.5-5.4	3-3.4	2.5-2.9	-	<2.5
Serum creatinine (mg%)	>3.5	2-3.4	1.5-1.9	-	0.6-1.4	-	<0.6	-	-
Hematocrit (%)	>60	-	50-59.9	46-49.9	30-45.9	-	20-29.9	-	<20
WBCs (/mm^3 X 1000	>40	-	20-39.9	15-19.9	3-14.9	-	1-2.9	-	<1
Serum bicarbonate (mmol/l)	>52	41-51.9	-	32-40.9	22-31.9	-	18-21.9	15-17.9	<15

Фиг. 5. Laboratory risk indicator for necrotizing fasciitis (LRINEC) scoring

Variable	Value	Score
C-reactive protein	150 mg/l	4
Hemoglobin (gm/dl)	>13.5	0
	11-13.5	1
	<11	2
Total leucocyte count (thousand/cumm)	>15	0
	15-25	1
	>25	2
Serum sodium (mmol/L)	<135	2
Serum creatinine (mmol/L)	<1.4	0
	≥1.4	2
Blood glucose level	<100	0
	≥100	1

A score of is considered positive for necrotizing fasciitis.

Основавайки се на патогенезата на ГФ – съдова тромбоза, исхемия и некроза създаваща благоприятна среда за растеж на анаеробни бактерии някои авторски колективи включват хипербарната кислородна терапия (HBOT) в лечението (14). Въпреки това е важно да се отбележи, че някои проучвания съобщават за повишена смъртност при пациенти, получаващи HBOT (19).

Хирургичният дебридмънт често засяга големи площи и води до значителни дермални дефицити. Вакуум-асистирано затваряне (VAC) може да се използва за стимулиране на заравстването на раните (20), и за намаляване необходимостта от реконструктивна хирургия с присаждане на кожа в бъдеще (21).
Гангрената на Фурние е бързо прогресиращо състояние с висока смъртност, което често се диагностицира погрешно поради неспецифичния характер на симптомите. Захарният диабет е най-честият рисков фактор, който обикновено се проявява при мъже на възраст над 55 години.
Точкуването с LRINEC и FGSI може да бъде полезен инструмент за определяне на преживяемостта при пациенти с ГФ. Наличието на различни биомаркери се оценява чрез присвояване на цифрова стойност, като стойностите над стандартизиран праг показват по-висок риск от смърт (22).
След потвърждаване на диагнозата е необходима незабавна хирургична интервенция. Скоростта, с която пациентът получава хирургично лечение, има пряка връзка с преживяемостта. Златният стандарт е спешен хирургичен дебридмънт, широкоспектърни антибиотици и прилагане на интравенозна ресуситация (8, 14, 22).
Допълнителното лечение с HBOT може да помогне за спиране на бактериалния растеж, но също така е доказано, че има отрицателно въздействие върху прогнозата на заболяването, ако хирургичната интервенция се забави.
Постоперативният тъканен дефицит е предизвикателство налагащо множество превръзки, кожни присадки и пластична хирургия. Терапията на рани с отрицателно налягане подобрява заравстването, посредством стимулиране пролиферацията на нови кръвоносни съдове и миграцията на имунни клетки (21).

Заключение: Позовавайки се на данните от достъпната ни литература и нашият скромен опит може да направим следните изводи:
Всяко забавяне на диагнозата е потенциално катастрофално, тъй като забавянето на хирургичната терапия е пряк предиктор за смъртност.
Агресивният подход за отстраняване на цялата некротична тъкан, инцизиите във видимо здрава кожа и изпреварващите инцизии подобряват прогнозата.
Локалното третиране на раневите участъци с кислородна вода и хибискръб в отношение 10/1 снижава микробното число, действа бактерицидно на бактериалната колонизация и подобрява прогнозата.
Предвид локалната съдова тромбоза, тъканна хипоксия, исхемия и некроза системното приложение на АБ влияе слабо на локалния статус, но повлиява бактериемията и е превенция на развитието на сепсис.
Адекватното лечение на гангрената на Фурние е сериозно предизвикателство и изисква точна диагноза, отлично познаване на топографската анатомия на региона и смелост при извършване на хирургичния дебридмант.

Библиография:

1. Microbiological aspects of Fournier's gangrene. Yilmazlar T, Gulcu B, Isik O, Ozturk E. Int J Surg. 2017;40:135–138. [PubMed] [Google Scholar]
2. Fournier gangrene in the emergency department: diagnostic dilemmas, treatments and current perspectives. Auerbach J, Bornstein K, Ramzy M, Cabrera J, Montrief T, Long B. Open Access Emerg Med. 2020;12:353–364. [PMC free article] [PubMed] [Google Scholar]
3. Presentation and diagnosis of Fournier gangrene. Voelzke BB, Hagedorn JC. Urology. 2018;114:8–13. [PubMed] [Google Scholar]
4. Fournier gangrene: a review for emergency clinicians. Montrief T, Long B, Koyfman A, Auerbach J. J Emerg Med. 2019;57:488–500. [PubMed] [Google Scholar]

5. Eke N, Echem RC, Elenwo SN. Founder's gangrene in Nigeria: a review of 21 consecutive patients. Int Surg. 2000;85:77–81. [PubMed] [Google Scholar]
6. Benizri E, Fabiani P, Migliori Gangrene of the perineum. Urology. 1996;47:935–944. [PubMed] [Google Scholar]
7. Two-stage neoscrotum reconstruction using porcine bladder extracellular matrix after Fournier's gangrene. Thayer J, Mailey BA. Plast Reconstr Surg Glob Open. 2020;8:0. [Europe PMC free article] [Abstract] [Google Scholar]
8. Management of equivocal (early) Fournier's gangrene. El-Shazly M, Aziz M, Aboutaleb H, et al. Ther Adv Urol. 2016;8:297–301. [Europe PMC free article] [Abstract] [Google Scholar]
9. Less is more? Antibiotic duration and outcomes in Fournier's gangrene. Lauerman MH, Kolesnik O, Sethuraman K, et al. J Trauma Acute Care Surg. 2017;83:443–448. [Abstract] [Google Scholar]
10. Profile of patients with Fournier's gangrene and their clinical evolution. Dos-Santos DR, Roman UL, Westphalen AP, Lovison K, Spencer Neto FA. Rev Col Bras Cir. 2018;45:0. [Abstract] [Google Scholar]
11. Fournier's gangrene: review of 36 cases. Çalışkan S, Özsoy E, Sungur M, Gözdaş HT. https://doi.org/10.14744/tjtes.2019.30232. Ulus Travma Acil Cerrahi Derg. 2019;25:479–483. [Abstract] [Google Scholar]
12. Fournier gangrene in the emergency department: diagnostic dilemmas, treatments and current perspectives. Auerbach J, Bornstein K, Ramzy M, Cabrera J, Montrief T, Long B. Open Access Emerg Med. 2020;12:353–364. [Europe PMC free article] [Abstract] [Google Scholar]
13. Treatment of Fournier's gangrene with vacuum-assisted closure therapy as enhanced recovery treatment modality. Syllaios A, Davakis S, Karydakis L, et al. In Vivo. 2020;34:1499–1502. [Europe PMC free article] [Abstract] [Google Scholar]
14. Fournier's gangrene. A clinical review. Singh A, Ahmed K, Aydin A, Khan MS, Dasgupta P. Arch Ital Urol Androl. 2016;88:157–164. [Abstract] [Google Scholar]
15. The clinical features of Fournier's gangrene and the predictivity of the Fournier's Gangrene Severity Index on the outcomes. Kabay S, Yucel M, Yaylak F, Algin MC, Hacioglu A, Kabay B, Muslumanoglu AY. Int Urol Nephrol. 2008;40:997–1004. [Abstract] [Google Scholar]
16. Fournier’s Gangrene Diagnosis and Treatment: A Systematic Review Gregory D Lewis,1 Maliha Majeed,1 Catherine A Olang,1 Arjun Patel,1 Vasavi Rakesh Gorantla, 1 Nelson Davis,1 and Sarah Gluschitz1 Cureus. 2021 Oct; 13(10): e18948. Published online 2021 Oct 21.doi: 10.7759/cureus.18948
17. Rad J, Foreman J. Treasure Island, FL: StatPearls Publishing; 2021. Fournier gangrene. [Google Scholar]
18. Fournier gangrene in men and women: appearance on CT, ultrasound, and MRI and what the surgeon wants to know. Ballard DH, Mazaheri P, Raptis CA, Lubner MG, Menias CO, Pickhardt PJ, Mellnick VM. Can Assoc Radiol J. 2020;71:30–39. [Europe PMC free article] [Abstract] [Google Scholar]
19. Hyperbaric oxygenation in the treatment of Fournier's gangrene: a systematic review. Schneidewind L, Anheuser P, Schönburg S, Wagenlehner FM, Kranz J. Urol Int. 2021;105:247–256. [Europe PMC free article] [Abstract] [Google Scholar]
20. Fournier's gangrene current approaches. Ozkan OF, Koksal N, Altinli E, et al. Int Wound J. 2016;13:713–716. [Europe PMC free article] [Abstract] [Google Scholar]
21. Prognostic factors and treatment outcomes for patients with Fournier's gangrene: a retrospective study. Hong KS, Yi HJ, Lee RA, Kim KH, Chung SS. Int Wound J. 2017;14:1352–1358. [Europe PMC free article] [Abstract] [Google Scholar]
22. Fournier's gangrene: literature review and clinical cases. Chernyadyev SA, Ufimtseva MA, Vishnevskaya IF, et al. Urol Int. 2018;101:91–97. [Europe PMC free article] [Abstract] [Google Scholar]

АМПУТАЦИИ НА ДОЛЕН КРАЙНИК ПРИ ДИАБЕТНО ХОДИЛО: ЕДНОЦЕНТРОВО ПРОУЧВАНЕ ЗА ДВУГОДИШЕН ПЕРИОД.

П. Владова, С. Илиев, В.Димитров, А. Габърски, Д. Нгуен, Ив. Ристовски.

КПХБ – МУ – Плевен; ОКПГСХ – УМБАЛ “д-р Георги Странски“ – Плевен

Въведение: Между 40% и 60% от нетравматичните ампутации в световен мащаб се дължат на усложнения на диабетното ходило. В България липсват точни статистически данни за процента на ампутации, извършвани годишно по повод на усложенения на диабетния улкус.

Цел: Представяме епидемиологични данни за извършените ампутации на долен крайник след диабетно ходило за периода януари 2020 – януари 2022 година.
Материали и методи: Анализирани бяха 27 пациента, на които са извършени ампутации на долен крайник, на ниво бедро или на ниво подбедрица за 2-годишен период.
Резултати и обсъждане: При 11 болни са извършени ампутации под коляното, а при 16 над коляното. Отчетена е смъртност от 11.11%. 21 от пациентите са мъже, а само 6 са жени. Нито един от ампутираните пациенти не е протезиран.
Изводи: Процентът на ампутациите след усложенения на диабетния улкус остава тревожно висок. В Европа се наблюдава склонност към намаляване на честота им и увеличаване на броя на протезираните болни, докато в България има обратна тенденция.
Ключови думи: ампутация на долен крайник, диабетно стъпало, протезиране

LOWER-EXTREMITY AMPUTATIONS AFTER DIABET FOOT COMPLICATIONS: SINGLE CENTER STUDY OVER A 2-YEAR PERIOD.

Vladova P., Iliev S., Dimitrov V., Gaburski A., Nguen D., Ristovski Iv.

University Hospital "Dr. Georgi Stranski" – Pleven. Department of colorectal & purulent surgery

Corresponding Author:

Prof. Dr. Sergey Iliev, MD, Ph.D
email: sergeyiliev@gmail.com

Introduction: Between 40% and 60% of non-traumatic amputations worldwide are due to diabetic foot complications. In Bulgaria, there are no accurate statistical data on the percentage of amputations performed annually for complications of diabetic ulcer.
Objective: We present epidemiological data on the performed amputations of the lower limb after diabetic foot for the period January 2020 - January 2022.
Materials and methods: 27 patients who underwent amputations of the lower limb, below-knee or above-knee amputations for 2 years period were analyzed.
Results and discussion: In 11 patients amputations were performed below the knee, and in 16 above the knee. A mortality rate of 11.11% was reported. 21 of the patients are men and only 6 are women. None of the amputated patients had prosthetics.
Conclusions: The percentage of amputations after complications of diabetic ulcer remains alarmingly high. In Europe there is a tendency to reduce their frequency and increase the number of prosthetic patients, while in Bulgaria there is a reverse trend.
Key words: lower limb amputation, diabetic foot, prosthesis

Въведение

Захарният диабет е сред най-честите ендокринни заболявания, които влошават качество на живот на пациентите. Повече от 415 милиона души по света страдат от диабет. Разпространението на диабета продължава да нараства и се очаква броят на засегнатите хора да нарасне до 640 милиона през 2040 [1]. Понастоящем до 1/4 от пациентите с диабет могат да развият язви на краката и поне една четвърт от тези язви не заздравяват, поставяйки такива пациенти в риск от ампутация [2]. Диабетната язва на стъпалото е водещата причина за хоспитализация при пациенти с диабет и сред най-честите, тежки и скъпи усложнения на захарния диабет, водещи до големи медицински, финансови и социални последици за пациентите, техните семейства и обществото [3]. Приблизително 40% до 60% от нетравматичните ампутации на долни крайници в световен мащаб са причинени от диабетни усложнения и 80% от тези ампутации следват диабетна язва на стъпалото[4]. Проучвания показват, че ампутациите причинени от диабет имат висока смъртност с 5-годишна преживяемост от 41% до 48% [5, 6]. Познаването на рисковите фактори за ампутация може да бъде полезно за новодиагностицирани пациенти с диабетен улкус. Според анализ на Medicare в САЩ, процентът на ампутациите е намалял с 45% между 1996 г. и 2011 година [7]. Общият брой на хората с ампутации в България надхвърля 50 000 хиляди. Всяка година в

България се извършват над 5 хиляди нови ампутации на долни и горни крайници. Всеки ден – 15 нови пациенти биват ампутирани главно, поради диабет и други съдови заболявания.

Цел

Представяме епидемиологични данни за извършените ампутации на долен крайник след диабетно ходило за периода януари 2020 – януари 2022 година.

Материали и методи

Анализирани бяха 27 пациента, на които са извършени ампутации на долен крайник, на ниво бедро или на ниво подбедрица за 2-годишен период в Отделение по колопроктология и гнойно-септична хирургия към УМБАЛ „Д-р Георги Странски“ – Плевен. Всички пациенти са били с диабет тип 2. Две трети от пациентите, освен диабет, са имали и съдова патология (тромбоза на артерия поплитеа, феморалис и/или Лериш синдром). Средната възраст на пациентите е 63 години. Двадесет и един от пациентите са мъже, а само 6 са жени. При 11 болни са извършени ампутации под коляното, а при 16 над коляното. Отчетена е смъртност от 11.11%.

Резултати и обсъждане

Пациентите с диабетно ходило са изложени на риск от развитие на широк спектър от клинични състояния, които са резултат от взаимодействието на няколко усложнения, свързани с диабета. Тези клинични състояния са известни като синдром на диабетно стъпало (DFS) [8]. Синдромът включва исхемия, невропатия и инфекция. Големи ампутации на долен крайник се налагат при 11,1% от пациенти с DFS.

Близо 100 000 големи ампутации се извършват всяка година в Съединените щати. От тях над половината се дължат на захарен диабет. [9]. В популацията от пациенти с периферна съдова недостатъчност, изчисленото разпространение на захарен диабет варира от 27% до 76% [10]. Проучванията показват, че 25% до 90% от ампутациите в изследваните популации са свързани със захарен диабет [11]. Смята се, че този риск може да се дължи на комбинацията от периферна невропатия и инфекция, произтичаща от захарен диабет и наличието на нарушен артериален поток. Диабетните язви, свързани с моторна, сензорна и автономна невропатия са неразделна част от риска от ампутация при пациенти със захарен диабет.

В литературата са цитирани няколко рискови фактора за ампутации при диабетици. Малцина обаче правят разлика между големи и малки ампутации. Moss и сътрудници отбелязват, че рисковите фактори за ампутация са: предишна история на язви на краката, напреднала възраст и високо кръвно налягане. Сред 1370 диабетици с начало на заболяването след 30-годишна възраст, рисковите фактори за ампутация са били: мъжки пол, анамнеза за язви на краката, повишени нива на гликиран хемоглобин, протеинурия и продължителност от времето след диагностицирането на захарен диабет.От друга страна, Reiber и сътрудници не откриват значима корелация с продължителността на времето от поставянето на диагнозата захарен диабет[12] .

Langer и колектив наблюдават резултатите от спешна операция при пациенти с диабет с инфектирани и некротични лезии на долните крайници. Те установяват, че е възможно да се спаси долният крайник при 76% от пациентите, които не са имали хронична артериална недостатъчност и при 42% от пациентите, които са имали това състояние. Те също заключават, че лезиите на пръстите на краката, които не са свързани с хронична артериална недостатъчност, водят до запазване на крайниците в 95% от случаите, докато такова съхраняване е постигнато само в 40% от случаите на лезии, свързани с хронична артериална недостатъчност[13] .

Calle-Pascual установява, че сред диабетиците, 100% от големите ампутации са свързани с наличието на периферно съдово заболяване, 78% са свързани с невропатия и 24% са свързани с инфекция. От друга страна, в случаите на малки ампутации, 62% са

свързани с периферно съдово заболяване, 92% са свързани с невропатия и 84% са свързани с инфекция[14] .
Според проучването на Moss, мъжкият пол е рисков фактор за ампутации при диабетици тип 2. Mueller и съавтори, установяват, че само една трета от диабетиците, които са били кандидати за артериална реконструкция, са имали дистални артерии, подходящи за реваскуларизация [15].
Профилите на култивираните микроорганизми за пациенти с инфектирано диабетно стъпало са доста разнообразни и зависят от начина, по който се събира пробата за култивиране. Бактерията, открита най-често чрез култивиране, е била Staphylococcus aureus.
Ампутациите, свързани със захарен диабет, представлява огромна тежест за пациентите, семействата и обществото. Пациентите, които са подложени на ампутация в резултат на захарен диабет са трайно инвалидизирани след това. Сред пациентите, които са претърпели голяма ампутация (ампутация под или над коляното), 1-годишната смъртност е 40,4% , а 5-годишната смъртност, се оценява на 55% до 65% [16].
В нашето проучване, отчитаме като водеща причина за ампутациите инфекцията и лошият контрол на захарния диабет. При 20% от пациентите, захарният диабет тип 2 е диагностициран при хоспитализацията на пациентите. Ампутациите на всички пациенти са извършени в рамките на 24 часа от хоспиталазициите. При трима от пациентите са извършени гелотинни ампутации, след което е наложена ваккумм терапия и вторично затваряне на ампутационния чукан.
Най-честото усложнение, което наблюдавахме е супурация и кървене на ампутационния чукан при 7 от пациентите. При 5 от тях е приложено консервативно лечение, а при 2 оперативна ревизия. При нито един от ампутираните болни, не сме извършвали реампутация. Половината от пациентите са насочени за протезиране, но нито един от тях не е протезиран. Този факт си обясняваме с лошата комуникация между центровете за протезиране, както и тежката коморбидност на пациентите.
Заключение
Процентът на ампутациите след усложенения на диабетния улкус остава тревожно висок. В Европа се наблюдава склонност към намаляване на честота им и увеличаване на броя на протезираните болни, докато в България има обратна тенденция. В страната ни липсват точна статистика за броя на ампутираните и броя на протезираните пациенти. Ампутационната хирургия остава непревлекателно направление в общата хирургия, лиспват центрове за ампутационна хирургия, както и школи за обучение.

Библиография:

1. Frykberg RG, Zqonis T, Armstrong DG, et al; American College of Foot and Ankle Surgeons. Diabetic foot disorders: a clinical practice guideline (2006 revision). *J Foot Ankle Surg*. 2006;45(5 Suppl):S1–S66.
2. Pecoraro RE, Reiber GE, Burgess EM. Pathways to diabetic limb amputation: basis for prevention. *Diabetes Care*. 1990;13(5):513–521.
3. Jeffloate WJ, Macfarlane RM, Fletcher EM. The description and classification of diabetic foot lesions. *Lancet*. 2005;366:1719–1724.
4. Singh N, Armestrong DG, Lipsky BA. Foot ulcer in patients with diabetes. *JAMA*. 2005;293(2):217–228.
5. Reiber GE, Vileikyte L, Boyko EJ, et al. Causal pathways for incident lower extremity ulcers in patients with diabetes from two settings. *Diabet Care*. 1999;22(1):157–162.
6. Jude EB, Boulton AJM. End stage complication of diabetic neuropathy. *Diabet Rev*. 1999;7:395–410.
7. Lipsky BA, Berendt AR, Cornia PB et al; Infectious Diseases Society of America. 2012 Infectious disease society of Americas clinical practice guideline for the diagnosis and treatment of diabetic foot infections. *Clin Infect Dis*. 2012;54(12):e132–e173.

8. Nather A, Bee CS, Huak CY, et al. Epidemiology of diabetic foot problems and predictive factors for limb loss. *J Diabetes Complications*. 2008;22(2):77–82.
9. Moxey PW, Gogalniceanu P, Hinchliffe RJ, et al. Lower extremity amputations – a review of global variability in incidence. *Diabet Med*. 2011;28(10):1144–1153.
10. Jeffcoate WJ, Van Hountum WH. Amputation as a marker of the quality of foot care in diabetes. *Diabetologia*. 2004;47(12):2051–2058.
11. Van Hauttum P, Schaper N, Prompers L, et al. Differences in minor amputation rate in diabetic foot disease throughout Europe are in part explained by differences in disease severity at presentation. *Diabet Med*. 2011;28(2):199–205.
12. Pscherer S, Dippel FW, Lauterbach S, Kostev K. Amputation rate and risk factors in type 2 patients with diabetic foot syndrome under reallife conditions in Germany. *Prim Care Diabetes*. 2012;6(3):241–246.
13. Pemayun TG, Naibaho RM, Novitasari D, Amin N, Minuljo TT. Risk factors for lower extremity amputation in patients with diabetic foot ulcers: a hospital-based case control study. *Diabet Foot Ankle*. 2015;6:29629.
14. Davis WA, Norman PE, Bruce DG, Davis TM. Predictors, consequences and costs of diabetes-related lower extremity amputation complicating type 2 diabetes: the Fremantle Diabetes Study. *Diabetologia*. 2006;49(11):2634–2641.
15. Wukich DK, Armstrong DG, Attinger CE, et al. Inpatient management of diabetic foot disorders: a clinical guide. *Diabetes Care*. 2013;36(9):2862–2871.
16. Noor S, Zubair M, Ahmad J. Diabetic foot ulcer–A review on pathophysiology, classification and microbial etiology. Diabetes Metab Syndr. 2015;9:192– 199. doi: 10.1016/j.dsx.2015.04.007

TOE PRESSURE INDEX КАТО ПРЕДИКТОР ЗА ПОВТОРНИ ХОСПИТАЛИЗАЦИИ ПРИ ПАЦИЕНТИ С ДИАБЕТНО СТЪПАЛО.

Нгуен Д.*; Димитров В.*; Габърски А.*; Илиев С.*

**Първа клиника по хирургия, Отделение по Коло-проктология и Гнойно-септична хирургия. УМБАЛ „Д-р Георги Странски“*

Резюме

С увеличаване честотата на захарния диабет в световен мащаб нараства и честотата на усложненията, свързани с това заболяване. Сериозно хирургично усложнение представлява развитието на диабетно стъпало. Такива болни консумират значителен медицински и финансов ресурс, натоварвайки допълнително здравните системи.

Цел: Да се установи връзката между стойностите на Toe Pressure Index (TPI) и честотата на рехоспитализациите при пациенти с диабетно стъпало.

Материали и методи: Анализиране на данни, получени при диагностиката и лечението на болни с диабетно стъпало в Отделение по Гнойно-септична хирургия на УМБАЛ „Д-р Георги Странски“ през 2017 г. и последващ период на проследяване от три години. В проучването са включени 34 болни с диабетно стъпало, на които е извършена КАТ-ангиография и измерване на TPI.

Резултати: От 19 (56%) болни са имали епизоди на рехоспитализация за анализирания период. От тях един е имал нормални стойности на TPI. 15 болни не са били хоспитализирани повторно в отделението. От тях 10 (29%) са имали нормални стойности на TPI. От останалите болни без повторни пролежавания при трима е извършена голяма ампутация, един пациент е завършил с exitus lethalis поради сепсис.

Заключение: Изследването на TPI, което лесно може да бъде извършено в амбулаторни и клинични условия, може надеждно да се използва за определяне на рискова група при пациенти с диабетно стъпало.

Ключови думи: Диабетно стъпало; Toe Pressure Index

Автор за кореспонденция: Д-р Добромир Нгуен e-mail dobridin@abv.bg тел. +359883362802

TOE PRESSURE INDEX AS A PROGNOSTIC FACTOR FOR READMISSIONS DUE TO DIABETIC FOOT INFECTIONS

Nguen D.*; Dimitrov V.: Gabarski A.*; Iliev S.*

**First Surgical Clinic, Department of Colo-proctology and Septic Surgery, UMHAT "Dr. Georgi Stranski", Pleven*

Corresponding Author:

Dr. Dobromir Nguen M.D
email: dobridin@abv.bg

Abstract

Introduction: With the increasing number of patients with diabetes worldwide the rate of the complications related with it also increase dramatically. Among the surgical complications of this disease diabetic foot infections attributes for the majority of the cases. This bears a huge burden to the healthcare systems, taking up huge medical and financial resource.
Aim: To research the correlation between Toe Pressure Index (TPI) and the frequency of the repeated hospitalizations in patients with diabetic foot infections.
Materials and methods: A data for patients, admitted in department of Colo-proctology and Septic Surgery during 2017 was collected. For that period 34 patients were treated for diabetic foot infections who also had CT-Angiography performed and ABPI and TPI Index Measured.
Results: 19 (59%) of the patients had at least one episode of readmission due to another episode of infection in the same leg. From them only one had normal values of the TPI. 15 patients were not hospitalized again for the study period, 10 (29% of the study group) of which had normal values of TPI. From the rest of this subgroup three patients suffered a major amputation and one patient died from sepsis.
Conclusion: Measuring TPI, which can be easily done in outpatient and clinical settings can reliably be used to identify a group of patients with elevated risk for development of diabetic foot infection
Key words: TPI; Diabetic foot infection

ВЛИЯНИЕ НА ПРЕДОПЕРАТИВНИЯ ХОЛАНГИТ СЛЕД БИЛИАРНА ДРЕНАЖНА ПРОЦЕДУРА ВЪРХУ ПОЯВАТА НА АНАСТОМОЗНИ ИНСУФИЦИЕНЦИИ СЛЕД ДУОДЕНОПАНКРЕАТИЧНА РЕЗЕКЦИЯ ПРИ ПАЦИЕНТИ С ПЕРИАМПУЛАРНИ ТУМОРИ.

Елена Р. Арабаджиева[1], Георги Б. Коруков[1], Пламен П. Петков[1], Васил Р. Солункин[1], Сашо Г. Бонев[1], Атанас С. Йонков[1].

Клиника по Обща хирургия, Отделение по гастро-интестинална, хепато-билиарна и панкреатична хирургия, УМБАЛ „Александровска" – София, Медицински Университет – София

Резюме

Цел: Да се проучи влиянието на предоперативния холангит след билиарна дренажна процедура върху появата на анастомозни инсуфициенции след дуоденопанкреатична резекция при пациенти с периампуларни тумори.

Методи: В КОХ към УМБАЛ „Александровска" – София се проведе ретроспективно проучване за периода 1999 – 2021 г., включващо 334 пациенти, подложени на дуоденопанкреатична резекция по повод периампуларни тумори. Статистическата обработка на клинико-патологичните данни се извърши по отношение на вида на дренажната процедура, идентифициране на рисковите фактори за поява на холангит и честотата на общите усложнения, постоперативните инфекции, вкл. анастомозните инсуфициенции и смъртността в периоперативния период.

Резултати: 109 пациенти са подложени преди извършването на дуоденопанкреатична резекция на различни билиарни дренажни процедури (оперативни, поставяне на различни стентове ендоскопски или трансхепатално перкутанно). Значими прогностични рискови фактори за появата на предоперативен холангит са продължителното задържане на високи стойности на билирубина (p=0,0136), удълженото

време до операцията (p=0,027) и хипоалбуминемията. При пациентите с предоперативен холангит се установява по-висок процент на следоперативни усложнения, вкл. анастомозни инсуфициенции (p=0.001)

Заключения: Предотвратяването на предоперативния холангит е от изключителна важност за подобряване на следоперативните резултати. За постигането им, подходът към тези пациенти трябва да е мултидисциплинарен, с ефективна колаборация между хирурзи, гастроентеролози и онколози.

Ключови думи: холангит, дуоденопанкреатична резекция, инсуфициенция на анастомозата, периампуларни тумори, билиарно стентиране

Автор за кореспонденция: Елена Арабаджиева,

тел: 0886376071, e-mail: elena_arabadjieva@abv.bg,

адрес за кореспонденция: бул. Св.Георги Софийски 1, гр. София 1431, Клиника по Обща хирургия, Отделение по гастро-интестинална, хепато-билиарна и панкреатична хирургия, УМБАЛ „Александровска“ – София

EFFECT OF PREOPERATIVE CHOLANGITIS AFTER BILIARY DRAINAGE PROCEDURE ON THE OCCURRENCE OF ANASTOMOTIC INSUFFICIENCY AFTER PANCREATODUODENECTOMY IN PATIENTS WITH PERIAMPULLARY TUMOURS

Elena R. Arabadzhieva[1], Georgi B.Korukov[1], Plamen P.Petkov, Vasil R.Solunkin[1], Sasho G.Bonev[1], Atanas S.Yonkov[1]

[1]*Unit of gastrointestinal, hepato-biliary and pancreatic surgery, Department of General Surgery, University Hospital "Alexandrovska" – Sofia, Medical University of Sofia*

Corresponding Author:
Elena Arabadzhieva MD PhD
email: elena_arabadjieva@abv.bg

Summary
Purpose: To investigate the effect of preoperative cholangitis after biliary drainage procedure on the occurrence of anastomotic insufficiency after pancreatoduodenectomy in patients with periampullary tumours.
Methods: A retrospective study for the period 1999 - 2021 was conducted in the Department of General Surgery at the University Hospital "Alexandrovska" - Sofia, including 334 patients undergoing pancreatoduodenectomy for periampullary tumours. The statistical analysis of the clinicopathological data was performed concerning the type of drainage procedure, identification of the risk factors for cholangitis and the frequency of general complications, and postoperative infections, including anastomotic insufficiency and mortality in the perioperative period.
Results: 109 patients underwent various biliary drainage procedures before surgery (operative, placement of various stents endoscopically or percutaneously). Significant prognostic risk factors for preoperative cholangitis are prolonged retention of high bilirubin levels (p = 0.0136), extended time to surgery (p = 0.027) and hypoalbuminemia. Patients with preoperative cholangitis have a higher rate of postoperative complications, including anastomotic insufficiency (p = 0.001).
Conclusions: Prevention of preoperative cholangitis is essential to improve postoperative outcomes. To achieve them, the approach to these patients must be multidisciplinary, with effective collaboration between surgeons, gastroenterologists and oncologists.
Keywords: cholangitis, pancreatoduodenectomy, anastomotic insufficiency, periampullary tumours, biliary stenting

Въведение: Единствено хирургичното лечение има адекватен лечебен потенциал по отношение на периампуларните тумори.[1] През последните няколко десетилетия се забелязва значително подобряване в резултатите от него като ранната следоперативна смъртност е сведена до минимум в големите центрове. Процентът на следоперативните

усложнения обаче остава относително висок.[1,2] Механичният иктер е най-честият симптом при диагностицирането на периампуларните тумори, който е свързан с нарушена коагулация, смутена чернодробна функция, развитие на холангит и др., влошаващи прогнозата на пациентите, подложени на дуоденопанкреатична резекция (ДХПЕ).[2,3,4] Затова при тези болни в съображение влиза прилагането на предоперативна дренажна процедура за понижаване на серумния билирубин с оглед очаквано намаляване и на постоперативните усложнения.[2,4,5] Въпреки това, проучванията показват, че положителна билиарна култура по време на ДХПЕ се установява при до 80% от пациентите с поставен предоперативно билиарен дренаж, което води до повишаване на риска от следоперативни инфекциозни усложнения.[6,7] Съобщава се също, че холангитът, предизвикан от предоперативния жлъчен дренаж, е свързан с повишен риск от развитие на клинично значима панкреатична фистула след ДХПЕ.[4,7-13] Затова остават дискутабилни редица въпроси по отношение показанията за прилагане на предоперативна билирна дренажна процедура и избор на конкретна техника и протеза (ендоскопски, перкутанно или оперативно) в зависимост от очакваното време до предприемане на радикално лечение.

Цел: Да се проучи влиянието на предоперативния холангит след билиарна дренажна процедура върху появата на анастомозни инсуфициенции след дуоденопанкреатична резекция при пациенти с периампуларни тумори.

Материал и Методи: В КОХ към УМБАЛ „Александровска" – София се проведе ретроспективно проучване за периода 1999 – 2021 г., включващо 334 пациенти, подложени на дуоденопанкреатична резекция по повод периампуларни тумори. От тях се селектираха 109 пациенти, при които е извършена билиарна дренажна прецедура (оперативна, поставяне на различни стентове ендоскопски (EBD) или трансхепатално перкутанно (PTC)) преди радикалното оперативно лечение. Статистическата обработка на клинико-патологичните данни се извърши по отношение на вида на дренажната процедура, идентифициране на рисковите фактори за поява на холангит и честотата на общите усложнения, постоперативните инфекции, вкл. анастомозните инсуфициенции и смъртността в периоперативния период. Пациентите с дренажна процедура бяха допълнително разделени в 3 субгрупи – оперативен билиарен дренаж, PTC дренаж (перкутанна трансхепатална холангиография с дренаж) и EBD (ендоскопски билиарен дренаж).

За отчитане на ранните следоперативни усложнения и смъртност се използва дефиницията, включваща настъпилите усложнения или смърт в рамките на 30 дни след операцията или по време на болничния престой. Инфекциозните усложнения включват постоперативна пневмония, инфекция на пикочните пътища, ранева инфекция, бактериемия, интраабдоминален абсцес. Панкреатичната фистула е отчетена съгласно дефинициите на International Study Group on Pancreatic Fistula.

Резултати: В проучването са включени 334 пациенти, при които е извършена ДХПЕ по повод периампуларни тумори. 109 от тях са подложени преди радикалната намеса на различни билиарни дренажни процедури (оперативни, поставяне на различни стентове ендоскопски или трансхепатално перкутанно), най-често поради развитие на иктеричен синдром или поради преценка на случая като нерезектабилен в други лечебни заведения.

Клинико-патологичните данни на тези пациенти са представени в Таблица 1.

Таблица 1

	Оперативна билиарна дренажна намеса (анастомоза или Кер дренаж)	**PTC с дренаж**	**ERCP с поставяне на стент**
Брой	**38**	**24**	**47**
Диагноза			

Ca pancreatis	27	17	39
Ca d.choledochi	3	6	5
Ca papillae Vateri	4	1	3
Възраст	55,2 г. (36-72 г.)	60.7 г. (47-70 г.)	58.6 г. (40-77 г.)
Пол			
Мъже	30	11	28
Жени	8	13	19
Следоперативни усложнения (брой пациенти)	12	4	11
Предоперативен холангит	7	4	9

Усложнения в ранния следоперативен период в общата група са възникнали при 19,16% (64 болни) – Таблица 2, докато в групата на пациентите, подложени предоперативно на билиарна дренажна процедура, усложнения са възникнали в по-висок процент - 24,77%. Вида на възникналите усложнения според приложената дренажна процедура са представени в Таблица 3. Общият брой на усложненията е по-висок от броя на пациентите с постоперативен морбидитет. Това се дължи на факта, че при някои болни е възникнало повече от една усложнение.

Табл. №2 Наблюдавани усложнения в общата група на пациентите, подложени на ДХПЕ

Хирургични усложнения	**Брой**
Супурация	10
Дехисценция	2
Кървене от ГИТ	6
Кървене (от оперативна рана,интраабдоминално)	3
Ранен илеус	1
Инсуфициенция на жл.анастомоза	9
Инсуфициенция на панкреатична анастомоза	12
Анастомозит	1
Некротичен панкреатит	2
Гастропареза	5
Субфреничен абсцес	1
Мезентериална тромбоза	1

Нехирургични усложнения	**Брой**
БТЕ	1
Пневмония	4
Плеврален излив	2
ССН, ритъмни нарушения	4
Тромбофлебит	2
Психоза	6
Чернодробна недостатъчност	1
Поява на асцит	3

Таблица 3

Усложнение	**Оперативна билиарна дренажна намеса (анастомоза или Кер дренаж)**	**PTC с дренаж**	**ERCP с поставяне на стент**
Инсуфициенция на панкреатичната анастомоза	1	2	4
Инсуфициенция на билиарната анастомоза	2	0	2
Панкреатит	0	1	0
Супорация на раната	6	0	3
Пневмония	0	1	2
Кардиологични усложнения	1	1	0

Кървене от ГИТ/ следоперативно кървене	3	0	0
Плеврален излив	2	0	0
Едем на Квинке	1	0	0

Направеният статистически анализ на резултатите показва, че сигнификантни прогностични фактори за развитието на ранни следоперативни усложнения са високите стойности на серумния билирубин (общ и директен) – p=0,001, и извършването на хемотрансфузии периоперативно (p=0,038), хипопротеинемията (p=0,007), поставеният предоперативно билиарен дренаж (p=0,003) , като полът и възрастта не показват статистическа значимост.

Въпреки по-високия процент на следоперативни усложнения при пациентите, подложени на билиарна дренажна процедура, ранната смъртност в тази група е 6,42%, докато общо за радикално оперираните тя е 7,48%.

Предоперативен клинично и лабораторно изявен холангит е доказан при 20 пациенти (18,35%) от подложените на билиарен дренаж. Значими прогностични рискови фактори за появата на предоперативен холангит са продължителното задържане на високи стойности на билирубина (p=0,0136), удълженото време до операцията – над 30 дни (p=0,027) и хипоалбуминемията. При пациентите с предоперативен холангит се установява по-висок процент на следоперативни усложнения, вкл. анастомозни инсуфициенции (p=0.001)

Сравнявайки видовете предоперативни дренажни процедури се вижда, че процентът на усложнения при оперативен дренаж е най-висок, което е обяснимо с оперативната травма. Пациентите с ендоскопски поставени стентове са развили усложнения в 23,4% от случаите, докато тези с PTC дренаж – в 16,67%.

Обсъждане: Темата за използването на предоперативен билиарен дренаж при пациенти с периампуларни тумори, които подлежат на резекция, остава спорна и дискусията продължава от години.[8] От една страна, билиарният дренаж осигурява ефективна декомпресия с намаляване нивата на серумния билирубин, което води до обратно развитие на патологичните процеси, свързани с развиваща се чернодробна недостъчност.[7,8,9] Няколко клинични проучвания показват, че прилагането на предоперативните дренажни процедури води до повишаване на резектабилността и намаляване на следоперативните морбидитет и морталитет.[14,15] Редица други скорошни проучвания обаче доказват, че предоперативният билиарен дренаж (ПБД) е свързан с развитие на значително по-голям процент инфекциозни следоперативни усложнения, поради което рутинното му прилагане трябва да се избягва при пациенти, потенциално подлежащи на радикална операция.[4,8] Разбира се, използването на ПБД често е неизбежно поради наличието на високостепенен иктер, често с проявен холангит, необходимостта от предоперативна диагностика или когато има индикации за провеждане на неоадювантна терапия.[4] Ето защо е необходимо да се прецизират показанията за прилагането му, а при пациентите, при които ранната операция е невъзможна, да се определи най-оптималният подход по отношение избор на конкретна техника за постигане на ПБД.

Понастоящем по литературни данни доминират препоръките, че ПБД може да се използва при пациенти с един или повече от следните показания: (1) вискостепенен иктер, (2) холангит с оглед превенция развитието на сепсис, (3) налични прояви на чернодробна недостатъчност или хепато-ренален синдром на фона на билиарната обструкция; (4) забавена операция поради необходимост от подобряване на общото състояние на пациентите, (5) забавена операция за менажиране на други по-спешни състояния и (6) отложена операция поради необходимост от провеждане на

неоадювантна терапия.[2] При тези пациенти обаче остава спорен изборът на най-оптимална стратегия за постигане на ПБД. Оперативният метод не се препочва поради наслагването на влиянието на хирургична травма върху подлежащите негативни фактори, свързани с наличната билиарна обструкция и малигнена генеза на заболяването. Това се доказва и от проведеното от нас проучване. Предвид големият период, обхванат в настоящото изследване, е обяснима честотата на прилагане на хирургичният подход, тъй като в България PTC дренажите и EBD навлязоха по-интензивно в практиката през последните 8-10 години. В световен мащаб използваните в съвременната практика техники са EBD, ENBD (ендоскопски назобилиарен дренаж) и PTC дренаж, които са с еднакава ефективност по отношение постигане на билиарна декомпресия.[8] Въпреки това, ефектът на ПБД върху следоперативните резултати са спорни, което вероятно е свързано с предимствата и недостатъците на всеки от тези методи.[8] Вътрешният дренаж, като EBD, възстановява жлъчният отток в храносмилателния тракт, което е важно за подобряване на метаболизма и имунната функция и за предотвратяване на бактериална транслокация.[8] Поради пряката връзка обаче между билиарното дърво и дванадесетопръстника, микроорганизми и хранителни остатъци могат свободно да достигнат билиарния тракт през стента, което води до оклузия на стента и холангит.[8,16] Методите за външен дренаж, PTC и ENBD, декомпресират билиарната обструкция чрез дрениране на жлъчката извън тялото, като се избягва регургитацията на чревно съдържимо към билиарното дърво. Недостъците на тези методите са по-високият риск от разместване на дрена и загубата на жлъчен сок, което може да повлияе на възстановяването на чернодробната функция и имунитета. Поставянето на PTC дренаж е свързан с риск от интрахепатален кръвоизлив и инфекция. Ендоскопските дренажи, извършени чрез ендоскопска ретроградна холангиопанкреатография, носят риск от развитие на панкреатит, холангит, перфорация или кървене от папилата в хода на извършената папилотомия.[8,17]

Huang et al. сравняват трите подхода за ПБД, както по между им, така и с контролна група пациенти, при които не е проведена дренажна процедура.[8] Анализът показва, че забавеното изпразване на стомаха и раневите инфекции са значително по-чести след EBD. Честотата на тежките усложнения е сигнификантно по-ниска в групата с PTC дренаж в сравнение с групата без ПДБ (P = 0,03). Следоперативният болничен престой и честотата на усложненията са значително по-високи след EBD спрямо случаите с PTC дренаж. Не са установени значителни разлики в усложненията между ENBD и останалите групи.[8] Lee и съавтори също потвърждават, че процентът на усложнения е значително по-висок при пациенти, които са били подложени на ПБД.[18] Изследването установява още, че следоперативни раневи инфекции и постоперативна панкреатична фистула са значително по-чести при случаите, подложени на EBD, отколкото при тези, при които е поставен PTC дренаж. [18] Проведеното от нас проучване също показа по-висока честота на инфекциозните усложнения в групата на пациенти след EBD. Подобни резултати, публикувани през 2022 г., показват Satoh et al като сравняват обаче EBD с ENBD.[4] Според проучването, честотата на инфекциозните усложнения и клинично значимата панкреатична фистула са значително по-високи в групата на EBD (39% спрямо.13%, p=0,012 и 39% спрямо 10%, p<0,00001, съответно).[4]

Честотата на следоперативните усложнения след ДХПЕ е свързана с редица рискови фактори.[4,8,19-22] По отношение на развитието на клинично значима панкреатична инсуфициенция, такива са мъжкият пол, „мекият“ панкреас, малкият диаметър на панкреатичния канал, голямата интраоперативна кръвозагуба, местоположението на тумора, амилаза от секрет от дренажите на 1 СОД >4 000 IU/l.[4,19-22] Бактериалната контаминация на перитонеална/ асцитна течност също е свързана с висок риск от

развитие на клинично значима панкреатична инсуфициенция.[11] Предполага се, че ендогенните чревни бактерии са основната причина за това. Според Ohgi et al. бактериите в перитонеалната течност са резултат от предходна бактериобилия, защото микроорганизмите, които се откриват в дренажната течност обикновено съответстват на микроорганизмите, изолирани от жлъчката при пациенти с положителни интраоперативни билиарни култури.[12] Kajiwara et al. откриват, че инфекцията на жлъчния сок на първи следоперативен ден е значим рисков фактор за панкреатична фистула.[10] Появата им е асоциирана с поставянето на EBD, въпреки че според проучването извършването на жлъчен дренаж не е независим значим рисков фактор за панкреатична инсуфициенция.[10] Тези резултати означават, че всъщност инфектираният жлъчен сок, респективно предоперативнитят холангит, е в основата на инфекциозните следоперативни усложнения, вкл. панкреатична инсуфициенция.[4] Редица скорошни проучвания, вкл. проведенето от нас изследване, показват, че предоперативният холангит е независим прогностичен фактор за поява на тези усложнения.[4,7-13,18] Според Yanagimoto et al. клинично значимата панкреатична фистула и дренажните инфекции се наблюдават в групата с наличие на холангит значително по-често спрямо групата без холангит ($p<0.05$).[7] Унивариационните и мултивариационните анализи, проведени в хода на същото изследване, показват, че развитието на предоперативен холангит след предоперативен жлъчен дренаж и тесен панкреатичен канал (под 3 mm диаметър) са независими рискови фактори за клинично значима панкреатична фистула.[7] Честотата на последната е била 8 % при пациенти без посочените рискови фактори, 19% - при пациенти с един рисков фактор и 50% - при пациенти с двата рискови фактора.[7] Darnell et al, 2021 съобщават, че дори един епизод на холангит по време на неоадювантната химиотерапия е свързан с повишена смъртност след успешна панкреатодуоденектомия. Наличието на холангит обаче не е повлияло на завършването на неоадювантна химиотерапия (92% срещу 85%, p = 0,5) или способност за преминаване към операция (76% срещу 75%, p = 1,0).[23] Скорошни проучвания демонстрират, че бактерии се откриват в жлъчния сок в 75-97% от пациентите, подложени на ПБД.[4,6,24] Scheufele et al. съобщават, че положителна интраоперативна билиарна култура се наблюдава при почти всички пациенти след ПБД, а като последният е свързан с установяването с по-резистентна флора, като Enterococcus видове.[24] Интерес представлява факта, че при споменатите проучвания ПБД е осъществен само чрез EBD.[6,24] Satoh et al., 2022[4] и Huang et al, 2015[8] сравняват EBD с външен билиарен дренаж (първото проучване с ENBD, а второто – с PTC дренаж) се установява, че EBD и наличието на предоперативен холангит са значителни рискови фактори за поява на следоперативни инфекциозни заболявания усложнения и панкреатична фистула. Честотата на холангита е значително по-висока при пациенти с EBD в сравнение с пациентите с външен дренаж, което може да бъде обяснено с лесната поява на ретроградна билиарна инфекция при EBD. Поради това се счита, че EBD трябва да се избягва, особено когато вече е налице холангит поради билиарната обструкция.[4,8] Когато все пак трябва да бъде предприет ПБД, независимо от вида му, според няколко проучвания при пациентите с висок риск от клинично значима панкреатична фистула трябва да се прилага антибиотична профилактика с цефалоспорини от трето или четвърто поколение, насочена срещу Грам-отрицателни бактерии за поне 5 дни след ДХПЕ.[6]

Освен предоперативния холангит, продължителността на дренажа също може да влияе върху развитието на усложнения.[4,8] За възстановяване на чернодробната функция след билиарна обструкция се смята, че са необходими 4 до 6 седмици ПБД.[8] Дългосрочният ПБД обаче може да причини изразена възпалителна реакция в стената на жлъчните пътища и увеличаване на възможностття за бактериална колонизация на

билиарното дърво.[8,25] Shin et al. сравняват пациентите, при които е извършена ДХПЕ ≤2 седмици след ПБД с тези с късна ДХПЕ (≥3 седмици) след ПБД и откриват, че тежките усложнения на Clavien–Dindo - степен II или по-висока, се срещат по-често във втората група.[4,26] Според Fujii и съавтори EBD за повече от е 29 дни е рисков за появата на панкреатична инсуфициенция.[27] Това показва, че при пациенти, при които се налага продължителен ПБД (например провеждане на неодювантна терапия) е важен изборът на конкретен метод за ПБД, стриктият микробиологичен контрол след поставянето, при необходимост провеждане на курсове за антибиотична профилактика.[6]

Изборът на дренажни стентове е друг дискусионен въпрос.[8,9] Някои проучвания показват, че саморазширяващите се метални стентове осигуряват по-добър дренаж в сравнение с пластмасовите стентове.[28,29] Други изследвания съобщават, че саморазширяващите се метални стентове са свързани с повече раневи инфекции и по-дълго оперативно време предвид плътното им сраствене в стената на холедоха в сравнение с пластмасовите стентове след операцията.[30] Не е за подценяване и фактът, че цената на саморазширяващите се метални стентове е значително по-висока.[9] Пластмасовите стентове са значително по-евтини, но обикновено имат кратък период на проходимост като запушването им се дължи главно на образуването на бактериален биофилм, причинен от утайка на жлъчни соли и дуоденобилиарен рефлукс и задържането на хранителни остатъци към вътрешната повърхност на стента.[9] От друга страна, при необходимост подмяната или корекцията в позицията на тези стентове може да бъде лесно осъществена. Затова може би най-оптималната стратегия е изборът на ПБД и конкретен вид стент да бъде съобразена с очакваната продължителност, за която ще бъде необходим, и вида на предстоящата хирургична намеса.

Заключения: Предотвратяването на предоперативния холангит е от изключителна важност за подобряване на следоперативните резултати. За постигането им, подходът към тези пациенти трябва да е мултидисциплинарен, с ефективна колаборация между хирурзи, гастроентеролози и онколози.

Книгопис:

1. Strobel, O.; Neoptolemos, J.; Jager, D.; Buchler, M.W. Optimizing the outcomes of pancreatic cancer surgery. Nat. Rev. Clin. Oncol. 2019, 16, 11–26.
2. Liu C, Lu JW, Du ZQ, Liu XM, Lv Y, Zhang XF. Association of Preoperative Biliary Drainage with Postoperative Morbidity after Pancreaticoduodenectomy. Gastroenterol Res Pract. 2015:796893.
3. W. Kimura, H. Miyata, M. Gotoh et al., “A pancreaticoduodenectomy risk model derived from 8575 cases from a national single-race population (Japanese) using a web-based data entry system: the 30-day and in-hospital mortality rates for pancreaticoduodenectomy,” Annals of Surgery, 259: 4, 773– 780, 2014
4. Satoh D, Matsukawa H, Shiozaki S. The Optimal Type and Management of Biliary Drainage in Patients With Obstructive Jaundice Who Undergo Pancreaticoduodenectomy. In Vivo. 2022; 36(1):391-397.
5. Pavlidis ET and Pavlidis TE: Pathophysiological consequences of obstructive jaundice and perioperative management. Hepatobiliary Pancreat Dis Int 17(1): 17-21, 2018
6. Sudo T, Murakami Y, Uemura K, et al. Specific antibiotic prophylaxis based on bile cultures is required to prevent postoperative infectious complications in pancreatoduodenectomy patients who have undergone preoperative biliary drainage. World J Surg 2007;31:2230–5
7. Yanagimoto H, Satoi S, Yamamoto T, Toyokawa H, Hirooka S, Yui R, Yamaki S, Ryota H, Inoue K, Michiura T, Matsui Y, Kwon AH. Clinical impact of preoperative cholangitis after biliary drainage in patients who undergo pancreaticoduodenectomy on postoperative pancreatic fistula. Am Surg. 2014 Jan;80(1):36-42.
8. Huang X, Liang B, Zhao XQ, Zhang FB, Wang XT, Dong JH. The effects of different preoperative biliary drainage methods on complications following pancreaticoduodenectomy. Medicine (Baltimore). 2015 Apr;94(14):e723.

9. Kaneko T, Imaizumi H, Kida M, Miyata E, Yamauchi H, Okuwaki K, Iwai T, Koizumi W. Influence of cholangitis after preoperative endoscopic biliary drainage on postoperative pancreatic fistula in patients with middle and lower malignant biliary strictures. Dig Endosc. 2018;30(1):90-7.
10. Kajiwara T, Sakamoto Y, Morofuji N, Nara S, Esaki M, Shimada K and Kosuge T: An analysis of risk factors for pancreatic fistula after pancreaticoduodenectomy: clinical impact of bile juice infection on day 1. Langenbecks Arch Surg 395(6): 707-712, 2010.
11. Nagakawa Y, Matsudo T, Hijikata Y, Kikuchi S, Bunso K, Suzuki Y, Kasuya K and Tsuchida A: Bacterial contamination in ascitic fluid is associated with the development of clinically relevant pancreatic fistula after pancreatoduodenectomy. Pancreas 42(4): 701-706, 2013.
12. Ohgi K, Sugiura T, Yamamoto Y, Okamura Y, Ito T and Uesaka K: Bacterobilia may trigger the development and severity of pancreatic fistula after pancreatoduodenectomy. Surgery 160(3): 725-730, 2016.
13. Hata T, Mizuma M, Motoi F, Nakagawa K, et al: Early postoperative drainage fluid culture positivity from contaminated bile juice is predictive of pancreatic fistula after pancreaticoduodenectomy. Surg Today 50(3): 248-257, 2020
14. Abdullah SA, Gupta T, Jaafar KA, et al. Ampullary carcinoma: effect of preoperative biliary drainage on surgical outcome. World J Gastroenterol. 2009;15:2908–2912.
15. Coates JM, Beal SH, Russo JE, et al. Negligible effect of selective preoperative biliary drainage on perioperative resuscitation, morbidity, and mortality in patients undergoing pancreaticoduodenectomy. Arch Surg. 2009;144:841–847.
16. Zhang RL, Cheng L, Cai XB, et al. Comparison of the safety and effectiveness of endoscopic biliary decompression by nasobiliary catheter and plastic stent placement in acute obstructive cholangitis. Swiss Med Wkly. 2013;143:w13823.
17. Ipek S, Alper E, Cekic C, et al. Evaluation of the effectiveness of endoscopic retrograde cholangiopancreatography in patients with perihilar cholangiocarcinoma and its effect on development of cholangitis. Gastroenterol Res Pract. 2014;2014:508286
18. Lee H, Han Y, Kim JR, Kwon W, Kim SW and Jang JY: Preoperative biliary drainage adversely affects surgical outcomes in periampullary cancer: a retrospective and propensity scorematched analysis. J Hepatobiliary Pancreat Sci 25(3): 206-213, 2018.
19. Callery MP, Pratt WB, Kent TS, Chaikof EL and Vollmer CM Jr: A prospectively validated clinical risk score accurately predicts pancreatic fistula after pancreatoduodenectomy. J Am Coll Surg 216(1): 1-14, 2013.
20. Kawai M, Kondo S, Yamaue H, Wada K, Sano K, Motoi F, Unno M, Satoi S, Kwon AH, Hatori T, Yamamoto M, Matsumoto J, Murakami Y, Doi R, Ito M, Miyakawa S, Shinchi H, Natsugoe S, Nakagawara H, Ohta T and Takada T: Predictive risk factors for clinically relevant pancreatic fistula analyzed in 1,239 patients with pancreaticoduodenectomy: multicenter data collection as a project study of pancreatic surgery by the Japanese Society of Hepato-Biliary-Pancreatic Surgery. J Hepatobiliary Pancreat Sci 18(4): 601-608, 2011.
21. Chen JS, Liu G, Li TR, Chen JY, Xu QM, Guo YZ, Li M and Yang L: Pancreatic fistula after pancreaticoduodenectomy: Risk factors and preventive strategies. J Cancer Res Ther 15(4): 857- 863, 2019.
22. Kawaida H, Kono H, Hosomura N, Amemiya H, Itakura J, Fujii H and Ichikawa D: Surgical techniques and postoperative management to prevent postoperative pancreatic fistula after pancreatic surgery. World J Gastroenterol 25(28): 3722-3737, 2019
23. Darnell EP, Wang TJ, Lumish MA, Hernandez-Barco YG, Weniger M, Casey BW, Qadan M, Lillemoe KD, Ferrone CR, Fernandez-Del Castillo C, Krishnan K. Preoperative cholangitis is an independent risk factor for mortality in patients after pancreatoduodenectomy for pancreatic cancer. Am J Surg. 2021 Jan;221(1):134-140.
24. Scheufele F, Aichinger L, Jäger C, Demir IE, Schorn S, Sargut M, Erkan M, Kleeff J, Friess H and Ceyhan GO: Effect of preoperative biliary drainage on bacterial flora in bile of patients with periampullary cancer. Br J Surg 104(2): e182-e188, 2017
25. Karsten TM, Davids PH, van Gulik TM, et al. Effects of biliary endoprostheses on the extrahepatic bile ducts in relation to subsequent operation of the biliary tract. J Am Coll Surg. 1994;178:343–352.
26. Shin SH, Han IW, Ryu Y, Kim N, Choi DW and Heo JS: Optimal timing of pancreaticoduodenectomy following preoperative biliary drainage considering major morbidity and postoperative survival. J Hepatobiliary Pancreat Sci 26(10): 449- 458, 2019.
27. Fujii T, Yamada S, Suenaga M, et al: Preoperative internal biliary drainage increases the risk of bile juice infection and pancreatic fistula after pancreatoduodenectomy: a prospective observational study. Pancreas 44(3): 465-470, 2015

28. Kitano M, Yamashita Y, Tanaka K, et al. Covered self-expandable metal stents with an anti-migration system improve patency duration without increased complications compared with uncovered stents for distal biliary obstruction caused by pancreatic carcinoma: a randomized multicenter trial. Am J Gastroenterol. 2013;108:1713–1722.
29. Siddiqui AA, Mehendiratta V, Loren D, et al. Self-expanding metal stents (SEMS) for preoperative biliary decompression in patients with resectable and borderline-resectable pancreatic cancer: outcomes in 241 patients. Dig Dis Sci. 2013;58:1744–1750
30. Cavell LK, Allen PJ, Vinoya C, et al. Biliary self-expandable metal stents do not adversely affect pancreaticoduodenectomy. Am J Gastroenterol. 2013;108:1168–1173.

DEEP SPACE SURGICAL INFECTIONS: MANAGEMENT.

John E. Morrison MD FACS.

Professor of Clinical Surgery Louisiana State University Health Science Center: New Orleans, Louisiana, USA

Abstract

There are approximately 310 million surgeries performed worldwide with average rate of postoperative surgical infections being between 5% to 30%. This is a significant number with a direct impact on patient outcome and costs to the medical health system. Open surgery and emergency procedures carry higher surgical site infection rates compared to minimally invasive surgery. Deep space infections carry the highest mortality and cost associated with their incidence.

The talk will discuss some of the causes of and focus on current treatment plans with specific regards to deep space infections. Most deep space infections can be managed non operatively via interventional radiology; however, this is not a service that is available universally. Operative approach to these infections particularly via minimally invasive techniques whether by laparoscopy or robotic approach, and the ability to adequately drain the space and potentially reduce hospital stay will be focused on. Differences in drainage devices placed and their ability to adequately drain the site of infection for abdominal and thoracic cavities will also be emphasized.

Minimally invasive approach to abscess cavities inaccessible by interventional radiology whether because of anatomy or unavailability of resources is a viable alternative to open surgery in many instances.

KEY WORDS: Surgical site infections; deep space infections; minimally invasive

ACKNOWLEDGEMENTS RELATED TO THIS PRESENTATION: NONE

ФАКТОРИ, ОКАЗВАЩИ ВЛИЯНИЕ ВЪРХУ ЧЕСТОТАТА И ТЕЖЕСТТА НА ПОСТОПЕРАТИВНАТА РАНЕВА ИНФЕКЦИИ.

Цветослава Ангелова, Георги Гърбев

Университетска ПМБАЛ- София "Св. Йоан Кръстител" . Клиника по ендоскопска и обща хирургия

Резюме

Въведение
Развитието на постоператтивна инфекция при хирургично болния пациент е съществен проблем на съвременната хирургия, въпреки новите поколения антибиотици, ранната диагностика и подобрените технически и инструментални умения, засягаща около 3% от хирургично болните. Превенцията на постоперативните раневи инфекции е важна както за етапите на лечението и неговият изход, късните усложнения за пациента, така и за цената на болничния престой.
Цел
Определяне на най-съществените рискови фактори за развитието на постоперативна ранева инфекция и прилагане на комплекс от превантивни мерки.
Материал и методи. Ретроспективно проучване на случаите в последните 3 години.
Резултати и обсъждане:
Рискът от инфекция на оперативната рана е специфичен за всяка оперативна процедура, поради това оперативните рани се класифицират според релативния риск от развитие на постоперативна инфекция: чисти, чисти-контаминирани, контаминирани и мръсни. Развитието на ифекция се определя от три основни групи фактори:
1. клас на оперативната рана;
2. Продължителност на оперативната интервенция;
3. фактори засягаши пациента (наличие на системно заболяване- диабет, сърдечна, бъбречна недостатъчност, обезитет, тютюнопушене, имуносупресивна терапия,напреднала възраст.
Превенцията на постоперативните раневи инфекции се базира на промяна и профилактика на рисковите фактори. Предоперативната подготовка на дебелото черво намалява рискът от развитие на инфекция при контаминирани рани с 25%. Предоперативното премахване на космите е препоръчително да се извършва непосредствено преди интервенцията. Предопертивната антибиотичната профилактика е задължителна при чисто-контаминирани, контаминирани. При мръсни и контаминирани рани антибиотичната употреба е с терапевтична цел.
Ключови думи:
Постоперативни инфекции, раневи инфекции, фактори, превенция.

FACTORS AFFECTING OVER THE RATE OF SURGICAL SITE INFECTIONS

Tsvetoslava Angelova, Georgi Gurbev
University FMHAT - Sofia "St. Jhoan Krastitel"
Clinic of endoscopic and general surgery

Corresponding Author:

assoc. prof. dr G. Gurbev

email: keox-clinic@upmbal-sofia.com

Introduction: The development of a surgical site infection is a significant problem of the modern surgerythat affects not less than 3% of all the patients, despite the use of new generations of antibiotics, the earlier diagnostics of surgical problem, improved techniques and superior instruments for postoperative vigilance. The prevention of a surgical site infection is paramount for the stages of the healing process, its exit, longterm complications and cost.

Objective: Definition of the most importent risk factors for developing a surgical site infection and undertaking of adequate prevetive mesures.

Methods: retrospective research of the cases through the last 3 years.

Main results and conclusions:The risk of infection depends on the specific surgical procedure performed and surgical wounds are classified according to the relative risk of surgical site infection occuring- clean, clean-contaminated, contaminated and dirty. The developing of an infection depend on three major group of factors: 1. wound classification; 2. Duration of the operation;3. Factors ralated to the patient such as: presence of a severe systemic disease like diabetes, hronic renal or cardiac failure, morbid obesity, smocking, immunosuppressive therapy, older age. Prevention of the surgical site infection is based on changing or dealing with the risk factors.

Preoperative bowel preparation reduces the patient's risk of infection from contaminated to clean-contaminated case in 25%. Hair removal by clipping is done immediately before the operation. The perioperative antibiotic prophylaxis is compulsory for clean-contaminated and contaminated cases. The use of antibiotics for dirty and contaminated wounds has a theraputic purpose.

Key words: surgical site infection, risk factors, prevention.

Въведение

Постоперативните раневи инфекции са съществен проблем на съвременната хирургия в целия свят, тъй като затрудняват оздравяването, понякога водят до постоянни усложнения, дори смърт, както и значително оскъпяват лечението на пациента. Те засягат между 3/ и 30% от хирургично болните в световен мащаб, въпреки новите поколения антибиотици, ранната диагностика и подобрените технически и инструментални умения. Трябва да се прилага строг контрол срещу развитието на инфекция, включващ задължително спазване на правилата за асептика, избягване на използването на дренажи и катетри, ако не са необходими, или тяхното възможно най-ранно премахване. Профилактиката с антибиотици- емпирична или насочена срещу доказан микроорганизъм трябва да се прилага с отчитане на възможността за развитие на полирезистентни щамове. Превенцията на постоперативните раневи инфекции е важна както за етапите на лечението и неговият изход, късните усложнения за пациента, така и за цената на болничния престой.

Цел

Определяне на най-съществените рискови фактори за развитието на постоперативна ранева инфекция и прилагане на комплекс от превантивни мерки.

Материал и методи. Ретроспективно проучване на случаите в последните 3 години.

Резултати и обсъждане:

Факторите, способстващи развитието на постоперативна ранева инфекция се класифицират в няколко групи: 1. Клас на оперативната рана;

2. Продължителност на оперативната интервенция;

3. Фактори засягащи пациента.

Към факторите от страна на пациента се включват генетично заложеният вроден имунитет, осигуряващ постоянство на средата и защита от чужди патогени, както и придобитият индивидуален имунитет, които могат да бъдат потиснати от действието на кортизола в стресови ситуации, каквато е една оперция.

Напредналата възраст на пациента е сериозен рисков фактор за развитието и изхода от постопертивна инфекция, свързана с имунологичната чувствителност и повишената честота на нозокомиални инфекции.

Друг рисков фактор засягащ пациента е наличието на неконтролиран диабет и хипергликемията, нарушаваща функциите на имунните клетки на организма и повишаваща риска от развитие на постоперативни раневи инфекции и влошава риска от септичен шок. Това налага интензивна инсулинова терапия и контрол на кръвната захар преди оперативно лечение.

Наднорменото тегло представлява отделен рисков фактор за развитието на постоперативна инфекция.

При пациенти на терапия с кортикостероиди, поради имуносупресивния ефект е показано тяхното постепенно спиране или намаляване на дозите.

От значение е времето за захранване на пациента, както и провеждането на парентерално хранене в ранния следоперативен период. Паренетералното хранене е предпоставка за развитие на постоперативна инфекция.

Оперативното време и експозицита на раната на външната среда е самостоятелен фактор определящ развитието на постоперативна инфекция. При удължаване на средното време за дадена опрация води до повишаване честотата на раневи инфекции.
Рискови фактори от страна на терапевтичния подход са свързани с инфузията на осмотични разтвори и биологични продукти. Суплементацията при хиповолемия трябва да става с подходящи колоидни или осмотични разтвори, които са затоплени до телесна температура, поради риск от хипотермия с последваща периферна вазоконстрикция и тъканна хипоксия, която повишава риска от развитие на ранева инфекция. От значение е количеството и вида на прелетите разтвори.
Трансфузията на кръвни продукти, макар и живото спасяваща действа имуносупресивно, което е предпоставка за тъканна дисфункция и развитие на инфекция.
Спазването на асептика при извършване на операции и реанимационни мероприятия е задължителен за поддържане на контрол над нозокомиланите инфекци.
Антибиотичната профилактика е най-ефективна когато се извърши 30 минути преди инцизията, което осигурява оптимални терапевтични нива при отварянето на раната. Важно е профилактичното приложение на антибиотик да да не продължава за дълги периоди от време, тъй като се създава риск от развитие на полирезистентни щамове.
Рискът от инфекция на оперативната рана е специфичен за всяка оперативна процедура, поради това оперативните рани се класифицират според релативния риск от развитие на постоперативна инфекция: чисти, чисти-контаминирани, контаминирани и мръсни.
Чистите оперативни рани включват планови процедури, при които не се отварят кухи органи, зарастват първично, без възпаление и няма нарушаване в асептикта. При тях честотата на следоперативни раневи инфекции е около 3%.
Чисто- контаминираните рани включват планови процедури с отваряне на кухи вътрешни органи, при които липсва възпалителен процес, техниките за асептика са малко нарушени, използват се дренажи, а предоперативно червото е подготвено за интервенцията. В тези случаи ранева инфекция се развива в около 8 % от случаите.
При контаминираните рани има видими възпалителни промени по тъканите и отделяне на съдържимо от вътрешни органи в корема. Има нарушения в асептиката. Честотата на инфекция в постоперативния период е около 25%.
Мръсните рани са свързани с наличието на гнойна секреция в оперативното поле и неконтролируемо отделяне на съдържимо от кух коремен орган. При тях честотата от постоперативна ранева инфекция преминава 30%.
Превенцията на постоперативните раневи инфекции се базира на промяна и профилактика на рисковите фактори. Предоперативната подготовка на дебелото черво намалява рискът от развитие на инфекция при контаминирани рани с 25%. Предоперативното премахване на космите е препоръчително да се извършва непосредствено преди интервенцията. Предопертивната антибиотичната профилактика е задължителна при чисто-контаминирани, контаминирани. При мръсни и контаминирани рани антибиотичната употреба е с терапевтична цел.

Ключови думи:
Постоперативни инфекции, раневи инфекции, фактори, превенция.

ХИРУРГИЧНА ИНФЕКЦИЯ ПРИ ЕЛЕКТИВНА ХИРУРГИЯ НА ПРЕДНА КОРЕМНА СТЕНА

Васил Сираков, Еюп Еюпов, Цветан Тричков, Иван Иванов, Радослав Костадинов, Стефан Мърваков, Васил Мелников, Веселин Иванов, Васил Михайлов, Никола Владов.

Клиника по Чернодробно-Панкреатична Хирургия и Трансплантология, Военномедицинска Академия

Автор за кореспонденция

Васил Сираков 0898927925, София, v.sirakov1983@gmail.com

Резюме

Въпреки развитието на хирургичните техники и материали при хирургия на предна коремна стена между 2% и 20% от извършените лапаротомии ще доведат до постоперативни хернии. Преценката за извършване на оперативно лечение на постоперативни хернии, както и типа на пластиката все още остават предизвикателство, поради значителния риск от усложнения. Все още няма консенсус по отношение реконструкцията на предна коремна стена.

Лечението на хирургична инфекция след пластика на предна коремна стена в определени случаи изисква премахване на предходно поставено платно, премахване на голям дефект в областта на инфектираното поле, както и резекция на тънко или дебело черво.

Независимо от вида на оперативната техника оперативните интервенции при хирургична инфекция на предна коремна стена се характеризират с висок процент на рецидивни хернии.

Подходът при оперативното лечение трябва да бъде комплексен, като се оценят рисковите фактори, както от страна на пациента така и от страна на характеристиките на вентралната херния.

Създадени са критерии за оценка, които предвиждат риска от усложнения, свързани с пластика на предна коремна стена.

Рискови фактори са неконтролиран диабет, тютюнопушене, предходна оперативна интервениция по повод херния, наличие на стома, данни за абдоминална инфекция, съпътстваща компонентна сепарация и BMI.

Решението и типа на оперативната техника трябва да бъдат индивидуални в зависимост от рисковите фактори от страна на пациента и характеристиките на херниалния дефект.

За намаляване на процента на хирургичните инфекции при хирургия на предна коремна стена важни фактори са превенцията, оценяване предоперативно на коморбидността на пациента, спиране на тютюнопушенето, адекватен контрол на диабета, отслабване на тегло при планови оперативни интервенции.

SURGICAL INFECTION IN ELECTIVE SURGERY OF THE ANTERIOR ABDOMINAL WALL

Vassil Sirakov, Eyup Eyupov, Tsvetan Trichkov, Ivan Ivanov, Radoslav Kostadinov, Stefan Marvakov, Vassil Melnikov, Vesselin Ivanov, Vassil Mihaylov, Nikola Vladov

Department of Hepato-Pancreato-Biliary and Transplant Surgery, Military Medical Academy

Corresponding Author:

Dr Vassil Sirakov

email: v.sirakov1983@gmail.com

Despite the development of surgical techniques and materials in anterior abdominal wall surgery, between 2% and 20% of laparotomies performed will lead to postoperative hernias. The assessment of operative treatment of postoperative hernias, as well as the type of surgery, still remains a challenge due to the significant risk of complications. There is still no consensus on anterior abdominal wall reconstruction.

The treatment of surgical infection after anterior abdominal wall surgery in some cases requires removal of a previously placed mesh, removal of a large defect in the area of the infected field, and resection of the small or large intestine.
Regardless of the type of surgical technique, surgical interventions for surgical infection of the anterior abdominal wall are characterized by a high percentage of recurrent hernias.
The approach to surgical treatment should take into account several risk factors, including patient's health as well as the characteristics of the ventral hernia.
Evaluation criteria have been developed that predict the risk of complications associated with anterior abdominal wall surgery.
Risk factors include uncontrolled diabetes, smoking, previous hernia surgery, the presence of a stoma, evidence of abdominal infection, concomitant component separation, and BMI.
Important factors reducing the percentage of surgical infections in anterior abdominal wall surgery include prevention, preoperative assessment of the patient's comorbidity, smoking cessation, adequate control of diabetes, weight loss in elective surgical interventions.

Въпреки развитието на хирургичните техники и материали при хирургия на предна коремна стена между 2% и 20% от извършените лапаротомии ще доведат до постоперативни хернии. Преценката за извършване на оперативно лечение на постоперативни хернии, както и типа на пластиката все още остават предизвикателство, поради значителния риск от усложнения. Все още няма консенсус по отношение реконструкцията на предна коремна стена.
Лечението на хирургична инфекция след пластика на предна коремна стена в определени случаи изисква премахване на предходно поставено платно, премахване на голям дефект в областта на инфектираното поле, както и резекция на тънко или дебело черво.
Независимо от вида на оперативната техника оперативните интервенции при хирургична инфекция на предна коремна стена се характеризират с висок процент на рецидивни хернии.
Подходът при оперативното лечение трябва да бъде комплексен, като се оценят рисковите фактори, както от страна на пациента така и от страна на характеристиките на вентралната херния.
Създадени са критерии за оценка, които предвиждат риска от усложнения, свързани с пластика на предна коремна стена.
Рискови фактори са неконтролиран диабет, тютюнопушене, предходна оперативна интервениция по повод херния, наличие на стома, данни за абдоминална инфекция, съпътстваща компонентна сепарация и BMI.
Решението и типа на оперативната техника трябва да бъдат индивидуални в зависимост от рисковите фактори от страна на пациента и характеристиките на херниалния дефект.
За намаляване на процента на хирургичните инфекции при хирургия на предна коремна стена важни фактори са превенцията, оценяване предоперативно на коморбидността на пациента, спиране на тютюнопушенето, адекватен контрол на диабета, отслабване на тегло при планови оперативни интервенции.
Васил Сираков 0898927925, София, v.sirakov1983@gmail.com
Материали и методи: В доклада са включени пациенти диагностицирани с инфекция на предна коремна стена след поставено платно и лекувани в клиниката в периода 2012-2022г, както и литературен обзор на проучвания, метаанализи и статии.
Дефиниции: Факторите, които могат да доведат до хирургична инфекция на предна коремна стена са ранна оперативна интервениция след лечение на отворен корем, инканцерирали хернии, инфектирано платно, наличие на стома и фистула. Стратегията при лечението включва следните компоненти:
Едноетапна или многоетапна оперативна интервенция.
Оперативен подход – лапароскопска или отворена операция.

Първично възстановяване на дефекта или с поставянето на платно.
Тип на платно – синтетично или биологично.
Локация на платното(onlay, sublay, underlay, inlay).
Многоетапната оперативна интервенция е решение при силно контаминирано оперативно поле. При такова решение рискът за вентрална постоперативна херния е много висок.
Решението дали оперативната техника да бъде отворена или лапароскопска се взема на база клинична картина и тежест на хирургичната инфекция и опит на хирурга. При наличие на инфектирано хирургично поле и липса на достатъчно тъкан на предна коремна стена предпочитаният метод е отворен.
Хирургичните платна са се превърнали в стандарт при пластика на хернии на предна коремна стена. Поставянето на хирургично платно също така крие своите рискове, като могат да се получат усложнения като сером, миграция на платното, инфекция на платното и фистула.
Инфекциите на платното при пластика на предна коремна стена варират между 1% и 8% и представляват предизвикателство за хирургичните екипи. Те могат да доведат до реоперация, значителна морбидност на пациентите и продължителен болничен престой. Когато се вземе решение за ексцизия на платното е необходимо да се оптимизира предоперативният и нутритивния статус на пациента.
Диагностика: Първата стъпка в диагностиката на хирургична инфекция на предна коремна стена е снемането на щателна анамнеза и обстоен физикален преглед. Изявата на инфекция на платното варира между 2 седмици до 39 месеца. При наличие на фебрилитет с неясна етиология, данни за локална остра инфекция в областта на предходно поставено платно – зачервяване, подуване, тежест, локално повишена температура вниманието на хирурга трябва да се насочи към тази диагноза.
Също така инфектирането на платното може да се прояви с ентерокутанна фистула и/или интраабдоминален абсцес. Друг много важен елемент във диагностиката са образните изследвания – КТ и ехография на абдомен. Извършването на предоперативна КТ води до по-добра оценка на интраабдоминалната анатомия, идентифициране на фистули и дава преценка за необходимост от резекция на тънко или дебело черво, което е основен фактор за вземането на решение за типа и обема на планираната оперативна интервенция.
Основните микроорганизми предизвикващи инфекция на хирургичното платно са род Staphylococcus, Enterobacteriaceae, Peptostreptococcus. При 63% от инфекциите на предна коремна стена, вследствие на инфектирано платно са изолирани MRSA.
Превенция: Въвеждането на протоколи базирани на доказателствата в практиката намалява честотата на хирургичните инфекции и цената на лечението. Важни фактори за намаляване на честотата на хирургичните инфекции са селекцията на пациентите и подготовката, което включва адекватен контрол на придружаващите заболявания, превенция на периоперативната хипотермия и хипоксия, периоперативен контрол на кръвна захар, дозата и времето на предоперативната антибиотична профилактика.
Друг елемент са хирургичните фактори – преценка за подходящо време за операцията, времетраене на оперативната интервенция, минимализиране на травмите на тъканите, асептика, щателна хемостаза, затваряне на оперативната рана, преценка за поставяне на дренаж и оптимално време за премахването му.
Лечение: Вследствие на широкото използване на хирургични платна при лечение на хернии на предна коремна стена усложненията свързани с инфектиране на платното са се превърнали в сигнификантен проблем.

По-голямата част от инфекциите на платната възникват рано след поставянето, но в някои случаи могат да възникнат и месеци или години по-късно. Антибиотичната профилактика намалява честотата на инфекциите на платното.
Според някои автори импрегнирането на платното с антисептик намалява риска от инфекция в дългосрочен план.
При рецидив на хернията се препоръчва премахване на предходно поставено платно. Лечението на хирургични инфекции, вследствие на инфектирано платно претърпява сериозно развитие. Наличието на платно с инфекция водеща до системен сепсис налага оперативното премахване на платното. При по-леки инфекции, когато са локализирани и контролирани лечението е възможно и без да се налага премахване на платното. Премахването на платното води до поява на рецидив на хернията и допълнителна хирургична реконструкция. Има и допълнителни фактори, които повлияват лечението. Ако платното е поставено overlay премахването му може да доведе до евисцерация и травма на коремни органи. Важно значение също има времето от пластиката до появата на инфекцията. Хроничната инфекция и по-дългият период между поставянето на платното вероятно ще бъде придружена от образуването на "псевдоперитонеум", което прави операцията по отстраняване на платното с по-малък риск от травма на коремен орган.
За разлика от това, по-скорошна пластика, която изисква премахване на платното, представлява предизвикателство за оптимално затваряне на коремната кухина. Опциите включват многоетапна оперативна интервенция с поетапно затваряне, едноетапна интервенция с биологично платно или абсорбиращо се синтетично платно.
Едноетапната оперативна интервения, когато е възможно, е предпочитания подход. При нея се извършва първично затваряне на коремната стена с компонентна сепарация. Като може да се постави биологично платно.
В случай на инфекция най-важен е контролът и лечението на локалния източник. Това обикновено се осъществява чрез дренаж (перкутанен или открит). Необходимо е вземането на материал на микробиологично изследване и антибиотично лечение на база на антибиограма.
В случай на отворена рана локалната обработка е от първостепенно значение. За по-малки рани (<2 см), обработката с антисептици и препарати със сребро подобрява локалния статус. При лечението на по-големи рани, вакуум асистираните превръзки значително подобряват раната, увеличава се честотата на затваряне и запазване на платното.
Намаляването на бактериалното натоварване води до свиването на раната и развитие на гранулационна тъкан.
Заключение: Диагностиката, планът за лечение на пациенти с хирургична инфекция след елективна хирургия на предна коремна стена представлява предизвикателство за хирурга и изисква комплексен и мултидисциплинарен подход. Тези усложнения са свързани с рехоспитализация, висока морбидност и висок морталитет.
Приложението на протоколи за превенция и лечение на хирургична инфекция, които са базирани на международен опит може да доведе до значително намаляване на честотата им.
Изложени на сериозен риск са пациенти с големи, усложнени вентрални хернии, с неконтролирани придружаващи заболявания, напреднала възраст, малнутриция, диабет, пушачи и обезитас($BMI \geq 35\ kg/m^2$).
В селектирани случаи инфекцията на хирургичното платно може да се лекува неоперативно ако системните и локалните фактори позволяват.

Библиография

1. Aroub Alkaaki, MD,* Osman O. Al-Radi, MD, MSc,* Ahmad Khoja, MD, Anfal Alnawawi, MD, Abrar Alnawawi, MD, Ashraf Maghrabi, MD, Abdulmalik Altaf, MD, and Murad Aljiffry, MD, MSc. 2019 Apr; 62(2): 111–117. Surgical site infection following abdominal surgery: a prospective cohort study. Avaible from: https://www.ncbi.nlm.nih.gov/pmc/articles/PMC6440888/
2. Wilson, R.B., Farooque, Y. Risks and Prevention of Surgical Site Infection After Hernia Mesh Repair and the Predictive Utility of ACS-NSQIP. *J Gastrointest Surg* 26, 950–964 (2022). https://doi.org/10.1007/s11605-022-05248-6
3. Tubre D, Schroeder A, Estes J, Eisenga J, Fitzgibbons RJ. Surgical site infection: the "Achilles Heel" of all types of abdominal wall hernia reconstruction. *Hernia*. 2018;22(6):1003-1013.
4. Cherla DV, Holihan JL, Flores-Gonzalez JR, et al. Decreasing surgical site infections after ventral hernia repair: a quality-improvement initiative. *Surgical Infections*. 2017;18(7):780-786.
5. Arnold MR, Kao AM, Gbozah KK, Heniford BT, Augenstein VA. Optimal management of mesh infection: evidence and treatment options. *International Journal of Abdominal Wall and Hernia Surgery*. 2018;1(2):42.
6. Morris MP, Mellia JA, Christopher AN, et al. Ventral hernia repair with synthetic mesh in a contaminated field: a systematic review and meta-analysis. *Hernia*. 2021;25(4):1035-1050. https://doi.org/10.1007/s10029-020-02358-5
7. Park H, de Virgilio C, Kim D, Shover A, Moazzez A. Effects of smoking and different BMI cutoff points on surgical site infection after elective open ventral hernia repair. *Hernia*. 2021;25(2):337-343.
8. Liang MK, Bernardi K, Holihan JL, et al. Modifying risks in ventral hernia patients with prehabilitation: a randomized controlled trial. *Annals of Surgery*. 2018;268(4):674-680.
9. Huntington C, Gamble J, Blair L, et al. Quantification of the effect of diabetes mellitus on ventral hernia repair: results from two national registries. *The American Surgeon*. 2016;82(8):661-671.
10. Alkhatib H, Tastaldi L, Krpata DM, et al. Impact of modifiable comorbidities on 30-day wound morbidity after open incisional hernia repair. *Surgery*. 2019;166(1):94-101.
11. Maatouk M, Ben Safta Y, Mabrouk A, et al. Surgical site infection in mesh repair for ventral hernia in contaminated field: A systematic review and meta-analysis. *Ann Med Surg (Lond)*. 2021;63:102173. Published 2021 Feb 12. doi:10.1016/j.amsu.2021.02.019
12. Falagas M, Kasiakou S. Mesh-related infections after hernia repair surgery. *Clinical Microbiology and Infection*. 2005;11(1):3-8.
13. Mathes T, Walgenbach M, Siegel R. Suture versus mesh repair in primary and incisional ventral hernias: a systematic review and meta-analysis. *World Journal of Surgery*. 2016;40(4):826-835.
14. Bessa S., Abdel-Razek A. Results of prosthetic mesh repair in the emergency management of the acutely incarcerated and/or strangulated ventral hernias: a seven years study. *Hernia*. 2013;17(1):59–65.
15. Master Techniques in Surgery: Hernia 1 Har/Pscst Edition by Daniel B. Jones MD MS (Author)

ЛЕЧЕНИЕ НА УСЛОЖНЕНИ ФОРМИ НА МЕКОТЪКАННИ ИНФЕКЦИИ С ПОМОЩТА НА НЕГАТИВНО НАЛЯГАНЕ.

П. Маринова[1] , Д. Стойков [1], З. Горчева[2]

1 Катедра „Хирургически болести". Медицински Университет- гр. Плевен
2Клиника по Гастроентерология, УМБАЛ „ Св. МАрина" – гр. Плевен, МУ- Плевен

Резюме

Увод
Тежките мекотъканни инфекции са животозастрашаващи състояния,изискващи навременна диагноза и незабавно хирургично лечение. Рискова група за бърза прогресия на тези инфекции са напредналата възраст, наличие на придружаващи заболявания катодиабет или периферна съдова ангиопатия. Като част от комплексното лечение на тежките фасцеити с цел подобряване на локалния статус може да се обсъди прилагане на лечение под перманентно негативно налягане.

Цел
Целта на настоящото проучване е ретроспективен анализ на пациентите с тежки мекотъканни инфекции, лекувани в Първа хирургична клиника на УМБАЛ „ Д-р Г. Странски" ЕАД- Плевен с негативно налягане и да се направи анализ на наличната литературата по този проблем.

Материали и методи
Ретроспективно , нерандомизирано проучване за 5 годишен период (2017-2021г.) в Първа хирургична клиниката, включващо пациенти с тежки мекотъканн инфекции, лекувани оперативно с фасциотомия и раневи дебридман. Следоперативно е изпозвана вакуумна система за лечение на тежки фасцеити с перманентно негативно налягане от – 100 mbar, осъществяващо непрекъснато аспириране на раневия ексудат.
Резултати
В проучването са включени пациенти с фасцеит, които са 184 (7,6%)от всички пациенти с мекотъканни инфекции, лекувани през този период- 2395. Фасциотимия по спешност е извършена при 133 пациенти с тежка мекотъканна инфекция, а последващи обработки с разширяване на фасциотомията са извършени при 51 пациенти. Всички пациенти с фасцеит са лекувани в първия етап на комплексното лечение оперативно с проведена фасциотомия с декомпресивен ефект и раневи дебридман, а на втори етап с вакуум аспирация са лекувани само 15 пациенти. (8,1%). На вакуум терапия не са били подложени пациенти, които поради локализацията на възпалителния процес, поставянето на вакуум е били опасно в предвид риск от увреда на съседни магистрални съдове .
Заключение
Не сме наблюдавали усложнения при провеждане на лечение на тежки мекотъканни инфекции с негативно налягане. Вакуумната терапия оказва благоприятно влияние в комплексната терапия на тежките фасцеити като подобрява локалната трофика, стимулира регенератоните процеси в раната Перманентно извежда възпалителния ексудат от раната води до значителни намаляване на микробното число.
Ключови думи: фасцеит, тежка мекотъканна инфекция, вакуум терапия

TREATMENT OF COMPLICATED FORMS OF SOFT TISSUE INFECTIONS WITH NEGATIVE PRESSURE.

P. Marinova, D. Stoykov, Z. Gorcheva

Department of Surgical Diseases
Medical University – Pleven

Corresponding Author:

Dr. Polina Marinova, MD, PhD

email: polina_g.marinova@abv.bg

Abstract

Introduction: Severe soft tissue infections are life-threatening conditions that require timely diagnosis and immediate surgical treatment. Risk group for rapid progression of these infections is old age, the presence of concomitant diseases such as diabetes or peripheral vascular angiopathy. As part of the comprehensive treatment of severe fasciitis in order to improve local status, the use of treatment under permanent negative pressure may be considered.

Aim: The aim of the present study is a retrospective analysis of patients with severe soft tissue infections treated at the First Surgical Clinic of UMHAT "Dr. G. Stranski" EAD - Pleven with negative pressure and to analyze the available literature on this issue.

Materials and methods:A retrospective, non-randomized study over a 5-year period (2017-2021) at the First Surgical Clinic, including patients with severe soft tissue infections treated surgically with fasciotomy and wound debridemen- t. Postoperatively, a vacuum system was used for the treatment of severe fasciitis with a permanent negative pressure of - 100 mbar, performing continuous aspiration of wound exudate.

Results: The study included patients with fasciitis, which are184 (7.6%) of all patients with soft tissue infections treated during this period - 2395. Fasciotomy was performed urgently in 133 patients with severe soft tissue infection, and subsequent treatments with extension of fasciotomy were performed in 51 patients. All patients with fasciitis were treated in the first stage of the complex treatment surgically with a fasciotomy with decompressive effect and wound debridement, and in the second stage with vacuum aspiration - 15 patients were

treated. (8.1%). Vacuum therapy was not performed on patients who, due to the localization of the inflammatory process, the placement of vacuum was dangerous due to the risk of damage of main vessels.

Conclusion: We did not observe any complications in the treatment of severe soft tissue infections with negative pressure. Vacuum therapy has a beneficial effect in the complex therapy of severe fasciitis by improving local trophic, stimulates regenerative processes in the wound Permanently removes inflammatory exudate from the wound leads to a significant reduction in microbial count.

Key words: fasciitis, severe soft tissue infection, vacuum therapy

Увод

Мекотъканните инфекции могат да възникнат като възпалителен процес, който прогресира от повърхностните към дълбоките слоеве на меките тъкани или да се развие на базата на вътреболнично придобита инфекция в областта на хирургичното място. Лечението на тежки мекотъканни инфекции остава предизвикателство, поради все по-изявената антибиотична мултирезистентост на водещите бактериални причинители на инфекции на хирургичното място, което води до увеличени разходи за лечение и удължен болничен престой. Лечението на контаминирани и силно замърсени рани, както и на първични мекотъканни инфекции с помощта на негативно налягане е метод, внедрен в практиката през 1995 г. Той съчетава в себе си физични и физикохимични процеси, които повлияват тъканните промени при –алтерация, ексудация и тъканна пролиферация по комплексен път.

Цел

Целта на настоящото проучване е да се направи ретроспективен анализ на пациентите с тежки мекотъканни инфекции, лекувани в Първа хирургична клиника на УМБАЛ „ Д-р Г. Странски“ ЕАД- Плевен с негативно налягане за 5 – годишен период и да се направи анализ на наличната литературата по този проблем.

Материали и методи

Дизайн на проучването: ретроспективно, нерандомизирано проучване за 5 годишен период (2017-2021г.) в Първа хирургична клиниката, включващо пациенти с тежки мекотъканни инфекции, лекувани оперативно с извършена фасциотомия и раневи дебридман. Извършено е проучване в болничната база данни Gamma code master по МКБ -10 кодове на процедури ,свързани с лечение на леки и тежки мекотъканни инфекции по КП 158 и 198, както и преглед на оперативни протоколи. Следоперативно е използвана вакуумна система за лечение с перманентно негативно налягане от –100 до – 125 mmHg, осъществяващо непрекъснато аспириране на раневия ексудат. Системата се състои от микропореста гъба, адхезивно фолио и система за перманентна аспирация и накрайник с манометър за контрол на негативното налягане. Смяната на микропорестия абсорбер се осъществява на всеки 2-3 дни. На всички пациенти с фасцеит е проведен микробиологичен мониторинг преди започване на лечението и в края на вакуум терапията. Ефектът от лечението е сравнен с конвенционалните методи при тежки мекотъканни инфекции по отношение на морбидитет, леглодни и темпове на възстановяване на раневия дефект. Оценен е коморбидния статус на пациентите в двете групи.

Резултати

В проучването са включени пациенти с фасцеит, които са 184 (7,6%) от всички пациенти с мекотъканни инфекции, лекувани през този период- общо 2395. Фасциотомия по спешност е извършена при всички пациенти с фасцеит, като при 133 (72,2%) пациенти с тежка мекотъканна инфекция се е наложила само една процедура, а последващи, допълнителни обработки с разширяване на фасциотомията и ексцизионно почистване са извършени при останалите 51(27,8%) пациенти. Всички пациенти с

фасцеит са лекувани в първия етап на комплексното лечение оперативно с проведена фасциотомия с декомпресивен ефект, раневи дебридман с евакуация на пурулентния ексудат. Конвенционалните методи на лечение са приложени при 169 пациенти (91,9%), които включват ежедневен лаваж на раната с антисептици, като при 57 пациенти са използвани методи на химична некректомия с помощта на сребърен алгинат, върху микропореста абсорбираща основа.
С вакуум аспирация са лекувани 15 пациенти (8,1%) с фасцеит. На терапия с негативно налягане не са били подложени пациенти, които поради локализацията на възпалителния процес, лечението с този метод е били опасно в предвид риск от увреда на съседни магистрални съдове.
Демографска характеристика на пациентите лекувани с негативно налягане: мъжете са 7 а жените 8, средна възраст 67,4 години, 40% от пациентите са с BMI>30, т.е. с обезитет 2-3 степен и метаболитен синдром, проявен с нарушен глюкозен толеранс или захарен диабет 2 тип, при 9 пациенти са с придружаваща кардиологична патология с дългогодишна артериална хипертония и сърдечна недостатъчност 2-3 степен. При 13 от пациентите мекотъканната инфекция е локализирана в областта на предна коремна стена, като при 2 – ма е в глутеалната област. При локализациите на инфекцията в зоната на предна коремна стена, 7 пациенти са развили тежък фасцеит след интервенция по повод на остър тотален перитонит на база перфорация на язва на стомах и дванадесетопръстник, или чревна непроходимост с изразена контаминация на меките тъкани на предна коремна стена с интраабдоминален ексудат. Четирима от пациентите са с прогресия на възпалението на меките тъкани, развит на база на флегмон на предна коремна стена.
Микробиологичните резултати показват следното разпределение: най- честите изолати принадлежат на Gram- негативните бактерии от сем. Enterobacteriaceae, които първите три места заемат E.coli- 54, 5%, Klebsiella spp.,-43,6%, и Serratia spp. а от Gram-положителните Stapylococcus aureus-10,5%, Staphylococcus haemolyticus 8,7% Enterococcus facealis са 6,7%, а мултирезистентен вътреболничен щам най- често е изолиран Acinetobacter baumanii и Pseudomonas aeruginosa.- 3,6%. Микробиологичните резултати от посявка на раневи секрет в края на първата седмица от терапията с негативно налягане не покзават бактериален растеж, за разлика от пациентите, лекувани по конвенционалния способ, за които отрицателния резултат се получава след 12-14 дневно лечение.
Средното време за лечение с вакуум аспирация е 5-7 дни, като 2/3 от пациентите са преминали през смяна на гъбестата абсорбираща материя 2 до три пъти за целия курс на лечение, през интервал 2-3 дни. Средния болничен престой при конвенционалното лечение на фасцеита е 15+-3 дни, а със системата с негативно налягане е 9+-2 дни, което отчитаме като статистически значим резултат($p<0,01$). По- бързите темпове на възстановяване се доказват и от направените патоморфологични изследвания на тъканните процеси в хода на терапията с негативни налягане. Патоморфологичните резулти в началото на лечението и в края му показват значителна разлика по отношение на редукция на полиморфонуклеарните клетки, и липса на бактериални колонии в меките тъкани след терапията с негативно налягане, както и начална фибробластна пролиферация. Фиг .

Размерът на раната намялява с до 30% от първоначалния си размер в рамките на първите 72 часа от началото на VAC (Vacuum assisted closure) терапията.
На следните фигури сме показали етапи на лечението на тежък фасцеит на предна коремна стена.

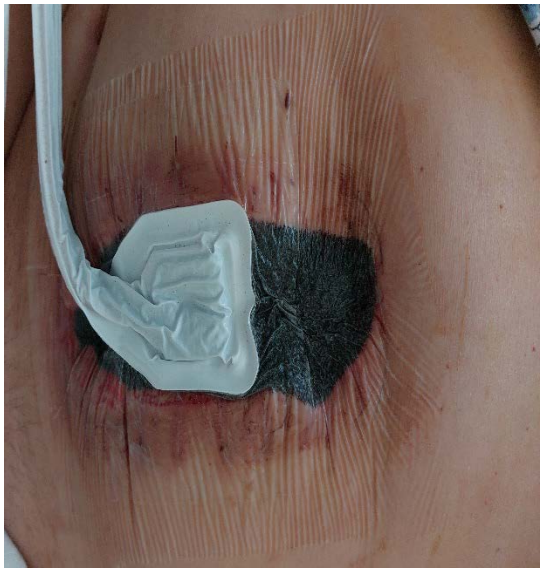

Фиг. 1 а- предоперативен статус 1б- поставяне на системата за негативно налягане

Фиг.2 Раната след 72 часа на VAC терапия

Фиг. 3 Рната след 5 дневна терапия на VAC

Летални случаи след терапия с негативно налягане не сме регистрирали.

Обсъждане

Лечението на раните с негативно налягане се базира на ефекта на дозираното ниско налягане, което създава локален микроклимат, водещ до следните четири изяви: макродеформация на раната, микродеформация, перманентно евакуиране на ексудата и създаване на благоприятна среда за възстановяване. Макродеформацията се състои в

контракция на раневата повърхност и значително намаляване размера на раневия дефект. Микродеформацията е съвкупност от процеси, които поддържат хомеостазата на тъканно ниво, чрез стимулиране на клетъчната диференциация, локалната термогенеза и благоприятства баланса на възпалителната реакция в посока намаляване на ендотелната дисфунцкия и хипермеабилитет. Системата осъществява перманентно евакуиране на възпалителния ексудат и дава възможност да се поддържа ниско микробно число на бактериите, довели до инфекцията. Ефектът на негативното налягане в меките тъкани дава добри и постоянни условия за регенерация- като поддържа раната влажна, с постоянна локална температура, контролира количеството на екстрацелуларната течност и намалява около раневия едем. С това се модулира вътрешната архитектоника на меките тъкани, а ефектът на“ вендузата „ води до пасивна локална хиперемия с подобряване трофиката на тъканите, пролиферация на фибробласти и изграждане на матрикс от колаген. Според Scalise A. et all. /2015/ ефектът на тъканна репарация започва 48 часа след стартиране на лечението под негативно налягане, в резултат на активиране на клетъчно- медиирания имунен отговор и отделяне на фибробластен растежен фактор, отговорен за фибробластната пролиферация и неоангиогенезата.

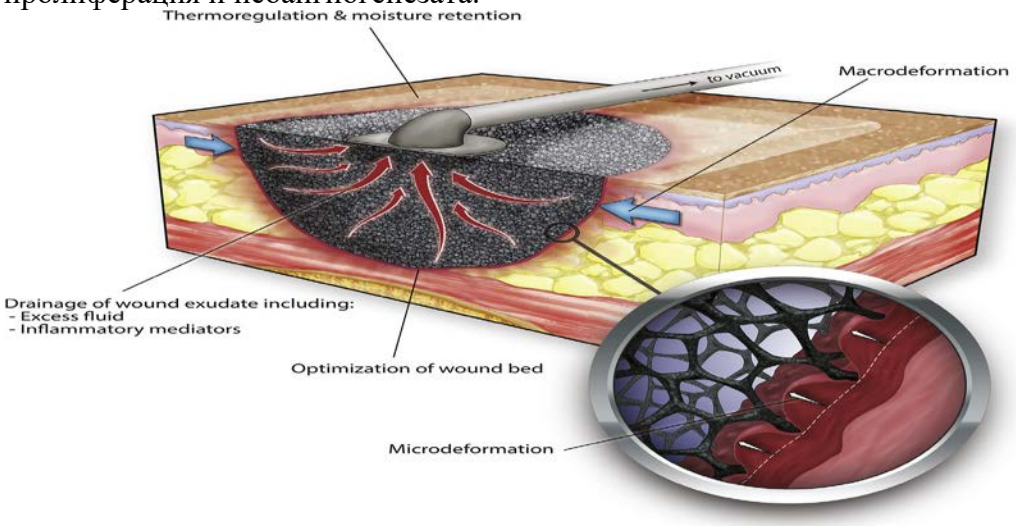

Фиг. Ефект на лечение на раните под негативно налягане[1]

Според консенуса на American college of surgeons, 2016 за лечение на мекотъканни инфекции и инфекции на хирургичното място, ясно се дефинират факторите, които оказват влияние върху раневото заздравяване. Тези фактори се разделят на две групи- вътрешни (касаещи пациента), които могат да бъдат променливи и статични, и външни фактори, обусловени от хирургичната процедурта и условията и качеството на здравни грижи за пациентите. От потенциално модифициращите се фактори от страна на пациентите това са контрол на гликемията при захарен диабет, диспнеята и хипоксията при ХОББ, прием на алкохол и тютюнопушене,анемия, нива на албумин преди операцията под 3,5 mg/dl и общ билирубин – над 1mg/dl, имунна супресия и наднормено тегло. Това е рисковият профил на пациентите, при които се очаква проблемно зарастване на раната в постоперативния период и които могат да развият вътреболнична инфекция на хирургичното място. Нашето проучване е в подкрепа на тези твърдения и потвърждава рисковия профил на пациентите , които поради тежката мекотъканна инфекция са подложени на VAC (Vacuum Asisted Closure) терапия. При конвенционалното лечение на фасцеита , агресивния дебридман и евакуация на ексудата се постига чрез чести обработки в операционна зала, което повишава риска за пациентите от честите анестезии, както и риск за развитие на вътреболнично придобита

инфекция. Смяната на превръзките , поради честото обилни напояване с ексудат, ангажира 4 пъти повече времето на специалиста по здравни грижи в обслужване на тези болни, в сравнение с лечението с негативно налягане. (Baharestani MM. ,2008) При конвенционалния способ на лечение, при силно ексудиращи рани се налага най- малко двукратна смяна на марлената превръзка, което изисква подготовка и използване на индивидуални превързочни сетове. Според Baharestani MM. /2008/ себестойността на лечението на пациентите с фасцеит по конвенционалния способ е по- скъпо в сравнение с VAC терапията на база на увеличен болничен престой и себестойност на материали за лечението и възлиза малко над 54000$ на човек за пролежаване. Обслужването на пациентите на VAC изисква специална технически консумативи , но и създава по-високо качество на обслужване на пациентите. Контаминацията на болничната среда е редуцирана максимално, поради отвеждане на ексудата от раната в индивидуален канистер.

Заключение

Лечението на тежките фасцеити на предна коремна стена изискват комплексен подход, които се подчинява на основните цели в лечението на пациентите с комплицирани мекотъканни и интраабдоминални инфекции- атакуване на огнището на инфекция, евакуация на ексудата със щателен дебридман и дренаж, системна антибиотична терапия – отначало емпирична , в последствир етиологична с възможност за ескалация, адекватна флуидотерапия и хранителна поддръжка. Лечението с VAC система намира приложение в системното лечение , без да повишава морбидитета и леталитета от фасцеит.

Библиография

1. Huang C, Leavitt T, Bayer LR, Orgill DP. Effect of negative pressure wound therapy on wound healing. Curr Probl Surg. 2014 Jul;51(7):301-31. doi: 10.1067/j.cpsurg.2014.04.001. Epub 2014 Apr 26. PMID: 24935079.
2. Pappalardo V, Frattini F, Ardita V, Rausei S. Negative Pressure Therapy (NPWT) for Management of Surgical Wounds: Effects on Wound Healing and Analysis of Devices Evolution. Surg Technol Int. 2019 May 15;34:56-67. PMID: 31034574.
3. Baharestani MM. Negative pressure wound therapy in the adjunctive management of necrotizing fascitis: examining clinical outcomes. Ostomy Wound Manage. 2008 Apr;54(4):44-50. PMID: 18480505.
4. El-Sabbagh AH. Negative pressure wound therapy: An update. Chin J Traumatol. 2017 Apr;20(2):103-107. doi: 10.1016/j.cjtee.2016.09.004. Epub 2017 Jan 25. PMID: 28202371; PMCID: PMC5392708.
5. Phelps JR, Fagan R, Pirela-Cruz MA. A case study of negative pressure wound therapy to manage acute necrotizing fasciitis. Ostomy Wound Manage. 2006 Mar;52(3):54-9. PMID: 16565526.
6. García-Orozco VH, Solar-Aguirre C, López-Yerena I. Successful treatment of necrotizing fasciitis using handmade negative pressure system wound therapy. Cir Cir. 2020;88(Suppl 1):24-27. English. doi: 10.24875/CIRU.20001293. PMID: 32963395.
7. Ban KA, Minei JP, Laronga C, Harbrecht BG, Jensen EH, Fry DE, Itani KM, Dellinger EP, Ko CY, Duane TM. American College of Surgeons and Surgical Infection Society: Surgical Site Infection Guidelines, 2016 Update. J Am Coll Surg. 2017 Jan;224(1):59-74. doi: 10.1016/j.jamcollsurg.2016.10.029. Epub 2016 Nov 30. PMID: 27915053.

ДЕХИСЦЕНЦИЯ - ПРИЧИНИ И ПРЕВЕНЦИЯ.

Ирина Ангелова Декова, Иван Николевич Атмажов, Ахмад Тайфур, Ивайло Петев Маринов.

Медицински Университет –Плевен, Катедра„Хирургични болести“

Лице за контакт Др. Ирина Ангелова Декова

Idekova@gmail.com

Резюме

Дехисценцията е едно от най- неприятните хирургични усложнения.Тя бива пълна, непълна и окултна.

Целта на настоящият доклад е да се анализират най- честите причини за дехисценция на оперативната рана на територията на Първа хирургична клиника, отделение по коремна хирургия за периода 2016 – 2022 г.

Материали и методи. Проучването обхваща два периода, ретроспективен 2016-2021 г. и проспективен 2022 г. Пациентите, включени в проучването са с пълна дехисценция, в следствие на предходна оперативна намеса. Оценихме пациентите на базата следните данни: дата и вид на първа операция и последващата рехоспитализация, придружаващи заболявания,изолиран микробиологичен причинител,смъртност и др.

Резултати.

За периодът 2016- 2022 г. оперираните пациенти са 4149,като с дехисценция на оперативната рана са диагностицирани 25 пациента (0.60 %). Мъжете са 84 %,а жените 16%. Средният слрдоперативен период до дехисценцията е 11.96 дни, като при 15 пациента тя е диагностицирана по време на лечението при първата хоспитализация, а при 10 пациента се е наложила рехоспитацизация по този повод. Смъртността е 20% (5 пациента). Пациентите, диагностицирани с дехисценция са били оперирани първично от: перфорация на на кух коремен орган -20 %, остра чревна непроходимост -16 %, остър апендицит – 16 %, мезентериална тромбоза – 16 %, кръвоизлив от стомаха – 12 %, остър холецистит- 8 %, кръвоизлив от тънки и дебели черва – 8 %, остър панкреатит -4 %, травма с перитонит -4 % . От лабораторните изследвания със статистическа значимост са албуминът и CRP. Петима от пациентите са реоперирани повече от 1 път. Материал за микробиологично изследване е вземан според вида на патологичния процес. Най- често изолираните микроорганизми след първата операция са E.coli -24 %, E. faecalis- 16 %, K.pneumoniae -16 %. След първата реоперация са – K.pneumoniae – 24%, E. coli – 24%, E.faecalis – 16 %. При следващите оперативни намеси, водещите изолати са Ac.baumani и P.aeruginosa – 8 %.

Предпочитан метод за затваряне на предната коремна стена при пациенти с усложнения на оперативната рана и дехисценция се явява използването на Вентрофил при 16 пациента, като при 3 е съчетан с еднокомпонентен меш. При 7 пациента е използвано платното при пластиката на предна коремна стена. При двама от пациентите операцията е завършила с поставянето на П – образни сутури.

Извод. Причините за дехисценцията са различни,като ние ги разделихме на три групи: причини от страна на пациента; от страна на оперативната рана (идентифициране на причинителя на раневата инфекция) и от страна на хирургичния екип.

Ключови думи: дехисценция, микробиологичен причинител,реоперация

DEHISCENCE - CAUSES AND PREVENTION

Irina Angelova Dekova, Ivan Nikolevich Atmazhov, Ahmad Tayfour, Ivaylo Petev Marinov

Medical university - Pleven
Department Surgical Diseases

Corresponding Author:

Dr. Irina Angelova

email: idekova@gmail.com

Introduction: Dehiscence is one of the most unpleasant surgical complications. It can be complete, incomplete and partial.

Aim: The purpose of this report is to analyze the causes of dehiscence of the operative wound in the Department of Abdominal and visceral Surgery- University hospital 'Dr. Georgi Stranski' – Pleven. for the period: 2016 - 2022.

Methods: The study covers two periods, retrospective 2016-2021 and prospective 2022. The patients included in the study are completely dehiscent due to previous surgery. We evaluated the patients on the basis of: Date and type of first operation, subsequent rehospitalization, concomitant diseases, isolated microbiological causative agent, mortality, and others..

Results: For the period 2016-2022; 4149 patients were operated on, and 25 patients (0.60%) were diagnosed with dehiscence of the operative wound. 84% are men and 16% are women. The mean postoperative period until dehiscence was 11.96 days, with 15 patients being diagnosed during treatment at first hospitalization and 10 patients required rehospitalization. Mortality is 20% (5 patients). Patients whom diagnosed with dehiscence underwent operation due to: perforation of the hollow abdominal organ -20%, acute intestinal obstruction -16%, acute appendicitis - 16%, mesenteric thrombosis - 16%, gastric hemorrhage - 12%, acute cholecystitis- 8%, hemorrhage from the small and large intestines - 8%, acute pancreatitis -4%, and trauma with peritonitis -4%.

Laboratory studies with statistical significance are albumin and CRP. 5 of the patients underwent reoperation more than once. Materials for microbiological examination were taken according to the type of the pathological process. The most commonly isolated microorganisms after the first operation were;

E. coli -24%, E. faecalis-16%, K. pneumoniae -16%. After the first reoperation are - K. pneumoniae - 24%, E. coli - 24%, E. faecalis - 16%. In the subsequent operative interventions, the leading isolates are Ac.baumani and P.aeruginosa - 8%.

The methods for closing the anterior abdominal wall in patients with surgical wound dehiscence were as follow; Ventrophil in 16 patients, and in 3 it is combined with a one-component mesh. In 7 patients the mesh was used for reconstruction of the anterior abdominal wall. In two of the patients the operation ended with the placement of U-shaped retention sutures.

Conclusion: The causes of dehiscence are different and multifactorial, we have divided them into three groups: causes related to the patient; causes related to the operative wound (identification of the cause of the wound infection) and causes related to the surgical team.

Keywords: Dehiscence, microbiological causative agent, reoperation

Дехисценцията на хирургическата рана е сериозно следоперативно усложнение, което се проявява с нарушаване на целостта оперативната рана. Това е едно от най-неприятните хирургични усложнения, както за пациента така и за хирурга, като лечението му изисква много внимание, знания, ресурси и време. По дефиниция дехисценцията е излизане на коремните органи извън коремната кухина през оперативен разрез в областта на корема. Тя бива пълна, непълна и окултна. Дехисценцията е една от най- честите причини за увеличаване продължителността на болничния престой, влошаване на общото състояние на пациента и увеличаване на честотата за повторна оперативна интервенция и е причина за оскъпяване на лечението. В допълнение, дехисценцията на раната след коремна операция е свързана със смъртност от 10-44%.

По определение на WORLD UNION OF WOUND HEALING SOCIETIES, дехисценция на хирургична рана е отваряне на ръбовете на затворен хирургически разрез, със или без евентрация на подлежащите тъкани, органи или импланти. Разделянето може да настъпи в единични или множество региони или да включва цялата дължина на разреза и може да засегна някои или всички подлежащи тъканни слоеве. Дехисираният разрез може или не може да показва клинични признаци и симптоми на инфекция.

Причините за постоперативната дехисценция могат да бъдат категоризирани като:

■ Технически проблеми със затварянето на разреза – напр. разплитане на шевни възли. Според теорията на Jenkins и по късно потвърдена от Israelsson et al, дължината на

шева към дължината на оперативната рана трабва да са 4:1., хирургически опит, оперативно време над 2,5 часа, вид на разреза, вид на шевния материал, дренажи.

■ Механичен стрес – включват рискови фактори, които повишават интраабдоминалното налягане като подуването на корема, прекомерната кашлица, повръщането и запекът, ранният следоперативен илеус и др. Тези фактори увеличават възможността за дехисценция в ранния следоперативен период.

■ Нарушения в процеса на заздравяване на раната – напр. поради съпътстващи заболявания или лечения, които възпрепятстват заздравяването, наличие на инфекция на мястото на операция, при пациенти над 65 години, поради влошаване механизма за възстановяване на тъканите в сравнение с по-млади пациенти. Други добре познати рискови фактори са хипопротеинемия, локална инфекция на раната, анемия, хипертония и спешна хирургия.

Фиг.1 Причини, водещи до дехисценция на хирургичната рана (адаптирано от Consensus Document. Surgical wound dehiscence)

В допълнение важно значение имат медицинската история на пациента и наличието на социално значими заболявания като затлъстяване с индекс на телесна маса (BMI) над 30, мозъчен инсулт, хронична обструктивна белодробна болест (ХОББ), пневмония, злокачествени заболявания. Проучванията показват повишена честота на дехисценция на постоперативната раната при пациенти с повече от 5 рискови фактора.

Целта на настоящият доклад е да се анализират най- честите причини за дехисценция на оперативната рана на територията на Първа хирургична клиника, Отделение по коремна хирургия за периода 2016 – 2022 г. и изгради алгоритъм за превенция.

Материали и методи. Проучването обхваща период от 5,4 години, като е разделено на два периода, ретроспективен 2016-2021 г. и проспективен 2022 г. Пациентите, включени в проучването са с пълна дехисценция, в следствие на предходна оперативна намеса. Оперираните пациенти са 4149, като с дехисценция на оперативната рана са диагностицирани 25 пациента. Повечето болни са били оперирани по спешност. При 15 пациента сме установили наличието на дехисценция на оперативната рана в хода на болничното лечение, а 10 пациента са били рехоспитализрани и оперирани по тази причина.

Пациентите сме оценили на базата следните данни: дата и вид на първа операция и последващата рехоспитализация, придружаващи заболявания, изолиран микробиологичен причинител, смъртност, коморбидитет и др.

Резултати.

За периодът 2016- 2022 г. оперираните пациенти са 4149, като с дехисценция на оперативната рана са диагностицирани 25 пациента (0.60 %). Мъжете са 21 на брой (84 %0, а жените 4 (16%).

Фиг.2 Разпределение по пол

Средният следоперативен период до дехисценцията е 11.96 дни, като при 15 пациента тя е диагностицирана по време на лечението при първата хоспитализация, а при 10 пациента се е наложила рехоспитацизация по този повод. Петима от пациентите са реоперирани повече от 1 път. Смъртността е 20% (5 пациента).

Пациентите, диагностицирани с дехисценция са били оперирани първично от: перфорация на на кух коремен орган -20 %, остра чревна непроходимост -16 %, остър апендицит – 16 %, мезентериална тромбоза – 16 %, кръвоизлив от стомаха – 12 %, остър холецистит- 8 %, кръвоизлив от тънки и дебели черва – 8 %, остър панкреатит -4 %, травма с перитонит -4 % .

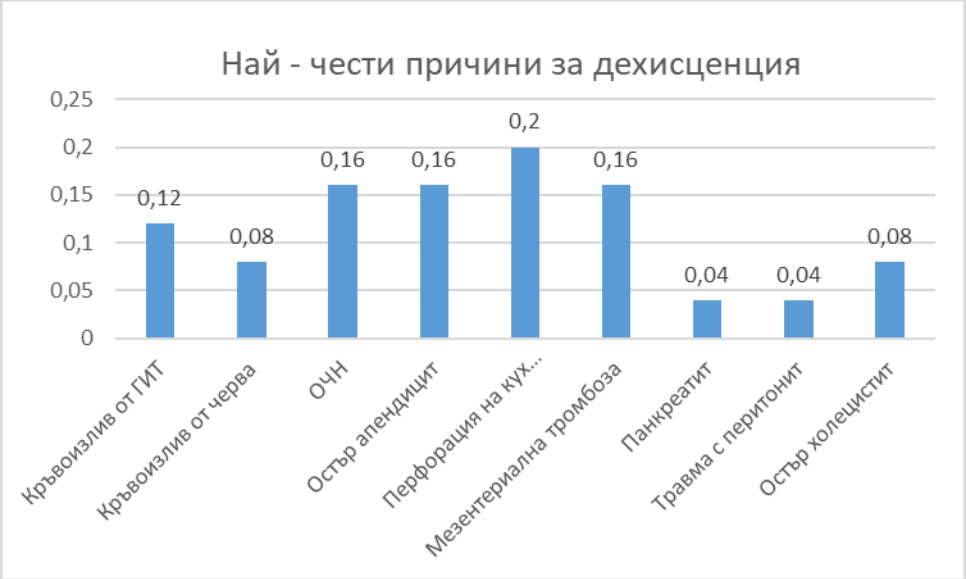

Фиг. 3 Причини за дехисценция

От лабораторните изследвания със статистическа значимост са намираме при стойностите на албуминът и CRP.
На следващата таблица са илюстрирани минималните и максималните стойности на тоталния протеин, албумин и Ц - реактивен протеин.

Descriptive Statistics

	N	Minimum	Maximum	Mean	Std. Deviation
дни между дехис	25	4	21	12.44	4.857
TP 1	24	34.40	85.20	60.2092	12.23261
Alb 1	24	16.20	48.90	33.0488	8.36594
CRP	24	.36	499.45	136.2525	136.51321
TP 2	25	41.93	71.10	54.6984	7.51756
Alb 2	25	21.20	39.80	28.3924	4.51843
CRP 2	21	8.70	179.66	55.4624	49.69786

Материал за микробиологично изследване е вземан спорд вида на патологичния процес. Най- често изолираните микроорганизми след първата операция са E.coli -24 %, E. faecalis- 16 %, K.pneumoniae -16 %. След първата реоперация са – K.pneumoniae – 24%, E. coli – 24%, E.faecalis – 16 %. При следващите оперативни намеси, водещите изолати са Ac.baumani и P.aeruginosa – 8 %, който са щамове най – често срещани в реанимационните отделения.

Фиг. 4 Разпределение по микробиологичен причинител според резултата от антибиограмата

Предпочитан метод за затваряне на предната коремна стена при пациенти с усложнения на оперативната рана и дехисценция се явява използването на Вентрофил при 16 пациента, като при 3 е съчетан с еднокомпонентно полипропиленово платно.

При 7 пациента е използвано платното при пластиката на предна коремна стена. При двама от пациентите операцията е завършила с поставянето на П – образни сутури.

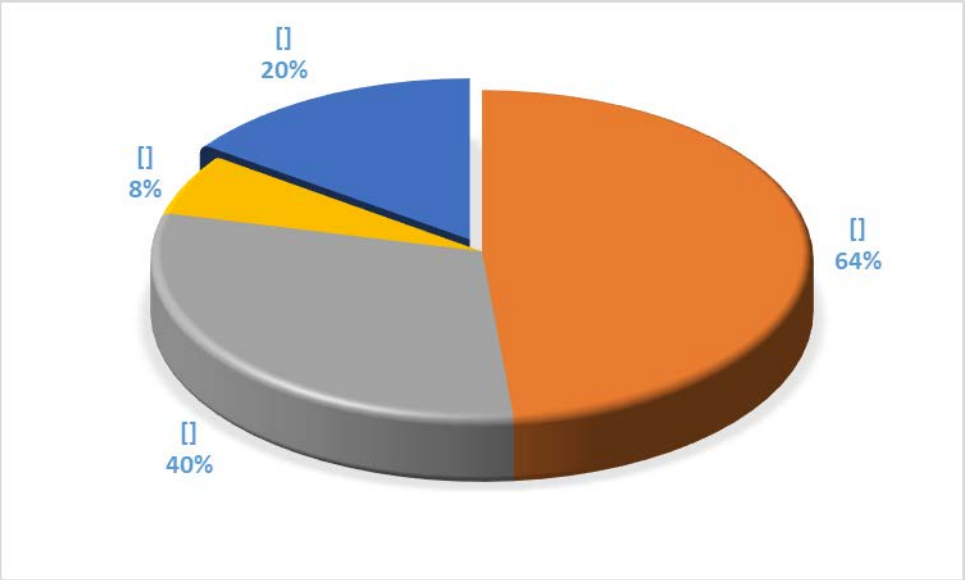

Фиг 5 Предпочитан метод на затваряне на предна коремна стена

Обсъждане

Преобладаващата група от пациенти са над 65 г. възраст, от мъжки пол, което е в корелация с данните от световните източници. Най – честите заболявания при пациентите от нашето проучване, в следствие на който сме наблюдавали следоперативна дехисценция са перфорацията и кръвоизлива от гастроинтестинален тракт, острата чревна непроходимост и мезентериална тромбоза. Болните (24 на брой) бяха с придружаващи заболявания предимно засягащи кардио-пулмоналната система като ИБС, АХ, ХИБС, ХОББ, Бронхиална астма. Петима от пациентите бяха със Захарен диабет, а двама с Ковид -19 инфекция.

От значение са също така и вида и сложността на първата оперативна намеса, както и общото състояние на пациента. От лабораторните изследвания прави впечатление хипопротеинемията, анемичния синдром, хипокалиемията и др. Стойностите на CRP могат да бъдат използвани като ориентир за наличието и контрол на наличната бактериална инфекция. Изключително важно е да се следят резултатите от микробиологичното изследване, като антибактериалната терапия да се ориентира своевременно в необходимите дози и времеви период за да се избегне риск от създаване на резистентни щамове.

За превения на постоперативната дехисценция са нужни:

1.Идентифицирането на рисковите фактори- пациенти над 65 години, наличие на признаци на системна или локална инфекция на раната, наличие на повишен BMI, наличие на предходна оперативна интервенция в същата анатомична област.

2.Идентифициране на признаците на дехисценция- отворени, недобре адаптирани или разделени противоположно зашити ръбове на раната; скъсани конци (незараснали противоположни полета); зачервяване на мястото на разреза; наличие на болка в областта на разреза.

Допълнителни индикация за нарушаване на нормалния оздравителен процес на хирургичната рана, включващи: подуване, оток, секреция и ексудация от раната, наличие на сером и/или кървене;
3. Прецизна оценка и категоризация вида дехисценция на раната, включително оценка на общото състояние пациента.
4. Оценка на клинични показатели за инфекция –вяло зарастваща рана, неспособност на раната да намали размера си, хипергранулация, наличие на някои или петте признаци на възпалението, микробиологична верификация.
5. Определяне на хирургичното поведения спрямо раната- дебридмент, затваряне на раната с пластичен материал, вторично изгранулиране.
6. Правилна подготовка и обработка на раната;
7. Диалог с пациента и подробно разясняване на ситуацията, възможностите на лечението, усложненията и последствията;
8.Мултидисциплинарен подход за овладяване на ситуацията – субституираща терапия на заболяването, както и лечение на коморбидните заболявания;
9. Обучение на пациентите и болногледачите за белезите на ранева инфекция и дехисценция;
10. Наблюдение след изписване;

Извод.

Причините за дехисценцията са различни, но най- често са в резултат на съчетаването на много фактори от страна на пациента, на опериращият хирургичен екип, както и вида заболяване, довело до оперативна интервенция. Напредващата възраст, мъжкият пол, оперативните интервенции в условията на спешност и с продължителност над 2,5 ч, извършени при пациенти в увредено общо състояние, с множество придружаващи заболявания, увеличават риска от възникване на постоперативна дехисценция.

Друг рисков фактор за дехисценция се явява и компетентносттта и опитността на опериращият екип. Грубото боравене с тъканите, мачкането с екартиори, недобрата санация на коремната кухина и недобрата оперативна техника при затварянето на оперативната рана са едни от основните предпоставки за възникване на усложнението. При анализ на оперативните протоколи, прави впечатление на по – високия процент на възникване на случаи на дехисценция при даден оперативен екип. Това ни дава основание да мислим, че внимателно трябва да анализираме тази случаи и коригираме хирургичната си техника, подход и поведение.

Следоперативната грижата както за общото състояние на пациента, така и за оперативната рана са важна част от превенцията при дехисценцията. Овладяването на обострените симптоми от страна на ДС и ССС, ранното захранване и субституция с допълнителни хранителни вещества, предимно белтъчни разтвори, витамини и микроелементи, както и ежедневната грижа за оперативната рана, осигуряват добри предпоставки за нормалното протичане на оздравителния процес. Превенцията на дисбактериозата, в следствие използването на широкоспектърни антибиотици, изисква прием на про-и симбиотици, както и антимикотични препарати.

Предпочитан метод за възстановяване на целостта на предна коремна стена в световен мащаб се явява използването на полипропилениво платно, след санация на оперативната рана и с оглед превенция на компартмент синдрома. В нашето проучване резултатите се различават от стандартната практика. Използването на Вентрофил е метод на избор за затваряне на предна коремна стена при случаите на дехисценция в нашата клиника. Причините за това решение са комплексни, но най- честите са наличие на рана, с неовладяна напълно инфекция или не възможност на пациентът да закупи полипропиленова протеза. Широкото навлизане на метода на лечение на рани с

негативно налягане ни дава възможност за качествен контрол и санация на оперативната рана и дефинитивното решаване на проблема в по- кратки срокове.
Дехисценцията макар и добре дефинирана и лесно разпознаваема продължава да се явява сериозен хирургичен проблем. За справяне с този проблем има изработени редица правила, както и наличен консенсус - World Union of Wound Healing Societies (WUWHS) Consensus Document. Surgical wound dehiscence: improving prevention and outcomes. Wounds International, 2018. Наличието на унифициран алгоритъм е крачка към превенцията и лечението на това сериозно заболяване.
Ключови думи: дехисценция, микробиологичен причинител,реоперация

Библиография:
1.Следоперативна дехисценция на оперативната рана – 5.5 г.период; СтефановТ., К.Мурджев, Ц.Гунев, В.Чакъров, Ц.Костадинов, И.Джангозов, В.Ангелов, С.Господинов; 2 Хирургия, МБАЛ,, Пловдив“;
2.Честота и рискови фактори на следперативната ранева инфекциа; Б.Скакакушев, Б.Хаджиев, Д.Чакъров, И.Баташки, П.Недев, И.Иванов, А.Златарев; МУ,УМБАЛ „Св.Георги“-ЕАД – Пловдив;
3. Causes of Surgical Wound Dehiscence: A Multicenter Study Jeong Jin Chun1, Seok Min Yoon1, Woo Jin Song1, Hyun Gyo Jeong1, Chang Yong Choi2, Syeo Young Wee1; 1 Department of Plastic and Reconstructive Surgery, College of Medicine, Soonchunhyang University, Gumi; 2 Department of Plastic and Reconstructive Surgery, College of Medicine, Soonchunhyang University, Bucheon, Korea;
4. Ten top tips: management of surgical wound dehiscence; Kylie Sandy-Hodgetts, Karen Ousey, Elizabeth Howse; Wounds Asia 2018 | Vol 1 Issue 1 | ©Wounds International 2018;
5. Retrospective review of risk factors for surgical wound dehiscence and incisional hernia Sofie Walming1*, Eva Angenete1, Mattias Block2, David Bock1 , Bodil Gessler1 and Eva Haglind;
6. Union of Wound Healing Societies (WUWHS) Consensus Document. Surgical wound dehiscence: improving prevention and outcomes. Wounds International, 2018

ПЪРВИЧНА ПРОФИЛАКТИКА НА ОСТРАТА РАНЕВА ДЕХИСЦЕНЦИЯ И СЛЕДОПЕРАТИВНИ ХЕРНИИ ЧРЕЗ ИМПЛАНТИРАНЕ НА ИНТРАПЕРИТОНЕАЛЕН МЕШ.

Костадин К. Зарков, Асен С. Асенов, Мая Н. Мочурова, Петър Б. Велинов, Сабрие М. Бекир, Ванина А. Казалиева, Хани М. Юсеф, Кристиан А. Петков.

Първо хирургично отделение, МБАЛ “Княгиня Клементина”, София, България, София

Кореспондиращ автор – Кристиан Петков

0878 190 876

christian_petkov@yahoo.com

София 1407, Лозенец, ул Козяк 17, блок 4, вх 1, ет 6, ап 16

Въведение:
С цел намаляване на честотата на острите следоперативни раневи дехисценции и на следоперативните евентрации (вентрални хернии) от 2019г започнахме да имплантираме интраперитонеален меш в края на операции с много голям обем на сложност.
Цели:
Да оценим приложимостта, ефективността и усложненията от интраперитонеално имплантиране на меш, с оглед превенция на остра ранева дехисценция и следоперативни евентрации, при болни , на които са извършени отворени операции с голям и много голям обем на сложност.
Материали и методи :
В края на 2019г започнахме да имплантираме интраперитонеално меш, като част от затварянето на оперативната рана , при болни , на които са извършвани дебелочревни резекции и малкотазова екзантеративна хирургия. Платното се позиционира интраперитонеално, като се предпочита да лежи върху оментум.Използваме 7-10см ивица проленов меш, който се прикрепя с единични шевове през перитонеума към задния лист на влагалището на ректусите. По-късно започна провеждането на тази

процедура и при болни със стомашна резекционна хирургия и накрая при конвенционални операции върху жлъчната система – практически завършваме всяка лапаротомия с тази превантивна процедура. За периода 2019г-2021г сме извършили превантивно имплантиране на меш при 184 болни: след дебелочревни операции- 75 броя; след малкотазови екзантерации и други разширени абдоминални и ретроперитонеални операции - 72 броя; след стомашни операции – 14 броя;след отворени холецистектомии и операции върху жлъчната система- 23 броя;

Резултати:

За изследвания период ни се е наложило да извършим релапаротомия по спешни индикации при 4 от изследваните болни . Повторна (поредна) лапаротомия по онкологични индикации (second look или прогресия) се е наложило при 12 от изследваните болни. Хематом на оперативната рана при 1 болен; Инфекция на оперативната рана при 5 болни. Фистули в областта на предната коремна стена и оперативната рана – 2 болен. Откакто този метод се прилага не са наблюдавани остри раневи дехисцеции . Илеусни състояния също не са наблюдавани.

Обсъждане:

Извършените повторни лапаротомии по онкологични индикации се оказаха добър атестат за качествата на процедурата. Противно на някои мнения се оказва, че не се образуват масивни сраствания на висцералните органи към платното, които да затрудняват поредното проникване в перитонеалната кухина. При необходимост от спешна релапаротомия платното се демонтира от едната страна , а в края на операцията го поставяме така , както при лапаростома.

Изводи:

Имплантирането на интраперитонеален меш се оказва приложим и ефективен метод за превенция на остри раневи дехисценции и постоперативни хернии с ниска степен на усложнения.

Ключови думи – интраперитонеален меш, имплант, превенция, следоперативна ранева дехисценции, следоперативна евентрация (херния)

PRIMARY PROPHYLACTICS OF ACUTE INCISIONAL WOUND LEAKAGES AND POSTOPERATIVE INCISIONAL HERNIAS BY INTRAPERITONEAL MESH IMPLANT

Kostadin K. Zarkov, Asen S. Asenov, Maya N. Mochourova, Peter B. Velinov, Sabrie M. Bekir, Vanina A. Kazalieva, Hani M. Yusef, Christian A. Petkov

First Surgical Department, General Hospital "Princess Clementine", Sofia, Bulgaria

Corresponding Author:

Dr. Christian A. Petkov

email: christian_petkov@yahoo.com

Introduction: Aiming to decrease the rate of the acute postoperative incisional wound leakages and postoperative incisional hernias, since 2019 we decided to implant intraperitoneal mesh in the end of extended radical visceral operations.

Aims: To assess the feasibility, effectiveness and complications of intraperitoneal mesh implanting in concern to prevent acute postoperative incisional wound leakages and postoperative incisional hernias in patients with open radical and extended visceral operations for malignomas.

Materials and methods:In the end of 2019 we started to implant intraperitoneal mesh as a part of incisional wound closure, in patients with colorectal resections or pelvic exenterative surgery. The mesh is placed intraperitoneally, and we prefer to lay it over the omentum. We use 7-10cm wide mesh and attach it through peritoneum to the posterior sheet of rectus muscles vagina. Later on we started to imply this procedure in patients with stomach resection surgery and finally in open cholecystectomy and biliary tract operations – now we finish every case of open abdominal surgery with this preventive procedure. For 2019-2021 we implanted mesh with preventive intent in 184 patients after: colorectal surgery - 75; pelvic exenterations and other extended abdominal and retroperitoneal operations - 72; stomach resection surgery – 14; open cholecystectomy and biliary tract operations – 23.

Results: For the study period we had to perform emergency re-laparotomy in 4 of the studied patients. Secondary (subsequent) laparotomy with oncologic indications (second look or cancer progression) was necessary in 12 of the studied patients. Incisional wound haemathoma in 1 patient; operative site infection - 5 patients. Fistulas in the anterior abdominal wall and the incisional wound – 2 patients. Since we use this procedure, we have not observed acute postoperative incision wound leakages. Bowel obstructions were not observed as well.

Discussion: The performed secondary laparotomies with oncologic indications appeared to be a good attestation for the qualities of the procedure. Contrary to some opinions, it became evident that there are no massive adhesions of the visceral organs to the mesh, which could make difficult the subsequent entering into peritoneal cavity. When emergency laparotomy is required , we detach the mesh from one lateral side, and in the end of the operation we place it like for laparostoma.

Conclusions: Implanting of intraperitoneal mesh appears to be feasible and effective method for prevention of acute postoperative incisional wound leakages and postoperative incisional hernias, with low complication rates.

Key words – intraperitoneal mesh, implant, prevention, postoperative incisional wound leakage, incisional hernias

Въведение

Независимо от прилаганите техники за затваряне на оперативните рани в отворената абдоминална хирургия, при някои от болните в ранния постоперативен период се получава остра дехисценция на оперативната рана. Това усложнение се проявава най-често при болни в напреднала възраст, с множество придружаващи заболявания и лош нутритивен статус. В някои случаи причината за дехисценцията е интраабдоминално усложнение на проведената оперативна процедура и перитонит. Във всичките случаи, обаче, няма консервативно поведение и се налага спешна ревизия на оперативната рана и на коремната кухина. Пластичното възстановяване на предната коремна стена е трудна и трудоемка задача. Възстановителните техники също широко варират. На единият полюс е зашиването на оперативната рана под напрежение с материал от неръждаема стомана (Ventrofil sutures), който се отстранява след 3 до 6 месеца. Този метод има негативът повишено вътрекоремно налягане и компертмент синдром. И още след сваляне на металните шевове остава вероятността за следоперативна вентрална херния (евентрация). На другия полюс е затваряне на раната без напрежение. Тук влиза конструирането на лапаростома при съответните индикации, при което за реконструиране на остро получения дефект без напрежение се поставя меш. Той може да бъде прикрепен между раздалечените ръбове на оператвната рана или поставен интраперитонеално, като се простира далече латерално от ръбовете. И в двата случая, обаче, раздалечените ръбове на инцизионната рана, така и не биват събирани и остават отдалечени един от друг.

За предотвратяване на острите следоперативни раневи дехисценции и на следоперативните евентрации се препоръчва внимателна оперативна техника при затваряне на лапаротомичната рана, съобразяване с общия и нутритивен статус на болния, както и придружаващата патология.

Опитите за профилактика на следоперативната ранева дехисценция или постоперативнва евентрация чрез поставяне на меш върху апоневврозата (on lay) не води до очакваните резултати. Освен това изисква допълнително време за оформяне на кожно-подкожни ламба.

Отчитайки всичко това, решихме, че ще бъде удачно поставянето на интраперитонеален меш с цел намаляване на честотата на острите следоперативни раневи дехисценции и на следоперативните евентрации (вентрални хернии). Това наподобява имплантирането на интраперитонеален меш, което сме извършвали при възстановяването на остирте раневи дефисценции. Обаче сега има възможност да се осъществи зашиване на ръбовете на оперативнота рана и то без напрежение. Така от

2019г започнахме да имплантираме интраперитонеален меш в края на операциите с много голям обем на сложност.

Цели

Да оценим приложимостта, ефективността и усложненията от интраперитонеално имплантиране на меш, с оглед превенция на остра ранева дехисценция и следоперативни евентрации, при болни , на които са извършени отворени абдомшнолни операции.

Материали и методи :

В края на 2019г започнахме да имплантираме интраперитонеално меш, като част от затварянето на оперативната рана , при болни , на които са извършвани дебелочревни резекции и малкотазова екзантеративна хирургия. Платното се позиционира интраперитонеално, като се предпочита да лежи върху оментум. Използваме 7-10см ивица проленов меш, който се позиционира далече встрани от ръбовете на оперативната рана и така те се припокриват. т.е. ръбовете на платното се поставят встрани от ръбовете на инцизионната рана. Платното се прикрепя с единични шевове през перитонеума към задния лист на влагалището на правите коремни мускули (Фигура 1.) На Фигура 2. ясно се вижда, че след прикрепяне на платното към задния лист на влагалището на ректусните мускули не са получава раздалечаване на тъканите и е възможно зашиването на оперативната рана без напрежение.

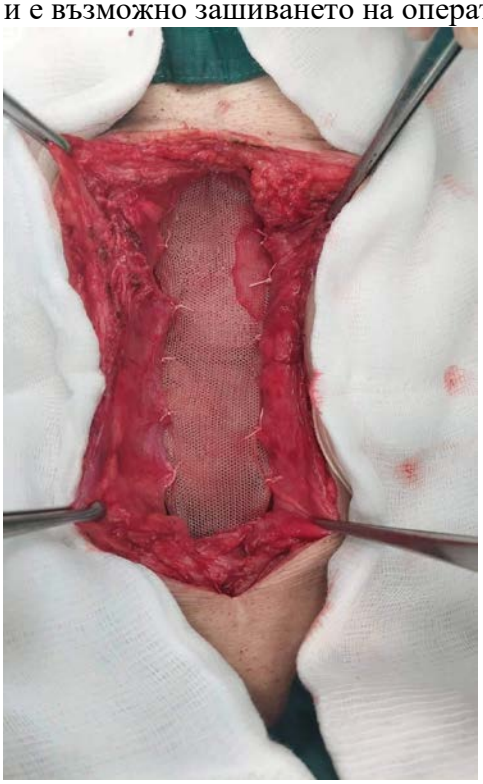

Фигура 1. Платното е прикрепено с единични шевове през перитонеума към задния лист на влагалището на правите коремни мускули. Страничните ръбове на платното са латерално от линията на шевовете.

Фигура 2. Оперативната рана след прикрепяне на платното. Възможно е зашиването на оперативната рана без напрежение.

Зашиването на апоневротичните ръбове на оперативната рана се осъществява или с единични шевове или с продължителни – или единичен родължителен PDS -2, или PDS loop-2. Шевовете се затягат без особено усилие, защото, поставеното по този начин платно намалява напрежението при затварянето на оперативната рана.
По-късно започнахме да провеждаме тази процедура и при болни със стомашна резекционна хирургия и накрая при конвенционални операции върху жлъчната система – практически завършваме всяка лапаротомия с интраперитонеално имплантиране на меш с превантивно намерение.
За периода 2019г-2021г сме извършили превантивно имплантиране на меш при 184 болни:
– след дебелочревни операции- 75 болни;
– след малкотазови екзантерации и други разширени абдоминални и ретроперитонеални операции - 72 болни;
– след стомашни операции – 14 болни;
– след отворени холецистектомии и операции върху жлъчната система - 23 болни;
Резултати
От интерес са :
– Функционалните резултати от прилаганата процедура по отношение на превенцията от остри раневи дехисценции и следоперативни евентрации.
– Усложненията, които могат да бъдат асоциирани с импланитирания проленов меш.
По отношение на функционалните резултати от методиката са следните:
– Откакто прилагаме този метод не сме имали случаи на на остри раневи дехисцеции.
Наблюдавани усложнения:
– Илеусни състояния, свързани с импланитерания проленов меш не са били наблюдавани.

– За изследвания в периода ни се е наложило да извършим релапаротомия по спешни индикации при 4 от изследваните болни. Причината, обаче, е била свързана с други интраабдоминални усложнения и не е имало връзака с импланитрания проленов меш.
– Повторна (поредна) лапаротомия по онкологични индикации (second look или прогресия) се е наложило при 12 от изследваните болни.
– Хематом на оперативната рана при се е появил в ранния постоперативне период 1 болен. Хематомът е бил евакуиран и резорбиран с консервативни мерки, при което не се е наложила оперативна ревизия.
– Инфекция на оперативната рана при 5 болни. Разрешена е била с консеративни мерки.
– Фистули в областта на предната коремна стена и оперативната рана – 2 болен.

Обсъждане:
Противно на очакванията не са наблюдавани случаи на адхезивен илеус, свързани с имплантирания интраперитонеално проленов меш.
Отчетените хематом и инфекции на предната коремна стена не са наложили оперативна ревизия. Езинствено такава е била ниобходима при едени случай с фистули в областта на предната коремна стена и оперативната рана.
Извършените повторни лапаротомии по онкологични индикации се оказаха добър атестат за качествата на процедурата. Противно на някои мнения се оказва, че не се образуват масивни сраствания на висцералните органи към платното, които да затрудняват поредното проникване в перитонеалната кухина.
При необходимост от спешна релапаротомия платното се демонтира от едната страна , а в края на операцията го поставяме така , както при лапаростома. Тогава ръбовте на оперативната рана не се зашиват.
При необходимост от повторно (поредно) проникване в перитонеалната кухина платното се демонтира от едната страна , а в края на операцията го поставяме така , както е било позиционирано първия път. След това апоневротичните ръбовете на оперативната рана се зашиват по същия начин и без напрежение както е било направено първия път.

Изводи:
Имплантирането на интраперитонеален меш се оказва приложим и ефективен метод за превенция на остри раневи дехисценции и постоперативни хернии с ниска степен на усложнения.

ТЕРАПЕВТИЧНО ПОВЕДЕНИЕ ПРИ ПАЦИЕНТИ С ВЪЗПАЛИТЕЛНИ ЗАБОЛЯВАНИЯ В КОРЕМНАТА КУХИНА В НАПРЕДНАЛА ВЪЗРАСТ.

Яна Р. Зиновиева, Иван Т. Сечанов, Михаил В. Радионов.

Клиника по Хирургия УМБАЛ „Света Анна“ – София

Автор за кореспонденция:

Яна Зиновиева, телефон: +359885538352, Адрес: Гр.София, жк. Младост 1, бл. 153, имейл: yana.zinovieva@abv.bg

Реюме

С увеличаването на средната продължителност на живота нараства контингента хирургични пациенти в напреднала възраст, при които по правило много често има различни придружаващи хронични заболявания. Тези пациенти изискват персонализиран мулти- дисциплинарен подход за определяне на адекватно, специфично терапевтично поведение.

ЦЕЛ: Да се анализират собствения опит и резултати при оперативното лечение на пациенти на възраст >80г. с възпалителни заболявания в коремната кухина

МАТЕРИАЛ И МЕТОД: Ретроспективно и нерандомизирано анализирахме резултатите при оперативно лечение на 149 пациенти >80г. възраст през 6 годишен период (2016 – 2021г.). Анализирахме демографските данни (пол и възраст), ко-морбидитета, наличните предоперативни усложнения и времето от началото на симптомите до приема в болница, вида и срочността на оперативното лечение, оперативната находка, пост-оперативния морбидитет, следоперативните усложнения, леталитета, средния и следоперативния болничен престой.

РЕЗУЛТАТИ: Отчетохме значителен брой пациенти (>50%) с придружаващи заболявания, като при голяма част от тях хоспитализацията е била забавена и те са постъпвали в усложнено и декомпенсирано състояние. Предоперативният престой е удължен поради необходимостта от реанимационна подготовка. Делът на косвените (сърдечни, пулмонални, неврологични, нефрологични и др.) следоперативни усложнения, реанимационният и следоперативният болничен престой, както и леталитетът също за увеличени.

ОБСЪЖДАНЕ И ЗАКЛЮЧЕНИЕ: Дискутирани са възможностите за акуратна предоперативна оценка и подготовка за подобряване на резултатите от оперативното лечение на пациенти >80г. Направени са изводи с препоръчителен характер, целящи избягване на животозастрашаващи следоперативни усложнения и смърт при този контингент болни, подлежащи на оперативно лечение.

Ключови думи: гериатрична хирургия; старческа възраст; abdominal infections; surgery in elderly; geriatric surgery+

THERAPEUTIC BEHAVIOR IN PATIENTS WITH INFLAMMATORY ABDOMINAL DISEASES IN THE ELDERLY

Yana R. Zinovieva, Ivan T. Setchanov, Michail V. Radionov

Surgery Clinic – University Hospital „St. Anna”- Sofia

Corresponding Author:
Yana Zinovieva, telephone number : +359885538352,
Adress: Sofia, Residential quarter Mladost 1, building 153,
email: yana.zinovieva@abv.bg

ABSTRACT

With the increase in life expectancy, the contingent of elderly surgical patients increases as well. These patients, as a rule, often suffer from various concomitant chronic diseases. That is why they require a personalized multidisciplinary approach to determine an adequate and specific therapeutic approach.

OBJECTIVE: To analyze our own experience and results in the surgical treatment of patients over 80-years of age with inflammatory diseases of the abdominal cavity.

MATERIAL AND METHOD: We analyzed retrospectively and non-randomly the results of the surgical treatment in 149 patients >80 years during a 6 years period (2016 - 2021). We analyzed the demographic data (sex and age), the co-morbidity, the presence of preoperative complications and the time from the onset of symptoms to hospital admission, the type and the timing of surgical treatment, the operative findings, the postoperative morbidity, the postoperative complications, the mortality, the median and the postoperative hospital stay.

RESULTS: We marked a significant part (>50%) of patients with various concomitant diseases. In most cases, the hospitalization was delayed and they were admitted in a complicated and decompensated state. The

preoperative stay has been extended due to the necessity of pre-operative intensive care preparation. The parts of indirect (cardiac, pulmonary, neurological, nephrological, etc.) post-op complications and mortality were increased, as well as the resuscitation period and the postoperative hospital stay were prolonged.

DISCUSSION AND CONCLUSION: The possibilities for accurate preoperative assessment and preparation for improving the results of surgical treatment of patients >80-years of age are discussed. Based on the conclusions, were formulated recommendations, with the aim to reduce the risk of postoperative life-threatening complications and death in these cases.

Keywords: abdominal infections; surgery in elderly; geriatric surgery

ВЪВЕДЕНИЕ. Средната продължителност на живота в България през 2022г. по данни на НСИ е нараснала до 75.36г., като се очаква през 2050г. да достигне 79.03г. В световен мащаб средните стойности са 72.98г. за 2022г. и очаквана 77г. за 2050г. Това рефлектира в нарастване на относителния дял на населението в напреднала възраст, което води до увеличение на общата хирургична заболеваемост и повишен контингент пациенти с придружаващи хронични заболявания.

Пациентите в напреднала възраст представляват особено предизвикателство за хирургията поради ко-морбидитета, приема на медикаменти, специфични социални фактори и повишения риск от неблагоприятен изход. Много често лечението на тези пациенти излиза извън границите на компетенциите на хирурга и налага мулти-дисциплинарен подход. Провеждането на оперативно лечение в планов порядък след адекватна оценка и предоперативна подготовка значително редуцира риска от живото-застрашаващи усложнения и смърт, който е значително висок за този контингент болни при възникване на спешни състояния, налагащи оперативна намеса. Редуцирането на този риск и оптимизирането на предоперативния и следоперативен период трябва да бъде основно предизвикателство и цел на хирургията.

МАТЕРИАЛ И МЕТОД. Поставихме си за цел да анализираме ретроспективно за 6 годишен период (2016-2021г.) пациентите в напреднала и старческа възраст (> 80г.), които са оперирани по спешност поради абдоминални възпалителни заболявания в Клиника по Хирургия на УМБАЛ „Света Анна“ София. За периода са оперирани общо 464 пациенти от тази възрастова група, като 149 (32%) от тях са били с остри абдоминални възпалителни заболявания. Според патологията разделихме пациентите в 2 групи - перитонити и възпалителни заболявания с билио-панкреатична генеза. Съответно на патогенезата разделихме перитонитите на четири подгрупи: перфорирал стомашен и дуоденален улкус, остър деструктивен апендицит, перфорирал дебело-чревен дивертикулит и перитонити с билио-панкреатичен произход. Разделихме пациентите по пол и по възраст в две групи: девета (80-89г.) и десета (>90г.) декада.

Таблица 1. **ДЕМОГРАФСКИ ПОКАЗАТЕЛИ ПО НОЗОЛОГИЧНИ ЕДИНИЦИ**

ВЪЗРАСТ	**ПОЛ**	**ВЪЗПАЛИТЕЛНА ПАТОЛОГИЯ**					**ОБЩО**
		Възпалителни заболявания с билио-панкреатична генеза	**Перитонити**				
			С билио-панкреатич-на генеза	**Перфо-рирал улкус**	**Деструк-тивен апен-дицит**	**Перфори-рал диверти-кулит**	
80-	Мъже	44	6	7	2	3	62

89	Жени	46	8	14	2	8	78
90-99	Мъже	2	0	1	0	0	3
	Жени	3	0	1	0	2	6
Общо		**95**	**14**	**23**	**4**	**13**	**149**

От оперираните пациенти 65 са били мъже, а 84 жени. В **Таблица 1.** са представени демографските показатели – разпределение на пациентите по пол и възраст по декади в различните групи нозологични единици.

В **Таблица 2** е представен анализ на групите по нозологични единици спрямо времето от хоспитализацията до осъществяване на оперативната интервенция.
Всред пациентите 61 (41%) са хоспитализирани до 48 часа от настъпването на

Таблица 2. **РАЗПРЕДЕЛЕНИЕ НА ПАЦИЕНТИТЕ ПО ГРУПИ НОЗОЛОГИЧНИ ЕДИНИЦИ СПРЯМО ВРЕМЕТО ДО ОПЕРАТИВНА ИНТЕРВЕНЦИЯ**

Време до оператив-ната интервенция	Пол	Възпалителни заболявания с билио - панкреатична генеза	Перитонити				
			Билио-панкреатит	Перфо-рирал улкус	Апен-дицит	Диверти-кулит	Общо
До 24 час	Мъже	10	2	8	2	3	25
	Жени	12	3	14	1	7	37
24-48 час	Мъже	7	0	1	0	0	8
	Жени	12	2	0	1	2	17
>48 час	Мъже	29	4	0	0	0	33
	Жени	25	3	0	0	1	29
	Общо	**95**	**14**	**23**	**4**	**13**	**149**

симптомите, а 88 (59%) след 48-мия час. До 24-тия час от хоспитализацията са оперирани общо 62 (42%), а останалите 87 (58%) са оперирани >24 часа след постъпването им в болницата.
Над 80% от анализираните пациенти са били с придружаващи хронични заболявания.
В **Таблица 3.** са представени най-често регистрираните придружаващи заболявания по системи.

Таблица 3 . **НАЙ-ЧЕСТО РЕГИСТРИРАНИ ПРИДРУЖАВАЩИ ХРОНИЧНИ ЗАБОЛЯВАНИЯ**

Сърдечно-съдови заболявания	109 (73%)
Болести на нервната система	22 (15%)
Болести на ендокринна система	21 (14%)
Белодробни болести	10 (7%)
Бъбречни заболявания	10 (7%)
Пациенти без придружаващи заболявания	30 (20%)

С декомпенсиран захарен диабет са били общо 19 (13%) от пациентите, а 18 (12%) са били на антикоагулантна терапия с отклонения в показателите на хемостазата.
От оперираните по повод остър апендицит 100% (общо 4 пациента) са били с гангренозна форма на възпалението. При острите холецистити 54 (67%) са били с флегмонозна форма, а 34 (36%) с гангренозна. Извършихме анализ на усложнените форми при възпалителните заболявания с билио-панкреатична генеза, като разпределението на пациентите представихме в **Таблица 4.**

Таблица 4. **УСЛОЖНЕНИ ФОРМИ ПРИ ВЪЗПАЛИТЕЛНИ ЗАБОЛЯВАНИЯ С БИЛИО- ПАНКРЕАТИЧНА ГЕНЕЗА**

Абсцес	18 (19%)

Холедохолитиаза	12 (13%)
Панкреатит	4 (4%)
Емпием	19 (20%)
Холангит	6 (6%)
Без усложнения	44 (46%)

В **Таблица 5.** са представени извършените оперативни интервенции при различните заболявания, съответно на оперативната находка.

Таблица 5. **ВИДОВЕ ОПЕРАТИВНИ ИНТЕРВЕНЦИИ**			
Групи заболявания		**Оперативна интервенция**	**Брой**
Възпалителни заболявания с билио-панкреатична генеза		Лапароскопска холецистектомия	68 (72%)
		Конвенционална холецистектомия	5 (5%)
		Холецистектомия + вътрешена деривация	17 (18%)
		Холецистектомия + външна деривация	5 (5%)
ПЕРИТОНИТ	Билиопанкреатити	Лапароскопска холецистектомия	5 (35%)
		Конвенционална холецистектомия	4 (29%)
		Холецистектомия + Холедохотомия	3 (21%)
		Дренаж на бурса оменталис	2 (15%)
	Перфорирал улкус	Сутура	16 (69%)
		Ексцизия + сутура	2 (9%)
		Пилоропластика	3 (13%)
		В II резекция	2 (9%)
	Дивертикулит	Резекция по Хартман	7 (54%)
		Сутура	2 (15%)
		Извеждане на стома	3 (23%)
		Хемиколектомия	1 (8%)
	Остър апендицит	Апендектомия със срединна лапаротомия	2 (50%)
		Апендектомия чрез разрез по Ру	1 (25%)
		Лапароскопска апендектомия	1 (25%)
	Общо		**149**

Регистрираните следоперативни усложнения са представени в **Таблица 6.**

Таблица 6. **РЕГИСТРИРАНИ СЛЕДОПЕРАТИВНИ УСЛОЖНЕНИЯ**	
Директни Хирургични	
Патологична секреция от дренажи	3
Супурация на оперативна рана	4
Дехисценция на оперативна рана	1
От страна на други ортани и системи	
Белодробни усложнения	13
Кардиологични усложнения	16
Нефрологични услонения	12
Сепсис	6
Тромбоемболизъм	2

Леталитетът е анализиран по нозологични единици в **Таблица 7.**

Таблица 7. **ЛЕТАЛИТЕТ**				
Нозологична група		**Брой оперирани**	**Починали**	**Леталитет**
Възпалителни заболявания с билио-панкреатична генеза		95	4	4.21%
Перитонит	Билиопанкреатит	14	6	42%
	Перфорирал улкус	23	13	56%
	Остър апендицит	4	0	0%

	Дивертикулит	13	7	53%
Общо		**149**	**30**	**20%**

Болничният престой варира от 1 до 29 дни, средно 9 дни. Средният следоперативен болничен престой е 7 дни.

ОБСЪЖДАНЕ. Контингентът на оперираните по спешност пациенти в напреднала възраст с възпалителни заболявания в абдоминалната област заема значителен дял от общо оперираните в тази възрастова група пациенти в клиниката (32%). Разпределението по пол показва паритет М: Ж = 1: 1,3. Мнозинството от пациентите са в деветата декада (80-89г.) на живота. В същото време прогнозите сочат, че ще нараства относителния дял на пациентите в десета декада (90-99г.). Анализът на патологията показва значителен дял пациенти с възпалителни заболявания на хепато-билиарната система (64%), докато групата на перитонитите съставлява 36%. Всред перитонитите най-чести са перфорациите на улкус (43%), следвани от билиопанкреатитите–26%, и перфорациите на колични дивертикулити.

Над 50% от пациентите са били със значителен брой придружаващи заболявания, повишен периоперативен риск, съответно и леталитет, каквито данни се съобщават и в литературата[1-6] . Без съпътстващи хронични заболявания са били едва 20%. Най-голяма е групата с придружаващи кардиологични заболявания – общо 109 (73%): хипертония, ритъмни нарушения, сърдечна недостатъчност, клапни увреждания, преживян миокарден инфаркт и т.н. На второ място са тези с неврологични заболявания: мозъчно-съдова болест и преживян мозъчен инсулт – общо 21 (14%). Трето място заемат ендокринните заболявания - общо 21 (14%) , основно захарен диабет. При 18 (12%) от пациентите е имало предозиран прием на антикоагуланти, което е довело до известно забавяне в извършването на оперативната намеса. Не са малко, по 10 за всяка група и заболяванията на дихателната система (пулмофиброза, ХДН), както и на отделителната система (ХБН). Още при хоспитализацията, голяма част от пациентите са били в декомпенсирано състояние на различни хроничнични заболявания и са се нуждаели от различни допълнителни изследвания и консултации. В контекста на това оценката на общото състояние, правилният избор на терапевтично поведение и определянето на хирургическа тактика са значително затруднени. При пациентите, постъпващи за планово оперативно лечение в известна степен това удължава предоперативния престой, но дава възможност за адекватна оценка, но при хоспитализираните по спешност проблемите от страна на различните органи и системи се суперпонират и значително затрудняват комплексната оценка и определянето на хирургичната тактика[7-10].

Трудностите в диагностиката на острия корем при възрастни пациенти са добре известни[11-13]. Често анамнезата за придружаващи заболявания е затруднена, а времето за оценка на състоянието и определяне на хирургичен подход е лимитирано. Забавянето на хоспитализацията и решението за хирургическо лечение водят до прогресия на основното заболяване и задълбочаване на декомпенсацията на придружаващите хронични болести, което рефлектира в повишен постоперативен морбидитет и леталитет. При спешните пациенти системите CPS (Comorbidity-Polypharmacy Score) и REFS (Reported Edmonton Frail Scale) не винаги могат да бъдат приложени, а APACHE II системата не е пълноценна поради това, че тя оценява критичното състояние на пациента в момента, но не отчита минали инциденти и хронични заболявания, поради което не може да определи риска в дългосрочен план. По литературни данни най-лесно и бързо приложима за оценка на периоперативния риск е системата ASA, тъй като тя определя най-общо риска от усложнения и леталитет, но за съжаление също не е пълноценна[7,14,15,16]. Голяма част от пациентите са оперирани повече от 72 часа след началото на симптомите, което се дължи на няколко фактора. Развитието на болестта

обикновено е по-протрахирано и с по-слаба клинична изява (пациентите търсят на по-късен етап лекарска помощ). Отклоненията в лабораторните показатели често не са характерни или липсват, което допълнително затруднява екзактната диагноза. Съществена роля има декомпенсацията на съпътстващите хронични заболявания, която налага специфична и по-продължителна предоперативна подготовка. Не без значение е и приемът антикоагулантна терапия от много от пациентите и значителните отклонения в хемостазата при хоспитализацията.

Повече от 50 процента от пациентите с възпалителни заболявания на билио-панкреатичната система при хоспитализацията са били с вече възникнали усложнения – 18 (19%) със субхепатален абсцес, 19 (20%) с емпием на жлъчния мехур, 12 (13%) с холедохолитиаза и 6 (6%) с холангит. Деструктивните форми на остър холецистит заемат голям дял - 36% с гангренозни промени. Билио-панкреатит е установен при 4(4%). При тези пациенти интервалът между хоспитализацията и оперативната интервенция често е удължен поради първоначалния стремеж за овладяване на състоянието чрез консервативно лечение.

При острия апендицит деструктивната гангренозна форма заема 100% от оперираните 4 болни с такава диагноза.

Проведените оперативни интервенции анализирахме по нозологични единици. При възпалителните заболявания на билио-панкреатичната система, без перитонит преобладават лапароскопските холецистектомии – 68 (72%). При 5 (5%) пациенти е извършена конвенционална холецистектомия, при 17 (18%) пациенти е извършена холецистектомия + вътрешен билиарен дренаж, а при 5 (5%) от оперираните е извършена холецистектомия + външен дренаж. От перитонитите с билио-панкреатична генеза в 64% от случаите оперативната намеса е завършила с холецистектомия - при 35% лапароскопска, а при 29% конвенционална. При 3-ма пациенти (21%) е извършена холецистектомия и холедохотомия с дренаж, а дренаж на бурса оменталис е направен при двама (15%) пациенти. При перфорираните улкуси най-често е извършена сутура – 16 (69%), а в 13% от случаите пилоропластика. Ексцизия и сутура или резекция на стомаха по Билрот II са се наложили при 18% от пациентите, по 9% за всяка. При дивертикулитите най-често е извършвана резекция по Хартман (54%), а при 21% е изведена колостома. Извършени са също една хемиколектомия (8%) и 2 сутури (15%). При 50% от апендицитите е извършена апендектомия чрез срединна лапаротомия, при 25% чрез достъп по Roux, а при 25% лапароскопска апендектомия.

Общо-системни усложнения са регистрирани при 30 от оперираните пациенти, като в повечето случаи са засегнати няколко системи едновременно. Преки хирургични усложнения като инсуфициенция, дехисценция на рана, хеморагия, сером, супурация и др. са регистрирани общо в 8 случая. Тези данни също кореспондират със съобщенията от направения литературен преглед[7,8,18,19,20,21]. Отчетеният общ леталитет е 20%, което кореспондира с данните от прегледаната литература[2-6]. Най-висок е леталитетът при пациентите с перфорирал улкус (56%) и при тези с перитонит от дивертикулитен произход (53%). При перитонитите с билио-панкреатичен характер леталитетът е 42%, докато при тези с остър апендицит е 0%. Значително по-ниска е стойността на леталитета при пациентите с възпалителни заболявания с билио-панкреатичен характер, без развитие на перитонит (4%). Това се дължи на факта, че пациентите с данни за перитонит са били в тежко състояние с авансирала декомпенсация на съпътстващите хронични заболявания още при хоспитализацията. Високият риск от летален изход при оперираните по спешност пациенти често е в резултат на усложнено, диагностицирано вече заболяване, например холелитиаза, за което не е проведена планова оперативна интервенция, основно заради възрастта на пациента. Данните от литературата сочат, че основни фактори за висок леталитет са висок ASA индекс (IIIE-

IVE, забавянето на хоспитализацията след началото на симптомите и забавянето поради обективни причини на оперативната интервенция след хоспитализацията)[2-6]. При планово оперираните пациенти е отчетен леталитет от 0,96%, което в голяма степен се дължи на добра предоперативна оценка, адекватна предоперативна подготовка и добре планирана хирургическа тактика[15,18,22,23,24,25].

ИЗВОДИ:

1. Голям дял (>75%) от пациентите в напреднала и старческа възраст, се хоспитализират в хирургията по спешност с настъпили вече усложнения и декомпенсирани хронични съпътстващи заболявания. Оценени по системата ASA попадат в клас 3E или по-висок и се нуждаят от предоперативна реанимация и стабилизиране на общото състояние и декомпенсираните съпътстващи заболявания. Не е малка групата болни, представящи се в крайно тежко, терминално състояние, при което не е възможно провеждане на анестезия и оперативно лечение. Това рефлектира във висок дял на общо-системните постоперативни усложнения и леталитета.
2. Анализът на резултатите при оперираните в планов порядък пациенти на възраст >80г. дава основание за извод, че възрастта като самостоятелен фактор не е решаваща спрямо риска от повишени морбидитет, усложнения и леталитет.
3. Основен фактор за по-висок относителен дял на усложненията и леталитет е забавянето на хоспитализацията и хирургичното лечение. Поради това при хоспитализираните по спешност пациенти стремежът трябва да бъде насочен към ранно насочване към болница и бърза и своевременна диагноза със съкратена предоперативна подготовка.
4. Рационалният подход за подобряване на резултатите при гериатричните пациенти е изготвянето на индивидуална хирургична тактика за всеки отделен случай. За постигането на това е необходимо пациентите с диагностицирани хирургични заболявания да бъдат оперирани своевременно, в планов порядък след адекватна оценка на риска, общото състояние и необходимата предоперативна подготовка.
5. Много малка част от публикуваните рандомизирани проучвания разглеждат индивидуалната специфика при пациентите >60г. Необходими са основани на доказателства медицински знания и данни, които да бъдат събрани и анализирани чрез мултицентрични и международни проучванията, защото перспективите пред спешната медицина и хирургията са за все повече нарастващ контингент гериатрични пациенти.

ЛИТЕРАТУРА:

1. Waldron RP, Donovan IA, Drumm J, Mottram SN, Tedman S. Emergency presentation and mortality from colorectal cancer in the elderly. Br J Surg 1986;73 (2):214-6.
2. Cogbill CL. Mortality related to concurrent disease, duration of anesthesia, and elective or emergency operation. Arch Surg 1967;94(2):202-5.
3. Zadeh BJ, Davis JM, Canizaro PC. Small bowel obstruction in the elderly. Am Surg 1985;51(8):470-3.
4. Kettunen J, Paajanen H, Kostiainen S. Emergency abdominal surgery in the elderly. Hepatogastroenterology 1995;42(2): 106-8.
5. Karanikas ID, Liakakos TD, Koundourakis SS, Tzorakis SE, Dendrinos SS. Emergency operations in the elderly: management and outcome. Int Surg 1996;81 (2):158-62.
6. Le Neel JC, Guiberteau B, Borde L, Kohen M, Eloufir M, Burgos-Suarez B. Management of patients over 75 years of age with digestive or abdominal disease. A series of 660 cases. Chirurgie 1993-94; 119(3):143-7.
7. Merani S, Payne J, Padwal RS, Hudson D, Widder SL, Khadaroo RG. Predictors of in-hospital mortality and complications in very elderly patients undergoing emergency surgery.World Journal of Emergency Surgery 2014 ; 9(1): 43-50.
8. Desserud KF, Veen T, Søreide K. Emergency general surgery in the geriatric patient. Br J Surg. 2016; 103(2): e52-61.

9. Joseph B, Zangbar B, Pandit V, Fain M, Mohler MJ, Kulvatunyou N, Jokar TO, O'Keeffe T, Friese RS, Rhee P. Emergency General Surgery in the Elderly: Too Old or Too Frail? J Am Coll Surg. 2016; 222(5): 805-13.
10. Shah AA, Haider AH, Riviello R, Zogg CK, Zafar SN, Latif A, Rios Diaz AJ, Rehman Z, Zafar H. Geriatric emergency general surgery: Survival and outcomes in a low-middle income country. Surgery. 2015; 158(2): 562-9.
11. Fenyö G. Diagnostic problems of acute abdominal diseases in the aged. Acta Chir Scand 1974;140(5):396-405.
12. Watters JM, Blakslee JM, March RJ, Redmond ML. The influence of age on the severity of peritonitis. Can J Surg 1996;39(2):142-6.
13. Bugliosi T, Meloy TD, Vukov LF. Acute abdominal pain in the elderly. Ann Emerg Med 1990;19(12):1383-6.
14. Story DA, Finkf M, Myles KLPS, Yap SJ, Beavistt V, Kerridgeii R-K, Mcnicol PL. Perioperative mortality risk score using pre- and postoperative risk factors in older patients. Anaesth Intensive Care. 2009; 37(3): 392–8.
15. Duron JJ, Duron E, Maneglia R. Digestive surgery in the elderly. J Chir. 2005; 142(3): 150-9.
16. Keats AS. The ASA classification of physical status–a recapitulation. Anesthesiology 1978; 49: 233–6.
17. Turrentine FE, Wang H, Simpson VB, Jones RS. Surgical risk factors, morbidity, and mortality in elderly patients. J Am Coll Surg 2006; 203(6): 865–77.
18. Bufalari A, Ferri M, Cao P, Cirocchi R, Bisacci R, Moggi L. Surgical care in octogenarians. Br J Surg. 1996; 83(12): 1783-7.
19. Robinson TN, Wallace JI, Wu DS, Wiktor A, Pointer LF, Pfister SM, Sharp TJ, Buckley MJ, Moss M. Accumulated frailty characteristics predict postoperative discharge institutionalization in the geriatric patient. J Am Coll Surg 2011; 213: 34–7.
20. Zafar SN, Shah AA, Hashmi ZG, Efron DT, Haut ER, Schneider EB, Schwartz D, Velopulos CG, Cornwell EE 3rd, Haider AH. Outcomes after emergency general surgery at teaching versus nonteaching hospitals. J Trauma Acute Care Surg. 2015; 78(1): 69-77.
21. Rubinfeld I, Thomas C, Berry S, Murthy R, Obeid N, Azuh O, Jordan J, Patton Jh. Octogenarian abdominal surgical emergencies: not so grim a problem with the acute care surgery model? J Trauma. 2009; 67(5): 983-9.
22. Rodin MB, Mohile SG. A practical approach to geriatric assessment in oncology. J Clin Oncol. 2007; 25(14): 1936-44.
23. Kenig J, Zychiewicz B, Olszewska U, Richter P. Screening for frailty among older patients with cancer that qualify for abdominal surgery. J Geriatr Oncol. 2015; 6(1): 52-9.
24. Devon KM, Urbach DR, McLeod RS. Postoperative disposition and health services use in elderly patients undergoing colorectal cancer surgery: a population-based study. Surgery 2011; 149: 705–12.
25. Louis D, Hsu A, Brand M, Saclarides T. Morbidity and mortality in octogenarians and older undergoing major intestinal surgery. Dis Colon Rectum 2009; 1: 59–63.

ЛЕЧЕНИЕ НА ИНТРААБДОМИНАЛНИТЕ ИНФЕКЦИИ- СЪВРЕМЕННА ТАКТИКА И МЕТОДИ.

Емил Пешев, Елена Коцева, Иво Живков, Георги Гърбев.

Университетска ПМБАЛ „Св. Йоан Кръстител" София Клиника по ендоскопска и обща хирургия

Адрес за кореспонденция:

Д-р Емил Пешев, тел. +359887422176,

e-mail: dr.peshev@gmail.com

Резюме

Интраабдоминалните инфекции са най-честите спешни хирургични състояния, които се докладват като причина за смъртта при пациенти без наличие на травма, постъпили в спешните отделения в световен мащаб.

Крайъгълните камъни за ефективното лечение на интраабдоминалните инфекции са ранното разпознаване, адекватния контрол на източниците и подходящата антимикробна терапия. Бързата реанимация на пациенти с продължаващ сепсис е от изключително значение.

В световната практика игнорирането на основните принципи, базирани на доказателства и опит, води до фатален изход при пациенти с интраабдоминални инфекции.

Целта на нашето проучване е да насърчим използването на глобалните стандарти за грижа при пациенти с интраабдоминални инфекции, както и актуализация на нейното лечение в същата насока.

Ключови думи: интраабдоминална инфекция, сепсис, перитонит, антибиотици

TREATMENT OF INTRA-ABDOMINAL INFECTIONS - CONTEMPORARY TACTICS AND METHODS

Emil Peshev, Elena Kotseva, Ivo Zhivkov, Georgi Gurbev

University FMHAT "St. Joan Krastitel"Sofia
Clinic of endoscopic and general surgery

Corresponding Author:

Dr. Emil Peshev

email: dr.peshev@gmail.com

Summary

Intra-abdominal infections are emergency surgical conditions that are reported as the cause of death of the patient, which are without trauma, admitted to the emergency departments of the world.
The cornerstones for effective treatment of intra-abdominal infection, early detection, adequate control of sources and appropriate antimicrobial therapy. Rapid resuscitation of patients with ongoing sepsis is essential.
In hospitals around the world, non-acceptance or lack of access to evidence-based practices and guidelines and experience leads to poor outcomes in patients with intra-abdominal infections.
The aim of our study is to promote the use of global standards of care for patients with intra-abdominal infections, as well as to update its treatment in the same direction.
Key words: intra-abdominal infection, sepsis, peritonitis, antibiotics

Въведение

Тежестта на спешните хирургични заболявания в света е значителна и изглежда нараства. Спешните услуги и спешните хирургични грижи представляват голяма празнина във фокуса на здравния сектор в световен мащаб и няколко проблема трябва да бъдат разгледани, за да се насърчи глобален диалог относно това кой е най-подходящият начин за конфигуриране на спешна хирургия в световен мащаб. Въпреки че се наблюдават различия в спектъра на хирургичните заболявания между и в рамките на страните, „основната" хирургия и анестезията при спешни случаи трябва да се разглеждат като основна група услуги, които могат да бъдат предоставени в контекста на универсалния достъп. Особено за селското население в страните с ниски и средни доходи (LMICs) има огромни пропуски в достъпа до животоспасяващи и предотвратяващи увреждания хирургични услуги. Освен това много болници продължават да имат логистични бариери, свързани с прилагането на основана на доказателства практика. Това може да доведе до цялостно по-слабо придържане към международните насоки, което ги прави непрактични за голяма част от световното население. Усложнените интраабдоминални инфекции (cIAI) са важна причина за заболеваемост и смъртност, особено ако се управляват лошо. Скорошно многоцентрово обсервационно проучване, проведено в 132 медицински институции по света за период от 4 месеца (октомври 2014 г. – февруари 2015 г.), включва 4553 пациенти с cIAIs. Общата смъртност в това проучване е 9,2% (416/4533). Целта на тези насоки е да представи основана на доказателства международна консенсусна позиция относно

управлението на IAI, в сътрудничество с група от експерти, с оглед насърчаване на стандартите за грижа за управлението на IAI в световен мащаб.

Методи

Тези насоки са формулирани чрез международно сътрудничество и дискусия между експертна група от клиницисти, практикуващи в областта на спешната хирургия. Тези консенсусни насоки са улеснени и координирани от борда на Световното дружество по спешна хирургия и са актуализация на насоките на WSES от 2013 г. по тази тема. Твърденията са формулирани и класифицирани според йерархията на доказателствата за оценяване на препоръките, разработване и оценка (GRADE) от Guyatt и колеги, обобщени в таблица 1.

Таблица 1			
Grading of Recommendations Assessment, Development and evaluation (GRADE) hierarchy of evidence from Guyatt et al.			
Степен на препоръка	Оценка на риск/полза	Качество на доказателствата	Последици
1A			
Силна препоръка, висококачествени доказателства	Ползите очевидно надвишават риска и тежестта, или обратното	RCT без важни ограничения или убедителни доказателства от обсервационни проучвания	Силна препоръка, важи за повечето пациенти при повечето обстоятелства без резерви
1B			
Силна препоръка, доказателства със средно качество	Ползите очевидно надвишават риска и тежестта, или обратното	RCT с важни ограничения (непоследователни резултати, методологични недостатъци, непреки анализи или неточни заключения) или изключително силни доказателства от наблюдателни проучвания.	Силна препоръка, важи за повечето пациенти при повечето обстоятелства без резерви
1C			
Силна препоръка, доказателства с	Ползите очевидно надвишават риска и	Наблюдателни проучвания или серии от случаи	Силна препоръка, но подлежи на промяна,

ниско или много ниско качество	тежестта, или обратното		когато станат налични доказателства с по-високо качество
2A			
Слаба препоръка, висококачествени доказателства	Ползите са тясно балансирани с рисковете и тежестта	RCT без важни ограничения или убедителни доказателства от обсервационни проучвания	Слаба препоръка, най-доброто действие може да се различава в зависимост от пациента, обстоятелствата на лечението или социалните ценности
2B			
Слаба препоръка, доказателства със средно качество.	Ползите са тясно балансирани с рисковете и тежестта	RCT с важни ограничения (непоследователни резултати, методологични недостатъци, непреки или неточни) или изключително силни доказателства от наблюдателни проучвания	Слаба препоръка, най-доброто действие може да се различава в зависимост от пациента, обстоятелствата на лечението или социалните ценности
2C			
Слаба препоръка, доказателства с ниско или много ниско качество	Несигурност в оценките на ползите, рисковете и тежестта; ползите, рискът и тежестта могат да бъдат тясно балансирани	Наблюдателни проучвания или серии от случаи	Много слаба препоръка; алтернативните лечения могат да бъдат еднакво разумни и да заслужават внимание

Принципи на контрол на сепсиса

Ключовите фактори за ефективното лечение на cIAI са (а) бърза диагноза, (б) адекватна реанимация, (в) ранно започване на подходяща антибиотична терапия, (г) ранен и ефективен контрол на източника и накрая, (д) преоценка на клиничния отговор и подходяща корекция на стратегията за управление. Абдоминалният сепсис представлява системния възпалителен отговор на гостоприемника към интраабдоминални инфекции. Сепсисът е динамичен процес, който може да се развие в състояния с различна тежест. Възпалителният отговор при пациенти със сепсис зависи от причинителя и гостоприемника (генетични характеристики и съпътстващи заболявания), с различни отговори на локално, регионално и системно ниво. Ако не се лекува, може да доведе до функционално увреждане на един или повече жизненоважни органи или системи. По-рано беше определено, че тежестта на заболяването и присъщият риск от смъртност ескалират от сепсис, през тежък сепсис и септичен шок до мултиорганна недостатъчност. Въпреки това, разликите в спектъра на етиологията и факторите на пациента, включително възрастта и съпътстващите заболявания, правят хода на сепсиса различен от пациент на пациент. Илюстрирайки важността на възрастта, скорошни данни от последователна, базирана на населението кохорта от пациенти с перфорирана гастродуоденална язва (PGDU), показват, че окта- и нона-генарийците с PGDU имат по-малко признаци на перитонит и имат отслабен възпалителен отговор. Пациентите с ХИВ, често срещани в Субсахарска Африка, имат повишен риск от развитие на сепсис поради самата ХИВ инфекция, която засяга няколко компонента на имунната система, участващи в патогенезата на сепсиса. ХИВ причинява повишена чувствителност към инвазивни инфекции и засяга патогенезата на сепсиса, причинен от предшестващо активиране и изтощение на имунната система, и дори ако ХИВ-инфектираните пациенти на антиретровирусна терапия сега могат безопасно да се подложат на голяма коремна операция с окуражаващи резултати, те все още са относително по-бедни отколкото тези на ХИВ-негативните субекти.

Трети международни консенсусни дефиниции за сепсис и септичен шок (Сепсис-3) бяха публикувани наскоро и актуализираха предишни класификации. Сепсисът се определя като животозастрашаваща органна дисфункция, причинена от нерегулиран отговор на гостоприемника към инфекция. Органната дисфункция може да бъде представена чрез повишаване на оценката на последователната (свързана със сепсис) оценка на органната недостатъчност (SOFA) с 2 точки или повече. Септичният шок трябва да се дефинира като подгрупа на сепсис и трябва да бъде клинично идентифициран чрез изискването за вазопресор за поддържане на средно артериално налягане от 65 mm Hg или по-високо и ниво на серумен лактат по-високо от 2 mmol/L (>18 mg/dL) в липса на хиповолемия. Определението за тежък сепсис вече е излишно. Новата дефиниция на сепсис предполага, че пациентите с поне 2 от тези 3 клинични променливи: скор по скалата на Глазгоу кома 13 или по-малко, систолично кръвно налягане 100 mm Hg или по-малко и дихателна честота 22/min или по-висока (бърз SOFA - qSOFA) могат да бъдат предразположени към лош изход, типичен за сепсис, и пациентите с положителен qSOFA трябва да бъдат клинично характеризирани като септични чрез SOFA резултат (Таблица 2). Резултатът SOFA (Таблица 2) беше предложен през 1996 г. от Работната група по проблеми, свързани със сепсис на Европейското дружество по интензивна медицина, за да опише обективно степента на органна дисфункция с течение на времето и да оцени заболеваемостта в интензивното отделение (ICU) в пациенти със сепсис. Доказано е, че е добър индикатор за прогноза при критично болни пациенти през първите няколко дни от приемането в интензивното отделение. Съобщава се за някои опасения относно новата дефиниция на сепсис. От

първата класификация през 1991 г. дефинициите за сепсис, тежък сепсис и септичен шок, въпреки, че

Таблица 2 SOFA Score	
PaO2/FiO2 (mmHg)	SOFA score
<400	1
<300	2
<200 and mechanically ventilated	3
<100 and mechanically ventilated	4
Glasgow coma scale	
13–14	1
10–12	2
6–9	3
<6	4
Mean arterial pressure OR administration of vasopressors required	**SOFA score**
MAP <70 mm/Hg	1
dop ≤5 or dob (any dose)	2
dop >5 OR epi ≤0.1 OR nor ≤0.1	3
dop >15 OR epi >0.1 OR nor >0.1	4
Bilirubin (mg/dl) [µmol/L]	
1.2–1.9 [>20–32]	1
2.0–5.9 [33–101]	2
6.0–11.9 [102–204]	3
>12.0 [>204]	4
Platelets × 103/µl	
<150	1
<100	2
<50	3
<20	4
Creatinine (mg/dl) [µmol/L] (or urine output)	
1.2–1.9 [110–170]	1
2.0–3.4 [171–298, 305]	2
3.5–4.9 [300–440] (or <500 ml/d)	3
>5.0 [>440] (or <200 ml/d)	4

неточни, са предоставили на клиницистите полезна рамка за клинично управление, подчертавайки необходимостта от ранно разпознаване. Новата дефиниция на сепсис, изискваща наличието на органна недостатъчност, е загубила своя прогностичен потенциал и може да попречи на осъзнаването на важността на ранното разпознаване и лечение на сепсис, като намалява акцента върху интервенцията в по-ранните етапи, когато е най-лечим, и води до по-висока риск от забавена диагностика. Ранното разпознаване на сепсис е общ принцип за управление на сепсиса и е много важно в LMIC, където приоритетите за подобряване на качеството на грижите за критично болни пациенти са различни. Документирането на тежестта на критичните заболявания

в условия с ниски ресурси е предизвикателство. В тези условия стабилната система за триаж, която бързо разпознава критично болни пациенти и ги прехвърля незабавно в отделение за спешна помощ, е жизненоважен компонент на службите за спешна помощ. Освен това в много области по света има ограничени ресурси за интензивни изследвания, като следствие, всеки процес за подобряване на качеството на грижите за сепсис в световен мащаб трябва да се съсредоточи върху прости диагностични критерии, базирани на констатации от физически преглед, които могат да разпознаят пациенти, нуждаещи се от критични грижи. В тези условия, осъществим, евтин метод за бързо идентифициране на пациенти, нуждаещи се от критични грижи, трябва да бъде от решаващо значение. Определението за сепсис-3 въвежда Quick SOFA (qSOFA) като инструмент за идентифициране на пациенти с риск от сепсис с по-висок риск от смърт в болница както в, така и извън отделенията за интензивно лечение. Въпреки това, qSOFA не дефинира сепсис и новите дефиниции на сепсис препоръчват използването на увеличение на SOFA резултата от две точки или повече за представяне на органна дисфункция. Резултатът SOFA потенциално не е достъпен навсякъде, особено за PaO2, което изисква измерване на газовете в артериалната кръв. Резултатите за ранно предупреждение използват физиологични, лесни за измерване параметри, като оценяват физиологични параметри като систолично кръвно налягане, честота на пулса, честота на дишане, температура, насищане с кислород и ниво на съзнание. При пациенти с интраабдоминални инфекции резултатите за ранно предупреждение, свързани с коремни признаци и симптоми като коремна болка и коремна ригидност, могат да скринират пациенти, нуждаещи се от незабавна хирургична интервенция. И накрая, въпреки че някои пациенти с продължаващ сепсис може да нямат повишени нива на лактат при представяне или по време на клиничния курс, измерването на лактат се препоръчва като важен компонент от първоначалната оценка на пациентите със сепсис. Повишените нива на лактат (дори ако са >4 mmol/l) вече не са част от критериите за органна дисфункция за определяне на сепсис. Според новата дефиниция на сепсис високите нива на лактат трябва да се използват само като един от критериите за определяне на септичен шок.

Ранното разпознаване на пациента с продължаващ абдоминален сепсис е важна стъпка за ефективно лечение. Бързото приложение на интравенозни течности за реанимация е критично при пациенти с продължаващ сепсис. Тази първоначална реанимация трябва да се титрира според клиничния отговор, а не да се ръководи единствено от предварително определен протокол. Вазопресорните агенти могат да послужат за увеличаване и подпомагане на реанимацията с течности, особено когато тази терапия сама по себе си е неуспешна (Препоръка 1А).

Данните от проучването WISS показват, че смъртността е значително повлияна от сепсис – смъртността от сепсис статус е без сепсис 1,2%, сепсис само 4,4%, тежък сепсис 27,8% и септичен шок 67,8%. Ранно идентифициране на пациенти с продължаващ сепсис и коригиране на подлежащите микроваскуларната дисфункция може да подобри резултатите за пациентите. Ако не се коригира, микроваскуларната дисфункция може да доведе до глобална тъканна хипоксия, директно увреждане на тъканите и в крайна сметка до органна недостатъчност.

Терапията с водно солеви разтвори за подобряване на микроваскуларния кръвен поток и увеличаване на сърдечния дебит е съществена част от лечението на пациенти със сепсис. Кристалоидните разтвори трябва да бъдат първият избор, защото се понасят добре и са евтини. Те трябва да се вливат бързо, за да предизвикат бърза реакция, но не толкова бързо, че да се развие изкуствена реакция на стрес. Те трябва да се прекъснат, когато не настъпи подобрение на тъканната перфузия в отговор на обемното натоварване. Базалните белодробни крепитации могат да показват претоварване с

течности или нарушена сърдечна функция. Наскоро измерването на диаметъра на долната куха вена (IVC) чрез ултразвук беше предложено като нова мярка за резултат, която да ръководи този реанимационен подход.
Кампанията за оцеляване на сепсис (SSC) е съвместно сътрудничество на Дружеството по медицина за интензивни грижи и Европейското дружество по интензивна медицина, ангажирано с намаляване на смъртността от тежък сепсис и септичен шок в световен мащаб през 2002 г. През 2012 г. SSC актуализира своите насоки. Насоките на SSC се считат за стандарт за грижа при пациенти с тежък сепсис и септичен шок в много болници по света. Въпреки това, възможността за прилагане на насоките на SSC е поставена под въпрос в LMIC, където трябва да се наблегне на простите и евтини стандартизирани лабораторни изследвания, за да се позволи точна диагноза, прогноза и мониторинг на отговора на лечението. Проучване, проведено като анонимно базирано на въпросник, кръстосано проучване сред доставчиците на анестезия, предполага, че най-новите насоки на SSC не могат да бъдат приложени в Африка, особено в Африка на юг от Сахара, поради недостиг на необходими болнични съоръжения, оборудване, лекарства и материали за еднократна употреба.
Наскоро бяха публикувани международните насоки на кампанията за оцеляване на сепсис за 2016 г. за лечение на сепсис и септичен шок. Предишни повторения на тези насоки имаха за цел да лекуват ранната хиповолемична фаза на сепсис чрез осигуряване на подходяща реанимация с голям обем, насочена към централно венозно налягане 8–12 mm Hg, средно артериално налягане (MAP) >65 mm Hg, отделяне на урина >0,5 mL/kg/h централна венозна (горна празна вена) или смесена венозна кислородна сатурация >70 или >65%, съответно. От първия проект на насоки, основната концепция на първоначалната реанимация е ранна целенасочена терапия (EGDT), описана от Ривърс през 2001 г., който съобщава, че пациенти с тежък сепсис и септичен шок, постъпили в спешното отделение, имат по-ниска смъртност , ако са получили специфичен 6-часов реанимационен пакет от EGDT. Резултатите от последните рандомизирани контролирани проучвания (ProCESS, ARISE и ProMISe проучвания) поставиха под съмнение резултатите от протокола за реанимация на River, демонстрирайки, че използването на ранна целенасочена терапия за пациенти, постъпили в спешното отделение с ранен септичен шок, не намалява смъртността в сравнение с обичайните грижи. Тези данни показват, че ранното идентифициране и незабавното приложение на интравенозни течности са задължителни. Първоначалната реанимация обаче вече не трябва да се основава на предварително определен протокол, а на клинични крайни точки. Хипотонията е най-честият индикатор за неадекватна перфузия. SSC препоръчва цел за средно артериално налягане (MAP) от 65 mm Hg през първите 6 часа от лечението. Беше потвърдено от рандомизирано контролирано проучване „Сепсис и средно артериално налягане“ (SEPSISPAM), изследващо високи спрямо ниски цели на MAP при пациенти със септичен шок. Той демонстрира, че насочването към средно артериално налягане от 80–85 mm Hg, в сравнение с 65–70 mm Hg, при пациенти със септичен шок, подложени на реанимация, не води до значителни разлики в смъртността на 28 или 90 дни. Особено при пациенти с абдоминален сепсис, изискващ спешна хирургична интервенция, прекалено агресивната ресусцитация с течности може да повиши интраабдоминалното налягане и да влоши възпалителния отговор, което е свързано с висок риск от усложнения. При пациенти със септичен шок вливането на течност по време на реанимация, отокът на червата и принудителното затваряне на коремната стена могат да причинят интраабдоминална хипертония и абдоминален компартмент синдром, който впоследствие може да промени физиологията на белите дробове, сърдечно-съдовата, бъбречната, спланхичната и централната нервна система, причинявайки значителна заболеваемост и смъртност.

Клиничните крайни точки при мониториране на инфузията на обема течност трябва да включват средно артериално налягане, цвят на кожата и капилярно пълнене, психично състояние или отделяне на урина. Централният венозен достъп, когато е наличен, може да бъде полезен за проследяване на централното венозно налягане. По-простите неинвазивни устройства като монитори за тъканна перфузия може да са по-практични, но все още не се използват широко. Многократните измервания на диаметъра на IVC чрез ултразвук могат да бъдат прост и полезен метод за определяне на нуждите от течности.

Трябва да се прилагат вазопресорни средства за възстановяване на органната перфузия, ако реанимацията с течности не успее да оптимизира кръвния поток и ако хипотонията продължава след натоварване с течност. Тези агенти трябва да са достъпни в световен мащаб. Вазопресорните и инотропните агенти все повече се превръщат в терапевтичен крайъгълен камък за управлението на сепсис. Те имат възбуждащо и инхибиращо действие върху сърдечната и съдовата гладка мускулатура, както и важни метаболитни ефекти, ефекти върху централната нервна система и пресинаптичната автономна нервна система. Обсъждано е оптималното време на вазопресорите спрямо инфузията на течности. Наскоро, голям многоцентров ретроспективен анализ на 2849 пациенти със септичен шок, изследователите установиха, че смъртността е най-ниска, когато вазопресорите се забавят с 1 час и се вливат от 1 до 6 часа след началото на шока. Норепинефринът сега е вазопресорният агент от първа линия, използван за коригиране на хипотонията в случай на септичен шок. Норепинефринът е по-ефективен от допамина и може да бъде по-ефективен за обръщане на хипотонията при пациенти със септичен шок. Допаминът може да причини повече тахикардия и може да бъде по-аритмогенен от норепинефрин и като алтернативен вазопресорен агент на норепинефрин, той трябва да се използва само при пациенти с нисък риск от тахиаритмии и абсолютна или относителна брадикардия.

Добутаминът е инотропен агент, използван за лечение на пациенти със септичен шок, повишавайки сърдечния дебит, ударния индекс и доставянето на кислород (DO2). Предлага се да се прилага към вече съществуваща вазопресорна терапия при наличие на миокардна дисфункция, дефинирана като повишено налягане на сърдечно пълнене и нисък сърдечен дебит. Въпреки това, добутаминът повишава DO2 до наднормални стойности и при критично болни пациенти повдига сериозни въпроси относно неговата безопасност при лечението на септичен шок. Тъй като добутаминът осигурява директно стимулиране на β-1 адренергичните рецептори, той се признава за по-проблематичен по отношение на тахикардия и аритмия. В LMIC може да е приемливо да се използват инфузии на адреналин като инотроп по избор, тъй като е лесно достъпен, евтин и е доказано, че е еквивалентен на норадреналин при септичен шок. Повишената глобална наличност на вазопресори заедно с по-доброто разбиране на техните показания, фармакодинамика и важни неблагоприятни ефекти са задължителни за борба със сепсиса в световен мащаб.

Диагноза

Трябва да се използва усъвършенстван подход за диагностициране от клинични и лабораторни прегледи до образни изследвания и да бъде съобразен с ресурсите на болниците (Препоръка 1B). Диагнозата на интраабдоминалните инфекции се основава предимно на клинична оценка. Обикновено пациентът се приема в спешното отделение с коремна болка и системен възпалителен отговор, включително треска, тахикардия и тахипнея. Сковаността на корема предполага наличието на перитонит. Признаци на хипотония и хипоперфузия като лактатна ацидоза, олигурия и остра промяна на психичния статус са показателни за продължаващ сепсис. В много страни по света голяма част от пациентите с дифузен перитонит все още идват в болницата с

неприемливо закъснение. Това събитие намалява процента на оцеляване с най-ниските нива в света. В спешните отделения на болниците с ограничен ресурс диагнозата на интраабдоминалните инфекции е предимно клинична; подкрепени от основни лабораторни изследвания като пълна кръвна картина (пълна кръвна картина). Понякога се прави ултразвук, за да се подпомогне диагнозата, ако има такава. Следователно клиницистът трябва да подобри клиничната диагноза, като търси внимателно тези признаци и симптоми. В селските и отдалечените райони на LMIC образната диагностика често е недостатъчна, а в някои случаи напълно липсва. През последните години употребата на ултразвук се увеличи в световен мащаб, улеснена от ултразвуковите машини, които стават по-малки, по-надеждни и по-евтини. Ултразвукът е възпроизводим и може лесно да се повтори, но остава силно зависим от потребителя и по този начин трябва да се вземе предвид опитът за диагностична точност и надеждност. В селските райони на LMIC с ограничен достъп до хирургични грижи и компютърна томография, обикновената рентгенова снимка на корема и ултразвукът могат да помогнат за идентифициране и диагностициране на хирургични спешни случаи рентабилно, което позволява ефективно използване на ресурсите. КТ може да бъде много полезна, особено когато диагнозата е несигурна. В страните с високи доходи това се превърна в златен стандарт. През 2006 г. мета-анализ на Doria et al. демонстрира, че СТ изображенията показват значително по-висока чувствителност и разделителна способност от ултразвука при проучвания както на деца, така и на възрастни с остър апендицит. Бяха предложени предложения за поетапни алгоритми с подход за увеличаване с КТ, извършен след неубедително или отрицателно УЗИ при остър апендицит и остър дивертикулит.

Контрол на източника

Времето и адекватността на контрола на източника са важни при управлението на интраабдоминални инфекции; късните и/или незавършени процедури могат да имат сериозни неблагоприятни последици за изхода, особено при критично болни пациенти. IAI включват няколко различни патологични състояния и обикновено се класифицират на неусложнени и усложнени. При неусложнените IAI инфекциозният процес засяга само един орган и не се разпространява към перитонеума. Пациентите с такива инфекции могат да бъдат лекувани или с хирургичен контрол на източника, или само с антибиотици. При усложнени IAIs (cIAI), инфекциозният процес се простира извън органа и причинява или локализиран перитонит, или дифузен перитонит. Лечението на пациенти с усложнени интраабдоминални инфекции включва както контрол на източника, така и антибиотична терапия. Перитонитът се класифицира като първичен, вторичен или третичен перитонит. Първичният перитонит е дифузна бактериална инфекция без загуба на целостта на стомашно-чревния тракт при липса на идентифицируем източник на инфекция по време на хирургично изследване; това е рядко и се проявява главно в ранна детска възраст, както и при пациенти с цироза. Вторичният перитонит, най-честата форма на перитонит, е остра перитонеална инфекция в резултат на загуба на целостта на стомашно-чревния тракт или от инфектирани вътрешни органи. Причинява се от перфорация на стомашно-чревния тракт (напр. перфорирана дуоденална язва) чрез директна инвазия от инфектирани интраабдоминални вътрешни органи (напр. гангренозен апендицит). Дехисценциите на анастомозата са честа причина за вторичен перитонит в следоперативния период. Третичният перитонит е рецидивираща инфекция на перитонеалната кухина, която следва първичен или вторичен перитонит. Това е усложнение на вторичен перитонит и може да се нарече също „продължаващ перитонит“ или „персистиращ“ перитонит. Като общ принцип най-утвърденият източник на инфекция трябва да бъде напълно контролиран възможно най-скоро. Въпреки това контролът на източника изисква обща

анестезия, която може да не е лесно достъпна в някои части на света. В много селски райони пациентите трябва да бъдат централизирани в градските центрове със загуба на много време, до голяма степен поради забавяне на транспорта. Освен това спешността на интервенцията също се влияе от бързината на еволюцията на клиничните симптоми. Контролът на източника обхваща всички мерки, предприети за елиминиране на източника на инфекция, намаляване на бактериалния инокулум и коригиране или контролиране на анатомичните нарушения за възстановяване на нормалната физиологична функция. Основните цели на интервенцията включват (а) определяне на причината за перитонит, (б) дрениране на течности и (в) контролиране на произхода на абдоминалния сепсис. Това начинание обикновено включва дренаж на абсцеси или инфектирани течности, дебридман на некротични или заразени тъкани и окончателен контрол на източника на замърсяване. Контролът на септичния източник може да се постигне или чрез хирургични, или чрез нехирургични средства. Нехирургична интервенционна процедура просто перкутанни дренажи на абсцеси, когато има такива. Перкутанният дренаж на абдоминални и екстраперитонеални абсцеси при определени пациенти е безопасен и ефективен, насочван с ултразвук и КТ. Хирургическият контрол на източника включва резекция или зашиване на болен или перфориран вискус (напр. дивертикуларна перфорация, гастродуоденална перфорация), отстраняване на инфектирания орган (напр. апендикс, жлъчен мехур), дебридман на некротична тъкан, резекция на исхемично черво и възстановяване/резекция на травматични перфорации с първична анастомоза или екстериоризация на червата. През последните години лапароскопията набира все по-широко приложение в диагностиката и лечението на интраабдоминални инфекции. Лапароскопският подход при лечението на перитонит е приложим при много спешни състояния. Той има предимството да позволява едновременно адекватна диагноза и подходящо лечение с по-малко инвазивен абдоминален подход. Въпреки това, лапароскопията поради повишаване на интраабдоминалното налягане поради пневмоперитонеума може да има отрицателен ефект при критично болни пациенти, водещ до нарушения на киселинно-базовия баланс, както и промени в сърдечно-съдовата и белодробната физиология. Лапароскопията все още не е обичайна в много части на света поради няколко причини, основната от които е цената. В тези страни предизвикателствата, породени от тежестта на грижите за първичното здравеопазване, ограничават държавната подкрепа за развитието на модерни третични здравни заведения, а лапароскопската хирургия се практикува само в няколко третични болници. Иновативните програми за обучение на хирурзи и разработване на евтино оборудване в тези страни са окуражаващи. Някои проучвания в литературата са фокусирани върху осъществимостта на прилагането на лапароскопски процедури в страни с бедни ресурси и как да се преодолеят свързаните с това предизвикателства. Етиологичните фактори на перитонита показват широко географско разнообразие и различен спектър в различните региони на света. Таблица 3 обобщава източниците на инфекция в скорошното международно проучване на WISS.

Таблица 3

Източник на инфекция при 4553 пациенти от 132 болници по света (15 октомври 2014 г. – 2015 г. февруари 2015 г.)

Източник на инфекция	Брой в %
Appendicitis	1553 (34.2)

Cholecystitis	838 (18.5)
Post-operative	387 (8.5)
Colonic non-diverticular perforation	269 (5.9)
Gastro-duodenal perforations	498 (11)
Diverticulitis	234 (5.2)
Small bowel perforation	243 (5.4)
Others 348 (7.7)	348 (7.7)
PID 50 (1.1)	50 (1.1)
Post traumatic perforation 114 (2.5)	114 (2.5)
Общо	4553 (100)

Препоръки на WSES за управление на интраабдоминални инфекции Принципи на контрол на сепсиса

Твърдение 1 Ранното разпознаване на пациента с продължаващ абдоминален сепсис е важна стъпка за ефективно лечение. Бързото приложение на интравенозни течности за реанимация е критично при пациенти с продължаващ сепсис. Тази първоначална реанимация трябва да се титрира според клиничния отговор, а не да се ръководи единствено от предварително определен протокол. Вазопресорните агенти могат да послужат за увеличаване и подпомагане на реанимацията с течности, особено когато тази терапия сама по себе си е неуспешна (Препоръка 1А).

Диагноза

Твърдение 2

Трябва да се използва усъвършенстван подход за диагностициране от клинични и лабораторни прегледи до образни изследвания и да бъде съобразен с ресурсите на болниците (Препоръка 1В).

Контрол на източника

Твърдение 3

Апендектомията остава лечение на избор и при остър апендицит. Антибиотичната терапия е безопасно средство за първично лечение за пациенти с неусложнен остър апендицит, но е по-малко ефективна в дългосрочен план поради значителния процент на рецидиви и вероятно се нуждае от сигурността на доказана с КТ диагноза на неусложнен апендицит (Препоръка 1А).

Твърдение 4

Както отворената, така и лапароскопската апендектомия са жизнеспособни подходи за хирургично лечение на остър апендицит (Препоръка 1А).

Твърдение 5

Пациентите с периапендиксален абсцес могат да бъдат лекувани с перкутанен образно-насочван дренаж в хирургични отделения с лесен достъп до диагностична и интервенционална радиология. Когато не е наличен перкутанен дренаж, се предлага операция (Препоръка 1В).

Твърдение 6

При пациенти, лекувани консервативно, може да не е необходима интервална апендектомия след първоначално неоперативно лечение лечение на усложнен апендицит. Въпреки това, винаги трябва да се извършват интервални апендектомии при пациенти с повтарящи се симптоми (Препоръка 2В).

Твърдение 7

Рутинното използване на интраоперативна иригация за апендектомии не предотвратява образуването на интраабдоминален абсцес и може да бъде избегнато (Препоръка 2В).

Твърдение 8

Антибиотиците могат да бъдат избегнати при пациенти с КТ находки за неусложнен ALCD и без значими коморбидни състояния или признаци на сепсис. Пациентите трябва да бъдат клинично наблюдавани, за да се прецени за отшумяване на възпалителните процеси (Препоръка 1А).

Твърдение 9

Въз основа на клиничните условия пациентите с дивертикуларни по-малки абсцеси могат да бъдат лекувани само с антибиотици (Препоръка 1С).

Твърдение 10

Пациентите с абсцеси с голям диаметър трябва да бъдат лекувани чрез перкутанен дренаж и интравенозни антибиотици (Препоръка 1С).

Твърдение 11

Всеки път, когато перкутанен дренаж на абсцеса не е осъществим или не е наличен въз основа на клиничните условия пациентите с големи абсцеси могат първоначално да бъдат лекувани само с антибиотична терапия. Въпреки това внимателното клинично наблюдение е задължително (Препоръка 1С).

Твърдение 12

Процедурата на Hartmann остава полезна при лечението на дифузен перитонит при критично болни пациенти. Въпреки това, при клинично стабилни пациенти може да се извърши първична резекция с анастомоза, със или без отклоняваща стома (Препоръка 1В).

Твърдение 13

Лапароскопският перитонеален лаваж и дренаж може да не се счита за лечение на избор при пациенти с дифузен перитонит (Препоръка 1А).

Твърдение 14

Лечението на перфориран карцином на дебелото черво трябва както да стабилизира спешното състояние на перитонита, така и да изпълни техническите цели на онкологичната интервенция (Препоръка 1В).

Твърдение 15

Пациентите с дифузен перитонит, причинен от колоноскопска перфорация, трябва да бъдат подложени на незабавна хирургична интервенция, която обикновено включва първично възстановяване или резекция (Препоръка 1В).

Твърдение 16

Ранният лапароскопски подход може да бъде безопасен и ефективен вариант за перфорация на дебелото черво, свързана с колоноскопия, за опитни хирурзи (Препоръка 2В).

Твърдение 17

Хирургията е лечението на избор при перфорирани пептични язви (Препоръка 1А).

Твърдение 18

Простото затваряне със или без оментален пластир е безопасна и ефективна процедура за лечение на малки перфорирани язви (<2 cm) (Препоръка 1А).

Твърдение 19

Лапароскопското възстановяване на перфорирани пептични язви може да бъде безопасна и ефективна процедура за опитни хирурзи (Препоръка 1А).

Твърдение 20

Хирургията е лечението на избор при пациенти с перфорации на тънките черва (Препоръка 1В). Твърдение 21 В случай на малки пробиви се препоръчва първичен ремонт (Препоръка 1В).

Твърдение 22

В случай на абдоминална туберкулозна перфорация, резекцията на засегнатата област и анастомозата могат да бъдат лечението на избор, а не първичното затваряне (Препоръка 1C).
Твърдение 23
Ранната холецистектомия е безопасно лечение за остър холецистит и като цяло води до по-кратко време за възстановяване и хоспитализация в сравнение със забавените холецистектомии (Препоръка 1A).
Твърдение 24
Лапароскопската холецистектомия е безопасно и ефективно лечение на остър холецистит (Препоръка 1A). Това е първият избор за пациенти с остър холецистит, когато има достатъчно ресурси и умения. Някои рискови фактори могат да предскажат риска от преминаване към отворена холецистектомия.
Твърдение 25
Холецистостомията е безопасно и ефективно лечение на остър холецистит при критично болни и/или с множество съпътстващи заболявания и неподходящи за операция пациенти (Препоръка 1B).
Твърдение 26
Ранното диагностициране на перфорация на жлъчния мехур и незабавната хирургична интервенция може значително да намали заболеваемостта и смъртността (Препоръка 1C).
Твърдение 27
Ендоскопската ретроградна холангиопанкреатография (ERCP) е лечението на избор за билиарна декомпресия при пациенти с умерен/тежък остър холангит (Препоръка 1A).
Твърдение 28
Перкутанен жлъчен дренаж (PTBD) трябва да бъде запазен за пациенти, при които ERCP е неуспешна (Препоръка 1B). Твърдение 29 Отвореният дренаж трябва да се използва само при пациенти, при които ендоскопският или перкутанен трансхепатален дренаж е противопоказан или при които е бил неуспешно извършен (Препоръка 2C).
Твърдение 30
Въз основа на клиничните условия, размерът на абсцеса и достъпът до интервенционна радиология, антибиотици и/или перкутанен дренаж могат да бъдат предложени за лечение на следоперативни локализирани интраабдоминални абсцеси, когато няма признаци на генерализиран перитонит (Препоръка 2C) .
Твърдение 31
Трябва да се извърши бърз хирургичен контрол на източника след диагностициране на следоперативен перитонит. Неефективният контрол на септичния източник е свързан със значително повишени нива на смъртност (Препоръка 1C).
Твърдение 32
Пациенти с тубоовариален абсцес, който не реагира на антибиотици, трябва да бъдат подложени на хирургичен дренаж (Препоръка 1C). Твърдение 33 Препоръчва се ранна хирургична интервенция в случай на HVI (Препоръка 1C).
Твърдение 34
Възстановяване или анастомоза на чревни наранявания трябва да се има предвид при всички пациенти. Пълно отклоняване на фекалния поток може да се обмисли при колоректални наранявания, включващи всички слоеве в условията на множество наранявания или коморбидни състояния (Препоръка 1C).
Твърдение 35
Повторната лапаротомия при поискване се препоръчва при пациенти с тежък перитонит, тъй като нейната способност да рационализира здравните ресурси намалява

общите медицински разходи и предотвратява необходимостта от допълнителни повторни лапаротомии (Препоръка 2А).
Твърдение 36
Отвореният корем може да бъде жизнеспособна опция за лечение на пациенти с физиологично разстройство с продължаващ сепсис, улесняване на последващото изследване и контрол на коремното съдържимо и предотвратяване на синдрома на абдоминалното отделение (Препоръка 1С). За да се определи ролята на ОА с терапия с отрицателно налягане за подобрен клирънс на биомедиатора и смекчен системен сепсис при пациенти с тежък перитонит, е необходимо проспективно проучване.
Твърдение 37
Бързото затваряне с помощта на терапия с отрицателно налягане трябва да бъде основната цел при лечението на пациенти с отворен корем, за да се предотврати тежка заболеваемост като фистули, загуба на домейн и масивни инцизионни хернии (Препоръка 1В). Антимикробна терапия
Твърдение 38
Познаването на регионалните/местните нива на резистентност, когато е налично, трябва винаги да бъде съществен компонент от процеса на вземане на клинични решения, когато се взема решение за емпирично лечение на инфекция (Препоръка 1С).
Твърдение 39
Прогнозирането на патогените и потенциалните модели на резистентност на дадена инфекция започва с установяване дали инфекцията е придобита в обществото или в болница. При пациенти с интраабдоминални инфекции, придобити в обществото (CA-IAIs), се предпочитат средства с по-тесен спектър на действие. Въпреки това, при пациенти с CA-IAI, изложени на риск от бета-лактамази с разширен спектър (ESBLs), продуциращи Enterobacteriaceae инфекции, може да е оправдано покритие срещу продуценти на ESBL. За пациенти с болнични инфекции (HA-IAI) се предпочитат антибиотични схеми с по-широк спектър на действие (Препоръка 1В).
Твърдение 40
При критично болни пациенти антимикробната терапия трябва да започне възможно най-скоро. При тези пациенти, за да се осигури навременно и ефективно приложение на антибиотици, клиницистите трябва винаги да вземат предвид патофизиологичния статус на пациента, както и фармакокинетичните свойства на използваните антибиотици (Препоръка 1В).
Твърдение 41
При пациенти с неусложнен IAI като неусложнен апендицит и неусложнен холецистит, при които източникът на инфекция е лекуван окончателно, не е необходима следоперативна антибиотична терапия (Препоръка 1А). Твърдение 42 При пациенти с усложнен IAI, подложени на адекватна процедура за контрол на източника, винаги се препоръчва кратък курс на антибиотична терапия (3-5 дни) (Препоръка 1А).
Твърдение 43
Пациенти, които имат продължаващи признаци на перитонит или системно заболяване (продължаваща инфекция) след 5-7 дни от антибиотичното лечение трябва да изисква диагностично изследване (препоръка 1С).
Твърдение 44
Изборът на емпирични антибиотични схеми при пациенти с IAI трябва да се основава на клиничното състояние на пациентите, индивидуалния риск от инфекция от резистентни патогени и епидемиологията на местната резистентност (Препоръка 1С).
Твърдение 45
Винаги трябва да се извършват интраоперативни култури при пациенти с HA-IAs или с CA- с риск за резистентни патогени или при критично болни пациенти. Те позволяват

разширяване на антимикробния режим, ако първоначалният избор е твърде тесен и извършване на деескалация, ако емпиричният режим е твърде широк. Когато микроорганизъм бъде идентифициран в клинични култури, винаги трябва да се извършва и докладва тест за антимикробна чувствителност (AST) за насочване на антибиотичната терапия (Препоръка 1C).

Твърдение 46

Познаването на механизмите на секреция на антибиотици в жлъчката може да бъде полезно при разработването на оптимален терапевтичен режим за пациенти с интраабдоминални инфекции, свързани с жлъчката (Препоръка 1C).

Твърдение 47

Емпиричната противогъбична терапия за вида Candida се препоръчва при пациенти с придобити в болница IAIs, особено тези със скорошна коремна операция или изтичане на анастомоза (Препоръка 1C)

Книгопис

1. Sartelli M, Abu-Zidan FM, Catena F, Griffiths EA, Di Saverio S, Coimbra R, et al. Global validation of the WSES Sepsis Severity Score for patients with
complicated intraabdominal infections: a prospective multicenter study (WISS Study). World J Emerg Surg. 2015;10:61.
2. Spiegel DA, Abdullah F, Price RR, Gosselin RA, Bickler SW. World Health Organization global initiative for emergency and essential surgical care: 2011 and beyond. World J Surg. 2013;37:1462–9.
3. Hyder AA. Reconfiguration of surgical, emergency, and trauma services: recommendations are useful for configuring emergency services in the developing world. BMJ. 2004;328:523.
4. Bickler SW, Spiegel D. Improving surgical care in low- and middle-income countries: a pivotal role for the World Health Organization. World J Surg. 2010;34:386–90.
5. Stewart B, Khanduri P, McCord C, Ohene-Yeboah M, Uranues S, Vega Rivera F, et al. Global disease burden of conditions requiring emergency surgery. BJS. 2014;10:e9–e22.
6. Baker T. Critical care in low-income countries. Trop Med Int Health. 2009;14:143–8.
7. Jacob ST, West TE, Banura P. Fitting a square peg into a round hole: are the current Surviving Sepsis Campaign guidelines feasible for Africa? Crit Care. 2011;15:117.
8. Chichom-Mefire A, Fon TA, Ngowe-Ngowe M. Which cause of diffuse peritonitis is the deadliest in the tropics? A retrospective analysis of 305 cases from the South-West Region of Cameroon. World J Emerg Surg. 2016;11:14.
9. Guyatt G, Gutterman D, Baumann MH, Addrizzo-Harris D, Hylek EM, Phillips B, et al. Grading strength of recommendations and quality of evidence in clinical guidelines: report from an American College of Chest Physicians task force. Chest. 2006;129:174–81.
10. Weledji EP, Ngowe MN. The challenge of intra-abdominal sepsis. Int J Surg. 2013;11:290–5.
11. Angus DC, van der Poll T. Severe sepsis and septic shock. NEJM. 2013;369:840–51.
12. Søreide K, Thorsen K, Søreide JA. Clinical patterns of presentation and attenuated inflammatory response in octo- and nonagenarians with perforated gastroduodenal ulcers. Surgery. 2016;160:341–9.
13. Waitt PI, Mukaka M, Goodson P, SimuKonda FD, Waitt CJ, Feasey N, et al. Sepsis carries a high mortality among hospitalised adults in Malawi in the era of antiretroviral therapy scale-up: a longitudinal cohort study. J Infect. 2015;70:11–9.
14. Huson MA, Grobusch MP, van der Poll T. The effect of HIV infection on the host response to bacterial sepsis. Lancet Infect Dis. 2015;15:95–108.
15. Chichom-Mefire A, Azabji-Kenfack M, Atashili J. CD4 count is still a valid indicator of outcome in HIV-infected patients undergoing major abdominal surgery in the era of highly active antiretroviral therapy. World J Surg. 2015;39:1692–9.
16. Singer M, Deutschman CS, Seymour CW, Shankar-Hari M, Annane D, Bauer M, et al. The Third International Consensus Definitions for Sepsis and Septic Shock (Sepsis-3). JAMA. 2016;315:801–10.
17. Bone RC, Balk RA, Cerra FB, Dellinger RP, Fein AM, Knaus WA, et al.Definitions for sepsis and organ failure and guidelines for the use of innovative therapies in sepsis. The ACCP/SCCM Consensus Committee. American College of Chest Physicians/Society of Critical Care Medicine. Chest. 1992;101:1644–55.
18. Levy MM, Fink MP, Marshall JC, Abraham E, Angus D, Cook D, et al. 2001 SCCM/ESICM/ACCP/ATS/SIS International Sepsis Definitions Conference. Crit Care Med. 2003;31:1250–6.
19. Vincent JL, Moreno R, Takala J, Willatts S, De Mendonça A, Bruining H, et al. The SOFA (Sepsis-related Organ Failure Assessment) score to describe organ dysfunction/failure. Intensive Care Med. 1996;22:707–10.
20. Ferreira FL, Bota DP, Bross A, Mélot C, Vincent JL. Serial evaluation of the SOFA score to predict outcome in critically ill patients. JAMA. 2001;286:1754–8.
21. Cortés-Puch I, Hartog CS. Opening the debate on the new sepsis definition change is not necessarily progress: revision of the sepsis definition should be based on new scientific insights. Am J Respir Crit Care Med. 2016;194:16–8.
22. Rello J, Leblebicioglu H. Sepsis and septic shock in low-income and middleincome countries: need for a different paradigm. Int J Infect Dis. 2016;48:120–2.
23. Kruisselbrink R, Kwizera A, Crowther M, Fox-Robichaud A, O'Shea T, Nakibuuka J, et al. Modified Early Warning Score (MEWS) identifies critical illness among ward patients in a resource restricted setting in Kampala, Uganda: a prospective observational study. PLoS One. 2016;11:e0151408.
24. James JH, Luchette FA, McCarter FD, Fischer JE. Lactate is an unreliable indicator of tissue hypoxia in injury or sepsis. Lancet. 1999;354:505–8.
25. Dugas AF, Mackenhauer J, Salciccioli JD, Cocchi MN, Gautam S, Donnino MW. Prevalence and characteristics of nonlactate and lactate expressors in septic shock. J Crit Care. 2012;27:344–50.
26. Esteban A, Frutos-Vivar F, Ferguson ND, Peñuelas O, Lorente JA, Gordo F, et al. Sepsis incidence and outcome: contrasting the intensive care unit with the hospital ward. Crit Care Med. 2007;35:1284–9.
27. Vincent JL, De Backer D. Circulatory shock. N Engl J Med. 2013;369:1726–34.
28. Abu-Zidan FM. Optimizing the value of measuring inferior vena cava diameter in shocked patients. World J Crit Care Med. 2016;5:7–11.

29. Dellinger RP, Levy MM, Rhodes A, Annane D, Gerlach H, Opal SM, et al. Surviving Sepsis Campaign Guidelines Committee including the Pediatric Subgroup. Surviving sepsis campaign: international guidelines for management of severe sepsis and septic shock: 2012. Crit Care Med. 2013;41:580–637.
30. Cheng AC, West TE, Peacock SJ. Surviving sepsis in developing countries. Crit Care Med. 2008;36:2487.
31. Becker JU, Theodosis C, Jacob ST, Wira CR, Groce NA. Surviving sepsis in low-income and middle-income countries: new directions for care and research. Lancet Infect Dis. 2009;9:577–82.
32. Baelani I, Jochberger S, Laimer T, Otieno D, Kabutu J, Wilson I, et al. Availability of critical care resources to treat patients with severe sepsis or septic shock in Africa: a self-reported, continent-wide survey of anaesthesia providers. Crit Care. 2011;15:R10.
33. Rhodes A, Evans LE, Alhazzani W, Levy MM, Antonelli M, Ferrer R, et al. Surviving Sepsis Campaign: international guidelines for management of sepsis and septic shock: 2016. Intensive Care Med. 2017;43(3):304–77.
34. Rivers E, Nguyen B, Havstad S, Ressler J, Muzzin A, Knoblich B, et al. Early goal-directed therapy in the treatment of severe sepsis and septic shock. NEJM. 2001;345:1368–77.
35. Investigators PCESS, Yealy DM, Kellum JA, Huang DT, Barnato AE, Weissfeld LA, et al. A randomized trial of protocol-based care for early septic shock. N Engl J Med. 2014;370:1683–93.
36. Mouncey PR, Osborn TM, Power GS, Harrison DA, Sadique MZ, Grieve RD, et al. Trial of early, goal-directed resuscitation for septic shock. N Engl J Med. 2015;372:1301–11.
37. Peake SL, Delaney A, Bailey M, Bellomo R, Cameron PA, Cooper DJ, et al. Goal-directed resuscitation for patients with early septic shock. NEJM. 2014;371:1496–506.
38. Asfar P, Meziani F, Hamel JF, Grelon F, Megarbane B, Anguel N, et al. High versus low blood-pressure target in patients with septic shock. NEJM. 2014;370:1583–93.
39. Marik P, Bellomo R. A rational approach to fluid therapy in sepsis. Br J Anaesth. 2016;116:339–49.
40. Sartelli M, Catena F, Di Saverio S, Ansaloni L, Malangoni M, Moore EE, et al. Current concept of abdominal sepsis: WSES position paper. World J Emerg Surg. 2014;9:22.
41. Waechter J, Kumar A, Lapinsky SE, Marshall J, Dodek P, Arabi Y, et al. Interaction between fluids and vasoactive agents on mortality in septic shock: a multicenter, observational study. Crit Care Med. 2014;42:2158–68.
42. Annane D, Vignon P, Renault A, Bollaert PE, Charpentier C, Martin C, et al. Norepinephrine plus dobutamine versus epinephrine alone for management of septic shock: a randomised trial. Lancet. 2007;370:676–84. Erratum in: Lancet. 2007;370:1034.
43. Ademola TO, Oludayo SA, Samuel OA, Amarachukwu EC, Akinwunmi KO, Olusanya A. Clinicopathological review of 156 appendicectomies for acute appendicitis in children in Ile-Ife, Nigeria: a retrospective analysis. BMC Emerg Med. 2015;15:7.
44. Sippel S, Muruganandan K, Levine A, Shah S. Review article: use of ultrasound in the developing world. Int J Emerg Med. 2011;4:72.
45. Shah S, Bellows BA, Adedipe AA, Totten JE, Backlund BH, Sajed D. Perceived barriers in the use of ultrasound in developing countries. Crit Ultrasound J. 2015;7:11.
46. LaGrone LN, Sadasivam V, Kushner AL, Groen RS. A review of training opportunities for ultrasonography in low and middle income countries. Trop Med Int Health. 2012;17:808–19.
47. Doria AS, Moineddin R, Kellenberger CJ, Epelman M, Beyene J, Schuh S, et al. US or CT for diagnosis of appendicitis in children and adults? A metaanalysis. Radiology. 2006;241:83–94.
48. Toorenvliet BR, Wiersma F, Bakker RF, Merkus JW, Breslau PJ, Hamming JF.Routine ultrasound and limited computed tomography for the diagnosis of acute appendicitis. World J Surg. 2010;34:2278–85.
49. Andeweg CS, Wegdam JA, Groenewoud J, van der Wilt GJ, van Goor H, Bleichrodt RP. Toward an evidence-based step-up approach in diagnosing diverticulitis. Scand J Gastroenterol. 2014;49:775–84.
50. Shah BR, Stewart J, Jeffrey RB, Olcott EW. Value of short-interval computed tomography when sonography fails to visualize the appendix and shows otherwise normal findings. J Ultrasound Med. 2014;33:1589–95.
51. Koo HS, Kim HC, Yang DM, Kim SW, Park SJ, Ryu JK. Does computed tomography have any additional value after sonography in patients with suspected acute appendicitis? J Ultrasound Med. 2013;32:1397–403.
52. Sartelli M. A focus on intra-abdominal infections. World J Emerg Surg. 2010;5:9.
53. Montravers P, Dufour G, Guglielminotti J, Desmard M, Muller C, Houissa H, et al. Dynamic changes of microbial flora and therapeutic consequences in persistent peritonitis. Crit Care. 2015;19:7.
54. Lamme B, Mahler CW, van Ruler O, Gouma DJ, Reitsma JB, Boermeester MA. Clinical predictors of ongoing infection in secondary peritonitis: systematic review. World J Surg. 2006;30:2170–81.
55. Marshall JC. Principles of source control in the early management of sepsis. Curr Infect Dis Rev. 2010;12:345–53.
56. Marshall JC, al Naqbi A. Principles of source control in the management of sepsis. Crit Care Clin. 2009;25:753–68.
57. Azzarello G, Lanteri R, Rapisarda C, Santangelo M, Racalbuto A, Minutolo V, et al. Ultrasound-guided percutaneous treatment of abdominal collections. Chir Ital. 2009;61:337–40.
58. Gazelle GS, Mueller PR. Abdominal abscess: imaging and intervention. Radiol Clin North Am. 1994;32:913–32.
59. Bouali K, Magotteaux P, Jadot A, Saive C, Lombard R, Weerts J, et al. Percutaneous catheter drainage of abdominal abscess after abdominal surgery: results in 121 cases. J Belg Radiol. 1993;76:11–4.
60. VanSonnenberg E, Mueller PR, Ferrucci Jr JT. Percutaneous drainage of 250 abdominal abscesses and fluid collections. I. Results, failures and complications. Radiology. 1984;151:337–41.
61. Jaffe TA, Nelson RC, DeLong D, Paulson EK. Practice patterns in percutaneous image-guided intra-abdominal abscess drainage: survey of academic and private practice centres. Radiology. 2004;233:750–6.
62. Agresta F, Ciardo LF, Mazzarolo G, Michelet I, Orsi G, Trentin G, et al. Peritonitis: laparoscopic approach. World J Emerg Surg. 2006;24:1–9.
63. Bedada AG, Hsiao M, Bakanisi B, Motsumi M, Azzie G. Establishing a contextually appropriate laparoscopic program in resource-restricted environments: experience in Botswana. Ann Surg. 2015;261:807–11.
64. Gyedu A, Fugar S, Price R, Bingener J. Patient perceptions about laparoscopy at Komfo Anokye Teaching Hospital, Ghana. Pan Afr Med J. 2015;20:422.
65. Edino ST, Mohammed AZ, Ochicha O, Anumah M. Appendicitis in Kano, Nigeria: a 5 year review of pattern, morbidity and mortality. Ann Afr Med. 2004;3:38–41.
66. Kong VY, Sartorius B, Clarke DL. Acute appendicitis in the developing world is a morbid disease. Ann R Coll Surg Engl. 2015;97:390–5.
67. Bhangu A, Søreide K, Di Saverio S, Assarsson JH, Drake FT. Acute appendicitis: modern understanding of pathogenesis, diagnosis, and management. Lancet. 2015;386:1278–87.
68. Alvarado A. A practical score for the early diagnosis of acute appendicitis. Ann Emerg Med. 1986;15:557–54.
69. Alvarado A. How to improve the clinical diagnosis of acute appendicitis in resource limited settings. World J Emerg Surg. 2016;11:16.
70. Andersson M, Andersson RE. The appendicitis inflammatory response score: a tool for the diagnosis of acute appendicitis that outperforms the Alvarado score. World J Surg. 2008;32:1843–9.

71. Di Saverio S, Birindelli A, Kelly MD, Catena F, Weber DG, Sartelli M, et al. WSES Jerusalem guidelines for diagnosis and treatment of acute appendicitis. World J Emerg Surg. 2016;11:34.
72. Sallinen V, Akl EA, You JJ, Agarwal A, Shoucair S, Vandvik PO, et al. Metaanalysis of antibiotics versus appendicectomy for non-perforated acute appendicitis. Br J Surg. 2016;103:656–67.
73. Salminen P, Paajanen H, Rautio T, Nordström P, Aarnio M, Rantanen T, et al. Antibiotic therapy vs. appendectomy for treatment of uncomplicated acute appendicitis: the APPAC randomized clinical trial. JAMA. 2015;313:2340–8.
74. Atema JJ, van Rossem CC, Leeuwenburgh MM, Stoker J, Boermeester MA. Scoring system to distinguish uncomplicated from complicated acute appendicitis. Br J Surg. 2015;102:979–90.
75. Sartelli M, Viale P, Catena F, Ansaloni L, Moore E, Malangoni M, et al. 2013 WSES guidelines for management of intra-abdominal infections. World J Emerg Surg. 2013;8:3.
76. Li X, Zhang J, Sang L, Zhang W, Chu Z, Li X, et al. Laparoscopic versus conventional appendectomy—a meta-analysis of randomized controlled trials. BMC Gastroenterol. 2010;10:129.
77. Sauerland S, Jaschinski T, Neugebauer EA. Laparoscopic versus open surgery for suspected appendicitis. Cochrane Database Syst Rev. 2010;10:CD001546.
78. Tzovaras G, Baloyiannis I, Kouritas V, Symeonidis D, Spyridakis M, Poultsidi A, et al. Laparoscopic versus open appendectomy in men: a prospective randomized trial. Surg Endosc. 2010;24:2987–92.
79. Brown CV, Abrishami M, Muller M, Velmahos GC. Appendiceal abscess: immediate operation or percutaneous drainage? Am Surg. 2003;69:829–32.
80. Kim JK, Ryoo S, Oh HK, Kim JS, Shin R, Choe EK, et al. Management of appendicitis presenting with abscess or mass. J Korean Soc Coloproctol. 2010;26:413–9.
81. Andersson RE, Petzold MG. Nonsurgical treatment of appendiceal abscess or phlegmon: a systematic review and meta-analysis. Ann Surg. 2007;246:741–8.
82. Skoubo-Kristensen E, Hvid I. The appendiceal mass: results of conservative management. Ann Surg. 1982;196:584–7.
83. Gillick J, Velayudham M, Puri P. Conservative management of appendix mass in children. Br J Surg. 2001;88:1539–42.
84. Lai HW, Loong CC, Chiu JH, Chau GY, Wu CW, Lui WY. Interval appendectomy after conservative treatment of an appendiceal mass. World J Surg. 2006;30:352–7.
85. Jordan JS, Kovalcik PJ, Schwab CW. Appendicitis with a palpable mass. Ann Surg. 1981;193:227–9.
86. Mentula P, Sammalkorpi H, Leppäniemi A. Laparoscopic surgery or conservative treatment for appendiceal abscess in adults? A randomized controlled trial. Ann Surg. 2015;262:237–42.
87. Moore CB, Smith RS, Herbertson R, Toevs C. Does use of intraoperative irrigation with open or laparoscopic appendectomy reduce post-operative intra-abdominal abscess? Am Surg. 2011;77:78–80.
88. Collins D, Winter DC. Modern concepts in diverticular disease. J Clin Gastroenterol. 2015;49:358–69.
89. Jamal Talabani A, Lydersen S, Endreseth BH, Edna TH. Major increase in admission- and incidence rates of acute colonic diverticulitis. Int J Colorectal Dis. 2014;29:937–45.
90. Shahedi K, Fuller G, Bolus R, Cohen E, Vu M, Shah R, et al. Long-term risk of acute diverticulitis among patients with incidental diverticulosis found during colonoscopy. Clin Gastroenterol Hepatol. 2013;11:1609–13.
91. Sartelli M, Catena F, Ansaloni L, Coccolini F, Griffiths EA, Abu-Zidan FM, et al. WSES Guidelines for the management of acute left sided colonic diverticulitis in the emergency setting. World J Emerg Surg. 2016;11:37.
92. Toorenvliet BR, Bakker RF, Breslau PJ, Merkus JW, Hamming JF. Colonic diverticulitis: a prospective analysis of diagnostic accuracy and clinical decision-making. Colorectal Dis. 2010;12:179–86.
93. Boermeester MA, Humes DJ, Velmahos GC, Søreide K. Contemporary review of risk-stratified management in acute uncomplicated and complicated diverticulitis. World J Surg. 2016;40:2537–45.
94. Chabok A, Påhlman L, Hjern F, Haapaniemi S, Smedh K, AVOD Study Group. Randomized clinical trial of antibiotics in acute uncomplicated diverticulitis. Br J Surg. 2012;99:532–9.
95. Sartelli M, Moore FA, Ansaloni L, Di Saverio S, Coccolini F, Griffiths A, et al. A proposal for a CT driven classification of left colon acute diverticulitis. World J Emerg Surg. 2015;10:3.
96. Andersen JC, Bundgaard L, Elbrønd H, Laurberg S, Walker LR, Støvring J. Danish national guidelines for treatment of diverticular disease. Dan Med J. 2012;59:C4453.
97. Ambrosetti P, Chautems R, Soravia C, Peiris-Waser N, Terrier F. Long-term outcome of mesocolic and pelvic diverticular abscesses of the left colon: a prospective study of 73 cases. Dis Colon Rectum. 2005;48:787–91.
98. Brandt D, Gervaz P, Durmishi Y, Platon A, Morel P, Poletti PA. Percutaneous CT scan-guided drainage versus antibiotherapy alone for Hinchey II diverticulitis: a case-control study. Dis Colon Rectum. 2006;49:1533–8.
99. Siewert B, Tye G, Kruskal J, Sosna J, Opelka F, Raptopoulos V, et al. Impact of CT-guided drainage in the treatment of diverticular abscesses: size matters. AJR Am J Roentgenol. 2006;186:680–6.
100. Singh B, May K, Coltart I, Moore NR, Cunningham C. The long-term results of percutaneous drainage of diverticular abscess. Ann R Coll Surg Engl. 2008;90:297–301.
101. Kumar RR, Kim JT, Haukoos JS, Macias LH, Dixon MR, Stamos MJ, et al. Factors affecting the successful management of intra-abdominal abscesses with antibiotics and the need for percutaneous drainage. Dis Colon Rectum. 2006;49:183–9.
102. McCafferty MH, Roth L, Jorden J. Current management of diverticulitis. Am Surg. 2008;74:1041–9.
103. Chandra V, Nelson H, Larson DR, Harrington JR. Impact of primary resection on the outcome of patients with perforated diverticulitis. Arch Surg. 2004; 139:1221–4.
104. Salem L, Flum DR. Primary anastomosis or Hartmann's procedure for patients with diverticular peritonitis? A systematic review. Dis Colon Rectum. 2004;47:1953–64.
105. Abbas S. Resection and primary anastomosis in acute complicated diverticulitis, a systematic review of the literature. Int J Colorectal Dis. 2007;22:351–7.
106. Cirocchi R, Trastulli S, Desiderio J, Listorti C, Boselli C, Parisi A, et al. Treatment of Hinchey stage III-IV diverticulitis: a systematic review and meta-analysis. Int J Colorectal Dis. 2013;28:447–57.
107. Constantinides VA, Heriot A, Remzi F, Darzi A, Senapati A, Fazio VW, et al. Operative strategies for diverticular peritonitis: a decision analysis between primary resection and anastomosis versus Hartmann's procedures. Ann Surg. 2007;245:94–103.
108. Angenete E, Thornell A, Burcharth J, Pommergaard HC, Skullman S, Bisgaard T, et al. Laparoscopic lavage is feasible and safe for the treatment of perforated diverticulitis with purulent peritonitis: the first results from the randomized controlled trial DILALA. Ann Surg. 2016;263:117–22.
109. Schultz JK, Yaqub S, Wallon C, Blecic L, Forsmo HM, Folkesson J, et al. Laparoscopic lavage vs primary resection for acute perforated diverticulitis: the SCANDIV randomized clinical trial. JAMA. 2015;314:1364–75.
110. Vennix S, Musters GD, Mulder IM, Swank HA, Consten EC, Belgers EH, et al. Laparoscopic peritoneal lavage or sigmoidectomy for perforated diverticulitis with purulent peritonitis: a multicentre, parallel-group, randomised, open-label trial. Lancet. 2015;386:1269–77.

111. Ceresoli M, Coccolini F, Montori G, Catena F, Sartelli M, Ansaloni L.Laparoscopic lavage versus resection in perforated diverticulitis withpurulent peritonitis: a meta-analysis of randomized controlled trials. World J Emerg Surg. 2016;11:42.
112. Kriwanek S, Armbruster C, Dittrich K, Beckerhinn P. Perforated colorectal cancer. Dis Colon Rectum. 1996;39:1409–14.
113. Khan S, Pawlak SE, Eggenberger JC, Lee CS, Szilagy EJ, Margolin DA. Acute colonic perforation associated with colorectal cancer. Am Surg. 2001;67:261–4.
114. Lee IK, Sung NY, Lee YS, Lee SC, Kang WK, Cho HM, et al. The survival rate and prognostic factors in 26 perforated colorectal cancer patients. Int J Colorectal Dis. 2007;22:467–73.
115. Meyer F, Marusch F, Koch A, Meyer L, Führer S, Köckerling F, et al. Emergency operation in carcinomas of the left colon: value of Hartmann's procedure. Tech Coloproctol. 2004;8 Suppl 1:s226–9.
116. Won DY, Lee IK, Lee YS, Cheung DY, Choi SB, Jung H, et al. The indications for nonsurgical management in patients with colorectal perforation after colonoscopy. Am Surg. 2012;78:550–4.
117. Byeon JS. Colonic perforation: can we manage it endoscopically? Clin Endosc. 2013;46:495–9.
118. Na EJ, Kim KJ, Min YD. Safety of conservative treatment of colonoscopic perforation. J Korean Soc Coloproctol. 2005;21:384–9.
119. Magdeburg R, Collet P, Post S, Kaehler G. Endoclipping of iatrogenic colonic perforation to avoid surgery. Surg Endosc. 2008;22:1500–4.
120. Shin DK, Shin SY, Park CY, Jin SM, Cho YH, Kim WH, et al. Optimal methods for the management of iatrogenic colonoscopic perforation. Clin Endosc. 2016;49:282–8.
121. An SB, Shin DW, Kim JY, Park SG, Lee BH, Kim JW. Decision-making in the management of colonoscopic perforation: a multicentre retrospective study. Surg Endosc. 2016;30:2914–21.
122. Araujo SE, Seid VE, Caravatto PP, Dumarco R. Incidence and management of colonoscopic colon perforations: 10 years' experience. Hepatogastroenterology. 2009;56:1633–6.
123. Cai SL, Chen T, Yao LQ, Zhong YS. Management of iatrogenic colorectal perforation: from surgery to endoscopy. World J Gastrointest Endosc. 2015; 7:819–23.
124. Iqbal CW, Chun YS, Farley DR. Colonoscopic perforations: a retrospective review. J Gastrointest Surg. 2005;9:1229–35.
125. Coimbra C, Bouffioux L, Kohnen L, Deroover A, Dresse D, Denoël A, et al. Laparoscopic repair of colonoscopic perforation: a new standard? Surg Endosc. 2011;25:1514–7.
126. Rumstadt B, Schilling D, Sturm J. The role of laparoscopy in the treatment of complications after colonoscopy. Surg Laparosc Endosc Percutan Tech. 2008;18:561–4.
127. Zhang YQ, Lu W, Yao LQ, Qin XY, Xu MD, Zhong YS, et al. Laparoscopic direct suture of perforation after diagnostic colonoscopy. Int J Colorectal Dis. 2013;28:1505–9.
128. Hansen AJ, Tessier DJ, Anderson ML, Schlinkert RT. Laparoscopic repair of colonoscopic perforations: indications and guidelines. J Gastrointest Surg. 2007;11:655–9.
129. Søreide K, Thorsen K, Harrison EM, Bingener J, Møller MH, Ohene-Yeboah M, et al. Perforated peptic ulcer. Lancet. 2015;386:1288–98.
130. Lau JY, Sung J, Hill C, Henderson C, Howden CW, Metz DC. Systematic review of the epidemiology of complicated peptic ulcer disease: incidence, recurrence, risk factors and mortality. Digestion. 2011;84:102–13.
131. Søreide K, Thorsen K, Søreide JA. Strategies to improve the outcome of emergency surgery for perforated peptic ulcer. Br J Surg. 2014;101:e51–64.
132. Millat B, Fingerhut A, Borie F. Surgical treatment of complicated duodenal ulcers: controlled trials. World J Surg. 2000;24:299–306.
133. Lo HC, Wu SC, Huang HC, Yeh CC, Huang JC, Hsieh CH. Laparoscopic simple closure alone is adequate for low risk patients with perforated peptic ulcer. World J Surg. 2011;35:1873–8.
134. Søreide K, Thorsen K, Søreide JA. Predicting outcomes in patients with perforated gastroduodenal ulcers: artificial neural network modelling indicates a highly complex disease. Eur J Trauma Emerg Surg. 2015;41:91–8.
135. Sanabria A, Villegas MI, Morales Uribe CH. Laparoscopic repair for perforated peptic ulcer disease. Cochrane Database Syst Rev. 2013;2:CD004778.
136. Berne TV, Donovan AJ. Nonoperative treatment of perforated duodenal ulcer. Arch Surg. 1989;124:830–2.
137. Chau TT, Campbell JI, Galindo CM, Van Minh HN, Diep TS, Nga TT, et al. Antimicrobial drug resistance of Salmonella enterica serovar Typhi in Asia and molecular mechanism of reduced susceptibility to the fluoroquinolones. Antimicrob Agents Chemother. 2007;51:4315–23.
138. Gupta S, Kaushik R. Peritonitis—the Eastern experience. World J Emerg Surg. 2006;26:13.
139. Sartelli M, Catena F, Ansaloni L, Coccolini F, Corbella D, Moore EE, et al. Complicated intra-abdominal infections worldwide: the definitive data of the CIAOW Study. World J Emerg Surg. 2014;9:37.
140. Ugochukwu AI, Amu OC, Nzegwu MA. Ileal perforation due to typhoid fever—review of operative management and outcome in an urban centre in Nigeria. Int J Surg. 2013;11:218–22.
141. Edino ST, Yakubu AA, Mohammed AZ, Abubakar IS. Prognostic factors in typhoid ileal perforation: a prospective study of 53 cases. J National Med Assoc. 2007;99:1042–5.
142. Ayite A, Dosseh DE, Tekou HA, James K. Surgical treatment of single non traumatic perforation of small bowel: excision-suture or resection anastomosis. Ann Chir. 2005;131:91–5.
143. Noorani MA, Sial I, Mal V. Typhoid perforation of small bowel: a study of 72 cases. J R Coll Surg Edinb. 1997;42:274–6.
144. Athié CG, Guízar CB, Alcántara AV, Alcaraz GH, Montalvo EJ. Twenty-five years of experience in the surgical treatment of perforation of the ileum caused by Salmonella typhi at the General Hospital of Mexico City, Mexico. Surgery. 1998;123:632–6.
145. Muckart DJ, Angorn IB. Surgical management of complicated typhoid fever. S Afr J Surg. 1988;26:66–9.
146. Sinha R, Sharma N, Joshi M. Laparoscopic repair of small bowel perforation. JSLS. 2005;9:399–402.
147. Ozer M, Ergul E, Donmez C, Sisman IC, Ulger BV, Kusdemir A. Amebic Aerforation of small bowel: an unexpected localization of a fatal complication. Bratisl Lek Listy. 2009;110:59–60.
148. Hayetian FD, Read TE, Brozovich M, Garvin RP, Caushaj PF. Ileal perforation secondary to Clostridium difficile enteritis: report of 2 cases. Arch Surg. 2006;141:97–9.
149. Bang S, Park YB, Kang BS, Park MC, Hwang MH, Kim HK, et al. CMV enteritis causing ileal perforation in underlying lupus enteritis. Clin Rheumatol. 2004; 23:69–72.
150. Flannery MT, Chapman V, Cruz-Gonzales I, Rivera M, Messina JL. Ileal perforation secondary to histoplasmosis in AIDS. Am J Med Sci. 2000;320:406–7.
151. De Araujo AL. Relevance of imaging in the evaluation of abdominal tuberculosis. Radiol Bras. 2015;48:VII.
152. Ara C, Sogutlu G, Yildiz R, Kocak O, Isik B, Yilmaz S, et al. Spontaneous small bowel perforations due to intestinal tuberculosis should not be repaired by simple closure. J Gastrointest Surg. 2005;9:514–7.
153. Ansaloni L, Pisano M, Coccolini F, Peitzmann AB, Fingerhut A, Catena F, et al. 2016 WSES guidelines on acute calculous cholecystitis. World J Emerg Surg. 2016;11:25.

154. Shaffer EA. Epidemiology and risk factors for gallstone disease: has the paradigm changed in the 21st century? Curr Gastroenterol Rep. 2005;7:132–40.
155. Reshetnyak VI. Concept of the pathogenesis and treatment of cholelithiasis. World J Hepatol. 2012;4:18–34.
156. Sun H, Tang H, Jiang S, Zeng L, Chen EQ, Zhou TY, Wang YJ. Gender and metabolic differences of gallstone diseases. World J Gastroenterol. 2009;15: 1886–91.
157. Indar AA, Beckingham IJ. Acute cholecystitis. BMJ. 2002;325:639–43.
158. Yarmish GM, Smith MP, Rosen MP, Baker ME, Blake MA, Cash BD, et al. ACR appropriateness criteria right upper quadrant pain. J Am Coll Radiol. 2014;11:316–22.
159. Agrawal R, Sood KC, Agarwal B. Evaluation of early versus delayed laparoscopic cholecystectomy in acute cholecystitis. Surg Res Pract. 2015;2015:349801.
160. Chandler CF, Lane JS, Ferguson P, Thompson JE, Ashley SW. Prospective evaluation of early versus delayed laparoscopic cholecystectomy for treatment of acute cholecystitis. Am Surg. 2000;66:896–900.
161. Johansson M, Thune A, Blomqvist A, Nelvin L, Lundell L. Management of acute cholecystits in the laparoscopic era: results of a prospective, randomized trial. J Gastrointest Surg. 2003;7:642–5.
162. Kolla SB, Aggarwal S, Kumar A, Kumar R, Chumber S, Parshad R, et al. Earlyversus delayed laparoscopic cholecystectomy for acute cholecystitis: a prospective randomized trial. Surg Endosc. 2004;18:1323–7.
163. Lai PB, Kwong KH, Leung KL, Kwok SP, Chan AC, Chung SC, et al. Randomized trial of early versus delayed laparoscopic cholecystectomy for acute cholecystitis. Br J Surg. 1998;85:764–7.
164. Lo CM, Liu CL, Fan ST, Lai EC, Wong J. Prospective randomized study of early versus delayed laparoscopic cholecystectomy for acute cholecystitis. Ann Surg. 1998;227:461–7.
165. Macafee DA, Humes DJ, Bouliotis G, Beckingham IJ, Whynes DK, Lobo DN. Prospective randomized trial using cost-utility analysis of early versus delayed laparoscopic cholecystectomy for acute gallbladder disease. Br J Surg. 2009;96:1031–40.
166. Yadav RP, Adhikary S, Agrawal CS, Bhattarai B, Gupta RK, Ghimire A. A comparative study of early vs. delayed laparoscopic cholecystectomy in acute cholecystitis. Kathmandu Univ Med J (KUMJ). 2009;7:16–20.
167. Papi C, Catarci M, D'Ambrosio L, Gili L, Koch M, Grassi GB, et al. Timing of cholecystectomy for acute calculous cholecystitis: a meta-analysis. Am J Gastroenterol. 2004;99:147–55.
168. Roulin D, Saadi A, Di Mare L, Demartines N, Halkic N. Early versus delayed cholecystectomy for acute cholecystitis, are the 72 hours still the rule?: a randomized trial. Ann Surg. 2016;264(5):717–22.
169. Wu XD, Tian X, Liu MM, Wu L, Zhao S, Zhao L. Meta-analysis comparing early versus delayed laparoscopic cholecystectomy for acute cholecystitis. Br J Surg. 2015;102:1302–13.
170. Regimbeau JM, Fuks D, Pautrat K, Mauvais F, Haccart V, Msika S, et al. Effect of postoperative antibiotic administration on postoperative infection following cholecystectomy for acute calculous cholecystitis: a randomized clinical trial. JAMA. 2014;312:145–54.
171. Kiviluoto T, Sirén J, Luukkonen P, Kivilaakso E. Randomised trial of laparoscopic versus open cholecystectomy for acute and gangrenous cholecystitis. Lancet. 1998;351:321–5.
172. Johansson M, Thune A, Nelvin L, Stiernstam M, Westman B, Lundell L. Randomized clinical trial of open versus laparoscopic cholecystectomy in the treatment of acute cholecystitis. Br J Surg. 2005;92:44–9.
173. Kum CK, Goh PMY, Isaac JR, Tekant Y, Ngoi SS. Laparoscopic cholecystectomy for acute cholecystitis. Br J Surg. 1994;81:1651–4.
174. Pessaux P, Regenet N, Tuech JJ, Rouge C, Bergamaschi R, Arnaud JP. Laparoscopic versus open cholecystectomy: a prospective comparative study in the elderly with acute cholecystitis. Surg Laparosc Endosc Percutan Tech. 2001;11:252–5.
175. Lujan JA, Parrilla P, Robles R, Marin P, Torralba JA, Garcia-Ayllon J. Laparoscopic cholecystectomy vs open cholecystectomy in the treatment of acute cholecystitis: a prospective study. Arch Surg. 1998;133:173–5.
176. Yang TF, Guo L, Wang Q. Evaluation of preoperative risk factor for converting laparoscopic to open cholecystectomy: a meta-analysis. Hepatogastroenterology. 2014;61:958–65.
177. Afuwape OO, Akute OO, Adebanjo AT. Preliminary experience with laparoscopic cholecystectomy in a nigerian teaching hospital. West Afr J Med. 2012;31:120–3.
178. Tsuyuguchi T, Itoi T, Takada T, Strasberg SM, Pitt HA, Kim MH, et al. TG13 indications and techniques for gallbladder drainage in acute cholecystitis. J Hepatobiliary Pancreat Surg. 2013;20:81–8.
179. Na BG, Yoo YS, Mun SP, Kim SH, Lee HY, Choi NK. The safety and efficacy of percutaneous transhepatic gallbladder drainage in elderly patients with acute cholecystitis before laparoscopic cholecystectomy. Ann Surg Treat Res. 2015;89:68–73.
180. Ni Q, Chen D, Xu R, Shang D. The efficacy of percutaneous transhepatic gallbladder drainage on acute cholecystitis in high-risk elderly patients based on the Tokyo guidelines. Medicine (Baltimore). 2015;94:e1442.
181. Peters R, Kolderman S, Peters B, Simoens M, Braak S. Percutaneous cholecistostomy: single centre experience in 111 patients with an acute cholecystitis. JBR-BTR. 2014;97:197–201.
182. Windbladh A, Gullstrand P, Svansvik J, Sandström P. Systematic review of cholecystostomy as a treatment option in acute cholecystitis. HBP (Oxford). 2009;11:183–93.
183. Bakkaloglu H, Yanar H, Guloglu R, Taviloglu K, Tunca F, Aksoy M, et al. Ultrasound guided percutaneous cholecystostomy in high-risk patients for surgical intervention. World J Gastroenterol. 2006;12:7179–82.
184. Boland GW, Lee MJ, Leung J, Mueller PR. Percutaneous cholecystostomy in critically Ill patients: early response and final outcome in 83 patients. AJR Am J Roentgenol. 1994;163:339–42.
185. Treinen C, Lomellin D, Krause C, Goede M, Oleynikov D. Acute acalculous cholecystitis in the critically ill: risk factors and surgical strategies. Langenbeck's Arch Surg. 2015;400:421–7.
186. England RE, McDermott VG, Smith TP, Suhocki PV, Payne CS, Newman GE. Percutaneous cholecystostomy: who responds? AJR Am J Roentgenol. 1997;168:1247–51.
187. Griniatsos J, Petrou A, Pappas P, Revenas K, Karavokyros I, Michail OP, et al. Percutaneous cholecystostomy as definitive treatment of acute cholecystitis in elderly and critically Ill patients. South Med J. 2008;101:586–90.
188. Davis CA, Landercasper J, Gundersen LH, Lambert PJ. Effective use of percutaneous cholecystostomy in high-risk surgical patients. Arch Surg. 1999;134:727–32.
189. Granlund A, Karlson B-M, Elvin A, Rasmussen I. Ultrasound-guided percutaneous cholecystostomy in high-risk surgical patients. Langenbeck's Arch Surg. 2001;386:212–7.
190. Hu Y-R, Pan J-H, Tong X-C, Li S-R, Chen S-R, Huang Y. Efficacy and safety of B-mode ultrasound-guided percutaneous transhepatic gallbladderdrainage combined with laparoscopic cholecystectomy for acute cholecystitis in elderly and high-risk patients. BMC Gastroenterol. 2015;15:81.
191. Yun SS, Hwang DW, Kim SW, Park SH, Park SJ, Lee DS, et al. Better treatment strategies for patients with acute cholecystitis and American Society of Anesthesiolgist classification 3 or greater. Yonsei Med J. 2010;51:540–5.
192. Chung YH, Choi ER, Kim KM, Kim MJ, Lee JK, Lee KT, et al. Can percutaneous cholecystostomy be a definitive management for acute acalcolous cholecystitis? J Clin Gastroenterol. 2012;46:216–9.

193. Sugiyama M, Tokuhara M, Atomi Y. Is percutaneous cholecystostomy the optimal treatment for acute cholecystitis in the very elderly? World J Surg. 1998;22:459–63.
194. Welschbillig-Meunier K, Pessaux P, Lebigot J, Lermite E, Aube C, Brehant O, et al. Percutaneous cholecystostomy for high-risk patients with acute cholecystitis. Surg Endosc. 2005;19:1256–9.
195. Macri A, Scuderi G, Saladino E, Trimarchi G, Terranova M, Versaci A, et al. Acute gallstone cholecystitis in the elderly. Surg Endosc. 2006;20:88–91.
196. Karakayali FY, Akdur A, Kirnap M, Harman A, Ekici Y, Moray G. Emergency cholecystostomy vs percutaneous cholecystostomy plus delayed cholecystectomy for patients with acute cholecistitis. Hepatobiliary Pancreat Dis Int. 2014;13:316–22.
197. De Mestral C, Gomez D, Haas B, Zagorski B, Rotstein OD, Nathens AB. Cholecystostomy: a bridge to hospital discharge but not delayed cholecystectomy. J Trauma Acute Care Surg. 2013;74:175–80.
198. Kirkegård J, Horn T, Christensen SD, Larsen LP, Knudsen AR, Mortensen FV. Percutaneous cholecystostomy is an effective definitive treatment option for acute acalcolous cholecystitis. Scand J Surg. 2015;104:238–43.
199. Bedirli A, Sakrak O, Sözüer EM, Kerek M, Güler I. Factors effecting the complications in the natural history of acute cholecystitis. Hepatogastroenterology. 2001;48:1275–8.
200. Derici H, Kara C, Bozdag AD, Nazli O, Tansug T, Akca E. Diagnosis and treatment of gallbladder perforation. World J Gastroenterol. 2006;12:7832–6.
201. Abu-Dalu J, Urca I. Acute cholecystitis with perforation into the peritoneal cavity. Arch Surg. 1971;102:108–10.
202. Roslyn JJ, Thompson JE, Darvin H, DenBesten L. Risk factors for gallbladder perforation. Am J Gastroenterol. 1987;82:636–40.
203. Lennon F, Green WE. Perforation of the gallbladder. A review of 32 cases. J R Coll Surg Edinb. 1983;28:169–73.
204. Niemeier OW. Acute free perforation of the gall-bladder. Ann Surg. 1934;99:922–4.
205. Isch JH, Finneran JC, Nahrwold DL. Perforation of the gallbladder. Am J Gastroenterol. 1971;55:451–8.
206. Forsberg L, Andersson R, Hederström E, Tranberg KG. Ultrasonography and gallbladder perforation in acute cholecystitis. Acta Radiol. 1988;29:203–5.
207. Sood BP, Kalra N, Gupta S, Sidhu R, Gulati M, Khandelwal N, et al. Role of sonography in the diagnosis of gallbladder perforation. J Clin Ultrasound. 2002;30:270–4.
208. Date RS, Thrumurthy SG, Whiteside S, Umer MA, Pursnani KG, Ward JB, et al. Gallbladder perforation: case series and systematic review. Int J Surg. 2012;10:63–8.
209. Menakuru SR, Kaman L, Behera A, Singh R, Katariya RN. Current management of gall bladder perforations. ANZ J Surg. 2004;74:843–6.
210. Ong CL, Wong TH, Rauff A. Acute gallbladder perforation—a dilemma in early diagnosis. Gut. 1991;32:956–8.
211. Hanau LH, Steigbigel NH. Acute (ascending) cholangitis. Infect Dis Clin North Am. 2000;14:521–46.
212. Kochar R, Banerjee S. Infections of the biliary tract. Gastrointest Endosc Clin N Am. 2013;23:199–218.
213. Lee JG. Diagnosis and management of acute cholangitis. Nat Rev Gastroenterol Hepatol. 2009;6:533–41.
214. Schneider J, Hapfelmeier A, Thöres S, Obermeier A, Schulz C, Pförringer D, et al. Mortality Risk for Acute Cholangitis (MAC): a risk prediction model for in-hospital mortality in patients with acute cholangitis. BMC Gastroenterol. 2016;16:15.
215. Lai EC, Mok FP, Tan ES, Lo CM, Fan ST, You KT, et al. Endoscopic biliary drainage for severe acute cholangitis. N Engl J Med. 1992;24:1582–6.
216. Zimmer V, Lammert F. Acute bacterial cholangitis. Viszeralmedizin. 2015; 31:166–72.
217. Lee DW, Chan AC, Lam YH, Ng EK, Lau JY, Law BK, et al. Biliary decompression by nasobiliary catheter or biliary stent in acute suppurative cholangitis: a prospective randomized trial. Gastrointest Endosc. 2002;56:361–5.
218. Yee AC, Ho CS. Complications of percutaneous biliary drainage: benign vs malignant diseases. AJR Am J Roentgenol. 1987;148:1207–9.
219. Bin OY, Zeng KW, Hua HW, Zhang XQ, Chen FL. Endoscopic nasobiliary drainage and percutaneous transhepatic biliary drainage for the treatment of acute obstructive suppurative cholangitis: a retrospective study of 37 cases. Hepatogastroenterology. 2012;59:2454–6.
220. Saltzstein EC, Peacock JB, Mercer LC. Early operation for acute biliary tract stone disease. Surgery. 1983;94:704–8.
221. Roehrborn A, Thomas L, Potreck O, Ebener C, Ohmann C, Goretzki PE, et al. The microbiology of postoperative peritonitis. Clin Infect Dis. 2001;33:1513–9.
222. Mulier S, Penninckx F, Verwaest C, Filez L, Aerts R, Fieuws S, et al. Factors affecting mortality in generalized postoperative peritonitis: multivariate analysis in 96 patients. World J Surg. 2003;27:379–84.
223. Ordoñez CA, Puyana JC. Management of peritonitis in the critically ill patient. Surg Clin North Am. 2006;86:1323–49.
224. Daams F, Luyer M, Lange JF. Colorectal anastomotic leakage: aspects of prevention, detection and treatment. World J Gastroenterol. 2013;9:2293–7.
225. Khurrum Baig M, Hua Zhao R, Batista O, Uriburu JP, Singh JJ, Weiss EG, et al. Percutaneous postoperative intra-abdominal abscess drainage after elective colorectal surgery. Tech Coloproctol. 2002;6:159–64.
226. Torer N, Yorganci K, Elker D, Sayek I. Prognostic factors of the mortality of postoperative intraabdominal infections. Infection. 2010;38:255–60.
227. Hutchins RR, Gunning MP, Lucas DN, Allen-Mersh TG, Soni NC. Relaparotomy for suspected intraperitoneal sepsis after abdominal surgery. World J Surg. 2004;28:137–41.
228. Chichom Mefire A, Tchounzou R, Masso Misse P, Pisoh C, Pagbe JJ, Essomba A, et al. Analysis of operative indications and outcomes in 238re-operations after abdominal surgery in an economically disadvantaged setting. J Chir (Paris). 2009;146:387–91.
229. Brunham RC, Gottlieb SL, Paavonen J. Pelvic inflammatory disease. N Engl J Med. 2015;372:2039–48.
230. Sweet RL. Treatment of acute pelvic inflammatory disease. Infect Dis Obstet Gynecol. 2011;2011:561909.
231. Granberg S, Gjelland K, Ekerhovd E. The management of pelvic abscess. Best Pract Res Clin Obstet Gynaecol. 2009;23:667–78.
232. Mitchell C, Prabhu M. Pelvic inflammatory disease: current concepts in pathogenesis, diagnosis and treatment. Infect Dis Clin North Am. 2013; 27:793–809.
233. Garbin O, Verdon R, Fauconnier A. Treatment of the tubo-ovarian abscesses. J Gynecol Obstet Biol Reprod. 2012;41:875–85.
234. Roberts W, Dockery JL. Operative and conservative treatment of tubo-ovarian abscess due to pelvic inflammatory disease. South Med J. 1984;77:860–3.
235. Chappell CA, Wiesenfeld HC. Pathogenesis, diagnosis, and management of severe pelvic inflammatory disease and tuboovarian abscess. Clin Obstet Gynecol. 2012;55:893–903.
236. Krug EG, Sharma GK, Lozano R. The global burden of injuries. Am J Public Health. 2000;7:523–6.
237. Dodiyi-Manuel A, Jebbin NJ, Igwe PO. Abdominal injuries in university of port harcourt teaching hospital. Niger J Surg. 2015;21:18–20.
238. Jha NK, Yadav SK, Sharma R, Sinha DK, Kumar S, Kerketta MD, et al. Characteristics of hollow viscus injury following blunt abdominal trauma; a single centre experience from Eastern India. Bull Emerg Trauma. 2014;2:156–60.
239. McStay C, Ringwelski A, Levy P, Legome E. Hollow viscus injury. J Emerg Med. 2009;37:293–9.

240. Curran TJ, Borzotta AP. Complications of primary repair of colon injury: literature review of 2,964 cases. Am J Surg. 1999;177:42–7.
241. Weinberg JA, Griffin RL, Vandromme MJ, Melton SM, George RL, Reiff DA, et al. Management of colon wounds in the setting of damage control laparotomy: a cautionary tale. J Trauma. 2009;67:929–35.
242. Miller PR, Chang MC, Hoth JJ, Holmes JH, Meredith JW. Colonic resection in the setting of damage control laparotomy: is delayed anastomosis safe? Am Surg. 2007;73:606–9.
243. Van Ruler O, Mahler CW, Boer KR, Reuland EA, Gooszen HG, Opmeer BC, et al. Comparison of on-demand vs planned relaparotomy strategy in patients with severe peritonitis: a randomized trial. JAMA. 2007;298:865–72.
244. Scriba MF, Laing GL, Bruce JL, Sartorius B, Clarke DL. The role of planned and on-demand relaparotomy in the developing world. World J Surg. 2016;40:1558–64.
245. Sartelli M, Abu-Zidan FM, Ansaloni L, Bala M, Beltrán MA, Biffl WL, et al. The role of the open abdomen procedure in managing severe abdominal sepsis: WSES position paper. World J Emerg Surg. 2015;10:35.
246. Schein M, Saadia R, Jamieson JR, Decker GA. The 'sandwich technique' in the management of the open abdomen. Br J Surg. 1986;73:369–70.
247. Leppäniemi AK. Laparostomy: why and when? Crit Care. 2010;14:216.
248. Brock WB, Barker DE, Burns RP. Temporary closure of open abdominal wounds: the vacuum pack. Am Surg. 1995;61:30–5.
249. Demetriades D, Salim A. Management of the open abdomen. Surg Clin North Am. 2014;94:131–53.
250. Regner JL, Kobayashi L, Coimbra R. Surgical strategies for management of the open abdomen. World J Surg. 2012;36:497–510.
251. Chen Y, Ye J, Song W, Chen J, Yuan Y, Ren J. Comparison of outcomes between early fascial closure and delayed abdominal closure in patients with open abdomen: a systematic review and meta-analysis. Gastroenterol Res Pract. 2014;2014:784056.
252. Atema JJ, Gans SL, Boermeester MA. Systematic review and meta-analysis of the open abdomen and temporary abdominal closure techniques in nontrauma patients. World J Surg. 2015;39:912–25.
253. Sartelli M, Weber DG, Ruppé E, Bassetti M, Wright BJ, Ansaloni L, et al. Antimicrobials: a global alliance for optimizing their rational use in intraabdominal infections (AGORA). World J Emerg Surg. 2016;11:33.
254. Kurup A, Liau KH, Ren J, Lu MC, Navarro NS, Farooka MW, et al. Antibiotic management of complicated intra-abdominal infections in adults: the Asian perspective. Ann Med Surg (Lond). 2014;3:85–91.
255. ECDC. Annual epidemiological report. Antimicrobial resistance and healthcareassociated infections. http://ecdc.europa.eu/en/publications/Publications/ antimicrobial-resistance-annual-epidemiological-report.pdf. Accessed 10 May 2017.
256. Hawser SP, Bouchillon SK, Hoban DJ, Badal RE. In vitro susceptibilities of aerobic and facultative anaerobic gram-negative bacilli from patients with intra-abdominal infections worldwide from 2005–2007: results from the SMART study. Int J Antimicrob Agents. 2009;34:585–8.
257. Morrissey I, Hackel M, Badal R, Bouchillon S, Hawser S, Biedenbach D. A review of ten years of the Study for Monitoring Antimicrobial Resistance Trends (SMART) from 2002 to 2011. Pharmaceuticals (Basel). 2013;6:1335–46.
258. Mazuski JE. Antimicrobial treatment for intra-abdominal infections. Expert Opin Pharmacother. 2007;8:2933–45.
259. Kaye KS, Pogue JM. Infections caused by resistant gram-negative bacteria: epidemiology and management. Pharmacotherapy. 2015;35:949–62.
260. Ruppé E, Armand-Lefèvre L, Estellat C, Consigny PH, El Mniai A, Boussadia Y,et al. High rate of acquisition but short duration of carriage of multidrugresistant Enterobacteriaceae after travel to the tropics. Clin Infect Dis. 2015; 61:593–600.
261. Babrowski T, Romanowski K, Fink D, Kim M, Gopalakrishnan V, Zaborina O, et al. The intestinal environment of surgical injury transforms Pseudomonas aeuruginosa into a discrete hypervirulent morphotype capable of causing lethal peritonitis. Surgery. 2013;153:36–43.
262. Ansorge C, Regner S, Segersvärd R, Strömmer L. Early intraperitoneal metabolic changes and protease activation as indicators of pancreatic fistula after pancreatoduodenectomy. Br J Surg. 2012;99:104-11
263. Sugiura T, Muzuno T, Okamura Y, Ito T, Yamamoto Y, Kawamura I, et al. Impact of bacterial contamination in the abdominal cavity during pancratoduodenectomy on surgical-site infection. Br J Surg. 2015;102:1561–6.
264. Zhang J-F, Zhu H-Y, Sun Y-W, Huo Y-M, Liu D-J, Hua R. Pseudomonas infection after pancreatoduodenectomy: risk factors and clinical impacts. Surg Infect (Larchmt). 2015;16:769–74.
265. Uemura K, Murakami Y, Sudo T, Hashimoto Y, Nakashima A, Yamaoka E, et al. Elevation of urine trypsinogen 2 is an indipendent risk factor for pancreatic fistula after pancreaticoduodenectomy. Pancreas. 2012;41:876–81.
266. Sitges-Serra A, Lopez MJ, Girvent M, Almirall S, Sancho JJ. Postoperative enterococcal infection after treatment of complicated intra-abdominal sepsis. Br J Surg. 2002;89:361–7.
267. Dupont H, Friggeri A, Touzeau J, Airapetian N, Tinturier F, Lobjoie E, et al. Enterococci increase the morbidity and mortality associated with severe intra-abdominal infections in elderly patients hospitalized in the intensive care unit. J Antimicrob Chemother. 2011;66:2379–85.
268. Ho J, Tambyah PA, Paterson DL. Multiresistant gram-negative infections: a global perspective. Curr Opin Infect Dis. 2010;23:546–53.
269. Nordmann P, Cuzon G, Naas T. The real threat of Klebsiella pneumoniae carbapenemase-producing bacteria. Lancet Infect Dis. 2009;9:228–36.
270. Lübbert C, Rodloff AC, Laudi S, Simon P, Busch T, Mössner J, et al. Lessons learned from excess mortality associated with Klebsiella pneumoniae carbapenemase 2-producing K. pneumoniae in liver transplant recipients. Liver Transpl. 2014;20:736–8.
271. Tzouvelekis LS, Markogiannakis A, Piperaki E, Souli M, Daikos GL. Treating infections caused by carbapenemase-producing Enterobacteriaceae. Clin Microbiol Infect. 2014;20:862–72.
272. Munoz-Price LS, Poirel L, Bonomo RA, Schwaber MJ, Daikos GL, Cormican M, et al. Clinical epidemiology of the global expansion of Klebsiella pneumoniae carbapenemases. Lancet Infect Dis. 2013;13:785–96.
273. Kaffarnik MF, Urban M, Hopt UT, Utzolino S. Impact of enterococcus on immunocompetent and immunosuppressed patients with perforation of the small or large bowel. Technol Health Care. 2012;20:37–48.
274. Noskin GA. Vancomycin-resistant Enterococci: clinical, microbiologic, and epidemiologic features. J Lab Clin Med. 1997;130:14–20.
275. Pappas PG, Kauffman CA, Andes DR, Clancy CJ, Marr KA, Ostrosky-Zeichner L, et al. Clinical practice guideline for the management of candidiasis: 2016 update by the Infectious Diseases Society of America. Clin Infect Dis. 2016;62:e1–e50.
276. Augustin P, Kermarrec N, Muller-Serieys C, Lasocki S, Chosidow D, Marmuse JP, et al. Risk factors for multidrug resistant bacteria and optimization of empirical antibiotic therapy in postoperative peritonitis. Crit Care. 2010;14:R20.
277. Lee DS, Ryu JA, Chung CR, Yang J, Jeon K, Suh GY, et al. Risk factors for acquisition of multidrug-resistant bacteria in patients with anastomotic leakage after colorectal cancer surgery. Int J Colorectal Dis. 2015;30:497–504.
278. Shani V, Muchtar E, Kariv G, Robenshtok E, Leibovici L. Systematic review and meta-analysis of the efficacy of appropriate empiric antibiotic therapy for sepsis. Antimicrob Agents Chemother. 2010;54:4851–63.
279. Puskarich MA, Trzeciak S, Shapiro NI, Arnold RC, Horton JM, Studnek JR, et al. Association between timing of antibiotic administration and mortality from septic shock in patients treated with a quantitative resuscitation protocol. Crit Care Med. 2011;39:2066–71.

280. Pea F, Viale P. Bench-to-bedside review: appropriate antibiotic therapy in severe sepsis and septic shock–does the dose matter? Crit Care. 2009;13:214.
281. Dulhunty JM, Roberts JA, Davis JS, Webb SA, Bellomo R, Gomersall C, et al. Continuous infusion of beta-lactam antibiotics in severe sepsis: a multicenter double-blind, randomized controlled trial. Clin Infect Dis. 2013;56:236–44.
282. Hatala R, Dinh T, Cook DJ. Once-daily aminoglycoside dosing in immunocompetent adults: a meta-analysis. Ann Intern Med. 1996;124:717–25.
283. Sartelli M, Catena F, Ansaloni L, Coccolini F, Di Saverio S, Griffiths EA. Duration of antimicrobial therapy in treating complicated intra-abdominal infections: a comprehensive review. Surg Infect (Larchmt). 2016;17:9–12.
284. Andersen BR, Kallehave FL, Andersen HK. Antibiotics versus placebo for prevention of postoperative infection after appendicectomy. Cochrane Database Syst Rev. 2005;3:CD001439.
285. Mazeh H, Mizrahi I, Dior U, Simanovsky N, Shapiro M, Freund HR, et al. Role of antibiotic therapy in mild acute calculus cholecystitis: a prospective andomized controlled trial. World J Surg. 2012;36:1750–9.
286. Sawyer RG, Claridge JA, Nathens AB, Rotstein OD, Duane TM, Evans HL, et al. Trial of short-course antimicrobial therapy for intraabdominal infection. N Engl J Med. 2015;372:1996–2005.
287. Sartelli M, Catena F, di Saverio S, Ansaloni L, Coccolini F, Tranà C, et al. The challenge of antimicrobial resistance in managing intra-abdominal infections. Surg Infect (Larchmt). 2015;16:213–20.
288. Tamma PD, Han JH, Rock C, Harris AD, Lautenbach E, Hsu AJ, et al. Carbapenem therapy is associated with improved survival compared with piperacillin-tazobactam for patients with extended-spectrum beta-lactamase bacteremia. Clin Infect Dis. 2015;60:1319–25.
289. Harris PN, Tambyah PA, Paterson DL. Beta-lactam and beta-lactamase inhibitor combinations in the treatment of extended-spectrum betalactamase producing Enterobacteriaceae: time for a reappraisal in the era of few antibiotic options? Lancet Infect Dis. 2015;15:475–85.
290. Ruppé É, Woerther PL, Barbier F. Mechanisms of antimicrobial resistance in gram-negative bacilli. Ann Intensive Care. 2015;5:21.
291. Garbino J, Villiger P, Caviezel A, Matulionyte R, Uckay I, Morel P, et al. A randomized prospective study of cefepime plus metronidazole with imipenem-cilastatin in the treatment of intra-abdominal infections. Infection. 2007;35:161–6.
292. Montravers P, Dupont H, Leone M, Constantin JM, Mertes PM, Société française d'anesthésie et de réanimation (Sfar), et al. Guidelines for management of intra-abdominal infections. Anaesth Crit Care Pain Med. 2015;34:117–30.
293. Heizmann WR, Löschmann PA, Eckmann C, von Eiff C, Bodmann KF, Petrik C. Clinical efficacy of tigecycline used as monotherapy or in combination regimens for complicated infections with documented involvement of multiresistant bacteria. Infection. 2015;43:37–43.
294. Montravers P, Dupont H, Bedos JP, Bret P. Tigecycline use in critically ill patients: a multicentre prospective observational study in the intensive care setting. Intensive Care Med. 2014;40:988–97.
295. Eckmann C, Montravers P, Bassetti M, Bodmann KF, Heizmann WR, Sánchez García M, et al. Efficacy of tigecycline for the treatment of complicated intra-abdominal infections in real-life clinical practice from five European observational studies. J Antimicrob Chemother. 2013;68 Suppl 2:s25–35.
296. McGovern PC, Wible M, El-Tahtawy A, Biswas P, Meyer RD. All-cause mortality imbalance in the tigecycline phase 3 and 4 clinical trials. Int J Antimicrob Agents. 2013;41:463–7.
297. Falagas ME, Rafailidis PI. Re-emergence of colistin in today's world of multidrug-resistant organisms: personal perspectives. Expert Opin Investig Drugs. 2008;17:973–81.
298. Michalopoulos AS, Livaditis IG, Gougoutas V. The revival of fosfomycin. Int J Infect Dis. 2011;15:e732–9.
299. Eckmann C, Solomkin J. Ceftolozane/tazobactam for the treatment of complicated intra-abdominal infections. Expert Opin Pharmacother. 2015;16:271–80.
300. Mawal Y, Critchley IA, Riccobene TA, Talley AK. Ceftazidime-avibactam for the treatment of complicated urinary tract infections and complicated intraabdominal infections. Expert Rev Clin Pharmacol. 2015;8:691–707.
301. Liscio JL, Mahoney MV, Hirsch EB. Ceftolozane/tazobactam and Ceftazidime/ avibactam: two novel beta-lactam/beta-lactamase inhibitor combination agents for the treatment of resistant gram-negative bacterial infections. Int J Antimicrob Agents. 2015;46:266–71.
302. Gladman MA, Knowles CH, Gladman LJ, Payne JG. Intra-operative culture in appendicitis: traditional practice challenged. Ann R Coll Surg Engl. 2004;86:196–201.
303. Davies HO, Alkhamesi NA, Dawson PM. Peritoneal fluid culture in appendicitis: review in changing times. Int J Surg. 2010;8:426–9.
304. Montravers P, Mira JP, Gangneux JP, Leroy O, Lortholary O. A multicentre study of antifungal strategies and outcome of Candida spp. peritonitis in intensive-care units. Clin Microbiol Infect. 2011;17:1061–7.

ВТОРИЧЕН ПЕРИТОНИТ И СЕПСИС. ТЪРСЕНЕ НА ПО-ДОБРА ТЕРАПИЯ.

Емил Пешев, Елена Коцева, Иво Живков, Георги Гърбев.

Университетска ПМБАЛ „Св. Йоан Кръстител" София. Клиника по ендоскопска и обща хирургия

Адрес за кореспонденция:

Д-р Емил Пешев, тел. +359887422176,

e-mail: dr.peshev@gmail.com

Резюме

Вторичният перитонит и интраабдоминалният сепсис са проблем в световен мащаб. Животозастрашаващата системна инфекция, която е резултат от интраабдоминалният сепсис е подробно проучена, но остава донякъде още слабо разбрана. Докато локалната хирургична терапия при перфорации на кух коремен орган е позната още от дълбока древност,, системните терапии за

контролиране на последващия системен възпалителен отговор са недостатъчни. Напредъкът в критичните грижи доведе до подобрени резултати при вторичен перитонит.

Разбирането на ефекта на вторичния перитонит върху човешкия микробиом е развиващо се поле и е довело до потенциални терапевтични цели. Разглеждането на вторичния перитонит обсъжда историята, класификацията, патофизиологията, диагнозата, лечението, бъдещите насоки в лечението на вторинният перитонит, чрез обсъждане на текущите клинични проучвания за лечение на вторичният перитонит и отворен корем/ лапаростома/.

Ключови думи: качество на предписаните антибиотици; нискорискови интраабдоминални инфекции; следоперативно антибиотично лечение, вторичен перитонит, лапаростома

SECONDARY PERITONITIS AND SEPSIS. SEARCHING FOR OPTIMAL THERAPY

Emil Peshev, Elena Kotseva, Ivo Zhivkov, Georgi Gurbev

University FMHAT "St. Joan Krastitel"Sofia
Clinic of endoscopic and general surgery

Corresponding Author:

Dr. Emil Peshev

email: dr.peshev@gmail.com

Summary

Secondary peritonitis and intra-abdominal sepsis are worldwide problems. The life-threatening systemic infection resulting from intra-abdominal sepsis has been studied in detail, but remains somewhat poorly understood. While local surgical therapy for hollow abdominal perforations has been known since ancient times, systemic therapies to control the subsequent systemic inflammatory response are insufficient. Advances in critical care have led to improved outcomes in secondary peritonitis.

Understanding the effect of secondary peritonitis on the human microbiome is an evolving field and has led to potential therapeutic goals. The examination of secondary peritonitis discusses the history, classification, pathophysiology, diagnosis, treatment, future directions in the treatment of secondary peritonitis, by discussing current clinical trials for the treatment of secondary peritonitis and open abdomen / laparostomy /.

Key words: quality of prescribed antibiotics; low-risk intra-abdominal infections; postoperative antibiotic treatment, secondary peritonitis, laparostomy

Въведение

Въпреки че има различни класификации на перитонита, вторичният перитонит, обикновено произтичащ от нарушение в стомашно-чревния тракт, е глобален проблем, тъй като може да се прояви като интраабдоминален сепсис (IAS). Сепсисът е признат за животозастрашаваща органна дисфункция, причинена от нерегулиран отговор на организма към инфекцията. IAS е особено предизвикателство, тъй като в допълнение към първичното възпаление, може да има допълнителна патофизиология, която потенцира физически и хуморални последици за целия пациент. Освен това, тъй като червата, съдържащи човешкия микробиом, са в това отделение, основното заболяване, интраабдоминалната хипертония (IAH) и системните вазомоторни промени бързо предизвикват патологична чревна микрофлора или дисбиома с множество, но все още слабо разбрани последици за организма. Предизвикателството на клиницистите е да поставят диагнозата и да оценят и двете терапии, които изискват не само за коригиране или смекчаване на първичната патология (контрол на източника), но също така и за

оценка на отговора на пациента и за подходяща подкрепа на функцията на органа и управление на сепсиса. В допълнение към официалната лапаротомия, сега има набор от по-малко инвазивни техники за потенциално справяне с първичната патология, така че за всеки отделен пациент са необходими големи умения и опит. Има обаче по-малко възможности за справяне с най-тежките септични случаи, произтичащи от вторични перитонеални патологии, без никакви фармакологични терапии и само подкрепа за критични грижи. Оставянето на коремната кухина отворена, за да позволи по-добър перитонеален дренаж на възпалителния асцит и за смекчаване на IAH, е терапевтично допълнение, което все повече се използва и е приложимо във всяка здравна среда, дори в развиващия се свят, ако се предлага критична грижа. Въпреки това липсват доказателства, които ясно подкрепят тази стратегия, което представлява основата на затвореното или открито изпитване за лапаротомия след контрол на източника (COOL) (www.coolstudy.ca), което в момента се провежда на глобална основа.

Перитонит: история и определение

Перитонитът е бил смятан за зловещ и животозастрашаващ през целия живот. Споменавания за перитонит могат да бъдат намерени още от древните египтяни. Перитонитът е възпаление на перитонеума. „Défence musculaire“ или коремна ригидност е клинична находка при палпация на корема с неволно свиване на коремните мускули. Перитонизмът е генерализирана ригидност на корема. Тези находки предполагат интраабдоминални проблеми, но чувствителността/ специфичността е слаба. Ноцицептивните стимули върху перитонеалната лигавица предизвикват активиране на висцералните аферентни пътища, които активират рефлексна бримка към мускулатурата на коремната стена. Резултатът е шиниране на коремната стена с помощта на коремните скелетни мускули в отговор на висцерозоматична болка. Докато произходът на перитонеалните дразнители, които водят до перитонит, са много, това често е признак на катастрофа и ако не се лекува, носи мрачна прогноза.

Класификация на перитонитът

Клинично перитонитът може да бъде локализиран или изолиран в определен сектор на корема. Класически пример за локализиран перитонит би била локализираната чувствителност в точката на McBurney при диагностицирането на апендицит. Тъй като дразнителите се разпространяват в перитонеалната кухина, перитонитът става дифузен. Класификацията на перитонита като локализиран спрямо дифузен е клинично полезна. С много малки изключения, пациентите с дифузен перитонит изискват незабавно хирургично изследване, докато тези с локализирани клинични признаци често могат да бъдат подложени на допълнителна оценка. Въпреки че фокусът на този преглед е върху вторичния перитонит, важно е да се прецени, че перитонитът като цяло може да бъде допълнително класифициран на първична, вторична и потенциално третична етиология. Всяка от тези диагнози има типични клинични прояви и сценарии, които ги придружават. В практическата обстановка обаче трябва да се вземат предвид множество нюанси. По всяко време трябва да се изяснява, че докато „перитонитът” определя клиничните находки, IAS с връзката му със сепсис и органна недостатъчност е това, което убива пациента. Концептуалните рамки за разбиране на невероятно сложните и бързо променящи се аспекти на възпалителния отговор към IAS, който убива пациента, включват концепциите, при които остър провъзпалителен отговор се замества от смесен противовъзпалителен отговор с балансирани про- и противовъзпалителни биомедиатори. Това е последвано от синдром на анергичен, компенсаторен противовъзпалителен отговор (КПО), оставящ пациента податлив на вторични инфекциозни усложнения.

Първичен перитонит

Първичният перитонит се определя като спонтанно бактериално засяване на перитонеалната кухина. Спонтанният бактериален перитонит (SBP) изисква наличието на бактериална среда в перитонеалната кухина. По-конкретно, асцитът на фона на цироза или перитонеален диализат в краен стадий на бъбречно заболяване създава бактериална културална среда, която може да прогресира до дисеминирана инфекция, след като средата се засява. При хоспитализирани пациенти с цироза, общото разпространение на бактериалните инфекции е 32%-34%, една четвърт от които се състои от пациенти със SBP. Веднъж заразен, 1-годишният риск от рецидив без профилактика се случва в размер от 20%-24%. Пациентите, подложени на перитонеална диализа, страдат от SBP средно веднъж на всеки 2 години.
Основният механизъм, чрез който асцитната течност се заразява, зависи от основната причина за асцитната течност. Това се отразява в микробиологията на заразената течност. Обикновено SBP инфекцията се състои от един единствен доминиращ бактериален вид. Цирозният асцит най-често се засява с грам-отрицателни или ентерококови видове чрез бактериална транслокация от червата. Пациентите с постоянни катетри за перитонеална диализа е по-вероятно да се заразят със стафилококи, псевдомонаси или пневмококи чрез директно разпространение на кожната флора през самия катетър или инокулация по време на прекъсвания на стерилитета по време на смяната на диализата.
Основите на първичния перитонит включват бързо въвеждане на системни антибиотици, с адаптиране на антибиотиците след определяне на културите. В случай на повтаряща се инфекция може да се прилагат профилактични антибиотици. По-тежките случаи на неотзвучаващ или повтарящ се перитонит при пациенти с постоянни перитонеални катетри може да наложат преминаване към хемодиализа и/или отстраняване на инфектирани перитонеални диализни катетри. И накрая, вторичният перитонит винаги трябва да се разглежда като възможна етиология за засяване на перитонеална течност.

Вторичен перитонит и интраабдоминален сепсис

Вторичният перитонит се дефинира като дразнене на абдоминалната перитонеална стена , причинено от директен контакт с перитонеален замърсител. Най-често възниква от физическо или функционално нарушение на целостта на стомашно-чревния тракт и по този начин бактериалният принос към вторичния перитонит обикновено е полимикробен. Докато стомашно-чревната перфорация причинява директно разливане, вторичен перитонит може да се види и поради исхемично черво, волвулус или кръв в перитонеалната кухина в резултат на травма. В рамките на този преглед ще се подчертава, че въпреки че „перитонитът“ е физическата находка, която обединява широк спектър от патологии в коремното отделение, действителното значение и последици за заболеваемостта и смъртността като цяло корелират с потенциала на подбуждащото състояние към интраабдоминален сепсис.

Третичен перитонит и човешки дисбиом

Третичният перитонит е слабо дефиниран, неразбран и потенциално исторически. Той беше определен наскоро през 2005 г. като „перитонит, който персистира или се повтаря ⩾48 часа след очевидно успешно лечение на първичен или вторичен перитонит“. Той е свързан с наблюдавана промяна от грам-отрицателни и чревни бактерии към нозокомиални микроби като Enterobacter, Enterococcus, Acetinobacter, Citrobacter, Pseudomonas и гъбични видове. Клиничните последици от терциерния перитонит са тежки и често смъртоносни, като смъртността е цитирана като 30%-64% в някои популации. Клинично най-често се подозира в случаи на продължителен отговор на SIRS и шок след ефективно управление на провокиращата патология, причиняваща

вторичен перитонит. Често диагнозата се поставя след многократни пътувания до операционната зала по подозрение за неуспешно лечение на вторичен перитонит.
Ефективното лечение на третичен перитонит е многостранно, въпреки, че е описано като граница на хирургичното лечение на тежък вторичен перитонит. Пациентите, страдащи от третичен перитонит, често са коморбидни, недохранени и метаболитно нарушени. Физиологичната подкрепа често включва прием в интензивно отделение, прилагане на широкоспектърни антибиотици и осигуряване на контрол на източника. Въпреки това, патогените, култивирани от перитонеалната кухина, могат да бъдат по-скоро симптом, отколкото причина за критично заболяване. Изобразяването на напречното сечение трябва да потвърди липсата на интраабдоминален абсцес, изтичане на анастомоза или неуспех на първични ремонти, които могат да бъдат лекувани хирургично. За съжаление по самата си дефиниция няма очевиден фокус. Обикновено се открива само серозосангинозна течност при повторна операция, в която могат да се култивират избрани микроорганизми.
Трябва да се отбележи, че класическите описания на третичния перитонит датират много преди да бъдат разбрани критичното значение на човешкия микробиом и последиците от патологичната дисбиома при критично заболяване. Доколкото ни е известно, наблюденията и теориите, свързани с третичния перитонит, НЕ са актуализирани, за да не включват нито съвременното разбиране за дисбиома, нито концепцията за синдрома на КПО. Дисбиозата определя количествена и функционална промяна в чревната микробиота, която променя имунните реакции, дестабилизира чревната хомеостаза и е свързана със свръхрастеж на патобионти. По време на критично заболяване/нараняване има катастрофална загуба на микробно разнообразие и предизвикване на състояние на тежка дисбиоза. Загубата на нормално микробно разнообразие се среща с прекомерно представяне от потенциално патогенни организми, което се комбинира със загуба на целостта на чревната бариера, което води до по-голям потенциал за преместване в извънчревни места. Разбираемо е, че рисковите фактори и клиничните условия, при които третичният перитонит е описан по-рано, ще бъдат почти сигурно състояния, при които критично болен пациент ще има радикално патологична дисбиоза и вероятно КПО. В този случай по-нататъшните нецелеви широкоспектърни антибиотични терапии могат да бъдат катастрофални. Това мнение остава спекулация, тъй като не съществуват добри данни, но представлява област, която смятаме, че заслужава спешно проучване и цялостен преглед на различните теоретични модели.

Егалитарно предизвикателство: Универсален преглед на вторичния перитонит

Вторичният перитонит зачита принципите на егалитаризма, тъй като остава потенциална заплаха за здравето на всички хора от всички възрастови групи, раса и социално-икономика, без значение колко са здрави. В световен мащаб кумулативната тежест на цялата патология, причиняваща перитонит, е огромна. Засягайки както развиващия се, така и развития свят, вторичният перитонит е огромен източник на загубен живот, препитание и ресурси. Използвайки данни от изследването на глобалното бреме на заболяванията, Stewart et al. докладва приблизително 896 000 смъртни случая, 20 милиона загубени години живот и 25 милиона загубени години живот с коригиране на увреждания годишно, свързани само с 11 спешни общи хирургични състояния. Величината на DALYs, загубени от това заболяване, също е зашеметяваща. Общата честота на вторичния перитонит от всички причини е трудна за оценка, но мащабните епидемиологични проучвания показват, че вторичният перитонит представлява 1% от всички болнични посещения и е втората водеща причина за сепсис в световен мащаб. Дифузният перитонит под каквато и да е форма е лош прогностичен индикатор, като в някои проучвания смъртността достига до 20%.

Тъй като много пациенти с вторичен перитонит присъстват в крайна степен и изискват дълъг престой в интензивно отделение, икономическата тежест на вторичния перитонит е опустошителна.

Вторичен перитонит и интраабдоминален сепсис в Световен мащаб

Технически, вторичният перитонит всъщност е повече от глобално предизвикателство, той е универсално предизвикателство. Едно от най-големите медицински предизвикателства за изследване с хора отвъд нашата планета са острите спешни хирургични състояния, като апендицит и холецистит, които все още могат да се появят при здрави, интензивно проверени астронавти, за които терапиите ще бъдат изключително ограничени. Въпреки че действителният брой на хората, потенциално засегнати от вторичен перитонит, докато пътуват отвъд ниската земна орбита, в момента е малко, разглеждането на такива въпроси се отнася до извличането на подобрени терапии за Земята. Например, среда с ограничени земни ресурси с малко или никакви възможности за прехвърляне към по-нататъшни окончателни грижи. По този начин решенията за космоса могат да отделят решения за земята. Накратко, има много предизвикателства относно вторичния перитонит в космоса, включително имуносупресиран пациент с предизвикана от пространството физиологична деадаптация към сърдечно-съдов стрес, повишена вирулентност и антибиотична резистентност на космически патогени, екстремни ограничения в диагностиката, лечението и поддържащите способности и особено космическо-индуцирана първична дисбиоза дори преди да се появи вторичен перитонит.

Значение и глобално въздействие на вторичния перитонит в Световен мащаб

Честите етиологии на абдоминалния сепсис в развития свят включват разкъсан апендицит, холецистит, перфориран стомашно-чревен рак и дивертикуларна болест. С удобния достъп до елективни хирургични услуги, скринингови програми и превантивни лекарства (т.е. инхибитори на протонната помпа), резултатите при пациенти с коремен сепсис непрекъснато се подобряват в развития свят. Въпреки това, въпреки забележителните постижения в много области на глобалното здравеопазване, предоставянето на глобална хирургия в страните с ниски и средни доходи (LMICs) е в застой или регрес. Процентът на смъртност остава висок за често срещани, лесно лечими състояния, включително апендицит и херния. Следователно не е изненадващо, че глобалната хирургия е описана като „пренебрегваното доведено дете на глобалното здраве“. Въпреки че понякога се приема, че това се дължи на скъпостта на операцията, всъщност операцията може да бъде високо рентабилно средство за предотвратяване на годините на живот, коригирани с увреждания, като е наравно с по-добре признатите и финансирани интервенции като ХИВ анти- ретровирусни, профилактика на малария и лечение на диария. По този начин Комисията Lancet по глобална хирургия заключи, че хирургията е „неделима, незаменима част от здравеопазването и че хирургичните грижи и грижите по анестезия трябва да бъдат неразделна част от националната здравна система в страните на всички нива на развитие“. По този начин лечението на вторичен перитонит, което е приложимо за всички части на земното кълбо, е особено важно.

Това съображение е критично. Дори в развитите страни значителна част от населението живее далеч от хирургическа помощ. Времето за интервенция е доказан предиктор за изхода при вторичен перитонит. Проучвания от развити страни с относително бърз достъп до хирургически услуги показват, че смъртността е 10,5%. Пациентите с продължителна IAS са по-склонни да имат тежък метаболитен компромис и изтощение. Това води до продължителен престой в интензивното отделение, отворени коремни (OAs) и като цяло по-лоши резултати. Доказано е, че LMIC имат нисък брой хирурзи на единица популация, което се отразява в мрачните резултати дори от основни

хирургични патологии в тези популации, които не са обслужени. Това се усложнява от повишената честота на предразполагащи патологии като H. pylori, туберкулоза и други инфекциозни етиологии. По-конкретно, най-бедните 2 милиарда души в света имат повишени рискови фактори, различия в достъпа до грижи и по-лоши резултати в началото на всяка регистрирана хирургична патология. Следователно, доказани икономични, рентабилни и логистично прости терапии са особено необходими за справяне с причините за вторичен перитонит в тези части на света.

Патофизиология на вторичния перитонит и интраабдоминалният абсцес

Сепсис и септичен шок

От практическа ориентирана към пациента перспектива, перитонитът повечето гарантират обмислянето на маркер за предстоящи МСС. Например, дори тежкото перитонеално дразнене от кръвта, произтичаща от разрушена физиологична овулация (Mittelschmerz), е неудобно, но не и животозастрашаваща, тъй като не е свързано с IAS. Въпреки това, интрабдоминалната инфекция е втората най -честа причина за сепсис. Усложняването на високата честота на IAS е висока смъртност, изчислена от 7,6% до 36,0%. Показано е, че множество фактори влошават прогнозата при вторичен перитонит. Кандидална инфекция, тежка дисфункция на органите (SOFA $\geqslant$ 7), тежките съществуващи коморбидности, неадекватният контрол на източника и неподходящото антибиотично приложение играят роля. След като пациентът отговаря на критериите за септичен шок, сърдечно-съдовата нестабилност, свързаната с сепсис коагулопатия и влошаването на степента на смъртност от орган стимулира смъртността до над 50%, или дори 80% в развиващия се свят. През 2016 г. бяха преразгледани дефинициите за сепсис и септичен шок. Третата международна консенсусна дефиниции определя сепсиса като животозастрашаваща дисфункция на органите, причинена от дисрегулиран отговор на хоста на инфекция, подчертавайки критичната концепция, която трябва да се оцени, е самоунищожението на домакина, инициирана от основната патология. Дисфункцията на органите се определя чрез увеличаване на оценката на последователно оценка на органа (SOFA) от 2 или повече. Предишните дефиниции на сепсис въз основа на критериите за SIRS в присъствието на инфекциозен източник бяха изоставени като твърде фокусирани върху възпалителния отговор на пациента. Септичен шок се определя като „подмножество на сепсис, при който особено дълбок циркулатор, клетъчни и метаболитни аномалии са свързани с по -голям риск от смъртност, отколкото само с сепсис“. Това се признава от необходимостта вазопресорите да поддържат адекватно средно артериално налягане и серумно ниво на лактат> 2mmol/L след адекватна реанимация. Отговорът на гостоприемника, проявен от сепсис и септичен шок значително диктува управлението на интрабдоминалната инфекция. Решенията относно стомашно -чревната реконструкция, образуването на стома или контролът на щетите зависят от метаболитен/физиологичен статус на пациента. По този начин е оправдано „по-дълбокото гмуркане“ в основните механизми на това дисрегулирано систематично самоунищожение.

Микробни фактори

Микробиологията на вторичния перитонит се развива. Сравнително скорошното признаване на микробното екологично изместване в обстановката на критично заболяване доведе до засилено разбиране на двигателите на многоорганната недостатъчност (MOF). В допълнение, организмите, устойчиви на многолекарства, стават често срещани в световен мащаб. Сложните интраабдоминални инфекции в световен мащаб (CIAOW) изследват нарастващата честота на резистентни организми. Устойчивата спектър бета-лактамаза (ESBL), произвеждаща честотата на Escherichia coli, почти се е утроила по целия свят от 2002 до 2008 г. Резистентността на Klebsiella pneumoniae е близо 20%. Видовете Enterococci, някои от най -често срещаните

патогени, изолирани в нозокомиален сепсис, показват нарастваща устойчивост. Инфекцията с псевдомонас е идентифицирана като независим рисков фактор за смъртност. Показано е, че кандидалната инфекция драстично увеличава смъртността при критично наранени пациенти. С увеличаването на моделите на резистентност ролята на резистентните организми играе по -голяма и по -голяма роля в резултатите от критично болни пациенти с коремен сепсис. По този начин ние вярваме, че всички хирурзи трябва да подкрепят Глобалния съюз за инфекции при операция, който има за цел да включи и обучава всички специалисти, участващи в битката срещу инфекции в операцията.

Диагностика на вторичен перитонит и интраабдоминален абсцес

За да се грижи в идеалния случай за пациент, страдащ от вторичен перитонит, клиницистът трябва както да диагностицира анатомичния проблем, отговорен, да оцени и да рискува да стратифицира степента на физиологично нарушение и да се реагира на гостоприемника към анатомичната причина, както и за всяка локална или системна прогресия на подбуждащата патология на патологията , включително незабавни усложнения. Вторичният перитонит обикновено е клинична диагноза, въпреки че множество добавки помагат да се усъвършенства оптималното управление на пациентите, които не изискват незабавна проучвателна лапаротомия. В ерата на напредналите изображения клиничният преглед остава важен. Нестабилният пациент с дифузен перитонит изисква незабавна интервенция без ненужно по -нататъшно забавяне. Стабилните пациенти с по -локализирана нежност подлежат на обработка с диагностично изображение. Всеки вътреабдоминален орган има потенциал да причини вторичен перитонит, с множество патологии, изброени за всеки орган. Има нюанси толкова сложни и разнообразни, колкото има пациенти. Пример е локално перфориран дивертикулит на сигмоидното дебело черво. Макроперфорация, генерираща масово перитонеално дразнене и дълбока системна реакция с явна вазомоторна промяна, би била клинично очевидна, изискваща спешна лапаротомия без допълнителни изследвания. Същата анатомична перфорация в анергичен гостоприемник с малко системна реакция може да изисква усъвършенствани изображения. Микроперфорацията на един и същ орган, с дълбока реакция на гостоприемника, може да изисква както диагностично изображение за диагностика, така и множество биохимични/ хематологични тестове, за да се оцени отговорът на гостоприемника към патологията и да ръководи решенията относно терапиите.

Пациентите могат да представят в различни етапи на хемодинамична нестабилност, вариращa от нормална хемодинамика до декомпенсиран шок. Коремната твърдост е отличителен белег на клиничния изпит. Пациентите могат да се представят с левкоцитоза, ацидоза и високи нива на лактат, но това не е задължително за диагностициране. Докато физическият преглед е неразделна част от оценката на хирургичния пациент, често преподаваните открития могат да отсъстват. По -малко от половината пациенти с остър корем ще се появят с генерализиран перитонит. Локализираният перитонит е много по -често срещан. Физическите прегледи могат да бъдат ненадеждни при зависимия от стероиди, обратен или парализиран пациент. Биохимично пълната кръвна картина вероятно е най -често срещаното лабораторно изследване. Въпреки това, левкоцитозата е нечувствителна (53,5%) и сравнително не специфична (73,7%) находка в остри кореми. Когато се комбинира с относителна лимфопения, специфичността се увеличава (89,2%), но чувствителността страда (47,8%). CRP, считан до голяма степен за прекалено чувствителен тест, също не успява да корелира с положителната вътреабдоминална патология на компютърната томография (КТ) на сканирането на корема. Поради тази чувствителност обаче, ако

симптомите са продължили повече от 24 часа, а CRP е нормално, IAI е много малко вероятно като причина за симптомите.
Ултразвуковото изображение има значителна роля в диагностицирането на острия корем, особено в жлъчната, яйчниковата и маточната патология. Често е първоначалният диагностичен тест за избор при деца и бременност. Ултразвукът пое все по -важната роля при диагностицирането на апендицит, докато чувствителността е ниска (59%-78%), специфичността (73% - 88%) може да помогне за увеличаване на физическия преглед и да избегне йонизиращото лъчение. Макар че в никакъв случай не е алтернатива на изобразяването на напречното сечение, ултразвукът може да бъде ефективно приложен в леглото от клиницистите, за да се увеличи убедителната история или физическите изпити и ние вярваме, че трябва да бъдат допълнително възприети чрез практикуващи хирурзи. Подобреният КТ до голяма степен се превърна в диагностичен работен кон на съвременната обработка на перитонит. При стабилния пациент с остър корем СТ сканираните, интерпретирани от консултант рентгенолог, са в състояние да дадат правилна диагноза в> 90% от случаите. Това е полезно не само в решението за работа, но и при планирането на хирургически подход. В допълнение, управлението на заболявания, при които перкутанните интервенции изобилстват, като дивертикулит, са революционизирани чрез точно изобразяване на напречно сечение. Старата поговорка на 10% отрицателна скорост на апендектомия също е направена в близост до остарялата.

Лечение на вторичен перитонит иинтрабадоминалният сепсис

Обвързвайки се с двойните отговорности на диагнозата, оптималното лечение на вторичен перитонит включва както управление на първичната анатомична причина, така и лекуването или поддържането на засегнатия гостоприемник. Идеалните резултати обикновено изискват мултидисциплинарно начинание, включващи хирурзи, рентгенолози и признавайки, че това са хирургични заболявания и екипът трябва да бъде ръководен от хирурга.

Разглеждане на макроскопската физическа патология: контрол на източника

От решаващо значение е да се осигури най -ранният контрол на източника или управление на всичко, което е причинно -причини. Неспазването на адекватен контрол на източниците е независим предсказател на смъртността. Основните цели на оперативната интервенция при вторичен перитонит остават постоянни; Арестуването на кръвоизлив, контрол на замърсяването и решенията относно реконструкцията или контрола на щетите са основните наематели на аварийната лапаротомия. Перфорираната или повредена висцера трябва да бъде резецирана или в много избрани случаи, закърпени или ремонтирани. Абсцесите трябва да бъдат изтощени. Ако решението за реконструкция е взето, добре перфузирани краища на червата трябва да бъдат събрани заедно с херметични анастомози. Стабилните пациенти с локализирано заболяване могат да се подлагат на диагностични изследвания за изобразяване на етиология, което позволява минимално инвазивни, перкутанни или консервативни техники. До голяма степен улеснено от напредъка на диагностичните изображения, неоперативното управление на множество различни етиологии на вторичен перитонит стана често срещано. Неусложненият дивертикулит се управлява с антибиотици и почивка на червата от десетилетия. Съвсем наскоро рандомизирани контролирани, както и наблюдателни доказателства показват, че несломният дивертикулит може да се управлява само с наблюдение. Не е показано, че широкият спектър на антибиотичната терапия значително променя усложненията, рецидивите, повторното приемане или нуждата от операция при пациенти с неусложнен дивертикулит. Антибиотиците също са застъпнили за лечение на неусложнен апендицит. Това ръководство породи спор, като процентът на рецидиви на 1 година е над 20%, както и по -високи проценти на

нежелани събития, по -дълъг болничен престой и повишена честота на сложен апендицит. Тези стратегии за управление зависят от физиологичните бариери на организма пред инфекцията за установяване на контрол на източниците. Лапароскопските интервенции стават все по -често срещани, като например за перфорирани дуоденални и стомашни язви. Лапароскопският ремонт на Греъм-Пач може да намали болничния престой, както и намалената следоперативна пневмония, сърдечните събития и смъртността. Лапароскопското промиване при дивертикулит обаче има повишен риск от повторна операция и последващо изискване за перкутанен дренаж. Лапароскопските асистирани резекции на дебелото черво придобиха приемане. Неотдавнашен кохран анализ на субекта показа, че лапароскопската сигмоидна резекция при остър дивертикулит не показва разлика между лапароскопска и открита хирургия по отношение на смъртността, анастомотичните проценти на теч или общите усложнения. Усложненията сега се управляват много по-лесно от преди, особено вътреабдоминалните абсцеси. Вътреабдоминалните абсцеси от дивертикулит, апендицит или друга стомашно-чревна перфорация могат да бъдат успешно лекувани при стабилен пациент с перкутанен дренаж със или без антибиотична терапия или дори само с антибиотици само.

Все още остават множество въпроси в управлението на вторичния перитонит. Фекалното отклонение и образуването на стома отдавна се считат за стандарт за разрушителна патология на дебелото черво при критично болни пациенти. Въпреки това, по -скорошната ретроспективна литература предполага, че образуването на анастомоза е безопасно при дори най -критично наранения пациент. Понастоящем дебатът между фекалното отклонение и първичната анастомоза остава без отговор. Профилактичният хирургичен дренаж след лапаротомия е често срещана практика сред хирурзите на остри грижи. Доказателствата за тази практика са много оскъдни, но демонстрират засилен престой в болницата, продължителност на експлоатацията, процента на инфекция на раната и общата степен на усложнения. По -голямата част от оперативните решения за управление при вторичен перитонит се развиват от това, че са етиологични до по -отразяващи физиологията и отговора на организма.

Управление на отговора

Въпреки че нарушението в стомашно -чревния тракт инициира болестта, прогресиращата органна недостатъчност е крайната причина за смъртта. По този начин, как най -добре да се арестува или смекчиш тази прогресивна дисфункция на органите е от решаващо значение. Първоначалните стъпки за управление на критично болната жертва на IAS се състоят от пълната гама от възможности за реанимация/критична грижа. Докато пълното описание е извън обхвата на този преглед, едно критично притеснение се отнася до реанимацията на течността. За щастие, масивната кристалоидна реанимация значително изпадна в полза, заменена с разрешителна хипотония и използването на вазоактивни агенти. Въпреки че липсват окончателни научни доказателства, модулирането на „физиологичния цунами“, който характеризира грубата свръхрескутация в близкото минало, се появява една от най-дълбоките еволюции в грижите за критично болните според нас. Отвъд общата поддържаща грижа е привлекателно да се обмислят блокиране или премахване на медиаторите, разпространяващи прогресивно увреждане на органите. Повишеното разпознаване на възпалителни цитокини като двигател за дисфункция на органите при сепсис отвори вратата за нови потенциални лечения на системния възпалителен отговор при сепсис. Например, имунологичните терапии за моноклонални антитела са проектирани срещу TNF-α, IL-1 и MIF. Антителата срещу тези цитокини обаче не успяха да покажат смислени резултати от смъртността. По подобен начин има 100s от неубедителни изпитвания, които се опитват да манипулират или блокират молекулите с единични

медиатори без успех. Понастоящем няма човешки изпитания за тези терапии и тяхното използване остава само бъдеща възможност. Следователно изглежда, че ще се изисква други модалности за по -добро справяне с системните ефекти на IAS Друг потенциален вариант за потенциално смекчаване на разливането на биомедиатора от коремната кухина в системната циркулация е да се остави коремната кухина отворена, с някаква форма на отрицателно устройство за перитонеално налягане. Предполага се, че подобна техника при тежък сепсис предлага ранна идентификация и повишен дренаж на всяка остатъчна инфекция, контрол на всеки устойчив източник на инфекция, по-ефективно отстраняване на богата на биомедиатор перитонеална течност, ефективно избягване на IAH и безопасно да се даде възможност за забавена стомашно-чревна стомаха Анастомози. Въпреки липсата на убедителни доказателства за ефикасност, се препоръчва използването на OA след лапаротомия за сепсис. Това включва препоръки за консенсус от признати общества като Световното общество на синдрома на коремното отделение и Световното дружество за спешна хирургия, които заявиха, че въпреки липсата на висококачествени данни, използването на OA може да бъде важен вариант при лечението на тежък перитонит, а Позицията потвърди отново през 2018 г., въпреки че липсата на доказателства отново беше подчертана. Kirkpatrick et al. Демонстрирано в рандомизирано контролирано проучване (RCT), че интраперитонеалната терапия с отрицателно налягане, свързана с полза за смъртност, върху по-малко ефективна домашна система при пациенти със смесена травма/не траума с OAS. Те обаче не показаха значителна разлика в нивата на биомедиаторите. Перитонеалната промивка се използва в опит да се „измие“ не само перитонеални замърсители, но и разрежда и отстранява перитонеалните цитокини. Докато повечето лапаротомии в даден момент ще се напояват, интересът отново се насочва към непрекъснато интраперитонеално промиване, което може да се комбинира със системи за управление на перитонеални рани от отрицателно налягане. Най-актуалният и най-голям (макар и нерандомизиран) опит с тази техника, използвайки изотонична инфузия на течността, установи повишени усложнения през периода на OA, но няма разлики в смъртността, ентеро-атмосферната фистула или времето на отваряне.
Директната перитонеална реанимация е свързана техника, вливаща хипертонична диализатна течност непрекъснато в перитонеалната кухина. Възприеманият механизъм на действие се отнася до хипертоничността на течността. Смята се, че хиперосмоларността разширява артериолите на червата и подобрява висцералния кръвен поток, противодействащ на чревната исхемия. RCT, изпълнен от Smith et al. При травмирани пациенти, подложени на операция за контрол на щетите с масивни трансфузии, показват подобрено фасциално затваряне, по-малко дни на ICU, по-къса вентилация и несъществени тенденции в 30-дневната смъртност. Въпреки тези данни, техниката на директна перитонеална реанимация привидно не е уловена. Цитокините в перитонеалната кухина имат ясен ефект върху системния отговор на коремния сепсис. Прекъсването на предаването на тези интраперитонеални цитокини в системна циркулация може да бъде от полза, въпреки че перфектният механизъм за постигане на това все още не е изяснен.

Затвореното или отворено след лапаротомия за контрол на източника при тежко сложно изпитване за бадоминален сепсис
По този начин, макар и необяснимо, значително подобрена преживяемост с по -ефективно управление на OA, използвайки по -безопасни временни устройства за затваряне на корема, изглежда гарантира продължителни проучвания, особено тъй като изглежда, че има много клинично приемане без стабилни научни доказателства, за да се основава това. Следователно, многоцентрово многонационално проспективно

рандомизирано проучване, насочено към този въпрос при тези, които изискват лапаротомии за контрол на източника за тежък сложен IAS, наскоро стартира в световен мащаб. Въпреки че услугите за критични грижи са критично ограничени в световен мащаб, използването на ОА е логистично възможна дори в рудиментарни настройки за критична грижа. По този начин, ако тази техника наистина отменя системния сепсис и пост-перитонит множествена органна недостатъчност, тогава това може да е наистина въздействаща хирургична стратегия. Следователно се надяваме, че това сътрудничество отговаря на критичен въпрос при управлението на вторичен перитонит/IAS, както и поставя рамка за сътрудничество, за да продължи да отговаря на критични въпроси за някои от най -уязвимите пациенти в света.

Книгопис

1. Carson HW: Evolution of modern treatment of septic peritonitis. Lancet 1923;1:1035–1038.
2. Mtui E, Gruener G, Dockery P. Fitzgeralds clinical neuroanatomy and neuroscience. 7th ed. Elsevier, New York, 2016.
3. Osuchowski MF, Welch K, Siddiqui J et al: Circulating cytokine/inhibitor profiles reshape the understanding of the SIRS/CARS continuum in sepsis and predict mortality. J Immunol 2006;177(3):1967–1974.
4. Tandon P, Garcia-Tsao G: Bacterial infections, sepsis, and multiorgan failure in cirrhosis. Semin Liver Dis 2008;28(1): 26–42.
5. Marciano S, Dirchwolf M, Diaz JM et al: Spontaneous bacterial peritonitis recurrence in patients with cirrhosis receiving secondary prophylaxis with norfloxacin. Eur J Gastroenterol Hepatol 2019;31(4):540–546.
6. Salzer WL: Peritoneal dialysis-related peritonitis: Challenges and solutions. Int J Nephrol Renovasc Dis 2018;11:173–186.
7. Sartelli M, Bassetti M, Martin-Loeches I: Abdominal sepsis. Springer, New York, 2018.
8. Calandra T, Cohen J: International Sepsis Forum Definition of Infection in the ICU: The international sepsis forum consensus conference on definitions of infection in the intensive care unit, Crit Care Med 2005;33:1538–1548.
9. Mishra SP, Tiwary SK, Mishra M et al: An introduction to tertiary peritonitis. J Emerg Trauma Shock 2014;7(2):121–123.
10. Reemst PH, van Goor H, Goris RJ: SIRS, MODS, and tertiary peritonitis. Eur J Surg Suppl 1996(576):47–48; discussion 49.
11. Nathens AB, Rotstein OD, Marshall JC: Tertiary peritonitis: Clinical features of a complex nosocomial infection. World J Surg 1998;22(2):158–163.
12. Buijk SE, Bruining HA: Future directions in the management of tertiary peritonitis. Intensive Care Med 2002;28(8): 1024–1029.
13. Iacob S, Iacob DG: Infectious threats, the intestinal barrier, and its trojan horse: Dysbiosis. Front Microbiol 2019;10:1676.
14. Patel JJ, Rosenthal MD, Miller KR et al: The gut in trauma. Curr Opin Crit Care 2016;22(4):339–346.
15. Kirkpatrick AW, Hamilton DR, McKee JL et al: Do we have the guts to go? The abdominal compartment, intra-abdominal hypertension, the human microbiome, and exploration class space missions Can J Surg 2020;63:E581–E593.
16. Chichom-Mefire A, Fon TA, Ngowe-Ngowe M: Which cause of diffuse peritonitis is the deadliest in the tropics? A retrospective analysis of 305 cases from the south-west region of Cameroon. World J Emerg Surg 2016;11:14.
17. Lozano R, Naghavi M, Foreman K et al: Global and regional mortality from 235 causes of death for 20 age groups in1990 and 2010: A systematic analysis for the global burden of disease study 2010. Lancet 2012;380(9859):2095–2128.
18. Stewart B, Khanduri P, McCord C et al: Global disease burden of conditions requiring emergency surgery. BJS 2014;101:e9–e22.
19. Murray CJL, Vos T, Lozano R et al: Disability-adjusted life years (DALYs) for 291 diseases and injuries in 21 Regions, 1990-2010: A systematic analysis for the global burden of disease study 2010. Lancet 2012;380(9859):2197–2223.
20. Ross JT, Matthay MA, Harris HW: Secondary peritonitis: Principles of diagnosis and intervention. BMJ 2018;361: k1407.
21. Strobel O, Werner J: Surgical Therapy of Peritonitis. Chirurg 2011;82:242–248.
22. Ball CG, Kirkpatrick AW, Williams DR et al: Prophylactic surgery prior to extended-duration space flight: Is the benefit worth the risk. Can J Surg 2012;55(2):125–131.
23. Boldingh Q, de Vries F, Boermeester MA: Abdominal Sepsis. Curr Opin Crit Care 2017;23(2):159–166.

24. Meara JG, Leather AJ, Hagander L et al: Global Surgery 2030: Evidence and solutions for achieving health, welfare, and economic development. Int J Obstet Anesth 2016;25: 75–78.
25. Farmer PE, Kim JY: Surgery and global health: A view from beyond the OR. World J Surg 2008;32(4):533–536.
26. Roberts G, Roberts C, Jamieson A et al: Surgery and obstetric care are highly cost-effective interventions in a sub-Saharan African district hospital: A three-month singleinstitution study of surgical costs and outcomes. World J Surg 2016;40(1):14–20.
27. Sartelli Catena F, Ansaloni L, Coccolini F et al: Complicated intra-abdominal infections worldwide: The definitive data of the CIAOW study. World J Emerg Surg 2014;9:37.
28. Angus DC, van der Poll T: Severe sepsis and septic shock. N Engl J Med 2013;369:840–851.
29. Tellor B, Skrupky LP, Symons W et al: Inadequate source control and inappropriate antibiotics are key determinants of mortality in patients with intra-abdominal sepsi and associated bacteremia. Surg Infect 2015;16(6):785–793.
30. Jawad I, Luksic I, Rafnsson SB: Assessing available information on the burden of sepsis: Global estimates of incidence, prevalence and mortality. J Glob Health 2012;2(1):010404.
31. Singer R: The Third International Consensus Definitions for Sepsis and Septic Shock (Sepsis-3). JAMA 2016;315(8):801– 810.
32. Shankar-Hari M, Philips M, Levy ML et al: Developing a new definition and assessing new clinical criteria for septic shock: For the third international consensus definitions for sepsis and septic shock (Sepsis-3). JAMA 2016;315(8): 775–787.
33. Vincent Sakr Y, Sprung CL, Ranieri VM et al: Sepsis in European intensive care units: Results of the SOAP study. Crit Care Med 2006;34(2):344–353.
34. Bassetti M, Righi E, Ansaldi F et al: A multicenter study of septic shock due to candidemia: Outcomes and predictors of mortality. Intensive Care Med 2014;40:839–845.
35. Sartelli M, Weber DG, Ruppe E et al: Antimicrobials: A global alliance for optimizing their rational use in intra-abdominal infections (AGORA). World J Emerg Surg 2016;11:33.
36. Jenne CN, Kubes P: Platelets in inflammation and infection. Platelets 2015;26:286–292.
37. Johnson D, Mayers I: Multiple organ dysfunction syndrome: A narrative review. Can J Anaesth 2001;48:502–509.
38. Pathan N, Hemingway CA, Alizadeh AA et al: Role of interleukin 6 in myocardial dysfunction of meningococcal septic shock. Lancet 2004;363(9404):203–209.
39. Yamamoto T, Umegae S, Matsumoto K et al: Peritoneal cytokines as early markers of peritonitis following surgery for colorectal carcinoma: A prospective study. Cytokine 2011;53(2):239–242.
40. Cavriani G, Domingso HV, Soares AL et al: Lymphatic system as a path underlying the spread of lung and guy injury after ischemia/reperfusion in rats. Shock 2005;23:330–336.
41. Shockley TR, Ofsthun NJ: Pathways for fluid loss from the peritoneal cavity. Blood Purif 1992;10(3–4):115–121.
42. Emr Sadowsky D, Azhar N, Gatto LA et al: Removal of inflammatory ascites is associated with dynamic modification of local and systemic inflammation along with prevention of acute lung injury: In vivo and in silico studies. Shock 2014;41(4):317–323.
43. Suliburk J, Helmer K, Moore F et al: The gut in systemic inflammatory response syndrome and sepsis. Eur Surg Res 2008;40(2):184–189.
44. Reintam Blaser A, Regli A, De Keulenaer B et al: Incidence, risk factors, and outcomes of intra-abdominal hypertension in critically ill patients: A prospective multicenter study (IROI study). Crit Care Med 2019;47(4):535–542.
45. Roberts DJ, Ball CG, Kirkpatrick AW: Increased pressure within the abdominal compartment: Intra-abdominal hypertension and the abdominal compartment syndrome. Curr Opin Crit Care 2016;22(2):174–185.
46. Cheng J, Wei Z, Liu X et al: The role of intestinal mucosa injury induced by intra-abdominal hypertension in the development of abdominal compartment syndrome and multiple organ dysfunction syndrome. Crit Care 2013;17(6): R283.
47. Fink MP, Delude RL: Epithelial barrier dysfunction: A unifying theme to explain to explain the pathogenesis of multiple organ dysfunction at the cellular level. Crit Care Clin 2005;21:177–196.
48. Roberts I, Shakur H, Afolabi A et al: The importance of early treatment with tranexamic acid in bleeding trauma patients: An exploratory analysis of the CRASH-2 randomised controlled trial. Lancet 2011;377(9771):1096101e1–109610e12.
49. Diebel ME, Diebel LN, Manke CW et al: Early tranexamic acid administration: A protective effect on gut barrier function following ischemia/reperfusion injury. J Trauma Acute Care Surg 2015;79(6):1015–1022.
50. Moore FA, Moore EE, Poggetti R et al: Gut bacterial translocation via the portal vein: A clinical perspective with major torso trauma. J Trauma 1991;31(5):629–636; discussion 636–638.

51. Alverdy JC, Chang EB: The re-emerging role of the intestinal microflora in critical illness and inflammation: Why the gut hypothesis of sepsis syndrome will not go away. Journal of Leukocyte Biology 2008;83(3):461–466.
52. Hayakawa M, Asahara T, Henzan N et al: Dramatic changes of the gut flora immediately after severe and sudden insults. Dig Dis Sci 2011;56(8):2361–2365.
53. Stecher B, Denzler R, Maier L et al: Gut inflammation can boost horizontal gene transfer between pathogenic and commensal Enterobacteriaceae. Proc Natl Acad Sci USA 2012;109(4):1269–1274.
54. Platon A, Frund C, Meijers L et al: Concomitant leukocytosis and lymphopenia predict significant pathology at CT of acute abomen: A case-control study. BMC Emerg Med 2019;19:10.
55. Giljaca V, Nadarevic T, Poropat G et al: Diagnostic accuracy of abdominal ultrasound for diagnosis of acute appendicitis: Systematic review and meta-analysis. World J Surg 2017;41(3):693–700.
56. Weir-McCall J, Shaw A, Arya A et al: The use of pre-operative computed tomography in the assessment of the acute abdomen. Ann R Coll Surg Engl 2012;94(2):102–107.
57. Tellor B, Skrupky LP, Symons W et al: Inadequate source control and inappropriate antibiotics are key determinants of mortality in patients with intra-abdominal sepsis and associated bacteremia. Surg Infect (Larchmt) 2015;16(6):785–793.
58. Emile SH, Elfeki H, Sakr A et al: Management of acute uncomplicated diverticulitis without antibiotics: A systematic review, meta-analysis, and meta-regression of predictors of treatment failure. Tech Coloproctol 2018;22(7):499–509.
59. Demetrashvili Z, Kenchadze G, Pipia I et al: Comparison of treatment methods of appendiceal mass and abscess: A prospective cohort study. Ann Med Surg (Lond) 2019;48:48–52.
60. Sallinen V, Akl EA, You JJ et al: Meta-analysis of antibiotics versus appendicectomy for non-perforated acute appendicitis. Br J Surg 2016;103(6):656–667.
61. Harnoss Zelienka I, Probst P, Grummich K et al: Antibiotics versus surgical therapy for uncomplicated appendicitis: Systematic review and meta-analysis of controlled trials (PROSPERO 2015: CRD42015016882). Ann Surg 2017;265(5):889–900.
62. Leusink A, Markar SR, Wiggins T et al: Laparoscopic surgery for perforated peptic ulcer: An English national populationbased cohort study. Surg Endosc 2018;32(9):3783–3788.
63. Galbraith N, Carter JV, Netz U et al: Laparoscopic lavage in the management of perforated diverticulitis: A contemporary meta-analysis. J Gastrointest Surg 2017;21(9):1491–1499.
64. Abraha I, Binda GA, Montedori A et al: Laparoscopic versus open resection for sigmoid diverticulitis. Cochrane Database Syst Rev 2017;11(11): CD009277.
65. Khan S, Rai P, Misra G: Is prophylactic drainage of peritoneal cavity after gut surgery necessary? A non-randomized comparative study from a teaching hospital. J Clin Diagn Res 2015;9(10):PC01–PC13.
66. Zeni F, Freeman B, Natanson C: Anti-inflammatory therapies to treat sepsis and septic shock: A reassessment. Crit Care Med 1997;25(7):1095–1100.
67. Cohen J, Carlet J: INTERSEPT: An international, multicenter, placebo-controlled trial of monoclonal antibody to human tumor necrosis factor-α in patients with sepsis. Crit Care Med 1996;24(9):1431–1440.
68. Kirkpatrick AW, Coccolini F, Ansaloni L et al: Closed or open after source control laparotomy for severe complicated intra-abdominal sepsis (the COOL trial): Study protocol for a randomized controlled trial. World J Emerg Surg 2018;13:26.
69. Sartelli M, Viale P, catena F et al: 2013 WSES guidelines for management of intra-abdominal infections. World J Emerg Surg 2013;8:3.
70. De Waele JJ: Abdominal sepsis. Current Infectious Disease Reports 2016;18:23.
71. Sartelli M, Abu-Zidan FM, Ansaloni L et al: The role of the open abdomen procedure in managing severe abdominal sepsis: WSES position paper. World J Emerg Surg 2015;10:35.
72. Coccolini F, Roberts D, Ansaloni L et al: The open abdomen in trauma and non-trauma patients: WSES guidelines. World J Emerg Surg 2018;13:7.
73. Kirkpatrick Roberts DJ, Faris PD, Ball CG et al: Active negative pressure peritoneal therapy after abbreviated laparotomy: The intraperitoneal vacuum randomized controlled trial. Ann Surg 2015;262(1):38–46.
74. Weaver JL, Matheson PJ, Matheson A et al: Direct peritoneal resuscitation reduces intestinal permeability after brain death. J Trauma Acute Care Surg 2018;84(2):265–272.
75. Smith JW, Garrison RN, Matheson PJ, Harbrecht BG et al: Adjunctive treatment of abdominal catastrophes and sepsis with direct peritoneal resuscitation: Indications for use in acute care surgery. J Trauma Acute Care Surg 2014;77(3):393–398, discussion 398.
76. Scriba MF, Laing GL, Bruce JL et al: Repeat laparotomy in a developing world tertiary level surgical service. Am J Surg 2015;210(4):755–758.
77. Doig CJ, Page SA, McKee JL et al: Ethical considerations in conducting surgical research in severe complicated intraabdominal sepsis. World J Emerg Surg 2019;14:39.

ПРЕДИКТОРИ ЗА РАННА ИНСУФИЦИЕНЦИЯ НА АНАСТОМОЗАТА СЛЕД КОЛОРЕКТАЛНА РЕЗЕКЦИЯ.

Лилия Б. Симонова [1], Димитър И. Буланов [1]. Евгени Е. Живков[1]. Живко Е. Шавалов[1]. Янислав Митков[1]. Атанас С. Йонков[1].

[1] *Клиника по обща хирургия -I-ва хирургия, Отделение по гастроинтестинална, хепато-билиарна и панкреатична хирургия, УМБАЛ „Александровска“, Медицински университет – София*

Автор за кореспонденция:

Д-р Лилия Симонова, GSM 0886879546, адрес: гр. София, бул. Георги Софийски 1, Клиника по обща хирургия – I-ва хирургия, имейл liliq.simonova@yahoo.com

Изследването е извършено по проект ГРАНТ и е финансирано от Медицински университет София.

Резюме

Инсуфициенция на анастомозата е животозастрашаващо усложнение след колоректална резекция. Превенцията и ранната й диагностика са от първостепенно значение за подобряване както на краткосрочната, така и на дългосрочната заболеваемост и смъртност. Поставихме си за цел да установим диагностични биомаркери за AL, които да осигурят прецизен медицински подход за управление на пациенти след колоректална резекция и анастомоза. Методите ни включват изследване на IL-6, TNF-α, MMP-9 и PCT в кръвен серум и дренажен секрет, при 40 пациенти на 2 и 5 СОД след ректална резекция и анастомоза и статистическата им обработка. От изследваните протеини установихме, че статистически значими резултати за потенциална предикторна роля за AL имат PCT, IL-6 и TNF-α. В заключение биомаркерите, които могат да идентифицират пациенти с висок риск от развитие на AL или да осигурят ранна диагностика на AL, имат потенциала да променят значително начина, по който управляваме пациентите с ректална резекция и анастомоза.

Ключови думи: колоректална анастомоза; инсуфициенция на анастомозата; биомаркери; колоректална хирургия; колоректална резекция

Съкращения: Инсуфициенция на анастомозата (AL); Следоперативен ден (СОД); Интерлевкин-6 (IL-6); Туморен некротичен фактор-α (TNF-α); Прокалцитонин (PCT); Матрична металопротеиназа-9 (MMP-9)

Благодарност: Изследването е извършено по проект ГРАНТ и е финансирано от Медицински университет София.

PREDICTORS OF EARLY ANASTOMOTIC LEAKAGE AFTER COLORECTAL RESECTION

Lilia B. Simonova (1). Dimitar I. Bulanov (1). Evgeni E. Zhivkov (1). Zhivko E. Shavalov (1). Yanislav Mitkov (1). Atanas S. Yonkov (1).

(1) Clinic of General Surgery - 1st Surgery, Department of Gastrointestinal, Hepatobiliary and Pancreatic Surgery, University Hospital "Alexandrovska", Medical University - Sofia

Correspondence author:

Dr. Liliya Simonova, GSM 0886879546, Address: Sofia, Georgi Sofiyski 1 Blvd., Clinic of General Surgery - 1st Surgery, email liliq.simonova@yahoo.com

The study was conducted under the GRANT project and is funded by the Medical University of Sofia.

Abstract

AL is a life-threatening complication after colorectal resection. Prevention and early diagnosis are essential to improve both short-term and long-term morbidity and mortality. Our goal is to identify diagnostic biomarkers for AL that provide an accurate medical approach to managing patients after colorectal resection and anastomosis. Our methods include testing of IL-6, TNF-α, MMP-9 and PCT in blood serum and drainage, in 40 patients at 2 and 5 POD after rectal resection and anastomosis and their statistical treatment. From the studied proteins, we found that PCT, IL-6 and TNF-α had statistically significant results for a potential predictor role for AL. In conclusion, biomarkers that can identify patients at high risk of developing AL or provide early diagnosis of AL have the potential to significantly change the way we manage patients with rectal resection and anastomosis.

Key words: colorectal anastomosis; anastomotic leakage; biomarkers; colorectal surgery; colorectal resection

Abbreviations: Anastomotic leakage (AL); Postoperative day (POD); Interleukin-6 (IL-6); Tumor necrosis factor-α (TNF-α); Procalcitonin (PCT); Matrix metalloproteinase-9 (MMP-9)

Acknowledgments: The research was conducted under the GRANT project and is funded by the Medical University of Sofia.

Въведение

Анастомозната инсуфициенция остава едно от най-сериозните усложнения след колоректална резекция, с честота от 3–37 % в зависимост от специфични рискови фактори [2,3,12,23,32]. Клиничната картина варира от леки симптоми до перитонит и сепсис, което затруднява ранната диагноза дори и за опитни хирурзи [1,11,23,32]. Допълнителните грижи за тези пациенти, са свързани с по-дълъг болничен престой и повишени икономически разходи [8,9,10,23]. Те имат по-висока заболеваемост и смъртност и по-лоша онкологична прогноза [4,5,6,7,11,13,14,23]. Дългосрочните последици включват повишен риск от рецидив на колоректален рак, занижени качество на живот и дългосрочна преживяемост [32]. AL обикновено се диагностицира между 5 и 8 СОД, но в някои случаи има забавено представяне до 13 СОД [15,23]. Ранното й идентифициране е ключът към намаляване на смъртността и усложненията и подобряване на изхода за пациента [23].

Настоящите практики за диагностика на AL са неспецифични, което забавя диагнозата и има отрицателно въздействие върху изхода на пациента. Ето защо изследванията продължават да идентифицират диагностични биомаркери за инсуфициенция. Те са валидирани от големи рандомизирани проучвания като полезни инструменти за изключване на AL, притежаващи високи прогнозни стойности [11].

Тридесет и шест проучвания оценяват 51 различни биомаркера за AL след колоректална резекция. Те включват маркери на исхемия, възпаление и микробиологични маркери и са изследвани както в перитонеална дренажна течност, така и във венозна кръв [32]. Нито едно от проучванията не дава убедителни данни за значимостта на тези фактори [11,16,17,18,19,20]. Посочените по-горе възпалителни маркери – измерени в перитонеална течност – биха могли да предскажат появата на AL след колоректална операция още след 2 СОД, преди средната й поява на 8 СОД [21,22,23].

Преглед на литературата, от базите данни MEDLINE, Embase и PubMed [32,33-43], показва: 1/ Петнадесет проучвания [33-46] оценяват биомаркери от перитонеален дренаж и [33,41,43] анализират системни биомаркери от венозна кръв. 2/ Три проучвания [33,41,43] оценяват както перитонеалните, така и системните биомаркери, а шестте най-често оценявани възпалителни биомаркера са CRP, PCT, левкоцити, IL-6, IL-10 и TNF-α [34,36,37,39,42,44,45]. CRP, PCT и левкоцитите са най-често оценяваните системни биомаркери със значителна предикторна стойност [32].

Цел

Да установим диагностични биомаркери за AL, които да осигурят прецизен медицински подход за управление на пациенти след колоректална резекция и анастомоза.

Материали и методи

Събран е материал за 40 пациенти след колоректална резекция и анастомоза в Клиниката по обща хирургия (I хирургия) на Александровска болница- София. Пациентите са изследвани последователно и хронологично за цялата 2017 г. и за 2020/2021 г. – общо 40 с пълен набор от проби, разделени на две групи: пациенти без инсуфициенция (32) и пациенти с инсуфициенция (8). AL е установена клинично на 7 СОД.

Анализирахме панел от възпалителни маркери от кръвен серум и перитонеален дренажен секрет на 2 и 5 СОД при пациенти с наличие/липса на инсуфициенция на анастомозата след ректална резекция. Избрани са PCT, TNF-α, IL-6 и MMP-9, въз основа на статистически изведените изводи и резултати за тях при редица проследени проучвания по темата.

Перитонеалната течност се изследва на 2 и 5 СОД от интраоперативно поставени коремни дренажи. Серумът на пациента също се изследва на 2 и 5 СОД. Пробите бяха съхранени при -70°C на аликвоти и изследвани, след размразяване с ELISA анализ в Клиниката по клинична лаборатория и клинична фармакология на УМБАЛ Александровска. Допълнителна информация за пациентите като възраст, пол и следоперативно усложнение - AL са получени от клиничната база данни ГАМА КОДМАСТЪР на УМБАЛ Александровска и история на заболяването на пациентите.

Статистически методи: U-тестът на Mann Whitney беше използван в едновариантен анализ за определяне на разликите между PCT, IL-6, TNF-α и MMP-9 на 2 и 5 СОД. За определяне на разпределението на пробите е извършен теста на Колмогоров-Смирнов. За сравнение на пробите са използвани два метода – тест на Wilcoxon Signed Ranks и T-тест на двойните проби. Резултатите се считат за значими при p стойност по-малка от 0,05.

Резултати

Проследените пациенти в това проучване са 52,5% (21) мъже и 47,5% (19) жени. При всички пациенти е извършена отворена колоректална резекция и анастомоза. В случаите на инсуфициенция на анастомозата, средната ѝ клинична поява е на 7 (мин. 4-max 9) СОД.

Някои основни показатели на проследените 40 пациенти, са показани в долната таблица:

Пол (n)	**Възраст (n)**	**Диагноза (n)**	**Статус**	**IL-6 стойност**	**TNF-α Procalcitonin**	**MMP-9**
Мъже (21) 52,5% Жени (19) 47,5% Общо (40)	Под 60 (8) 20% Над 60 (32) 80% Медиана 65,8 Мин 27 Макс 80	Карцином (34) Ректовагинална фистула (1) Дивертикулит (4) Мета бял дроб (1) Мета черен дроб (8) Инфилтрация в органи (3) Спешност (2) Субилеус (6) След Операция по Хартман (2)	Изписани живи (37) 92,5% Починали (3) 7,5%	Мин 1,15pg/ml Макс 230 pg/ml Средна стойност 59,6	Мин 0 pg/ml Мин 0 pg/ml Макс 806 Макс 9607 Средно 61,5 Средно 992,14	Мин 15,63 Макс 1100 ng/ml Средно 594,69

Табл. 1 Характеристика на пациентите

Ние установихме, че нивата на IL-6 варират от 1,15 pg/mL – 230 pg/mL (средна стойност 59,6), нивата на TNF-α са от 0 pg/mL – 806 pg/mL (средна стойност 61,5), нивата на PCT са 0 pg/ml - 9607,00 pg/ml (средна стойност 992,14), а нивата на MMP-9 са 15,63 ng/ml - 1100 ng/ml (средна стойност 594,69).

Проследихме дали има статистически значима зависимост между изследваните 4 острофазови протеини: 1/ първо в общата група от 40 пациенти, след това 2/ в групата пациенти без инсуфициенция- общо 32 и накрая 3/ в групата на пациентите само с инсуфициенция- общо 8. Получихме следните статистически значими зависимости:

В групата за общо 40 пациенти:

1. Средната стойност на MMP-9, изследван от дренажен секрет, намалява статистически значимо от 2 до 5 СОД (p <0,021)
2. Средната стойност на PCT (p <0,0001) и IL-6 (p <0,0001), изследван от венозна кръв, намалява статистически значимо от 2 до 5 СОД.

Статистически значими резултати за пациентите без инсуфициенция (32) от общо 40:

1. MMP-9 от дренажен секрет статистически значимо намалява от 2 до 5 СОД (p = 0,011)
2. PCT (p <0,0001) и IL-6 (p <0,0001) от венозна кръв статистически значимо намаляват от 2 до 5 СОД.

Статистически значими резултати само за групата пациенти с инсуфициенция (8) от 40:

1. Нивата на PCT във венозна кръв статистически значимо намаляват от 2 до 5 СОД (p = 0,016)

След получване на горните резултати, **направихме сравнение между групата пациенти с инсуфициенция (8) и групата пациенти без инсуфициенция (32)** по отношение на изследваните протеини и получихме следната статистически значима зависимост:

1. На 2 СОД средната стойност на PCT от венозна кръв при пациентите с инсуфициенция, е статистически значимо по-висока от средната стойност на PCT при пациентите без инсуфициенция (p = 0, 025).

Тази зависимост е показана в следните две таблици:

Прокалцитонин кръв 2 СОД	Mean	Брой	Стандартно отклонение	Медиана	Метод	p-value
0	830,5151	32	2096,73288	292,1325	Mann-Whitney Test	**0 ,025 (p<0,05)**
1 (AL)	1890,8398	8	2716,76484	1045,2195		
Общо	1042,5800	40	2236,90535	313,6230		

Прокалцитонин дрен 5 СОД	Mean	Брой	Стандартно отклонение	Медиана	Метод	p-value
0	389,9558	32	1726,39751	88,2120	Mann-Whitney Test	**0,164**
1 (AL)	-136,1684	8	816,84592	-275,7955		
Общо	284,7310	40	1591,93579	41,6505		

Табл. 2 Статистически значими резултати, получени за PCT при сравнение между пациентите с наличие/липса на AL (8/32).

При изследване на зависимост между 4-те показателя, по отношение на пол и възраст, при пациентите с инсуфициенция, в сравнение с пациентите без AL, получихме следните статистически значими зависимости:

1. В групата без AL, MMP-9 на 2 СОД от кръв при мъжки пол има статистически значимо по-висока стойност в сравнение с групата с AL, както и тенденция да показва по-високи стойности в популацията, от която е направена извадката (p = 0,029).

2. В групата с AL, TNF-α на 5 СОД от секрет на дренаж, при мъжки пол, има статистически значимо по-висока стойност в сравнение с групата без AL, както и тенденция да показва по-високи стойности в популацията, от която е направена извадката (p = 0,002).
3. В групата с AL, PCT на 2 СОД от кръв при пациенти на възраст над 60 години има статистически значимо по-висока стойност в сравнение с групата без AL, както и тенденция да показва по-високи стойности в популацията, от която е направена извадката (p = 0,027).
4. В групата с AL, PCT на 2 СОД от секрет на дренаж, и възраст над 60 години се наблюдава статистически значимо по-ниска стойност спрямо групата без AL, както и тенденция да показва по-ниски стойности в популацията от която е направена извадката (p = 0,024).
5. В групата с AL, TNF-α на 2 СОД (p = 0,016) и на 5 СОД (p = 0,012) от дренажен секрет, и възраст над 60 години, има статистически значимо по-висока стойност в сравнение с групата без AL, както и тенденция да показва по-високи стойности в популацията, от която е направена извадката.
6. В групата с AL, IL-6 на 5 СОД от кръв (p = 0,022) и дренажен секрет (p = 0,022), и възраст над 60 години има статистически значимо по-висока стойност спрямо групата без AL, както и тенденция да показва по-високи стойности в популацията, от която е направена извадката.

Обсъждане

Настоящото проучване разкрива променена експресия на PCT, IL-6, TNF-α, MMP-9 в проби от перитонеална течност и серум на пациенти с AL след колоректална резекция чрез отворен подход.

От статистически значимите резултати, получени по отношение на 4-те изследвани протеина и наличието или отсъствието на AL, можем да направим два извода:

1. TNF-α, (изследван от секрет на дренаж), както и PCT и IL-6, (изследвани от дренажен секрет и серум), на 5 СОД при пациенти с AL са статистически значимо по-високи, отколкото при пациенти без AL.

Тези резултати се потвърждават и от редица автори по темата за острофазови протеини и тяхната предикторна роля за инсуфициенция на анастомозата:

Изследването на Schuetz и авт. [20] показва, че нивата на PCT са повишени с десетки до стотици пъти при пациенти с AL. Проучвания [32,34-46] съобщават, че нивата на IL-6 и TNF-α при пациенти с AL от секрет на дренаж са значително повишени в ранния следоперативен период (1–4 СОД), средно на 6 СОД [24,33-45]. Измерването на PCT и CRP значително подобрява диагностиката на AL на 5 СОД (100% чувствителност, 72% специфичност). PCT и CRP показват добра прогнозна стойност за AL, както на 3,-ти, така и на 5-ти СОД [11,16,39]. Нивата на PCT се нормализират на 4 и 5 СОД в неусложнени случаи [29].

Повечето проучвания откриват значително по-високи нива на TNF-α и IL-6 при пациенти с AL по време на ранния следоперативен период (1–5 СОД) [26,29,36,37,42-45]. Стойността на IL-6 в серум (p=0,008) и в перитонеална течност (p=0,001) е по-висока в групата на AL в сравнение с групата без AL на 4-ти СОД [25].

Други автори по темата не потвърждават нашите резултати: 1/ След отворена колоректална резекция, изследваните от дренажна течност TNF-α (p =0,59) и IL-6 (p =0,21) не са статистически значими за оценка на необходимостта от ревизия при пациенти с AL [34]. 2/ Нивата на IL-6 и TNF-α от перитонеален секрет и плазма не са предикторни за AL [43].

2. MMP-9 (изследван от кръв, при пациенти от мъжки пол), без AL на 2 СОД е статистически значимо по-висок, отколкото при пациенти с AL.

В сравнение с нашия резултат за MMP-9, написаното от авторите по темата показва: 1/ MMP-9 най-често е значително повишен при пациенти с AL [26]. 2/ Пациентите с AL имат повишен интраперитонеален MMP-9 (p=0,03), в сравнение с пациенти, които не са показали AL [28]. 3/ Pasternak и авт. показват, че нивата на MMP-9, измерени на 4-ия час след операцията, са значително повишени при пациенти, които по-късно са развили AL. В последващо проучване Kostic и сътр.. не откриват никакви статистически значими промени в нивата на MMP-9 при пациенти с AL на 1, 3, 5 и 7 СОД [29]. Други автори също установяват, че средните стойности на MMP-9 не са статистически значимо различни между групите с наличие/липса на AL [41].

Резултатите ни показват, че PCT, IL-6 и TNF-α могат да бъдат потенциални биомаркери за ранно откриване на анастомозна инсуфициенция след колоректална резекция. Има и някои ограничения на настоящото проучване: 1. Първо, ограничения размер на извадката 2. Включени са само пациенти с постоперативно усложнение- AL, без други възпалителни заболявания в следоперативния период. При такъв вид проучване е препоръчително да се изследват пациенти със същия набор от показатели и характеристики. 3. Известно е, че мъжкият пол, по-високият T статус (TNM) и ректалната анастомоза са свързани с по-високи нива на AL [23,32].

Заключение

В областта на изследванията на колоректален рак е постигнат значителен напредък в идентифицирането на диагностични и предсказващи биомаркери за AL.

Настоящето проучване е първоначално проучване. То анализира PCT, TNF-α, IL-6 и MMP-9 и тяхната връзка с наличието/липса на инсуфициенция на анастомозата. Идеалният биомаркер би позволил бързо и надеждно прогнозиране на AL във времева рамка, позволяваща минимализиране на заболеваемостта и смъртността на пациентите с това усложнение след колоректална резекция и анастомоза.

Необходими са по-нататъшни проучвания с по-голяма група пациенти с инсуфициенция на анастомозата с включване на различни променливи, за да се оцени потенциала на предикторни биомаркери за AL.

Библиография

1. Hyman, N.; Manchester, T.L.; Osler, T.; Burns, B.; Cataldo, P.A. Anastomotic Leaks after Intestinal Anastomosis: It's Later than You Think. Ann. Surg. 2007, 245, 254–258.
2. Boccola, M.A.; Buettner, P.G.; Rozen, W.M.; Siu, S.K.; Stevenson, A.R.L.; Stitz, R.; Ho, Y.-H. Risk Factors and Outcomes for Anastomotic Leakage in Colorectal Surgery: A Single-Institution Analysis of 1576 Patients. World J. Surg. 2011, 35, 186–195.
3. Kingham, T.P.; Pachter, H.L. Colonic Anastomotic Leak: Risk Factors, Diagnosis, and Treatment. J. Am. Coll. Surg. 2009, 208, 269–278.
4. Hallböök, O.; Sjödahl, R. Anastomotic leakage and functional outcome after anterior resection of the rectum. BJS 1996, 83, 60–62.
5. Kube, R.; Mroczkowski, P.; Granowski, D.; Benedix, F.; Sahm, M.; Schmidt, U.; Gastinger, I.; Lippert, H. Anastomotic leakage after colon cancer surgery: A predictor of significant morbidity and hospital mortality, and diminished tumour-free survival. Eur. J. Surg. Oncol. 2010, 36, 120–124.
6. Marra, F.; Steffen, T.; Kalak, N.; Warschkow, R.; Tarantino, I.; Lange, J.; Zünd, M. Anastomotic leakage as a risk factor for the long-term outcome after curative resection of colon cancer. Eur. J. Surg. Oncol. 2009, 35, 1060–1064.
7. Dulk, M.D.; Noter, S.; Hendriks, E.; Brouwers, M.; van der Vlies, C.; Oostenbroek, R.; Menon, A.; Steup, W.; van de Velde, C. Improved diagnosis and treatment of anastomotic leakage after colorectal surgery. Eur. J. Surg. Oncol. 2009, 35, 420–426.
8. Choi, H.-K.; Law, W.-L.; Ho, J.W.C. Leakage after Resection and Intraperitoneal Anastomosis for Colorectal Malignancy: Analysis of Risk Factors. Dis. Colon Rectum 2006, 49, 1719–1725.
9. La Regina, D.; Di Giuseppe, M.; Lucchelli, M.; Saporito, A.; Boni, L.; Efthymiou, C.; Cafarotti, S.; Marengo, M.; Mongelli, F. Financial Impact of Anastomotic Leakage in Colorectal Surgery. J. Gastrointest. Surg. 2018, 23, 580–586.
10. Hammond, J.; Lim, S.; Wan, Y.; Gao, X.; Patkar, A. The Burden of Gastrointestinal Anastomotic Leaks: An Evaluation of Clinical and Economic Outcomes. J. Gastrointest. Surg. 2014, 18, 1176–1185.

11. Popescu G, Bancu Ș, Sala D, Neagoe RM, Mureșan M. Prediction and Early Identification of Anastomotic Leaks after Colorectal Surgery. Journal of Surgery [Jurnalul de chirurgie]. 2018; 14(1): 23-27
12. Choi HK, Law WL, Ho JW (2006) Leakage after resection and intraperitoneal anastomosis for colorectal malignancy: analysis of risk factors. Dis Colon Rectum 49: 1719-1725.
13. Hyman N, Manchester TL, Osler T, Burns B, Cataldo PA (2007) Anastomotic leaks after intestinal anastomosis: it's later than you think. Ann Surg 245: 254-258.
14. Krarup PM, Nordholm-Carstensen A, Jorgensen LN, Harling H (2015) Association of comorbidity with anastomotic leak, 30-day mortality, and length of stay in elective surgery for colonic cancer: A nationwide cohort study. Dis Colon Rectum 58: 668-676.
15. Bellows CF, Webber LS, Albo D, Awad S, Berger DH. (2009) Early predictors of anastomotic leaks after colectomy.Tech Coloproctol 13: 41-47.
16. Giaccaglia V, Salvi PF, Antonelli MS, Nigri G, Pirozzi F, et al. (2016) Procalcitonin reveals early dehiscence in colorectal surgery: The PREDICS study. Ann Surg 263: 967-972.
17. Hirst N, Tiernan J, Millner P, Jayne D (2014) Systematic review of methods to predict and detect anastomotic leakage in colorectal surgery. Colorectal Dis 16: 95-109
18. Erfina Lim, Jusak Nugraha, Correlation of Serum Interleukin-6, TNF-α, Procalcitonin and Leukocyte Count in Patients with Suspected Sepsis, Indonesian journal of clinical pathology, 2020 March; 26(2): 146-150
19. Spooner E C, Markowitz PN, Sarawlatz PL. The role of tumor necrosis factor in sepsis. Journal Immunology and Immunopathology, 1992; 62: S11-S17.
20. Schuetz P, Chiappa V, Briel M, Greenwald JL. Procalcitonin algorithms for antibiotic therapy decisions. Arch Intern Med, 2011; 171(15): 1322-1331.
21. Müller B, Becker KL. Procalcitonin: How a hormone became a marker and mediator of sepsis. Swiss Med Wkly, 2001; 131(41-42): 595-602.
22. Wrenger S, Kahne T, Bohoun C, Weglohner W, Ansorge S, et al. Amino-terminal truncation of procalcitonin, a marker for systemic bacterial infections, by dipeptidyl peptidase IV (DP IV), FEBS letters, 2000; 466(1): 155-9
23. F. Klupp, S. Schuler, C. Kahlert, N. Halama, C. Franz1, P. Mayer, T. Schmidt, A. Ulrich, Evaluation of the inflammatory markers CCL8, CXCL5, and LIF in patients with anastomotic leakage after colorectal cancer surgery, Int J Colorectal Dis (2020) 35:1221–1230
24. Sparreboom CL, Wu ZQ, Ji JF, Lange JF (2016) Integrated approach to colorectal anastomotic leakage: communication, infection and healing disturbances. World J Gastroenterol 22(32):7226–7235.
25. Alonso S, Pascual M, Salvans S, Mayol X, Mojal S, Gil MJ, Grande L, Pera M (2015) Postoperative intra-abdominal infection and colorectal cancer recurrence: a prospective matched cohort study of inflammatory and angiogenic responses as mechanisms involved in this association. Eur J Surg Oncol 41(2):208–214.
26. Cini C, Wolthuis A, D'Hoore A (2013) Peritoneal fluid cytokines and matrix metalloproteinases as early markers of anastomotic leakage in colorectal anastomosis: a literature review and meta-analysis. Color Dis 15(9):1070–1077.
27. Fouda E, El Nakeeb A, Magdy A, Hammad EA, Othman G, Farid M (2011) Early detection of anastomotic leakage after elective low anterior resection. J Gastrointest Surg 15(1):137–144.
28. Pasternak B, Matthiessen P, Jansson K, Andersson M, Aspenberg P (2010) Elevated intraperitoneal matrix metalloproteinases-8 and -9 in patients who develop anastomotic leakage after rectal cancer surgery: a pilot study. Color Dis 12(7 online):e93–e98.
29. Su'a BU, Mikaere HL, Rahiri JL, Bissett IB, Hill AG (2017) Systematic review of the role of biomarkers in diagnosing anastomotic leakage following colorectal surgery. Br J Surg 104(5):503–512.
30. Yamamoto T, Umegae S, Matsumoto K, Saniabadi AR (2011) Peritoneal cytokines as early markers of peritonitis following surgery for colorectal carcinoma: a prospective study. Cytokine 53(2):239–242.
31. Wright EC, Connolly P, Vella M, Moug S (2017) Peritoneal fluid biomarkers in the detection of colorectal anastomotic leaks: a systematic review. Int J Color Dis 32:935–945.
32. B. U. Su'a, H. L. Mikaere, J. L. Rahiri, I. B. Bissett and A. G. Hill, Systematic reviewof the role of biomarkers in diagnosing anastomotic leakage following colorectalsurgery, BJS 2017; 104: 503–512
33. Alonso S, Pascual M, Salvans S, Mayol X, Mojal S, Gil MJ et al. Postoperative intra-abdominal infection and colorectal cancer recurrence: a prospective matched cohort study of inflammatory and angiogenic responses as mechanisms involved in this association. Eur J Surg Oncol 2015; 41: 208–214.
34. Bertram P, Junge K, Schachtrupp A, Gotze C, Kunz D, Schumpelick V. Peritoneal release of TNFalpha and IL-6after elective colorectal surgery and anastomotic leakage. J Invest Surg 2003; 16: 65–69.

35. Ellebaek Pedersen M, Qvist N, Bisgaard C, Kelly U, Bernhard A, Moller Pedersen S. Peritoneal microdialysis. Early diagnosis of anastomotic leakage after low anterior resection for rectosigmoid cancer. Scand J Surg 2009; 98: 148–154.
36. Fouda E, El Nakeeb A, Magdy A, Hammad EA, Othman G, Farid M. Early detection of anastomotic leakage after elective low anterior resection. J Gastrointest Surg 2011; 15: 137–144.
37. Herwig R, Glodny B, Kuhle C, Schluter B, Brinkmann OA, Strasser H et al. Early identification of peritonitis by peritoneal cytokine measurement. Dis Colon Rectum 2002; 45: 514–521.
38. Junger WG, Miller K, Bahrami S, Redl H, Schlag G, Moritz E. Early detection of anastomotic leaks after colorectal surgery by measuring endotoxin in the drainage fluid. Hepatogastroenterology 1996; 43: 1523–1529.
39. Komen N, Slieker J, Willemsen P, Mannaerts G, Pattyn P, Karsten T et al.; APPEAL Study Group. Acute phase proteins in drain fluid: a new screening tool for colorectal anastomotic leakage? The APPEAL study: analysis of parameters predictive for evident anastomotic leakage. Am J Surg 2014; 208: 317–323.
40. Komen N, Slieker J, Willemsen P, Mannaerts G, Pattyn P, Karsten T et al. Polymerase chain reaction for Enterococcus faecalis in drain fluid: the first screening test for symptomatic colorectal anastomotic leakage. The Appeal-study: analysis of parameters predictive for evident anastomotic leakage. Int J Colorectal Dis 2014; 29: 15–21.
41. Kostic Z, Panisic M, Milev B, Mijuskovic Z, Slavkovic D, Ignjatovic M. Diagnostic value of serial measurement of C-reactive protein in serum and matrix metalloproteinase-9 in drainage fluid in the detection of infectious complications and anastomotic leakage in patients with colorectal resection. Vojnosanit Pregl 2015; 72: 889–898.
42. Matthiessen P, Strand I, Jansson K, Tornquist C, Andersson M, Rutegard J et al. Is early detection of anastomotic leakage possible by intraperitoneal microdialysis and intraperitoneal cytokines after anterior resection of the rectum for cancer? Dis Colon Rectum 2007; 50: 1918–1927.
43. Sammour T, Singh PP, Zargar-Shoshtari K, Su'a B, Hill AG. Peritoneal cytokine levels can predict anastomotic leak on the first postoperative day. Dis Colon Rectum 2016; 59: 551–556.
44. Ugras B, Giris M, Erbil Y, Gokpinar M, Citlak G, Issever H et al. Early prediction of anastomotic leakage after colorectal surgery by measuring peritoneal cytokines: prospective study. Int J Surg 2008; 6: 28–35.
45. Yamamoto T, Umegae S, Matsumoto K, Saniabadi AR. Peritoneal cytokines as early markers of peritonitis following surgery for colorectal carcinoma: a prospective study. Cytokine 2011; 53: 239–242.
46. Yang L, Huang XE, Xu L, Zhou X, Zhou JN, Yu DS et al. Acidic pelvic drainage as a predictive factor for anastomotic leakage after surgery for patients with rectal cancer. Asian Pac J Cancer Prev 2013; 14: 5441–5447

РЕТРОСПЕКТИВЕН КОХОРТЕН АНАЛИЗ ЗА ЕФЕКТА ОТ АНТИБИОТИЧНОТО СРЕДСТВО ПРИ УСЛОЖНЕНИ ИНТРААБДОМИНАЛНИ ИНФЕКЦИИ.

Емил Пешев, Елена Коцева, Иво Живков, Георги Гърбев.

Университетска ПМБАЛ „Св. Йоан Кръстител" София. Клиника по ендоскопска и обща хирургия

Автор за кореспонденция:

email: dr.peshev@gmail.com

Резюме

Въведение
Последните данни сочат, че ефективността от постоперативната антибиотична профилактика с кратък курс (ПАП) при интраабдоминални инфекции е с не по-лош резултат от продължителната постоперативна терапия, като се имат предвид клиничните резултати. Целта на това проучване е да се сравни резултатът от кратката срещу продължителната ПАТ при усложнени интраабдоминални инфекции (УИАИ) без сепсис.
Методи

Проведохме проучване за оценка на продължителността на антибиотичната терапия след спешна операция при усложнени интраабдоминални инфекции (УИАИ) с адекватен контрол на източника на инфекцията при 260 случая (160 пациенти с кратък антибиотичен курс срещу 100 пациенти с продължителен антибиотичен курс) за период от 2018г. до 2020 г. Качеството на предписаното антибиотично лечение се оценяваше от вътрешен екип за управление на антимикробните продукти и периодичен анализ на микробния фон на клиниката.

Резултати

Не са наблюдавани значими разлики в характеристиките на пациентите между краткият и продължителният ПАТ. Честотата на продължителният ПАТ намаля през периода на наблюдение от 48,1% на 26,3%. Удължаването на ПАТ не е свързано с никакви клинични ползи, напротив, клиничният резултат от пациенти, получаващи по-продължително антибиотично лечение, е свързан с по-висока следоперативна заболеваемост.

Заключение

Краткотрайната антибиотична терапия след успешен хирургичен контрол на източника на инфекция при УИАИ е по-ефективна, безопасна и икономически по изгодна от продължителната ПАТ.

Ключови думи: следоперативно антибиотично лечение, управление на антибиотичното лечение, следоперативна интраабдоминална инфекция, сепсис

RETROSPECTIVE COHORT ANALYSIS OF THE EFFECT OF ANTIBIOTIC TREATMENT IN COMPLICATED INTRA-ABDOMINAL INFECTIONS

Emil Peshev, Elena Kotseva, Ivo Zhivkov, Georgi Gurbev

University FMHAT "St. Joan Krastitel"Sofia
Clinic of endoscopic and general surgery

Corresponding Author:

Dr. Emil Peshev

email: dr.peshev@gmail.com

Summary

Introduction Recent data suggest that the effectiveness of short-term postoperative antibiotic prophylaxis (PAP) in intra-abdominal infections is no worse than long-term postoperative therapy, given the clinical results. The aim of this study was to compare the outcome of short-term versus long-term PAT in complicated intra-abdominal infections (UIAIs) without sepsis.

Methods: We conducted a study to assess the duration of antibiotic therapy after emergency surgery for complicated intra-abdominal infections (UIAI) with adequate control of the source of infection in 260 cases (160 patients with a short course of antibiotics versus 100 patients with a long course of antibiotics) for 2018. until 2020. The quality of the prescribed antibiotic treatment was assessed by an internal team for management of antimicrobial products and periodic analysis of the microbial background of the clinic.

Results: No significant differences in patient characteristics were observed between short-term and long-term PAT. The incidence of long-term PAT decreased during the observation period from 48.1% to 26.3%. Prolongation of PAT is not associated with any clinical benefit, on the contrary, the clinical outcome of patients receiving longer-term antibiotic treatment is associated with higher postoperative morbidity.

Conclusion: Short-term antibiotic therapy after successful surgical control of the source of infection in UIAI is more effective, safe and cost-effective than long-term PAT.

Keywords: postoperative antibiotic treatment, antibiotic treatment management, postoperative intra-abdominal infection, sepsis

Въведение

Антимикробните програми за управление (ASPs) натрупват в световен мащаб, увеличавайки се в заслужено разпознаване и приемане и бяха пуснати предимно за спиране на антимикробната резистентност (AMR). As antibiotic consumption is

considered the main driver for AMR-natural factors, such as intrinsic or acquired genetic resistance patterns, environmental sources and missing hygiene measures are contributing effects too-one of the starting points includes improving the social and prescribing attitude towards the use of Антимикробни средства. Индикация, избор на антимикробен агент, начин на приложение, усилия за деескалация и продължителност са сред маркерите, които трябва да бъдат оценявани всеки път, когато се предписват антибиотици. Incorporating multimodal concepts by engaging the responsible physicians without neglecting nurse staff and undergraduate trainees embedded in a multidisciplinary team, including infectious diseases specialists, microbiologists, pharmacists and infection control physicians in charge, is by far the most worthwhile strategy in order to assure sustainable success for AMR да бъде антагонизиран. Постантибиотичната продължителност за сложни хирургични вътреабдоминални инфекции (CIAI) привлича фокус и мотивира прогресивно повече данни, предполагащи, че кратък режим може да се заложи за оптимално клинично възстановяване, прилагащо се и за двете, сложни леки/умерени IAI и тежки следоперативни IAIS при критично болни пациенти, при условие, че са били леки/умерени IAI и тежки следоперативни IAI при критично болни пациенти, осигуряващи се Постигнато е контролът на източника. Максимизирането на клиничната полза чрез минимизиране на щетите на обезпечението остава лечебният принцип, особено като се има предвид високите проценти на смъртност и заболеваемост при пациенти с (неконтролирани) CIAI. Неусложнените IAI се управляват или само хирургично или консервативно само с антибиотици. За CIAI подходът обхваща навременното управление на хирургичния източник с подходящо антимикробно лечение; Общността или болницата, придобити от IAI, могат да бъдат неусложнени или усложнени по дефиниция.

Това проучване трябва да се разбира като продължение на публикуваните по -рано данни от Surat et al. относно въздействието на антимикробното управление върху консумацията на антибиотици за неелективни хирургични IAI. Този субанализ обаче отваря главата за постнтибиотична терапия (PAT) при сложни леки/умерени общностни IAI, придобити от общността при пациенти, които не септици с постигнат контрол на източника, също така обхващат декоескалация на, например, преминавайки към перорална терапия, проведена на общи отделения и се стремят да потвърдят тенденцията, че кратката продължителност на PAT отново не е засегната с по -висок процент на следоперативни инфекциозни усложнения или по -лоши клинични резултати.

Методи

Това проучване за подобряване на качеството води до период от 3 години (2016–2018 г.) и се провежда ретроспективно в третична болница на 1500 легла в Германия, като официално стартира ASP в болничния болничен ASP, като постепенно достига до всички отдели, включително Министерството на Генералния генерал Хирургия до 2018 г. Гръбнакът на вътрешния екип на AMS се състои от лекари за контрол на инфекциите, микробиолози, фармацевти и инфекциозни болести (ID) консултанти с идентификационен лекар, отговорен за ръководството. Предварителният проект на този проект включваше 776 пациенти и се фокусира върху въздействието на антимикробните ръководни интервенции върху хирургичното антибиотично рецептно поведение на хирургическите IAI, особено следоперативната употреба на антибиотици и целесъобразността на индикацията. Предишният анализ разкри значително намаляване на общите дни на антибиотичната терапия и по -малко пациенти, получаващи PAT. Намерението на този последващ анализ беше да се оцени въздействието на реализациите на управлението на антимикробията върху пациенти,

които действително получават PAT поради CIAISBUT, са били несептични или имат животозастрашаващи условия.

Проучване

Ефектите на различните продължителност на антибиотичната терапия в IAI са изследвани чрез аретроспективен кохортен анализ. Всички данни бяха извлечени от информационната система на болницата, прехвърлени в псевдонимна база данни с множество променливи, съдържащи базовина характеристики, пред-, пери- и следоперативна антибиотична терапия (ABT), хирургическитерапия и следоперативен 30-дневен резултат. Дефинирахме две групи, базирани на продължителността на PAT. Групата за кратка продължителност беше ограничена до максимум 4 дни след операцията, Leanton the Stop-It от Sawyer et al. (Spat Group). Пациентите с по -дълъг PAT бяха включени в групата на LPAT. Всяко разширение отвъд това трябваше да бъде обсъдено с Инхоспиталния AMS-екип. Причините за разрешените разширения на терапията са имунни супресионора други настоящи инфекции като пневмония или инфекция на пикочните пътища. Проследяването беше ограничено до 30 дни.

Пациенти

Всички пациенти 18 години, подложени на спешна коремна операция с IAI и PAT през 01.01.2016 г. и 31.12.2018 г., бяха включени със следните критерии за подбор: Диагноза на перитонит (ICD-10 K65.0–K65.9), остър холецистит (ICD-10 K80.0-K80.01, K81.0), остър апендицит (ICD-10 K35.2–K35.8), остър дивертикулит (ICD-10 K57.2–K57.22) или чревна перфорация (K25.1 –K25.2, K26.1–K26.2, K63.0–K63.2). Пациенти със следните критерии бяха изключени от анализа: остър панкреатит, остра мезентериална исхемия, остра левкемия, краен стадий на злокачествено заболяване при палиативни грижи, оценка по ASA > IV, екстраабдоминален инфекциозен фокус, изискващ антимикробна терапия преди и след операцията. За този подгрупов анализ ние включихме само несептични пациенти с усложнени IAI с успешно постигнат хирургичен контрол на източника. Пациенти с постоперативна анастомотична недостатъчност бяха изключени от този анализ.

Оценка на резултата

Оценка на следоперативния резултат до 30 дни след операцията. Следоперативните усложнения бяха класифицирани по Clavien-Dindo. Усложненията на Clavien-Dindo степен I-II бяха оценени като без тежки усложнения, докато Clavien-Dindo степен IIIa-V усложнения бяха оценени като тежки усложнения. Инфекциите на мястото на хирургично лечение (SSI) бяха определени съгласно критериите на Центровете за контрол и превенция на заболяванията (CDC).

Статистически анализ

Всички статистически анализи бяха извършени с помощта на IBM SPSS Statistics, версия 26 (International Business Machines Corporation, Armonk, NY, USA). Описателните данни бяха докладвани като средства със стандартно отклонение, освен ако не е отбелязано друго. Групите бяха сравнени с помощта на Хи-квадрат, точния тест на Фишер или U теста на Ман-Уитни според скалата на данните и разпределението. Нивото на статистическа значимост е 0,05 (двустранно).

Резултати

Изходни характеристики на пациентите и индикации за спешна хирургия Няма значителни различия в предоперативната стратификация на риска между двете групи. По-кратките терапии бяха значително по-чести през 2018 г., отколкото през предходните две години. Събраните рискови резултати (индекс на коморбидност на Чарлсън и ASA резултат) също не се различават значително между двете групи. Тежко предшестващо чернодробно или бъбречно заболяване или имуносупресия по време на операцията като цяло са били редки в наблюдаваната кохорта и са разпределени по

подобен начин между двете групи. Предоперативни рискови фактори като продължителни хоспитализации или предоперативни операции също не присъстват в по-голям брой в нито една от двете групи. Интраоперативните находки разкриват по-високо разпространение на перитонит в групата на sPAT. Имаше малко повече случаи на холецистит в sPAT и малко повече случаи на апендицит и перфорации на дебелото черво в групата на lPAT. Незначително повече пациенти (sPAT 50% срещу lPAT 38%) са били приети директно в нормалното отделение в сравнение с пациентите, които се нуждаят от интензивно лечение (sPAT 33,8% срещу lPAT 48%). Съответно тези пациенти са били по-често постоперативно вентилирани (sPAT 21,3% срещу lPAT 31%) и са получавали вазопресори (sPAT 17,5% срещу lPAT 26%). Тези различия обаче отново не бяха статистически значими. Имаше почти два пъти повече хирургични инфекции в групата на lPAT (sPAT 6,9% срещу lPAT 12%), почти толкова, колкото неинтраабдоминалните инфекции (lPAT 11,9% срещу lPAT 10%), но този ефект също не беше статистически значим. Важно е, че групите се различават значително по отношение на следоперативните усложнения. Процентът на необходимите повторни интервенции е почти два пъти по-висок при продължително лекувани пациенти (sPAT 15% срещу lPAT 27%). Много от тези повторни интервенции трябваше да бъдат извършени като повторни операции (sPAT 8,8% срещу lPAT 23%). Съответно беше установено, че следоперативните усложнения, класифицирани по Clavien-Dindo, са в неблагоприятно положение на групата lPAT (sPAT 11,9% срещу lPAT 23%) (курс без усложнения е значително по-чест в групата с кратко лечение (sPAT 36,3 % спрямо lPAT 16%). Продължителността на престоя (LOS) се различава значително в групата sPAT (средно 7 дни) в сравнение с групата lPAT. За разлика от това няма разлика в LOIS. Докато общата продължителност на PAT в кратко лекуваната група е средно 4 дни и медиана, пациентите в групата на lPAT са лекувани повече от два пъти по-дълго. Първоначалните емпирични антибиотични схеми между двете групи са доста сходни. Пациентите на продължителна терапия са по-често обект на смяна (sPAT 19,4% срещу lPAT 56%). Превключването рядко се дължеше на препоръките на AMS в двете групи (sPAT 9.7% срещу lPAT 1.8%), нито на спазването на действителните резистограми. Недокументираните индикации за употреба на антибиотици все още бяха високи (sPAT 77,4% срещу lPAT 72,7%;). Никога Независимо от това, повечето индикации бяха счетени за подходящи от нашия вътрешен AMS екип (sPAT 75,6% срещу lPAT 77%). Неподходящите индикации се дължат най-вече на удължаване на периоперативната профилактика (PAP). Имаше големи разлики в управлението на превключването, например 32% от лекуваните дълго време бяха неправилно ескалирани (най-вече от цефалоспорин 1/2-ро поколение на перорален цефалоспорин от 3-то поколение, в сравнение с 9,4% в групата, лекувана с късо лечение. според общата дефиниция преминаването от интравенозна към перорална антибиотична терапия се счита за деескалация, ние определихме тази стъпка като „ескалация“, когато избраният перорален антибиотик принадлежи към цефалоспорини от 3-то поколение като цефподоксим.

Дискусия

В това ретроспективно едноцентрово проучване анализирахме пациенти, нуждаещи се от спешна хирургия за сложни IAI през 2016–2018 г., с внимание върху продължителността на PAT. И все пак, за разлика от предисторията, публикувана от Surat et al. тези констатации включват само несептични пациенти с адекватен контрол на източника. Този път нагласите за предписване на хирурзите в общите отделения бяха в центъра на нашите наблюдения, в рамките на по-широката амбиция за разпознаване на влиянието на биохимични маркери на възпаление като С-реактивен протеин (CRP) или прокалцитонин (PCT) върху продължителността на PAT. В

съответствие с публикуваните данни за постхирургично антимикробно управление при сложни придобити в обществото (или свързани със здравеопазването IAI) досега, нашите резултати подкрепят, че съкратеният PAT не е свързан с по-лоши клинични резултати. Хирургичните и клиничните състояния, които налагат интервенции в това проучване, са подобни на общите публикувани данни (например перитонит, апендицит, холецистит). Тук и двете групи не се различават по рисковия профил и въпреки това дълготрайното рамо стана очевидно със значително по-висок процент на инфекциозни усложнения и в резултат на това наложи повече повторни операции. Продължаващата злоупотреба с антибиотици е свързана с нежелани събития, които могат да бъдат избегнати, поява на антибиотична резистентност и ненужна парична тежест за здравната система и изисква промяна в културата на предписване на антибиотици. Дебатът относно продължителността на PAT все още продължава и остава важен ключов фактор за насочване на ASP, тъй като се счита за основна причина за неподходяща употреба на антибиотици при управлението на IAI. За щастие, нашите резултати отново подчертават ролята на ASP върху антибиотиците за постхирургична терапия на сложни IAI: през наблюдаваните три години (2016–2018) продължителността на PAT непрекъснато се скъсява, което се дължи главно на внедряването на нашите -болнична ASP, включваща общи отделения във вече редовно провежданите обиколки на антибиотични отделения и дискусии в отделенията за интензивно лечение. Въпреки че тази констатация не е статистически значима, продължителната PAT, от друга страна, не предотвратява значителната необходимост от повторни интервенции, дори предвид факта, че PAT се прилага два пъти по-дълго в рамките на продължителната група. Тези резултати са в съответствие с данните от Tellado et al. което показва, че неподходящата индикация за емпирична употреба на антибиотици е свързана с неуспешни резултати и по-висок процент на например повторни операции. Разглеждайки по-нататък качеството на употребата на антибиотици, групата с продължителна продължителност не само има по-висок процент на смяна на емпирично подбраните антибиотични агенти, но тези превключвания се извършват главно в общите хирургични отделения, което води до „ескалация“ към перорални антибиотици – разумно, може да се мисли, като се има предвид хирургичния и клиничен статус на пациентите и факта, че по това време липсваха консултации с AMS за общи отделения. Въпреки че преминаването на интравенозно към перорален антибиотик е основен инструмент при ASP, в нашето проучване тези действия бяха счетени за неподходящи от нашия екип за AMS в болницата, тъй като удължиха ненужно продължителността, през която лечението можеше да бъде спряно. Важно е, че изборът на перорални антибиотици не е в съответствие с вътрешните стандарти за деескалация на AMS (цефалоспорини от 2-ро и 3-то поколение с лоша перорална бионаличност, липса на ефикасност; данните не са налични в частта с резултатите). Насочване на антибиотичната терапия чрез възпалителни маркери (например, брой на левкоцитите, CRP, PCT или интерлевкин 6), е многократно изследван при хоспитализирани пациенти, включително тези в критично състояние. PCT носи по-голяма специфичност и чувствителност при откриването на истински бактериални инфекции и насочването на продължителността на антибиотика чрез PCT може да доведе до значително намаляване на консумацията на антибиотици и смъртността. Данните за поведението на предписване при cIAI, насочени от посочени маркери, остават оскъдни и въпреки това резултатите до момента свидетелстват, че PCT е полезен инструмент както за диагностика на бактериални инфекции, така и за прекратяване на антибиотиците; все пак трябва да се подчертае, че биомаркерите не трябва да се четат извън клиничните условия. Силата и естеството на това изследване не позволяват да се направи заключение относно ролята на PCT по отношение на

прекратяването на PAT или безопасността на такъв курс, но следствието на намаляване на нивото на CRP се свързва с по-продължителен PAT. Обсъждайки резултатите от това изследване като цяло, същността на неговия изследователски характер като в смисъл на моноцентрично и ретроспективно ограничава тяхното тълкуване. Освен това силата на проучването не може да се използва за обосноваване, че съкратената продължителност на PAT е свързана с подобрени резултати, но ясно показва, че по-дългата продължителност на антибиотичната терапия е свързана с повече усложнения и носи повече вреда, отколкото полза. Темата за влиянието на лабораторните маркери върху продължителността на PAT и подробната уместност и количествено определяне на преминаването от интравенозни към перорални антибиотици ще бъдат очертани в бъдещи изследвания. В заключение, нашите резултати потвърждават, че антибиотична терапия с кратък курс след успешен хирургичен контрол на източника при cIAIs е безопасна.

Книгопис

1. Sartelli, M.; Labricciosa, F.M.; Barbadoro, P.; Pagani, L.; Ansaloni, L.; Brink, A.J.; Carlet, J.; Khanna, A.; Chichom-Mefire, A.;Coccolini, F.; et al. The Global Alliance for Infections in Surgery: Defining a model for antimicrobial stewardship-results from aninternational cross-sectional survey. World J. Emerg. Surg. 2017, 12, 34. [CrossRef]
2. Owens, R.C., Jr. Antimicrobial stewardship: Concepts and strategies in the 21st century. Diagn. Microbiol. Infect. Dis. 2008, 61, 110–128. [CrossRef]
3. Davey, P.; Marwick, C.A.; Scott, C.L.; Charani, E.; McNeil, K.; Brown, E.; Gould, I.M.; Ramsay, C.R.; Michie, S. Interventions to improve antibiotic prescribing practices for hospital inpatients. Cochrane Database Syst. Rev. 2017, 2, CD003543. [CrossRef] [PubMed]
4. Charani, E.; Castro-Sanchez, E.; Sevdalis, N.; Kyratsis, Y.; Drumright, L.; Shah, N.; Holmes, A. Understanding the determinants of antimicrobial prescribing within hospitals: The role of "prescribing etiquette". Clin. Infect. Dis. 2013, 57, 188–196. [CrossRef] [PubMed]
5. Vikesland, P.; Garner, E.; Gupta, S.; Kang, S.; Maile-Moskowitz, A.; Zhu, N. Differential Drivers of Antimicrobial Resistance across the World. Acc. Chem. Res. 2019, 52, 916–924. [CrossRef] [PubMed]
6. Holmes, A.H.; Moore, L.S.P.; Sundsfjord, A.; Steinbakk, M.; Regmi, S.; Karkey, A.; Guerin, P.J.; Piddock, L.J.V. Understanding the mechanisms and drivers of antimicrobial resistance. Lancet 2016, 387, 176–187. [CrossRef]
7. de With, K.; Wilke, K.; Kern, W.V.; Strauß4, R.; Kramme, E.; Friedrichs, A.; Holzmann, T.; Geiss, H.K.; Isner, C.; Fellhauer,
M.; et al. AWMF-S3-Leitlinie Strategien zur Sicherung Rationaler Antibiotika-Anwendung im Krankenhaus. Available online:
https://www.awmf.org/leitlinien/detail/ll/092-001.html (accessed on 5 March 2019).
8. Tarchini, G.; Liau, K.H.; Solomkin, J.S. Antimicrobial Stewardship in Surgery: Challenges and Opportunities. Clin. Infect. Dis. 2017, 64, S112–S114. [CrossRef]
9. Barlam, T.F.; Cosgrove, S.E.; Abbo, L.M.; MacDougall, C.; Schuetz, A.N.; Septimus, E.J.; Srinivasan, A.; Dellit, T.H.; Falck-Ytter, Y.T.; Fishman, N.O.; et al. Implementing an Antibiotic Stewardship Program: Guidelines by the Infectious Diseases Society of America and the Society for Healthcare Epidemiology of America. Clin. Infect. Dis. 2016, 62, e51–e77. [CrossRef]
10. Majumder, M.A.A.; Rahman, S.; Cohall, D.; Bharatha, A.; Singh, K.; Haque, M.; Gittens-St Hilaire, M. Antimicrobial Stewardship: Fighting Antimicrobial Resistance and Protecting Global Public Health. Infect. Drug Resist. 2020, 13, 4713–4738. [CrossRef] [PubMed]
11. Majumder, M.A.A.; Singh, K.; Hilaire, M.G.; Rahman, S.; Sa, B.; Haque, M. Tackling Antimicrobial Resistance by promoting Antimicrobial stewardship in Medical and Allied Health Professional Curricula. Expert Rev. Anti-Infect. Ther. 2020, 18, 1245–1258. [CrossRef]
12. Surat, G.; Vogel, U.; Wiegering, A.; Germer, C.T.; Lock, J.F. Defining the Scope of Antimicrobial Stewardship Interventions on the Prescription Quality of Antibiotics for Surgical Intra-Abdominal Infections. Antibiotics 2021, 10, 73. [CrossRef]
13. Wang, R.; Degnan, K.O.; Luther, V.P.; Szymczak, J.E.; Goren, E.N.; Logan, A.; Shnekendorf, R.; Hamilton, K.W. Development of a Multifaceted Antimicrobial Stewardship Curriculum for Undergraduate Medical Education: The Antibiotic Stewardship, Safety, Utilization, Resistance, and Evaluation (ASSURE) Elective. Elective. Open Forum Infect. Dis. 2021, 8, ofab231. [CrossRef]
14. Sawyer, R.G.; Claridge, J.A.; Nathens, A.B.; Rotstein, O.D.; Duane, T.M.; Evans, H.L.; Cook, C.H.; O'Neill, P.J.; Mazuski, J.E.; Askari, R.; et al. Trial of short-course antimicrobial therapy for intraabdominal infection. N. Engl. J. Med. 2015, 372, 1996–2005.[CrossRef]
15. Schein, M.; Assalia, A.; Bachus, H. Minimal antibiotic therapy after emergency abdominal surgery: A prospective study. Br. J.Surg. 1994, 81, 989–991. [CrossRef]

16. Montravers, P.; Tubach, F.; Lescot, T.; Veber, B.; Esposito-Farese, M.; Seguin, P.; Paugam, C.; Lepape, A.; Meistelman, C.; Cousson, J.; et al. Short-course antibiotic therapy for critically ill patients treated for postoperative intra-abdominal infection: The DURAPOP randomised clinical trial. Intensive Care Med. 2018, 44, 300–310. [CrossRef] [PubMed]
17. Sartelli, M.; Chichom-Mefire, A.; Labricciosa, F.M.; Hardcastle, T.; Abu-Zidan, F.M.; Adesunkanmi, A.K.; Ansaloni, L.; Bala, M.; Balogh, Z.J.; Beltran, M.A.; et al. The management of intra-abdominal infections from a global perspective: 2017 WSES guidelines for management of intra-abdominal infections. World J. Emerg. Surg. 2017, 12, 29. [CrossRef]
18. Sartelli, M.; Catena, F.; Di Saverio, S.; Ansaloni, L.; Malangoni, M.; Moore, E.E.; Moore, F.A.; Ivatury, R.; Coimbra, R.; Leppaniemi, A.; et al. Current concept of abdominal sepsis: WSES position paper. World J. Emerg. Surg. 2014, 9, 22. [CrossRef] [PubMed]
19. Sakr, Y.; Jaschinski, U.; Wittebole, X.; Szakmany, T.; Lipman, J.; Namendys-Silva, S.A.; Martin-Loeches, I.; Leone, M.; Lupu, M.N.; Vincent, J.L.; et al. Sepsis in Intensive Care Unit Patients: Worldwide Data From the Intensive Care over Nations Audit. Open Forum Infect. Dis. 2018, 5, ofy313. [CrossRef] [PubMed]
20. Sartelli, M. A focus on intra-abdominal infections. World J. Emerg. Surg. 2010, 5, 9. [CrossRef]
21. Sartelli, M.;Weber, D.G.; Kluger, Y.; Ansaloni, L.; Coccolini, F.; Abu-Zidan, F.; Augustin, G.; Ben-Ishay, O.; Biffl,W.L.; Bouliaris, K.; et al. 2020 update of the WSES guidelines for the management of acute colonic diverticulitis in the emergency setting. World J.Emerg. Surg. 2020, 15, 32. [CrossRef]
22. Solomkin, J.S.; Mazuski, J.E.; Bradley, J.S.; Rodvold, K.A.; Goldstein, E.J.; Baron, E.J.; O'Neill, P.J.; Chow, A.W.; Dellinger, E.P.; Eachempati, S.R.; et al. Diagnosis and management of complicated intra-abdominal infection in adults and children: Guidelines by the Surgical Infection Society and the Infectious Diseases Society of America. Clin. Infect. Dis. 2010, 50, 133–164. [CrossRef] [PubMed]
23. Dindo, D.; Demartines, N.; Clavien, P.A. Classification of surgical complications: A new proposal with evaluation in a cohort of 6336 patients and results of a survey. Ann. Surg. 2004, 240, 205–213. [CrossRef] [PubMed]
24. Mangram, A.J.; Horan, T.C.; Pearson, M.L.; Silver, L.C.; Jarvis, W.R. Guideline for Prevention of Surgical Site Infection, 1999. Centers for Disease Control and Prevention (CDC) Hospital Infection Control Practices Advisory Committee. Am. J. Infect. Control 1999, 27, 97–132. [CrossRef]
25. Singer, M.; Deutschman, C.S.; Seymour, C.W.; Shankar-Hari, M.; Annane, D.; Bauer, M.; Bellomo, R.; Bernard, G.R.; Chiche, J.D.; Coopersmith, C.M.; et al. The Third International Consensus Definitions for Sepsis and Septic Shock (Sepsis-3). JAMA 2016, 315, 801–810. [CrossRef] [PubMed]
26. van den Boom, A.L.; deWijkerslooth, E.M.L.; van Rosmalen, J.; Beverdam, F.H.; Boerma, E.G.; Boermeester, M.A.; Bosmans, J.; Burghgraef, T.A.; Consten, E.C.J.; Dawson, I.; et al. Two versus five days of antibiotics after appendectomy for complex acute appendicitis (APPIC): Study protocol for a randomized controlled trial. Trials 2018, 19, 263. [CrossRef] [PubMed]
27. van Rossem, C.C.; Schreinemacher, M.H.; van Geloven, A.A.; Bemelman,W.A. Antibiotic Duration After Laparoscopic Appendectomy for Acute Complicated Appendicitis. JAMA Surg. 2016, 151, 323–329. [CrossRef] [PubMed]
28. Sartelli, M.; Coccolini, F.; Kluger, Y.; Agastra, E.; Abu-Zidan, F.M.; Abbas, A.E.S.; Ansaloni, L.; Adesunkanmi, A.K.; Atanasov, B.; Augustin, G.; et al. WSES/GAIS/SIS-E/WSIS/AAST global clinical pathways for patients with intra-abdominal infections. World J. Emerg Surg. 2021, 16, 49. [CrossRef]
29. Duane, T.M.; Zuo, J.X.; Wolfe, L.G.; Bearman, G.; Edmond, M.B.; Lee, K.; Cooksey, L.; Stevens, M.P. Surgeons do not listen: Evaluation of compliance with antimicrobial stewardship program recommendations. Am. Surg. 2013, 79, 1269–1272. [CrossRef] [PubMed]
30. Sartelli, M.; Duane, T.M.; Catena, F.; Tessier, J.M.; Coccolini, F.; Kao, L.S.; De Simone, B.; Labricciosa, F.M.; May, A.K.; Ansaloni, L.; et al. Antimicrobial Stewardship: A Call to Action for Surgeons. Surg Infect. 2016, 17, 625–631. [CrossRef]
31. Tellado, J.M.; Sen, S.S.; Caloto, M.T.; Kumar, R.N.; Nocea, G. Consequences of inappropriate initial empiric parenteral antibiotic therapy among patients with community-acquired intra-abdominal infections in Spain. Scand J. Infect. Dis. 2007, 39, 947–955. [CrossRef]
32. Soni, N.J.; Samson, D.J.; Galaydick, J.L.; Vats, V.; Huang, E.S.; Aronson, N.; Pitrak, D.L. Procalcitonin-guided antibiotic therapy: A systematic review and meta-analysis. J. Hosp. Med. 2013, 8, 530–540. [CrossRef]
33. Harbarth, S.; Holeckova, K.; Froidevaux, C.; Pittet, D.; Ricou, B.; Grau, G.E.; Vadas, L.; Pugin, J. Diagnostic value of procalcitonin interleukin-6, and interleukin-8 in critically ill patients admitted with suspected sepsis. Am. J. Respir. Crit. Care Med. 2001, 164, 396–402. [CrossRef] [PubMed]
34. Simon, L.; Gauvin, F.; Amre, D.K.; Saint-Louis, P.; Lacroix, J. Serum procalcitonin and C-reactive protein levels as markers of bacterial infection: A systematic review and meta-analysis. Clin. Infect. Dis. 2004, 39, 206–217. [CrossRef] [PubMed]
35. de Jong, E.; van Oers, J.A.; Beishuizen, A.; Vos, P.; Vermeijden,W.J.; Haas, L.E.; Loef, B.G.; Dormans, T.; van Melsen, G.C.; Kluiters, Y.C.; et al. Efficacy and safety of procalcitonin guidance in reducing the duration of antibiotic treatment in critically ill patients: A randomised, controlled, open-label trial. Lancet Infect. Dis. 2016, 16, 819–827. [CrossRef]
36. Spoto, S.; Valeriani, E.; Caputo, D.; Cella, E.; Fogolari, M.; Pesce, E.; Mulè, M.T.; Cartillone, M.; Costantino, S.; Dicuonzo, G.; et al. The role of procalcitonin in the diagnosis of bacterial infection after major abdominal surgery: Advantage from daily measurement. Medicine 2018, 97, e9496. [CrossRef]
37. Hochreiter, M.; Köhler, T.; Schweiger, A.M.; Keck, F.S.; Bein, B.; von Spiegel, T.; Schroeder, S. Procalcitonin to guide duration of antibiotic therapy in intensive care patients: A randomized prospective controlled trial. Crit. Care 2009, 13, R83. [CrossRef]
38. Schroeder, S.; Hochreiter, M.; Koehler, T.; Schweiger, A.M.; Bein, B.; Keck, F.S.; von Spiegel, T. Procalcitonin (PCT)-guided algorithm reduces length of antibiotic treatment in surgical intensive care patients with severe sepsis: Results of a prospective randomized study. Langenbecks Arch. Surg. 2009, 394, 221–226. [CrossRef] [PubMed]

РИСКОВИ ФАКТОРИ, ПРЕВЕНЦИЯ И ЛЕЧЕНИЕ НА ИНФЕКЦИИ ПРИ ЕНДОСКОПСКО ХЕРНИАЛНО ПРОТЕЗИРАНЕ НА КОРЕМНАТА СТЕНА.

Иван Б. Семерджиев, Божидар А. Наметков, Деян Л. Лазаров, Михаил С. Табаков, Антоний Т. Филипов,

УМБАЛ „Св. Иван Рилски“, София

Автор за кореспонденция:

Иван Семерджиев, ivan.semerdzhiev@gmail.com,

УМБАЛ „Св. Иван Рилски“, София, бул. „акад. Иван Гешов“ 15,

Клиника по обща и ендоскопска хирургия.

Резюме

Въведение:
Ендоскопското протезиране при хернии на предната коремна стена се утвърждава като стандарт не само по света, но и в България. Използването на протезни мрежи е неразделна част от тази методика. Това неминуемо води след себе си освен ползи и рискове. Такива са следоперативни усложнения като сероми, хематоми, миграция на платното и инфекции. Инфектирането на платното е рядко усложнение достигащо до 3,6% според различни проучвания, но с ужасяващи последствия. Няма единен алгоритъм за действие в случай на такова усложнение.
Цел:
Целта на нашето проучване е да помогнем за установяването на алгоритъм на поведение при инфекции след протезиране на предната коремна стена.
Методи:
Нашето проучване представлява ревю на наличната литература на английски език в базите данни Pubmed, Cohrane и Google като използвахме ключови думи.
Резултати:
При болшинството от случаи запазването на протезата е невъзможно. При малък процент от консервативно лекуваните пациенти не се налага оперативно лечение. Основно значение за това се отдава на липсата на рискови фактори като обезитет, тютюнопушене и вид на платното. При останалата по-голяма част се налага експлантиране на протезата с последващо дефинитивно лечение.
Заключение:
Необходими са навременни и адекватни действия при установяване на инфекция след ендоскопско протезиране. Най-добрата стратегия все още е превенцията и елиминирането на всички възможни рискови фактори, както преди така и по време на операцията. От всички рискови фактори изглежда че обезитетът, тютюнопушенето, продължителността на операцията и контаминирането на протезата притежават статистическа значимост. Благодарение на подобни проучвания е възможно унифициране на поведението при установяване на инфекция.
Ключови думи: Инфекция, ендоскопско протезиране, херния, рискови фактори, поведение.

RISK FACTORS, PREVENTION AND TREATMENT OF MESH INFECTIONS IN ABDOMINAL WALL ENDOSCOPIC HERNIA RECONSTRUCTIONS.

Ivan B. Semerdzhiev, Bozhidar A. Nametkov, Dean L. Lazarov, Mihail S. Tabakov, Antoni T. Filipov

St. Ivan Rilski Hospital, Sofia

Corresponding Author:

Dr. Ivan Semerdzhiev

email: ivan.semerdzhiev@gmail.com

Introduction: Endoscopic mesh reinforcement is considered the standard of care in abdominal wall reconstruction surgery worldwide. Mesh placement is part of the procedure. Mesh implantation has its advantages and also hide risks of complications. Such complications could be seroma, hematoma, mesh migration and infection. Mesh infection is a rare but devastating complication which rates may reach 3.6% according to some issues. There is no worldwide approved algorithm of action in such conditions yet.

Purpose of research: The purpose of the research is to support the creation of algorithm of action in mesh infections after endoscopic mesh implantation.

Methods: Our study is a review of the current English literature obtained from searches of PubMed, Cohrane and Google. The searched terms were key words.

Results: In the majority of cases mesh salvage was impossible. Only in a small percentage of conservatively treated patients a surgical removal of the mesh was not undertaken. This probably is due to the lack of major risk factors like obesity, smoking and mesh type. More often a surgical removal of the mesh and definitive operative treatment is undertaken.

Conclusion: There is necessity of adequate and prompt actions in a case of mesh infection after endoscopic mesh reinforcement. The best strategy is still the prevention and elimination of risk factors before and during the operation. Such statistically significant risk factors are obesity, smoking, duration of operation, contamination of the mesh. With more similar studies it would be possible to create worldwide approved algorithm of action in a case of mesh infection.

Key words:“infection”, “endoscopic mesh implantation”, “hernia”, “risk factors”, “algorithm of action”.

Ендоскопското протезиране при хернии на предната коремна стена се утвърждава като стандарт не само по света, но и в България. Използването на протезни мрежи е неразделна част от тази методика. Това неминуемо води след себе си освен ползи и рискове. Такива са следоперативни усложнения като сероми, хематоми, миграция на платното и инфекции.

Според различни проучвания имплантирането на протеза намалява рецидивите с до 30%. В клинично проучване от 289 пациента с ингвинална херния, разделени на 2 групи: при първата се поставя платно, а при втората не. Рецидив се установява в 7% от пластиките без платно и в 1% от тези с платно [1]. Инфектирането на платното при ендоскопска пластика е рядко усложнение достигащо до 3,6% [2, 39]. Като цяло все още няма единно становище относно честотата на инфекциите след ендоскопска пластика на коремната стена и дали имплантирането на протеза я увеличава.

Има фактори, които увеличават риска от инфекция. Те са както от страна на пациента така и от страна на оперативния екип. Такива са: тютюнопушене, обезитет, диабет, ХОББ, продължително оперативно време, специфични особености свързани с подготовката на оперативното поле, предхождаща оперативна интервенция, спешни операции, потенциално контаминирани оперативни намеси(при лезия на черво, апендектомия, холецистектомия и др.) [3,4,5,6]. Проучване обхващащо 200 човека сравняващо следоперативните усложнения включително и инфекциите между пациенти с и такива без използвано платно показват приблизително равни резултати [7]. Има данни, че размерът на дефекта и оперативното време кореспондират с честотата на инфекциите. Наблюдава се значително повишение на честотата на инфекциите при херниален дефект >10см[8]. Тя се влияе от придружаващите заболявания и коморбидността при участниците в проучванията като най-голямо значение се отдава на обезитета, тютюнопушенето, имуносуоресията и диабета [38]. Отворен остава и въпросът дали вида на използваната протеза има отношение към честотата на инфекциите в следоперативния период. Има препоръки в насока на използването на абсорбируема протеза при потенциална контаминация на платното [38]. Различни статии показват близки резултати в честотата на следоперативните инфекции в сравнение на чисти и потенциално контаминирани операции като апендектомия, холецистектомия

или ентеротомия съчетани с пластика на коремната стена и поставяне на платно [9,10]. Въпреки това не всяка контаминация на платното води до развитие на инфекция. В проучване, в което вземат участие 181 пациента контаминация се наблюдава при 59 от тях, но само при 9 се развива инфекция [11]. Наблюдава се по-висок процент на инфекциите при микропорестите платна, както и при мултифиламентните полиестерни сравнено с макропорестите [12,13,14,15]. По-малка е вероятността мултифиламентно полиестерно платно да се повлияе от консервативно лечение тъй, като количеството на образувания биофилм от бактериите е в по-голямо количество от колкото при полипропиленово такова [16,17].

Клиничните прояви на такава инфекция могат да са неспецифични и да включват общи прояви на локално и системно възпаление и да се проявят след различна продължителност, която варира между 2 седмици и 39месеца [20]. Само при 57 % от пациентите оплакванията се проявяват до 6-ти месец, а при повече от една трета от тях първите оплаквания започват около година или повече след интервенцията [18]. Такива са болка, еритем, подуване, повишена чувствителност в зоната на имплантираното платно, повишена локална температура, треска, гадене, повръщане, разтрисане и др. В някои тежки случаи инфекцията може да прогресира до формиране на интраабдоминален абсцес или фистула [40,41]. В редки случаи се наблюдава дори остеомиелит след пластика при ингвинална херния [19]. Възможно е и хронично рецидивиращо протичане на развилата се вече инфекция. В повечето случаи консервативното лечение не води до резултат, а до хронифициране на инфекцията.

При болшинството от случаи запазването на протезата е невъзможно. При всеки пациент с повишена температура, с неясна генеза с или без признаци на възпаление в областта на проведената оперативна интервенция и имлантация на платно трябва да се мисли в насока за възможна инфекция на същото до изключването и. Възможността да има връзка между образувала се фистула или интраабдоминален абсцес след пластика на коремната стена с имплантиране на платно в период до 3 години след интервенцията не е за пренебрегване и тя трябва целенасочено да се изключва.

Лечението може да бъде консервативно или оперативно. При малък процент от консервативно лекуваните пациенти не се налага оперативно лечение. Основно значение за това се отдава на липсата на рискови фактори като обезитет, тютюнопушене и вид на платното. Това обаче са по-скоро единични случаи и изключение, поради което не е стратегия, на която би могло да се разчита. Антибиотичното лечение може да облекчи състоянието тъй като стимулира фибробластен отговор водещ до отлагане на фиброза образуваща плътна фиброзна капсула по периферията на платното. Това от своя страна в последствие намалява пенетрацията на антимикробните агенти към протезата и хронифицира процеса. Доказано е че някои видове Стафилококи продуцират биофилм върху протезата, който сам по себе си намалява пенетрацията на антибиотика така също и имунния отговор на организма [21]. Поради тази причина при по-голямата част се налага експлантиране на протезата с последващо едно или няколко етапно възстановяване на получилият се дефект.

За доказване на налична инфекция е необходимо извършването на редица тестове, но се започва с анамнестични данни и клиничен преглед. В анамнезата освен общите споменати по горе оплаквания става ясно и кога е извършена операцията. Отклоненията в кръвната картина са както при бактериален възпалителен процес. Повишен брой на WBC, CYE, CRP. Провеждането на УЗД и/или КТ е полезно тъй като може да определи тежестта и обема на инфекцията, да я отдиференцира от други състояния като сероми, хематоми поради различните им ехогенни и плътностни характеристики. Парацентезата е нож с две остриета, защото вместо да доведе до желания резултат е възможно

инфектирането на иначе асептичен сером или хематом. Тя трябва да се прилага при сигурни данни за инфектирана течна колекция около платното.
За да се намали шанса от следоперативни усложнения в това число и инфекция на платното е необходимо компенсиране на придружаващите заболявания в периода преди операцията.
Предлагаме следния алгоритъм на действие при подготовката и извършването на ендоскопски пластики на коремната стена с имплантиране на протеза, както и поведението при установяване на последваща инфекция.
Отслабване на тегло, добър контрол на кръвната захар и понижаване на стойността на гликирания хемоглобин HbA1c < 7.2, отказване от тютюнопушенето тъй като оксигенацията на тъканите е намалена, което забавя и регенерацията им [22,23].
Провеждане на образни изследвания с цел запознаване с анатомичните особенности преди и след проведената интервенция и локалния статус на инфектираната протеза.
Планиране на оперативната интервенция и свеждане на спешните интервенции до минимум.
Подходяща периоперативна антибиотична профилактика.
Подготовка с ентерални очистващи средства в случай, че се наложи неочаквана чревна резекция.
Консервативен подход в случай на доказана инфекция се препоръчва след преценка на общото състояние на пациента, локалния статус и риска от формиране на голям дефект представляващ реален риск за невъзможно последващо възстановяване на коремната стена и включва: дренаж микробиологично изследване таргетна антибиотична терапия след антибиограма. Продължителността и оценката на резултатите при този подход се определя от общото състояние на пациента, промените в ПКК, СУЕ и CRP [24].
Възможно е извършването на частичен дебридман с последваща VAC терапия на фона на антибиотичното лечение [25,26,27,28]. Резултатите от проучване, в което участват 160 пациента проследени 3 години след проведената операция от консервативно лечение са се повлияли само 32 пациента, като при 16 от тях е било необходимо хроничен прием на антибиотици или периодично повтарящи се терапевтични курсове [18]. Такъв тип лечение не е подходящо при пациенти с хронични заболявания, тъй като хронично тлеещата инфекция и прекомерния прием на антибиотици водят до влошаване на диабета, атеросклерозата и кардиоваскуларните заболявания [29,30].
Въпреки, че няма еднозначно мнение по въпроса в по-голяма част от статиите се дава предимство на полипропиленовите пред полиестерните платна при повлияването от консервативно лечение. Не се препоръчва консервативна терапия при инфектиране на полифиламентно полиестерно платно [18,31,32,33,34,35].
Не се препоръчва частична ексцизия на инфектираната протеза. В голямо проучване с 1904 пациента се съобщава за значително по-висока честота на следоперативни усложнения изискващи допълнителни манипулации и интервенции при пациенти с частично ексцизиране на платното сравнено с тези, при които е извършена цялостна ексцизия [36].
Основното лечение трябва да е цялостна експлантация на протезата след необходимата подготовка на пациента. Техническото изпълнение трябва да се извършва от опитен екип и да включва ексцизия на всички инфектирани участъци във всички тъканни слоеве в това число всички шевни материали, такове и др., включително и чревни бримки ако са ангажирани чрез фистули към процеса или ако дебридманът е невъзможен. В случай на прекалено голям дефект непозволяващ последващото затваряне на коремната стена и необходимост от използване на протеза се препоръчва тя да бъде биологична или абсорбируема [37].

Заключение:

Необходими са навременни и адекватни действия при установяване на инфекция след ендоскопско протезиране. Най-добрата стратегия все още е превенцията и елиминирането на всички възможни рискови фактори, както преди така и по време на операцията. От изключително значение е предоперативната подготовка на пациента и оперативния екип. От всички рискови фактори изглежда че обезитетът, тютюнопушенето, продължителността на операцията и контаминирането на протезата притежават статистическа значимост. Благодарение на подобни проучвания е възможно унифициране на поведението при установяване на инфекция.

Литература:

1. Vrijland WW, van den Tol MP, Luijendijk RW et al. Randomized clinical trial of non-mesh versus mesh repair of primary inguinal hernia. Br J Surg 2002; 89: 293–297;
2. Petersen S, Henke G, Freitag M, Faulhaber A, Ludwig K. Deep prosthesis infection in incisional hernia repair: Predictive factors and clinical outcome. Eur J Surg 2001;167:453-7;
3. Kao, Angela M. MD; Arnold, Michael R. MD; Augenstein, Vedra A. MD; Heniford, B. Todd MD, FACS; Plastic and Reconstructive; Prevention and Treatment Strategies for Mesh Infection in Abdominal Wall Reconstruction; Surgery: September 2018 - Volume 142 - Issue 3S - p 149S-155S doi: 10.1097/PRS.0000000000004871;
4. Sanchez VM, Abi-Haidar YE, Itani KM. Mesh infection in ventral incisional hernia repair: Incidence, contributing factors, and treatment. Surg Infect (Larchmt) 2011;12:205-10;
5. Hawn MT, Gray SH, Snyder CW, Graham LA, Finan KR, Vick CC, et al. Predictors of mesh explantation after incisional hernia repair. Am J Surg 2011;202:28-33;
6. Rosenberger LH, Politano AD, Sawyer RG. The surgical care improvement project and prevention of post-operative infection, including surgical site infection. Surg Infect (Larchmt) 2011;12:163-8;
7. Arroyo A, Garcia P, Perez F, Andreu J, Candela F, Calpena R. Randomized clinical trial comparing suture and mesh repair of umbilical hernia in adults. Br J Surg 2001; 88: 1321–1323;
8. White TJ, Santos MC, Thompson JS. Factors affecting wound complications in repair of ventral hernias. Am Surg 1998; 64: 276–280;
9. Geisler DJ, Reilly JC, Vaughan SG, Glennon EJ, Kondylis PD. Safety and outcome of use of nonabsorbable mesh for repair of fascial defects in the presence of open bowel. Dis Colon Rectum 2003; 46: 1118–1123;
10. Birolini C, Utiyama EM, Rodrigues AJ, Birolini D. Elective colonic operation and prosthetic repair of incisional hernia: does contamination contraindicate abdominal wall prosthesis use? J Am Coll Surg 2000; 191: 366–372;
11. T Pande , C S Naidu; Mesh infection in cases of polypropylene mesh hernioplasty ; 2020 Aug;24(4):849-856.doi: 10.1007/s10029-020-02142-5. Epub 2020 Feb 24;
12. Leber GE, Garb JL, Alexander AI, Reed WP. Long-term complications associated with prosthetic repair of incisional hernias. Arch Surg 1998; 133: 378–382;
13. Amid PK. Classification of biomaterials and their related complications in abdominal wall hernia surgery. Hernia 1997; 1: 15–21;
14. Bellon JM, Bujan J, Contreras L, Hernando A, Jurado F. Macrophage response to experimental implantation of polypropylene prostheses. Eur Surg Res 1994; 26: 46–53;
15. Walker AP, Henderson J, Condon RE. Double-layer prostheses for repair of abdominal wall defects in a rabbit model. J Surg Res 1993; 55: 32–37;
16. Sadava EE, Krpata DM, Gao Y, Novitsky YW, Rosen MJ. Does presoaking synthetic mesh in antibiotic solution reduce mesh infections? An experimental study. J Gastrointest Surg 2013;17:562-8;
17. Berrevoet F, Vanlander A, Sainz-Barriga M, Rogiers X, Troisi R. Infected large pore meshes may be salvaged by topical negative pressure therapy. Hernia 2013;17:67-73;
18. Augenstein VA, Cox TA, Hlavacek C, Bradley T, Colavita PD, Blair LJ, et al. Treatment of 161 Consecutive Synthetic Mesh Infections: Can Mesh Be Salvaged? American Hernia Society Annual Meeting, Washington, DC; 2015;
19. Due SS, Billesbolle P, Hansen MB. Osteomyelitis. A rare and serious complication of inguinal hernia surgery. Ugeskr Laeger 2001; 163: 3230–3231;
20. Taylor SG, O'Dwyer PJ. Chronic groin sepsis following tension-free inguinal hernioplasty. Br J Surg 1999; 86: 562– 565;
21. Buret A, Ward KH, Olson ME, Costerton JW. An in vivo model to study the pathobiology of infectious biofilms on biomaterial surfaces. J Biomed Mater Res 1991; 25: 865–874;

22. Otero J, Cox T, Huntington CR, Lincourt AE, Davis BR, Kasten KR, et al. The Development of the Carolinas Equation for Determining Associated Risks Application (CeDAR App) and its Effects on Patient Outcomes and Potential Financial Savings in Open Ventral Hernia Repair (OVHR); 2018 ;
23. Kokotovic D, Bisgaard T, Helgstrand F. Long-term recurrence and complications associated with elective incisional hernia repair. JAMA 2016;316:1575-82;
24. Mühlhofer HM, Pohlig F, Kanz KG, Lenze U, Lenze F, Toepfer A, et al. Prosthetic joint infection development of an evidence-based diagnostic algorithm. Eur J Med Res 2017;22:8;
25. Greenberg JJ. Can infected composite mesh be salvaged? Hernia 2010;14:589-92;
26. Itani KM, Rosen M, Vargo D, Awad SS, Denoto G 3rd, Butler CE, et al. Prospective study of single-stage repair of contaminated hernias using a biologic porcine tissue matrix: The RICH study. Surgery 2012;152:498-505;
27. Paton BL, Novitsky YW, Zerey M, Sing RF, Kercher KW, Heniford BT, et al. Management of infections of polytetrafluoroethylene-based mesh. Surg Infect (Larchmt) 2007;8:337-41;
28. Sadava EE, Krpata DM, Gao Y, Novitsky YW, Rosen MJ. Does presoaking synthetic mesh in antibiotic solution reduce mesh infections? An experimental study. J Gastrointest Surg 2013;17:562-8;
29. Must A, McKeown NM. The Disease Burden Associated with Overweight and Obesity; 2000. Available from: [Last accessed on 2018 Feb 13];
30. Mihai MM, Holban AM, Giurcaneanu C, Popa LG, Oanea RM, Lazar V, et al. Microbial biofilms: Impact on the pathogenesis of periodontitis, cystic fibrosis, chronic wounds and medical device-related infections. Curr Top Med Chem 2015;15:1552-76;
31. Shah BC, Tiwari MM, Goede MR, Eichler MJ, Hollins RR, McBride CL, et al. Not all biologics are equal! Hernia 2011;15:165-71;
32. Kissane NA, Itani KM. A decade of ventral incisional hernia repairs with biologic acellular dermal matrix: What have we learned? Plast Reconstr Surg 2012;130:194S-202S;
33. Heniford BT, Ross SW, Wormer BA, Walters AL, Lincourt AE, Colavita PD, et al. Preperitoneal ventral hernia repair: A decade long prospective observational study with analysis of 1023 patient outcomes. Accept Publ Ann Surg. [Epub ahead of print];
34. Carbonell AM, Criss CN, Cobb WS, Novitsky YW, Rosen MJ. Outcomes of synthetic mesh in contaminated ventral hernia repairs. J Am Coll Surg 2013;217:991-8;
35. Pawlak M, Hilgers RD, Bury K, Lehmann A, Owczuk R, Śmietański M, et al. Comparison of two different concepts of mesh and fixation technique in laparoscopic ventral hernia repair: A randomized controlled trial. Surg Endosc 2016;30:1188-97;
36. Kao AM, Arnold MR, Otero J, Huang L, Prasad T, Lincourt AE,, et al. AHSQC Resident Research Award: Comparison of Outcomes after Partial (PME) Versus Complete Mesh Excision (CME). In: 2018 International Hernia Congress. Miami; 2018. [Last accessed 2018 Mar 12];
37. Michael R Arnold[1], Angela M Kao[1], Korene K Gbozah[2], B Todd Heniford[1], Vedra A Augenstein; Optimal management of mesh infection: Evidence and treatment options; review article, year 2018, volume 1, issue 2, page 42-49.
38. Vivian M. Sanchez, Youmna E. Abi-Haidar, and Kamal M.F. Itani; Mesh Infection in Ventral Incisional Hernia Repair: Incidence, Contributing Factors, and Treatment; SURGICAL INFECTIONS Volume 12, Number 3, 2011;
39. Eriksen JR, Gogenur T, Rosenberg J. Choice of mesh for laparoscopic ventral hernia repair. Hernia 2007;11:481–492;
40. Jezupovs A, Mihelsons M. The analysis of infection after polypropylene mesh repairs of abdominal wall hernia. World J Surg 2006;30:2270–2278;
41. Deysine M. Pathophysiology, prevention, and management of prosthetic infections in hernia surgery. Surg Clin North Am 1998;78:1105–1115.

ПЕРИНЕАЛНИ РАНЕВИ УСЛОЖНЕНИЯ СЛЕД ЕКСТРАЛЕВАТОРНА АБДОМИНОПЕРИНЕАЛНА ЕКСЦИЗИЯ ЗА АНАЛЕН КАРЦИНОМ.

Николай И. Джалов, Росен С. Димов, Ганчо Г. Костов, Теодора С. Стойчева.

Медицински Университет – Пловдив, Медицински факултет, Катедра - "Специална хирургия" .
"УМБАЛ" Каспела, Клиника по хирургия

Автор за кореспонденция:

Николай Джалов, +359888393702,

ndjalov@gmail.com

Пловдив, България

Ул. Кръстьо Раковски 7

Резюме

Въведение. Аналният карцином е сравнително рядък вид, засягащ 69 пациента /0.2%/ от раково болните в България през 2014 година. Въпреки това, той се характеризира с увеличаваща се световна честота с приблизително 2.2% на година за последното десетилетие. Екстралеваторната абдоминоперинеална ексцизия е един от лечебните методи при пациенти без ефект от лъчетерапията, характеризиращ се с голям перинеален дефект, който изисква реконструкция и носи повишен риск от постоперативни усложнения.

Цел: Да извършим ретроспективен анализ на перинеалните усложнения след екстралеваторна абдоминоперинеална ексцизия при анален карцином.

Материали и методи: В проучването бяха включени всички пациенти подложени на екстралеваторна абдоминоперинеална ексцизия за анален карцином в УМБАЛ „Каспела" за период от три години. Информацията бе събрана от история на заболяването на пациентите, оперативните журнали и документите от контролните прегледи.

Резултати: За този период хистологично са верифицирани 21 пациента. С доказан биопсично пълен отговор след лъчетерапия са 10/47,6%/, които бяха изключени от проучването. Болните с персистиращо заболяване след лъчетерапията са 11 /52,4%/ и бяха оперирани. Половото им разпределение е 7 мъже /63,6%/ и 4 жени /36,4%/ със средна възраст от 67 години. Локална ексцизия беше извършена при 2 жени /18,2%/ по изричното им настояване. Екстралеваторна абдоминоперинеална ексцизия осъществихме при 9 пациента, съответно 7 мъже /77,8%/ и 2 жени /22,2%/.Перинеални усложнения се наблюдаваха при двама пациенти /18,2%/.

Дискусия: Екстралеваторната абдоминоперинеална ексцизия при анален карцином се свързва с нисък риск от интраоперативна дисеминация и локални рецидиви в сравнение със стандартната абдоминоперинеална операция. Въпреки подобрените онкологични резултати се наблюдава повишена честота на перинеалните раневи усложнения. На база малкия брой случай наблюдавани на този етап от нас считаме, че усвояването на оперативните техники, както и подбора на пациентите могат да намалят честотата и тежестта им.

Ключови думи: Анален карцином, Екстралеваторна абдоминоперинеална ексцизия, Перинеални раневи усложнения

PERINEAL WOUND COMPLICATIONS IN EXTRALEVATOR ABDOMINOPERINEAL EXCISION FOR ANAL CANCER

Nikolay I. Dzhalov, Rosen S. Dimov, Gancho G. Kostov, Teodora S. Stoycheva

1.Medical University of "Plovdiv", Faculty of Medicine,Department of "Special Surgery"
2. UMHAT "Kaspela" , Department of Surgery

Corresponding Author:

Dr. Nikolay Dzhalov,

email: ndjalov@gmail.com

Anal cancer is a relatively rare type, affecting 69 cases /0.2%/ of the bulgarian cancer patients in 2014 year. Despite that, it is characterized by a worldwide increase in incidence by approximately 2.2% annually for the last decade. Extralevator abdominoperineal excision is one of the treatment options in patients without effect from

radiotherapy, but often leads to a large perineal defect, that requires a reconstruction and carries an increased risk of post-operative complications.

Aim of study is to perform a retrospective analysis of the perineal complications following extralevator excision in anal cancer patients in the Department of Surgery at UMHAT "Kaspela" for a three-year period.

Materials and methods: All patients who underwent extralevator excision for anal cancer in the University Hospital "Kaspela" were included in the study. The data was collected from the medical records of patients, operative reports and follow-up exams.

Results: For the described period 21 patients have been diagnosed with anal cancer. 10 of them /47.6%/ underwent radiotherapy with complete response, confirmed by a control biopsy and were excluded. Persisting disease, after radiotherapy, was confirmed in 11 patients /52.4%/ and surgical treatment was performed. The gender distribution was 7 males /63.6%/ and 4 females /36.4%/ with median age of 67 years. 2 females /18.2%/ underwent local excision, because of their explicit insistence. Extralevator abdominoperineal excision was performed in 9 patients, 7 males /77.8%/ and 2 females /22.2%/ respectively. Perineal complications were observed in 2 of them/18.2%/.

Conclusion: Extralevator abdominoperineal excision in anal cancer is associated with a decreased rate of intraoperative dissemination and local relapses, compared with the standard abdominoperineal procedure. Despite the improved oncological results, it is characterized with increased incidence of perineal wound complications. Based on the limited cohort, we believe that the improvement of surgical techniques and patients selection can decrease the frequency and severity of complications.

Keywords: Anal cancer, Extralevator adominoperineal excision, Perineal wound complications

ИНИЦИАЛНИ БЕДРЕНИ КЛИНИЧНИ ПРОЯВИ НА УСЛОЖНЕН АПЕНДИЦИТ - КЛИНИЧЕН СЛУЧАЙ.

Далева Е, Филипов Е, Нейков В, Георгиев Д, Райчева, Ц, Илиева И, Иванов Ц, Делийски Т.

Клиника по обща хирургия, МБАЛ Сърце и Мозък - Плевен

Автор за кореспонденция:

e.daleva.pn@heartandbrain.bg

Резюме

Въведение: Острият апендисит остава една от най-честите причини за хирургично лечение в коремната хирургия. Клиничната картина на това заболяване може да бъде крайно нехарактерна, което затруднява диагностиката, забавя лечението на пациента и съответно повишава рисковете от неблагоприятен изход от лечението.

Цел: Да представим клиничен случай на крайно необичайно клинично проявление на усложнен остър апендицит с десцендирала към бедрото гнойна инфекция и синдром на системен възпалителен отговор.

Клиничен случай:

Приемът в клиниката на 62-годишна пациентка е по повод тежък възпалителен процес на бедрото с клинични и образно-диагностични данни за некротизиращ фасциит. Пациентката съобщава за лека коремна болка две седмици преди приема, което наложило преглед от хирург, който не установил данни за остър корем. При приема в клиниката при пациентката липсваше коремна симпптоматика за интраабдоминален възпалителен процес.

На компютърнотомографско изследване в търсене на първично огнище се откри ретроперитонеално развиващ се дрениран към m. ileopsoas абсцес от перфорирал апендицит, както и оформящ се псоасинфилтрат с абсцедирания.

Извърши се симултантно апендектомия, дрениране на псоасния гноен процес и инцизия и дрениране на бедрените флегмонозни структури. Бедрените инцизии и дренирания продължиха и следоперативно в догонващ план.

Заключение:Тази рядка за клиничната практика клинична ситуация потвърждава литературните данни за многообразието на клиничните прояви и усложнения на острия апендицит и целесъобразността на рутинното приложение на образно-диагностични методи при коремна симптоматика, с което се повишава диагностичната точност.
Ключови думи: Остър апендисит, клиничен случаи

INITIAL FEMORAL CLINICAL MANIFESTATIONS OF COMPLICATED APPENDICITIS - A CLINICAL CASE.

Daleva E, Filipov E, Neikov V, Georgiev D, Raycheva Ts, Balabanova M, Ilieva I, Ivanov Ts, Deliyski T.

Department of General Surgery, Heart and Brain Hospital – Pleven

Correspondence author:

e.daleva.pn@heartandbrain.bg

Introduction: Acute appendicitis remains one of the most common causes of surgical treatment in abdominal surgery. The clinical presentation of this disease can be extremely notspecific, which complicates the diagnosis, delays the patient's treatment and thus increases the risk of adverse treatment outcomes.

Objective: To present a clinical case of an extremely unusual clinical manifestation of complicated acute appendicitis with purulent infection descending to the thigh and systemic inflammatory response syndrome.

Clinical case:

The admission to the clinic of a 62-year-old patient was due to a severe inflammatory process of the thigh with clinical and imaging data for necrotizing fasciitis. The patient reported mild abdominal pain two weeks before admission, which required examination by a surgeon who found no evidence of acute abdomen. At admission to the clinic, the patient had no abdominal symptoms of intra-abdominal inflammatory process.

A computed tomography examination in search of a primary focus revealed a retroperitoneally developing drained to m. ileopsoas abscess from perforated appendicitis, as well as developing psoasinfiltrate with abscesses.

Simultaneous appendectomy, drainage of the psoic purulent process and incision and drainage of the femoral phlegmonous structures were performed simultaneously. Femoral incisions and drainage continued postoperatively in the catching-up plan.

Conclusion: This clinical situation, which is rare for clinical practice, confirms the literature data on the variety of clinical manifestations and complications of acute appendicitis and the appropriateness of routine application of diagnostic methods in abdominal symptoms, which increases diagnostic accuracy.

Key words: Acute appendicitis, clinical cases

ИЛЕОЦЕКАЛНАТА ЛОКАЛИЗАЦИЯ С ИЛЕОСИГМОИДНА ФИСТУЛА КАТО УСЛОЖНЕНА ФОРМА НА БОЛЕСТТА НА КРОН – ХИРУРГИЧНА ТАКТИКА

Г. Попиванов, Д. Стоянова, Д. Стефанов, М. Конакчиева, П. Гецов, К. Кьосев, П. Иванов, Г. Коташев, Г. Григоров, Ц. Пайчева, М. Лазаров, М. Гаврилов, Д. Пенчев, С. Димов, В. Кьосев, К. Пенкова, В. Мутафчийски

Военномедицинска академия, София

Адрес за кореспонденция:
Доц. д-р Георги Попиванов, д.м.
Катедра „Хирургия“
ВМА-София, ул. „Св. Г. Софийски“ 3
Email: gerasimpopivanov@rocketmail.com
GSM: +359 885 521 241

Въведение
Вътрешните фистули са белег на агресивно заболяване и в една трета от случаите не се диагностицират предоперативно. Изборът на хирургична тактика при усложнена илеоцекална локализация и синхронно засягане на колон сигмоидеум невинаги е лесен – дали да се извършва резекция и на сигмата или само шев на фистулния отвор, както и едно- или двуетапна операция.
Резултати
Общо 65 операции при 52 пациенти с болест на Крон бяха извършени за периода 2014-2022 г. От тях, 10 (19,2%) бяха с ИСФ на средна възраст 33,2 г. и средна давност на заболяването 7,1 г. При всичките пациенти беше налице редукция на тегло със средно 15,2 кг (5-45). По спешност бяха оперирани 40% (илеус – 2, вътрекоремни абсцеси - 2). Предоперативна диагноза беше поставена само в 50% от случаите. При два случая имаше синхронни илеовезикални фистули.
При пациентите беше извършена илеоцекална резекция (n=6), дясна хемиколектомия (n=2) и тънкочревна резекция (n=2). Сегментна резекция на колон сигмоидеум беше извършена при четирима, докато при шест само ексцизия на фистулния отвор и шев. Поради наличие на рискови фактори при 50% от случаите беше извършена двуетапна операция с първоначална илеоасцендостомия.
При пациентите с резекция на сигма, при двама бяха извършени синхронни две анастомози (дясна и лява), а при другите двама беше изведена илеодесцендостома.
Заключение
ИСФ се срещат в до 20% от оперираните пациенти. Точна предоперативна диагноза се постига само в 50% от тях. При рискови фактори предпочитаме двуетапна операция с илеоасцендостомия, тъй като тя е по-лесна за възстановяване чрез локална лапаротомия за разлика от реституцията след резекция по Hartmann.

Ключови думи: болест на Крон, ентеросигмоидни фистули, първичен шев или резекция на сигмата с анастомоза, едно- или двуетапна операция.

ILEOCECAL LOCALIZATION WITH ILEOOSIGMOID FISTULA AS A COMPLICATED FORM OF CROHN'S DISEASE - A SURGICAL TACTIC

G. Popivanov, D. Stoyanova, D. Stefanov, M. Konakchieva M, P. Gezov, K. Kyosev, P. Ivanov, G. Kotashev, G. Grigorov, Ts. Paycheva , M. Lazarov, M. Gavrilov, D. Penchev, S. Dimov, V. Kyossev, K. Penkova, V. Mutafchiyski

Military Medical Academy, Sofia

Address for correspondence:
Assoc. Prof. Georgi Popivanov, MD, PhD
Department of Surgery
Military Medical Academy, Sofia, “Sv. G. Sofiiski” Str. 3
Email: gerasimpopivanov@rocketmail.com
GSM: +359 885 521 241

Introduction
Internal fistulas are a sign of aggressive disease and in one-third of cases are not diagnosed preoperatively. The choice of surgical tactics for complicated ileocecal localization and synchronous involvement of the sigmoid colon is not always easy - whether to perform resection of the sigmoid or suture the fistula opening, as well as one or two-stage surgery.
Results
A total 65 operations on 52 patients were performed for 2014-2022. Of these, 10 (19.2%) had ISF with a mean age of 33.2 years and a mean disease duration of 7.1 years. All patients had a weight reduction of 15.2 kg (5-45), mean serum albumin of 33.5 g/l (26-43), and mean hemoglobin of 124 g/l. 40% were operated in emergency setting. Preoperative diagnosis was set in only 50% of cases.
Patients underwent ileocecal resection (n = 6), right hemicolectomy (n = 2) and small bowel resection (n = 2). Segmental resection of the sigmoid colon was performed in four, while in six excisions of the fistula opening and suture. Due to risk factors in 50% of cases, a two-stage operation was performed. In patients with sigmoid resection, two had two synchronous anastomoses performed (right and left), and the other two underwent ileoascendostomy.
Conclusion

ISFs occur in up to 20% of operated patients. Accurate preoperative diagnosis is possible in only 50% of them. A two-stage operation is recommended in case of risk factors - ileoascendostomy, as it is easier to reverse by local laparotomy than restitution after Hartmann resection.

Keywords: Crohn's disease, enterosigmoid fistulas, suture or resection of the sigma, one-stage/two-stage operation.

ХИРУРГИЧЕН ПОДХОД ПРИ ОСТЪР ДИВЕРТИКУЛИТ.

Методи К. Джуджев[1], Константин И. Костов[2], Владислав Х. Христов[2] , Марина Р. Ганджева[2] , Мартин Н. Николов[2].

Клиника по хирургия УМБАЛСМ "Н. И. Пирогов", София.

Адрес за кореспонденция:

Методи К. Джуджев

GSM:0883481868 e-mail: djudjev89@abv.bg

гр. София бул. Тотлебен 21

email: surgerypirogov@gmail.com

Абстракт:

Въведение: Острият дивертикулит е спешно хирургично заболяване , причина за остър хирургичен корем с най-честа локализация в колон сигмоидеум , но може да засяга и останалите отдели на дебелото черво. Поради припокриващата се клинична картина, световните гайдлайни в момента не правят разграничение в менажирането на десностранен и левостранен перфоративен дивертикулит. Целта е да анализираме следоперативните резултати при лечението на пациента с остър дивертикулит ,постъпили в клиниката по хирургия на УМБАЛСМ "Н. И. Пирогов за периода 01.01.2016 до 17.06.2021.

Материали и методи: Ретроспективно проучване за периода 01.01.2016 до 17.06.2021. В Клиниката по хирургия на УМБАЛСМ "Н. И. Пирогов" са извършени 133 оперативни интервенции (левостранен 110 , десностранен 23) при пациенти с остър дивертикулит.

Резултати: Общо са извършени 133 оперативни интервенции като от тях 34 (25,5%) са лапароскопски. Обемът на оперативните интервенции са: перитонеален лаваж и дренаж – 29, резекция с първична анастомоза – 40, Хартман -64. Следоперативният леталитет възлиза на 17,2% (23).

Заключение: Левостранният дивертикулит е свързан с по-тежко протичане поради появата му при възрастни пациенти , но при диагностициране на заболяването предоперативно има възможност за консервативно лечение. Възможностите за консервативно лечение при десностранен дивертикулит са ограничени, поради припокриване на клиничната картина с остър апендицит и поставянето на основната диагноза интраоперативно.

Ключови думи: остър дивертикулит , остър хирургичен корем , хирургичен подход

SURGICAL APPROACH TO ACUTE DIVERTICULITIS

Metodi K. Djudjev[1], Konstantin I. Kostov[2], Vladislav H. Hristov[2], Marina R. Gandjeva[2] Martin N. Nikolov

Surgial department UMBALSM "N.I Pirogov"

Corresponding Author

Dr. Metodi Djudjev

email:djudjev89@abv.bg

Abstract:

Introduction: Acute diverticulitis is an urgent surgical condition and a reason for acute abdomen, with the most common localization being colon sigmoideum, although it can affect other parts of the colon as well. Because of the overlapping clinical symptoms, the worldwide guidelines don't make a distinction in the managing of right sided and left sided perforated diverticulitis. The goal is to analyze the postoperative results from the treatment of patients with acute diverticulitis within the surgical department at UMBALSM "N. I. Pirogov" from 01.01.2016 to 17.06.2021.

Materials and methods: Retrospective analyzing from the period between 01.01.2016 until 17.06.2021. The surgical department at UMBALSM "N. I. Pirogov" has performed 133 surgical interventions (110 being left sided and 23 being right sided) on patients with acute diverticulitis.

Results: In total 133 surgical interventions have been performed, in which 34 (25.5%) being laparoscopic. The surgical interventions have been: peritoneal lavage and drainage -29, resection and primary anastomosis- 40, Hartmann- 64. With postoperative lethality being 17.2% (23).

Conclusion: Left sided diverticulitis is associated with a more severe clinical course due to its occurrence in older patients. However, with diagnosing acute diverticulitis preoperatively, there is a possibility for conservative treatment. The prospects of conservative treatment in right sided diverticulitis however are limited, due to the overlap of the clinical picture with acute appendicitis and the diagnosis is seen intraoperatively.

Key words: Acute diverticulitis, acute abdomen, surgical approach

Въведение: Острият дивертикулит е спешно хирургично заболяване, причина за остър хирургичен корем с най-честа локализация в колон сигмоидеум- 65%, но може да засяга и останалите отдели на дебелото черво.[22] Той е втората по честота причина за извършване на дебелочревна резекция след колоректалния карцином със следоперативен леталитет 10-20 %.[20,22] Трябва да се прави разграничение между термините дивертикулоза и дивертикулит, тъй като 10-25% от пациентите с дивертикулоза развиват дивертикулит, а от тях 10-35% усложнен дивертикулит, налагащ хирургична интервенция.[1,6,24,25] Левостранният дивертикулит е по-характерен за бялата раса – 90%, а десностранният за източните нации.[19,20,21,24] Заболяването се среща по-често в икономически развитите страни и е свързано с начина на живот, като възрастовата граница за изява на усложнен дивертикулит прогресивно намалява[19]. Рисковите фактори за развитието на дивертикулоза и респективно дивертикулит са начин на хранене, намалена физическа активност, генетични фактори и обезитет BMI >30.[1,3,7,14] През годините има множество проучвания даващи преимущество на един или друг хирургичен подход и преценка за оперативно лечение по спешност или в отложена такава след първоначално консервативно лечение, диагностично доуточняване и наблюдение в динамика.[20,22,23,24] Последните проучвания показват, че антибиотичното лечение при неусложнен дивертикулит не ускорява процеса на възстановяване и не намалява риска за повторна изява на заболяването и развитието на усложнения в сравнение с групи без антибиотично лечение[19,24]. В по-стари доклади най-често извършваната оперативна интервенция е резекция по Хартман, като в последните години, това се променя и с преимущество се извършва резекция с първична анастомоза с или без протективна илеостома[5,10]. Това се обуславя от факта, че първичната оперативна интервенция дава съпоставими резултати относно следоперативен леталитет, но процентът на пациенти с перманентна стома, леталитетът и следоперативните усложнения при дебелочревната реституция се много по-високи в групата с резекция по Хартман[5]. Съвременните проучвания показват разнопосочни резултати относно извършването на перитонеален лаваж, резекция с първична

анастомоза или резекция по Хартман, като следоперативният леталитет в групата с лаваж е много по-нисък, а в дългосрочен план резултатите са идентични[21,22,25]. С развитието на лапароскопската хирургия в последните години проучванията сочат, че усложненият дивертикулит не е противопоказание за лапароскопско лечение, като следоперативните резултати са по-добри, изразяващи се с по-бързо възстановяване, по-малко следоперативни усложнения и по-нисък следоперативен леталитет[22,23,24,25]. Последните доклади сочат, че елективна резекция не трябва да се извършва в зависимост от броят рецидиви на заболяването, а всеки случай да се разглежда индивидуално.[9,12,22,24] Поради припокриващата се клинична картина, световните гайдлайни в момента не правят разграничение в менажирането на десностранен и левостранен перфоративен дивертикулит.
Целта на проучването е да се анализат на следоперативните резултати и компликации при лечението на пациенти с остър дивертикулит, постъпили в клиниката по хирургия на УМБАЛСМ "Н. И. Пирогов" за периода 01.01.2016 до 17.06.2021.

Ст.	Класификация на Hinchey	Ст.	Модификация на Sher
I	**Периколичен абсцес или флегмон**	**I**	**Периколичен абсцес**
II	**Тазов, интраабдоминален или ретроперитонеален абсцес**	**IIa** **IIb**	**Далечен абсцес, подходящ за перкутанен дренаж** **Абсцес, асоциран с наличие на фистула**
III	**Дифузен пурулентен перитонит**	**III**	**Дифузен пурулентен перитонит**
IV	**Дифузен фекулентен перитонит**	**IV**	**Дифузен фекулентен перитонит**

Материали и методи: В Клиниката по хирургия на УМБАЛСМ "Н. И. Пирогов" е извършено ретроспективно проучване за периода 01.01.2016 до 17.06.2021. Обект на анализ е пациентски колектив, обхващащ 133 оперативни интервенции при остър дивертикулит. Пациентите са разпределени в две групи в зависимост от локализацията на патологичния процес – десностранен (23) и левостранен (110) и всяка от тях в 3 групи използвайки модифицираната класификация на Hinchey.

Резултати: Извършени са 133 оперативни интервенции, като от тях 32 (24,1%) са лапароскопски. Обемът на оперативните интервенции са: перитонеален лаваж и дренаж- 30, резекция с първична анастомоза - 38, резекция по Хартман- 65. Регистрираният следоперативен леталитет е 18,0%.
Таблица 1 показва разпределението на пациентите по локализация на процеса, стадий на заболяването, пол, леглодни, възраст и следоперативна смъртност.

Таблица 1

Група пациенти	брой	пол	леглодни	възраст	Следоперативна смъртност
Десностранен диветикулит	23	10 м13ж	7.8(3-30)	59,7г(20-93)	1 (4.3%)
Hinchey II	53	25м 28ж	13.1 (5-72)	66,2г(37-93)	6 (11,3%)
Hinchey III	46	20м 26ж	10,4 (1-36)	64,7г(29-94)	11 (23.9%)
Hinchey IV	11	4м 7ж	20.8 (3-79)	64г (40-78)	6 (54,5%)
Общо за нозологичната единица	133	59м 74ж	11,9 (1-79)	65.1г(20-94)	24 (18,0%)

Обемът на оперативните интервенции според стадия на заболяването и локализацията на патологичния процес са показани в следната таблица.

Таблица 2

Hinchey	Хартман Стома	леглодни смъртност	Анастомоза	леглодни смъртност	Лаваж леглодни	смъртност
	брой	Л / С	брой	Л / С	брой	Л / С
десностранен	-	-	**14** (60,8%)	**9,8** /7.1%	**9**(39,2%)	**4.6** / 0%
Hinchey II	**20** (37,7%)	**14,4** / 20,0%	**20** (37,7%)	**14,3**/0%	**13**(24,6%)	**9,3**/15,3%
Hinchey III	**34**(73,9%)	**10,9** / 20,6%	**4** (8,6%)	**12,2**/25,0%	**8**(17,5%)	**7.25**/ 37,5%
Hinchey IV	**11**(100%)	**20.8** / 54,5%	-	-	-	-
Общо	65(48,9%)		38(28,6%)		30(22,5%)	

Лапароскопски подход за оперативно лечение е приложен при 32-ма пациенти. Разпределението по локализация, стадии на заболяването и извършената оперативна интервенция е показано в таблица 3.

Hinchey	Хартман Стома	леглодни смъртност	Анастомоза	леглодни смъртност	Лаваж	леглодни смъртност
		Л / С		Л / С		Л / С
десностранен	-	-	**8**	**8.1** /0%	**6**	**4.3** / 0%
Hinchey II	**2**	**9**/ 0%	**4**	**12,5**/0%	**4**	**7.5**/0%
Hinchey III	**4**	**13,2** / 0%	**1**	**30**/0%	**3**	**6**/ 0%
Hinchey IV	-	-	-	-	-	-
Общо	**6**		13		13	

Таблица 3

Обсъждане: Анализ на резултатите показва, че десностранният дивертикулит е по-рядко срещан и е с по-благоприятен ход на заболяването. При 60,8% от случаите оперативното лечение може да бъде извършено лапароскопски, като възстановяването на пациентите, усложненията и следоперативната смъртност са значително по-ниски. В 60,8% от случаите се извършва резекция с първична анастомоза, като няма регистрирана инсуфициенция или значимо следоперативно усложнение от страна на оперативната рана, налагащо оперативна намеса. При лапароскопският лаваж се извършва и апендектомия в 100% от случаите. При десностранният дивертикулит няма регистриран случай с фекулентен перитонит, а пациентите с дифузен фибринопурулентен перитонит са 21,7%.

При левостранният дивертикулит тежестта на протичането зависи от стадия по Hinchey. Поради подостро манифестиращата се клинична картина и опита за консервативно лечение и диагностично доуточняване с КАТ при пациентите във втори стадий средният болничен престой е пролонгиран в сравнение с пациентите в трети стадий. Следоперативната смъртност прогресивно се покачва в зависимост от стадият на заболяването (II 11,3% - III 23,9 – IV54,5%).

След ретроспективен анализ се стига до заключението, че в стадий II резекция с първична анстомоза е най-акуратният избор за оперативно лечение. При този подход няма регистрирана инсуфициенция на анастомозата и починал пациент. Втори избор на интервенция е лаваж с дренаж.

При трети стадий оперативното лечение с най-добри резултати е резекция по Хартман с осреднен болничен престой 10.9 дни и следоперативен леталитет 20,6%. Втори избор е резекция с първична анастомоза, но броят оперирани пациенти не е представителна извадка- 8,6%. Високата следоперативна смъртност при лаваж и дренаж в тази група

пациенти се дължи на тактиката за Damage control surgery - саниране на септичното огнище и преоценка за обема на оперативната интервенция при повторен поглед.
При четвърти стадий единствената извършвана оперативна интервенция е резекция по Хартман. В два от случаите има проложен подход Damage control surgery с извършена санация на първичното огнище, лаваж и лапаростома за повторен поглед.

Следоперативни усложнения	брой	процент
супурация	7	5,26%
дехисценция	5	3,75%
следоперативен интраабдоминален абсцес	2	1,5%
инсуфициенция на анастомоза	1	0,75%
инсуфициенция на колостома	1	0,75%
кървене от дивертикули	1	0,75%

С използването на лапаростома общо за VAC и Foil са лекувани 8 (6,0%) от пациентите. Общо следоперативни усложнения, налагащи повторна оперативна интервенция са регистрирани при 17(12,7%) пациенти. Разпределени по вид те се изразяват в:

Лапароскопският подход е добра опция за оперативно лечение с обнадеждаващи резултати, но е приложим при селектирана група пациенти и е зависим от опита на хирургичният екип. В тази група няма регистриран смъртен случай или инсуфициенция на анастомозата, както и значими следоперативни усложнения, налагащи оперативна ревизия.

Заключение: Левостранният дивертикулит е свързан с по-тежко протичане поради появата му при възрастни пациенти, но при диагностициране на заболяването предоперативно има възможност за консервативно лечение. Възможностите за консервативно лечение при десностранен дивертикулит са ограничени, поради припокриване на клиничната картина с остър апендицит и поставянето на основната диагноза интраоперативно.

Библиография:

1.Epidemiology and pathophysiology of divericular disease Marc R. Matrana 2009
2. Role of protective stoma after primary anastomosis for generalized peritonitis due to perforated diverticulitis—DIVERTI 2 (a prospective multicenter randomized trial): rationale and design (nct04604730) Jean Pinson1, Jean-Jacques Tuech1, Mehdi Ouaissi2, Murielle Mathonnet3, François Mauvais4, Estelle Houivet5, Elie Lacroix5, Julie Rondeaux1, Charles Sabbagh6 and Valérie Bridoux1,7*
3. Dietary habits and the presence and degree of asymptomatic diverticular disease by magnetic resonance imaging in a Western population: a population-based cohort study Esther Askani, Susanne Rospleszcz2,3, Theresa Rothenbacher4, Nina Wawro5,6, Helmut Messmann7, Carlo N. De Cecco8, Ricarda von Krüchten1, Charlotte Kulka1, Lena S. Kiefer4, Wolfgang Rathmann9, Annette Peters2,3,10, Christopher L. Schlett1, Fabian Bamberg1, Jakob Linseisen5,6 and Corinna Storz11*
4. The role of damage control surgery in the treatment of perforated colonic diverticulitis: a systematic review and meta-analysis Roberto Cirocchi1 & Georgi Popivanov2 & Marina Konaktchieva3 & Sonia Chipeva4 & Guglielmo Tellan5 & Andrea Mingoli6 & Mauro Zago7 & Massimo Chiarugi8 & Gian Andrea Binda9 &

Reinhold Kafka10 & Gabriele Anania11 & Annibale Donini1 & Riccardo Nascimbeni12 & Mohammed Edilbe13 & Sorena Afshar13
5. Short- and long-term outcomes for primary anastomosis versus Hartmann's procedure in Hinchey III and IV diverticulitis: a multivariate logistic regression analysis of risk factors Ivan Facile1 & Raffaele Galli1 & Pavlo Dinter2 & Robert Rosenberg1 & Markus Von Flüe2,3 & Daniel Christian Steinemann2,3 & Alberto Posabella2,3 & Raoul André Droeser2,3
6. CT colonography followed by elective surgery in patients with acute diverticulitis: a radiological-pathological correlation study Nicola Flor1· Perry J. Pickhardt2· Giovanni Maconi3· Silvia Panella4· Monica Falleni5,6· Valeria Merlo7· Giovanni Di Leo8,9
7. The Pressure's on: Finding the Cause of Diverticula Formation Jan D. Huizinga1· Ji-Hong Chen1
8. Routine colonoscopy may be needed for uncomplicated acute right colonic diverticulitis Kil-yong Lee, Jaeim Lee*, Youn Young Park and Seong Taek Oh
9. Surgical resection does not avoid the risk of diverticulitis recurrence —a systematic review of risk factors Gregoire Longchamp1 & Ziad Abbassi1 & Jeremy Meyer1 & Christian Toso1 & Nicolas C. Buchs1 & Frederic Ris1
10. Management of perforated diverticulitis with generalized peritonitis. A multidisciplinary review and position paper R. Nascimbeni1· A. Amato2· R. Cirocchi3· A. Serventi4· A. Laghi5· M. Bellini6· G. Tellan7· M. Zago8· C. Scarpignato9,10· G. A. Binda11
11. Perforated sigmoid diverticulitis: Hartmann's procedure or resectionwith primary anastomosis—a systematic review and meta-analysis of randomised control trials Roberto Cirocchi Techniques in Coloproctology 2018
12. Predictive model estimating the decrease of postoperative gastrointestinal quality of life index (GIQLI) in patients after elective laparoscopic sigmoid resection for diverticular disease Alberto Posabella1,2 & Daniel Christian Steinemann1,2 & Raoul André Droeser1 & Nadshathra Varathan1 & Selin Göksu Ayçiçek2 & Fabio Nocera1 & Markus von Flüe1 & Niccolò Rotigliano1 & Ida Füglistaler1
13. Radiologic predictors for failure of non-operative management of complicated diverticulitis: a single-centre cohort study Stefan Reischl1,2 & Kai Dominik Roehl1 & Sebastian Ziegelmayer2 & Helmut Friess1 & Marcus Richard Makowski2 & Dirk Wilhelm1 & Alexander Rudolf Novotny1 & Jochen Gaa2 & Philipp-Alexander Neumann1
14. Hot Pockets: The Adverse Admixture of Obesity and Diverticulitis Vikram Rangan1· Judy Nee1
15. Wexner, S.D., Talamini, M.A. EAES/SAGES consensus conference on acute diverticulitis: a paradigm shift in the management of acute diverticulitis. *Surg Endosc* 33, 2724–2725 (2019).
16. Zdichavsky, M., Kratt, T., Stüker, D. et al. Acute and Elective Laparoscopic Resection for Complicated Sigmoid Diverticulitis: Clinical and Histological Outcome. J Gastrointest Surg **17,** 1966–1971 (2013).
17. Rov, A., Ben-Ari, A., Barlev, E. *et al.* Right-sided diverticulitis in a Western population. *Int J Colorectal Dis* **37,** 1251–1256 (2022).
18. Horsey, M.L., Amdur, R., Ng, M. *et al.* Short-term outcomes following resection of right colon diverticulitis: a comparison of open and minimally invasive approaches using the NSQIP database. *Surg Endosc* **36,** 4283–4289 (2022).
19. Management of acute uncomplicated diverticulitis without antibiotics: compliance and outcomes -a retrospective cohort study Najia Azhar1,2* , Hager Aref1 , Adam Brorsson1 , Marie-Louise Lydrup1,2, Fredrik Jörgren1,3, Johannes Kurt Schultz4 and Pamela Buchwald1,
20. The results of rapid source control laparotomy or open abdomen for acute diverticulitis Arthur Berg1· Matthew Rosenzweig1· Yen-Hong Kuo1· Ayolola Onayemi1· Shawla Mohidul2· Micaela Moen2· Jason Sciarretta3· John Mihran Davis4,5· Nasim Ahmed1
21. Two-year results of the randomized clinical trial DILALA comparing laparoscopic lavage with resection as treatment for perforated diverticulitis A. Kohl1, J. Rosenberg1, D. Bock3, T. Bisgaard2, S. Skullman4, A. Thornell3, J. Gehrman3, E. Angenete3 and E. Haglind
22. State-of-the-art surgery for sigmoid diverticulitis Roberto Cirocchi1· Paolo Sapienza2· Gabriele Anania3· Gian Andrea Binda4,1· Stefano Avenia1· Salomone di Saverio5· Giovanni Domenico Tebala6· Mauro Zago7· Annibale Donini1· Andrea Mingoli2· Riccardo Nascimbeni8
23. Distant free air is not a contraindication for defnitive laparoscopic treatment of acute perforated diverticulitis: a multi-center experience Emanuele Di Fratta1· Giulio Mari1· Jacopo Crippa2· Claudia Siracusa3· Andrea Costanzi4· Richard Sassun1· Dario Maggioni1· Abe Fingerhut5· AIMS Academy Clinical Research Network
24. The WSES/SICG/ACOI/SICUT/AcEMC/SIFIPAC guidelines for diagnosis and treatment of acute left colonic diverticulitis in the elderly Paola Fugazzola1*, Marco Ceresoli2, Federico Coccolini3, Francesco Gabrielli2, Alessandro Puzziello4, Fabio Monzani5, Bruno Amato6, Gabriele Sganga7, Massimo Sartelli8, Francesco Menichetti9, Gabriele Adolfo Puglisi3, Dario Tartaglia3, Paolo Carcoforo10, Nicola Avenia11, Yoram Kluger12, Ciro Paolillo13, Mauro Zago14, Ari Leppäniemi15, Matteo Tomasoni1, Lorenzo Cobianchi1, Francesca Dal Mas16, Mario Improta17, Ernest E. Moore18, Andrew B. Peitzman19, Michael Sugrue20, Vanni

Agnoletti21, Gustavo P. Fraga22, Dieter G. Weber23, Dimitrios Damaskos24, Fikri M. Abu-Zidan25, Imtiaz Wani26, Andrew W. Kirkpatrick27, Manos Pikoulis28, Nikolaos Pararas29, Edward Tan30, Richard Ten Broek30, Ronald V. Maier31, R. Justin Davies32, Jefry Kashuk33, Vishal G. Shelat34, Alain Chicom Mefre35, Goran Augustin36, Stefano Magnone37, Elia Poiasina37, Belinda De Simone38, Massimo Chiarugi3 , Walt Bif39, Gian Luca Baiocchi40, Fausto Catena41 and Luca Ansaloni1
25. Laparoscopic peritoneal lavage versus sigmoidectomy for perforated diverticulitis with purulent peritonitis: three-year follow-up of the randomised LOLA trial Vincent T. Hoek1,7· Pim P. Edomskis1· Pieter W. Stark1· Daniel P. V. Lambrichts1· Werner A. Draaisma2· Esther C. J. Consten3,4 · Johan F. Lange1,5 · Willem A. Bemelman6 on behalf of The LADIES trial collaborators
26. Damage control strategy in perforated diverticulitis with generalized peritonitis Maximilian Sohn1, Ayman Agha1, Igors Iesalnieks1, Felix Gundling2, Jaroslav Presl3, Alfred Hochrein4, Dario Tartaglia5, Antonio Brillantino6, Alexander Perathoner7, Johann Pratschke9, Felix Aigner8 and Paul Ritschl9*
27. Early or delayed sigmoid resection in complicated diverticular disease? A single-center experience Peter Tschann· Daniel Lechner· Benedikt Feurstein · Stephanie Adler· Paolo Girotti· Martin Hufschmidt· Ingmar Königsraine
28. Oral antibiotic bowel decontamination in open and laparoscopic sigmoid resections for diverticular disease Ulrich Wirth1 & Josefine Schardey1 & Thomas von Ahnen2 & Petra Zimmermann1 & Florian Kühn1 & Jens Werner1 & Hans Martin Schardey2 & Bettina M. Rau3 & Julia Gumpp3
29. World journal of gastroenterology. Update on the management of sigmoid diverticulitis Mark H Hanna, Andreas M Kaiser
30.Characteristics of predominantly right-sided colonic diverticulitis without need for colectomy Zhi Chen1, Bing Zhang1, Dan Wu2* and Ye Jin1
31. Short-term outcomes following resection of right colon diverticulitis: a comparison of open and minimally invasive approaches using the NSQIP database Michael L. Horsey1· Richard Amdur2· Matthew Ng3· Vincent J. Obias3
32. Management and long-term outcomes of acute right colonic diverticulitis and risk factors of recurrence Zhilong Ma1†, Weiwei Liu1†, Jia Zhou1, Le Yao1, Wangcheng Xie3, Mingqi Su1, Jin Yang2, Jun Shao1 and Ji Chen1*
33. Epidemiology, Pathophysiology, and Treatment of Diverticulitis Lisa L. Strate, MD, MPH1 and Arden M. Morris, MD, MPH2

ОЗОНТЕРАПИЯ КАТО ЧАСТ ОТ КОМПЛЕКСНОТО ЛЕЧЕНИЕ НА ТЕЖКИ МЕКОТЪКАННИ ИНФЕКЦИИ.

П. Маринова, А. Тайфур, Н. Атанасова.

Катедра“ Хирургически болести“, Медицински Университет- гр. Плевен

Адрес за кореспонденция

Д-р Полина Маринова,

Първа хирургична клиника, УМБАЛ „ Д-р Г. Странски“ ЕАД- Плевен, бул. Георги Кочев 8 А

polina_g.marinova@abv.bg

0885956397

Увод

Озон терапията е лечебен метод за справяне с мекотъканни гнойни или некротични рани, прилаган още от 1902г. Механизмът на локално действие на озона се осъществява чрез отделяне на кислородни молекули, които действат върху възпалителния процес като намаляват бактериалните колонии, стимулират регенерацията и намаляват тъканната увреда чрез редукция на проинфламаторната цитокиновата синтеза. Озонът има и локален имуномодулиращ ефект.

Цел

Целта на настоящото проучване е да се направи анализ на резултатите от прилагане на озонтерапия в комплексното лечение на мекотъканни инфекции и да се направи анализ на резултатите по отношение на темпове на регенерация, болничен престой и дни антибиотично лечение, както и да се направи литературна справка по темата.

Материали и методи

Направен е ретро и проспективен анализ на пациенти, лекувани в Първа хирургична клиника на УМБАЛ „ Д-р Г. Странски“ ЕАД- Плевен с мекотъканни инфекции, на които е прилагана локална озон терапия

като резултатите от лечението са сравнени с резултатите при пациенти , преминали стандартното лечение на мекотъканни инфекции, без да е прилагана озон терапия.
Резултати
Предварителните резултати сочат, че в групата на пациентите преминали през локлална озон терапия имат хистологично и клинично верифицирани положителни резултати по отношение на тъканна регенерация, по- бързо нормализиране на лабораторните показателите за инфекция , имат по- кратък болничен престой и по- кратък курс на антибиотично лечение, в сравнение с групата пациенти, лекувани без прилагане на локална озон терапия.
Заключение
Локалната озонтерапия може да намери място в комплексното лечение на мекотъканни инфекции.
Ключови думи: фасцеит, тежка мекотъканна инфекция, озон терапия

OZONE THERAPY AS PART OF THE COMPLEX TREATMENT OF SEVERE SOFT TISSUE INFECTIONS

P. Marinova, A. Tayfour, N.Atanasova

Department of Surgical Diseases
Medical University - Pleven

Corresponding author:

Dr. Polina Marinova, MD

e-mail: polinag.marinova@abv.bg

First Surgical Clinic,

University Hospital "Dr. G. Stranski" EAD - Pleven,

8 A Georgi Kochev Blvd.

0885956397

Introduction:Ozone therapy is a treatment method for dealing with soft tissue purulent or necrotic wounds, used since 1902. The mechanism of local action of ozone is realized by the release of oxygen molecules that act on the inflammatory process by reducing bacterial colonies, stimulating regeneration and reducing tissue damage by reducing proinflammatory cytokine synthesis. Ozone also has a local immunomodulatory effect.
Purpose: The aim of the present study is to analyze the results of the application of ozone therapy in the complex treatment of soft tissue infections and to analyze the results in terms of regeneration rates, hospital stay and days of antibiotic treatment.
Materials and methods:A retro and prospective analysis of patients treated at the First Surgical Clinic of university hospital "Dr. G. Stranski" EAD - Pleven with soft tissue infections, which received local ozone therapy and the results of treatment were compared with the results of patients who underwent standard treatment of soft tissue infections without ozone therapy.
Results: Preliminary results indicate that in the group of patients undergoing local ozone therapy have histologically and clinically verified positive results in terms of tissue regeneration, faster normalization of laboratory markers of infection, have a shorter hospital stay and a shorter course of antibiotic treatment compared with the group of patients treated without local ozone therapy.
Conclusion: Topical ozone therapy can find a place in the complex treatment of soft tissue infections.
Key words: fasciitis, severe soft tissue infection, ozone therapy

Озонтерапия като част от комплексното лечение на мекотъканни инфекции.

П. Маринова, А. Тайфур, Н. Атанасова
Катедра“ Хирургически болести“
Медицински Университет- гр. Плевен

Увод

Озон терапията като лечебен метод за справяне с мекотъканни гнойни или трудно заздравяващи диабетни рани, е приложен за пръв път през 1902г. Озонът може да се аплицира като газова смес с кислород , наситен над 95%, като пътищата на въздействие върху тъканите включва автохемотерапия, интрамускулно, вътреставно въвеждане, паравертебрални инжекции или локално върху мекотъканни дефекти. Механизмът на локално действие на озона се осъществява чрез отделяне на кислородни молекули, които действат върху възпалителния процес като намаляват бактериалните колонии, стимулират регенерацията и намаляват тъканната увреда чрез редукция на проинфламаторната цитокиновата синтеза- IL1,8,12,15и TNF. Озонът има и локален имуномодулиращ ефект и аналгетичен ефект, постиган чрез потискане синтезата на простагландини и отделяне на брадикинини в зоната на тъканната алтерация.

Озонидите са особен вид химични съединения на озоновата молекула с ненаситени мастни киселини, съдържащи се в течните масла- олио, зехтин като вехикулуми. Travagli, V.;/2010/ съобщава положителни резултати от прилагане на озониран зехтин върху рани и тъканни дефекти с подчертан благоприятен ефект, без проява на тъканна токсичност и с проявен противовъзпалителен и оздравяващ ефект. При контакта си с кожната повърхност или лигавиците, озонидите отделят в ниска концентрация молекули кислород, коитопредизвикват умерен оксидативен стрес. Реакцията на тъканно ниво е освобождаване на растежни фактори и репарация на увредените тъкани.

Цел

Целта на настоящото проучване е да се направи анализ на първоначалните наблюдения от прилагане на озонидите под форма на локална терапия в комплексното лечение на мекотъканни инфекции и да се направи анализ на резултатите по отношение на темпове на регенерация, болничен престой и дни антибиотично лечение, както и да се направи литературна справка по темата.

Материали и методи

Направен е проспективен анализ на пациенти, лекувани в Първа хирургична клиника на УМБАЛ „ Д-р Г. Странски“ ЕАД- Плевен от началото на месец май 2022г. с мекотъканни инфекции, на които е прилагана локална терапия с почистващ гел и масло, съдържащо озониди. Резултатите от лечението са сравнени с резултатите при пациенти, преминали стандартното лечение на мекотъканни инфекции, без да е прилагана озон терапия. Терапията с локално аплициране на озониди е спомагателна и е част от комплексното лечение на мекотъканни гнойни инфекции, които първоначално са преминали хирургична обработка, изискваща инцизия, широк дебридман и евакуация на гнойния ексудат. Проследени са микробиологичните резултаи в началото на терапията и на 10- ти ден, проследени са маркери за възпаление- ниво на левкоцити и CRP- в началото на терапията и на 10- ти ден.

Резултати

Предварителните резултати от проспективното проучване показват: пациенти с данни за мекотъканна инфекция, лекувани в Първа хирургична клиника за периода м. май- м. юли 2022г. са общо 19 пациенти, От тях 14 са лекувани по конвенционален метод, а при 5 от тях като част от комплексното лечение е прилагана локална терапия с озониди.

Проучваната група мъжете са 3-ма, жените 5, средна възраст 47,4 години, (16- 67г.). Контролната група съдържа 6 жени и 8 мъже, средна възраст 54,2 год, (18- 89г.).

В проучваната група пациентите с фасцеит са били 2 (фасцеит на предмищница и мищница и фасцеит на предна коремна стена). 2 – ма са със супурирала епидрмална киста и 1 – супурирал пилонидален синус на ано- сакралната област. В контролната група – 5- са с фасцеит на предна коремна стена, 8-с локална инфекция на меки тъкани на крайници и 2-ма със супурирал пилонидален синус в областта на сакрум.

Фиг. 1 Фасцеит на предмищница и мищница, лекуван с озонотерапия

Фиг. 2 Фасцеит на предна коремна стена, лекуван с локална озонотерапия и вакуум аспирация

При всички пациенти са проследени и анализиран коморбиден статус,ASA клас, изходни нива на левкоцити, гранулоцити, CRP, глюкоза , микробиологична посявака от раневи секрет, както и контроли на тези показатели в края на лечебния курс.

Пациентите от проучвана група са с рисков профил по отношение на поява и прогресия на мекотъканна инфекция. Двама са с нарушен глюкозен толаеранс , без данни за диабет, и с данни за подагра, която системно лекуват, Трима са с наднормено тегло , BMI >28, и приемат системна антихипертензивна терапия. Четирима от групата имат дългогодишно носителство на мекотъканна лезия, която периодично се е възпалявала , като в последните 30 дни са провели амбулаторно антибактериално лечение с перорален антибиотик. По отношение на ASA класа- 4/5 пациенти в тази група са с висок периоперативен риск- III-IV ст.

В контролната група: 4/10 пациенти са с доказан захарен диабет, 8/14 са с сърдечна недостатъчност, 3/14 са с мозъчно съдова болест. По отношение на анестезиологичния риск, 8/14 са с много висок периоперативен риск, ASA-III-IV Е. 4/14 са с умерен и 2/14 са с нисък. С предшестващо антибиотично лечение с широкоспектърни антибиотици са били 4 /14 пациенти в контролната група.

Лабораторни резултати в двете групи: и в двете групи лабораторните констелации при постъпване бележат високи нива на левкоцити, гранулоцити и CRP, които в хода на лечението на мекотъканната инфекция постепенно спадат , като първи се нормализират левкоцити и гранулоцити, а с по- бавни темпове стаойностите на CRP. При извършване на мултивариационен анализ и търсене на корелационна зависимост между локалното прилагане на озониди и лабораторните констелации при постъпването и в края на лечението, не намираме статистически значима връзка. Отнесени тези резултати към локалното прилагане на озониди, не намерихме статистически значима връзка и тази лабораторна констелация не зависи от аплицирането им , тъй като подобни резултати получаваме и в контролната група. Смятаме, че подобен резултат не може да се тълкува правилно, поради малката численост на пациентите в разглежданата група, което се явява лимитиращ фактор на проучването за момента и може да доведе до статистическа грешка,

Микробиологични резултаи в двете групи :

В групата с терапията с озониди – При трима от пациентите при първата хирургична обработка са изолирани Грам- положителни батерии- Staphyloccocus aureus- при двама и Staphylococcus hemolyticus- мултирезистентен и анаеробния Actinomyses naeslundii. При другите пациенти от тази група не е изолиран патоген от ранев секрет.

В контролната група установяваме следните микробиологични резултати: Положителни находки от ранев секрет са установени при 10/14. Като при 8/14 се касае за монобактериална инфекция , а при 2 /14-с изолирани два микроба. Щампвата принадлежност на изолираните микроорганизми е със следнта структура: Stapphylococcus aureus 1/14, Kl. Pneumonia- 1/14, E. Faecalis- 3/14, E. coli 1/14, и вътреболнични мултирезистентни щамове на Ps. Aeruginosa 2/14 и Acinetobacter baumanii 2/14.

Направените патохистологични изследвания в групата с озонидна терапия се установява , че има значителнанегативна динамика в възпалителните процеси в меките тъкани, като се редуцират инфилтрацията от левкоцити, микробното число, а изграждането на гранулационна тъкан се получва вдоста по- ранен етап в сравнение с конвенционално прилаганото лечение в контролната група, което отчитаме като статистически значим резултат($p<0.001$)

Обсъждане

Показанията и начини на локално прилагане на озонотерапята са регламентирани в декларацията от Мадрид, 2010г.

Определено преимуществата на този тип лечение започват на микроскопско ниво чрез стимулиране миграцията на неутрофилите и активират IL-10 чрез TNFalpha. Макар и „невидим“ в началото механизмът на действие на озонидите, дефинира категорично клиничния ход на инфекцията в посока на стихване и преминаване към изграждане на поразения участък. Озонидите оказват протективен ефект и през трите фази на заздравяване на раните, може да се прилагат както при инфекция с Gram- положителни, така и с Gram- отрицателни микроорганизми, вируси и гъбички. Особено полезни са в комплексната терапия на хронични и трудно заздравяващи рани от хронична венозна недостатъчност, декубитални язви и диабетно ходило, както и при инфекции с путридна или анеробна флора.

Заключение

Локалната озонтерапия може да намери място в комплексното лечение на мекотъканни инфекции като адювантна терапия с едновременно антибактериален и репаративен ефект

Библиография

1. Schwartz A, Guemez FA, Nazarov SEI, Viebahn Haensler R, Rieck AE, et al. (2010) Madrid Declaration on ozone therapy. Madrid.
2. Zeng J, Lu J (2019) Mechanisms of Action Involved in Ozone-Therapy inSkin Diseases. Int Immunopharmacol 56: 235-241.
3. Hansler RV, Fernandez OSL, Fahmy Z (2012) Ozone in medicine: lowdoseozone concept-guidline and treatment strategies. Science &engineering 34(6): 408-424.
4. Vinnik IS, Salmina AB, Tepliakova OV, Drobushevskaia AI, Pozhilenkova EA, Morgun AV, Shapran MV, Kovalenko AO. [The results of combined ozone therapy using in complex treatment of soft tissues infections in patients with diabetes mellitus type II]. Khirurgiia (Mosk). 2015;(2):63-69. Russian. doi: 10.17116/hirurgia2015263-69. PMID: 26031822.
5. Song M, Zeng Q, Xiang Y, Gao L, Huang J, Huang J, Wu K and Lu J: The antibacterial effect of topical ozone on the treatment of MRSA skin infection. Mol Med Rep 17: 2449-2455, 2018

РЕЗУЛТАТИ СЛЕД ЛЕЧЕНИЕ НА РАНИ ОТ РАЗЛИЧЕН ПРОИЗХОД.

Ирен В. Богева[1,2], Ивайло П. Рачев[1], Пенчо Т. Тончев[2, 1]

Отделение по пластично-възстановителна и естетична хирургия, УМБАЛ „Д-р Георги Странски“, Плевен, [2]Медицински Университет – Плевен

Автор за кореспонденция:

д-р Ирен Богева

тел. 0888536775

e-mail: irenbogeva@outlook.com

Въведение:
В отделението по Пластично-възстановителна и естетична хирургия към УМБАЛ „Д-р Георги Странски“ често попадат пациенти с мекотъканни дефекти, получени вследствие хронично протичащи придружаващи заболявания, различни видове травми или получени като усложнение от хирургични намеси. Подходът към лечението на тези раневи дефекти трябва да бъде съобразен с механизма на формиране на раната, бактериалната контаминация, количеството ексудат и показанията на прилаганите продукти под формата на превръзки.
Цел:
Целта на настоящата разработка е да представим на различни по произход и ход на протичане рани за възстановяването, на които са използвани често набор от хирургични и нехирургични методи за лечение. Чрез представянето на цялостната медицинска документацията относно общото протичане и продължителност на лечебния процес, заедно с фотодокументация, ще покажем широк спектър от мекотъканни лезии с различна локализация и дълбочина.
Резултати:
На Вашето внимание представяме пациенти с рани, получени като усложнения от кардиохирургични операции, термични травми, некротични язви с различен произход, парафиноми на пениса и състояния след гангрена на Фурние. При проследяване на стъпките в лечебния процес, използваните хирургични способи отчитаме ползата от прилагането на VAC-терапия при определени показания, в комбинация с пластично възстановяване на дефектите, което значително подобрява изхода от лечението.
Заключение:
Използваните способи за лечение трябва да бъдат съобразени с общото състояние на пациентите. Прилагането на VAC-терапия допълнително благоприятства, както очистването на раната от излишен ексудат, така и растежа на свежа гранулационна тъкан. VAC може да се включи и в етапа на провеждане на свободна кожна пластика, което в определени случаи ще спомогне да по-доброто преживяване на графта. Друго условие за успех на свободната кожна пластика при усложнени рани е пълното изчистване на бактериалната флора от ложето на раневия дефект.
Ключови думи: рани, свободна кожна пластика, дефект

RESULTS IN TREATMENT OF WOUNDS WITH DIFFERENT ORIGIN

Iren V. Bogeva[1,2], Ivaylo P. Rachev[2], Pencho T. Tonchev[2]

[1]*Department of Plastic and reconstructive surgery, UMHAT "Dr. Georgi Stranski", Pleven*
[2]*Medical University – Pleven*

Corresponding author:

Iren Bogeva, MD

e-mail: irenbogeva@outlook.com

Introduction:Patients with soft tissue defects, acquired after chronic diseases, different trauma wounds and complications after surgical interventions often are treated at the department of Plastic and reconstructive surgery at UMHAT "Dr. Georgi Stranski". The treatment approach of the soft tissue defects should be corresponding with the mechanism of the disease, the presence of bacterial contamination, level of exudation and the indications for administration of the products such as dressings.

Aim: The aim of the study is to present the audience with different wound cases, treated with a set of surgical and non-surgical methods. Using the compiled medical documentation of the treatment process and the photographic documentation, we will introduce a broad spectrum of soft tissue lesions with different localization and depth.

Results: We present patients with wounds, acquired as complications of cardiothoracic procedures, thermic trauma, necrotic ulcers with different origin, penile paraffinoma, conditions after Fournier's gangrene. During the observation of the results and the steps in the treatment plan, rendering on account the using of VAC therapy under certain circumstances, in combination of plastic surgery methods of restoring defects, the treatment outcome is significantly improved.

Conclusion: The options used for wound treatment should be conformed with patient's general condition. Using VAC therapy additionally helps for clearing the wound from excess exudate and also contributes for the growing of the fresh granulation tissue. VAC could be used also on the step of performing split thickness skin grafting, which could help in certain cases, for better results. Another condition for success of the split thickness skin grafting in complicated wounds is the absolute clearing of the bacterial flora of the soft tissue wound bed.

Key words: wound, split thickness skin graft, defect

Въведение

В отделението по Пластично-възстановителна и естетична хирургия към УМБАЛ „Д-р Георги Странски" често попадат пациенти с мекотъканни дефекти, получени вследствие хронично протичащи придружаващи заболявания, различни видове травми или получени като усложнение от хирургични намеси. Подходът към лечението на тези раневи дефекти трябва да бъде съобразен с механизма на формиране на раната, бактериалната контаминация, количеството ексудат и показанията на прилаганите продукти под формата на превръзки.

Целта на настоящата разработка е да покажем разнообразните подходи при рани от различен произход, като същевременно с лечението съобразим и общото състояние на болните, особено в контекста на необходимостта от ускоряване на оздравителния процес.

<u>Случай №1 и №2 – усложнения след кардиохирургични операции</u>

С увеличаването на потока от пациенти, нуждаещи се от кардиохирургична намеса в региона, в нашата клиника попаднаха няколко случая, които са развили следоперативни усложнения, вследствие контаминация на раната, намираща се в областта на стернума и дехисценция с последващо образуване на мекотъканен дефект. Две от пациентките, които ще покажем са възрастни жени.

В първия случай, при превеждането от кардиохирургичното отделение, беше взет маериал за МБ-изследване, който показа наличие в раната на Acinetobacter baumani, с което последва дълъг процес на антибиотична терапия (системна и локална), заедно с

прилагането на VAC терапия с използване на допълнителен сребърен слой. Важно е да се уточни, че по данни на медицинската документация и вида на раната, пациентката е била на АБ-терапия и VAC терапия доста дълго време (няколко месеца) преди превеждането й в ОПВХ. Раната беше с наличие на обилен ексудат, атонични ръбове, липса на гранулационна тъкан и наличие на некротични материи. Имаше оформени странични джобове.

Изглед на раната при приемането на пациентката в ОПВХ, остатъци от гъба за VAC

Размери д=13см в=9см

Последва продължителен лечебен процес в комбинация с АБ-терапия, хирургична ексцизия, несвободна кожна пластика, VAC-терапия.
За съжаление подлежащата инфекция с Acinetobacter baumani беше изкючително резистентна на лечение. За протрахирането на процеса допълнително допринесе и общото състояние на болната – лабораторните й показатели бяха значително занижени, особено силно отразени в нивата на албумин и общ белтък, както и поради особеностите на самата рана болната често отказваше да се храни и движи.

Възстановяване след постъпване в отделението чрез несвободна кожна пластика

Месец след първоначалната операция, поради персистиращата инфекция, част от ламбото некротизира

Последваха няколко седмици VAC терапия и постепенно затваряне на дефекта с тъкани по съседство, като накрая пациентката беше дехоспитализирана. Остана няколко милиметров кожен дефект, която тя отказа да лекува оперативно, като й бяха изписани превръзки за дома и раната постепенно епителизира.

- GM Gentamicin: [R]
- LVX Levofloxacin: [R]
- MEM Meropenem: [R]
- PIP Piperacillin: [R]
- TZP Piperacillin-tazobactam: [R]
- TGC Tigecycline: [S]
- NN Tobramycin: [R]
- SXT Trimethoprim-sulfamethoxazole: [I]
- SCF Cefoperazone/sulbactam: [I]

1/1 Ранев секрет
Спесимен: Секрети
• Организъм - Acinetobacter baumannii (anitratus)
Антибиограма
- AN Amikacin: [R]
- SAM Ampicillin-sulbactam: [R]
- FEP Cefepime: [R]
- CAZ Ceftazidime: [R]
- CIP Ciprofloxacin: [R]
- CL Colistin: [S]

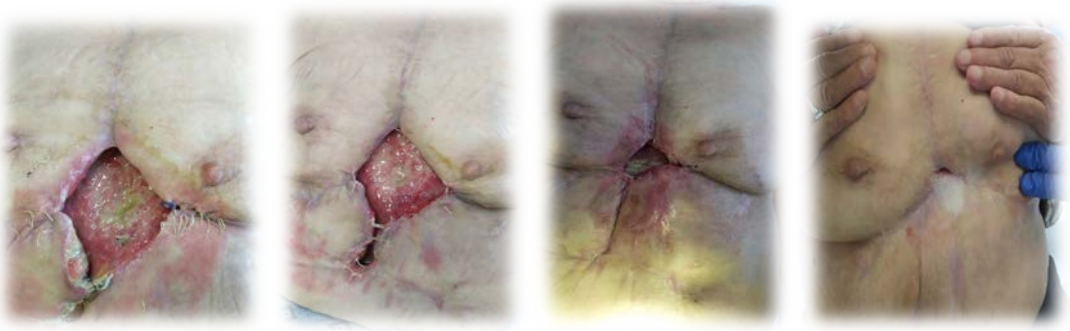

Ход на лечението, етапи, микробиологични резултати и лабораторни показатели в динамика.

Втората пациентка с подобен проблем имаше също бактериална инфекция, но много по-лесно поддаваща се на лечение, както и диабет тип 2, който беше адекватно контролиран. Имаше и свежа гранулационна тъкан. При нея се пристъпи към директна

свободна кожна пластика с перфориран трансплантант и придружаваща локална и системна антибиотична терапия, съобразена с резултатите от антибиограмата.

1/3 Ранев секрет
Спесимен: Ранев секрет
2/3 Антибиограма
• Организъм - Klebsiella pneumoniae
Антибиограма
- AN Amikacin: [S]
- AMC Amoxicillin-clavulanic acid: [S]
- CZ Cefazolin: [R]
- FEP Cefepime: [S]
- CTX Cefotaxime: [S]
- FOX Cefoxitin: [R]
- CAZ Ceftazidime: [S]
- CRO Ceftriaxone: [S]
- CXM Cefuroxime (axetil): [R]
- CIP Ciprofloxacin: [I]
- CL Colistin: [S]
- D Doxycycline: [I]
- ETP Ertapenem:
- GM Gentamicin: [S]
- IPM Imipenem: [S]
- LVX Levofloxacin: [I]
- MEM Meropenem: [S]
- PIP Piperacillin: [R]
- TZP Piperacillin-tazobactam: [S]
- NN Tobramycin: [S]
- SCF Cefoperazone/sulbactam: [S]

• Организъм - Providencia rettgeri
Антибиограма
- AN Amikacin: [S]
- AMC Amoxicillin-clavulanic acid: [R]
- CZ Cefazolin: [R]
- FEP Cefepime: [S]
- CTX Cefotaxime: [S]
- FOX Cefoxitin: [S]
- CAZ Ceftazidime: [S]
- CRO Ceftriaxone: [S]
- CXM Cefuroxime (axetil): [S]
- CIP Ciprofloxacin: [S]
- CL Colistin: [R]
- D Doxycycline: [R]
- GM Gentamicin: [S]
- IPM Imipenem: [I]
- LVX Levofloxacin: [S]
- MEM Meropenem: [S]
- PIP Piperacillin: [S]
- TZP Piperacillin-tazobactam: [S]
- NN Tobramycin: [S]
- SCF Cefoperazone/sulbactam: [S]

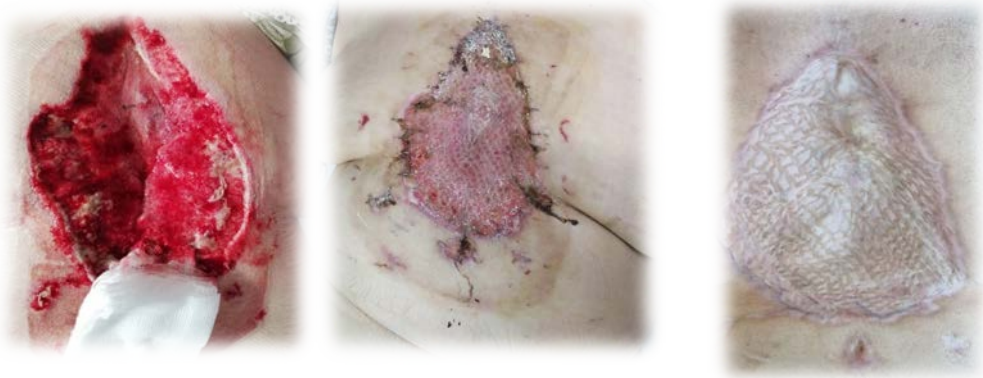

7 месеца след операцията

Случай №2 – електрическо изгаряне

Касае се за пациент, претърпял инцидент с електрически ток, чиято входна зона е ходилото на десен крак, а изходната – областта на предна коремна стена латерално вляво. Пациентът е провел първоначално самолечение в дома си и не съобщава да е имал други отклонения от нормата в общото състояние, с изключение на раните по краката и корема.

При него лечението също продължи дълго време поради дълбочината на засягане на тъканите – IIB-III степен, като включваше първоначално некректомии, извършени по правилата за лечение на рани от изгаряне, превръзки с нанокристално сребро, последваща VAC-терапия и в заключителния етап – свободна кожна пластика с перфориран трансплантант.

Последици от електрическо изгаряне, лекувано няколко дни в дома

Етап от лечението, след прилагането на VAC и извършването на свободна кожна пластика с перфориран трансплантант. Част от графта се лизира, което удължи лечебния процес. Пациентът беше изписан с превръзки за дома и периодичен контрол от нас всеки месец.

Близо 10 месеца след инцидента, пациентът има единична останала рана в областта на глезена и екстензорните сухожилия на десен крак, покрити с гранулации.

Останалите раневи повърхности са епителизирали, с наслояване отлющени епителни клетки.

<u>Случай №3 – пиодерма гангренозум</u>

Пациентът, постъпва при нас, насочен от колеги по повод незарастваща рана на предна повърхност на подбедрицата и неколкократни некректомии преди това, които по думите на пациента увеличавали площта на раневата повърхност. Ние подходихме първоначално с превръзки със съдържание на сребро и взехме биопсия от ръба на раната. Хистологичният резултат постави диагнозата пиодерма гангренозум. Продължихме превръзките и приложихме VAC до очистване на раната и наличие на гранулационна тъкан, и накрая поставихме свободна кожна пластика с перфориран кожен трансплантант.

Етапи от лечението

Заключение

Използваните способи за лечение трябва да бъдат съобразени с общото състояние на пациентите. Прилагането на VAC-терапия допълнително благоприятства, както очистването на раната от излишен ексудат, така и растежа на свежа гранулационна тъкан. VAC може да се включи и в етапа на провеждане на свободна кожна пластика, което в определени случаи ще спомогне да по-доброто преживяване на графта. Друго условие за успех на свободната кожна пластика при усложнени рани е пълното изчистване на бактериалната флора от ложето на раневия дефект.

ТЕРАПИЯ С НЕГАТИВНО НАЛЯГАНЕ ЗА ЛЕЧЕНИЕ НА ИНФЕКТИРАНИ ОПЕРАТИВНИ РАНИ В КОРЕМНАТА ХИРУРГИЯ.

Стефан И. Иванов[(1)], Ганчо Г. Костов[(1)(2)], Росен С. Димов[(1)(2)]

1 – УМБАЛ „Каспела“, Пловдив.
2 – Медицински университет Пловдив

За кореспонденция:

Стефан Иванов, 0884413609,

e- mail: sivanov2455@gmail.

Резюме

Увод
Терапията за лечение на остри и хронични рани с негативно налягане се прилага от края на 90-те години на XX век и до момента има значителен брой проучвания относно приложението ѝ при инфекции на оперативната рана (ИОР).
Цел
Целта на настоящото проучване е да споделим началния ни опит относно индикациите и ефективността на приложението на терапията с негативно налягане (ТНН) при пациенти с ИОР в коремната хирургия.
Материали и методи
Представяме 4 случаи на лечение на инфекции на оперативната рана посредством ТНН в Клиниката по хирургия на УМБАЛ „Каспела“, Пловдив.
Резултати
В нашето проучване са селектирани двама пациенти от мъжки и двама от женски пол на средна възраст 63,2 години (размах 41-84 години). Два от случаите са ИОР на 19-тия и 17-тия ден след постоперативна

херниопластика, един на ИОР 24 дни след умбиликална херниопластика и един на супурация на перинеалната рана след абдоминоперинеална резекция на 31-вия следоперативен ден. Двама от пациентите претърпяха вторично заздравяване на раната, а при другите двама се извърши вторичен шев след съответно 11 и 7 дни на ТНН.

Заключение

Наблюдаваните резултати в краткото ни проучване на първи случаи на лечение на ИОР с ТНН след коремни операции са в съответствие с изложените в литературата предимства от ТНН при заздравяването на рани.

Ключови думи: терапия с негативно налягане, инфекция на оперативната рана, коремна хирургия

NEGATIVE PRESSURE WOUND THERAPY FOR SURGICAL SITE INFECTION IN THE ABDOMINAL SURGERY

Stefan I. Ivanov [(1)], Gancho G. Kostov[(1) (2)], Rosen S. Dimov[(1) (2)]

1 – Kaspela Universtity hospital for active care, Plovdiv, Bulgaria
2 – Medical University Plovdiv, Bulgaria

Corresponding Author:

Dr. Stefan Ivanov,

email: sivanov2455@gmail.com

Abstract

Introduction: The application of negative wound pressure therapy (NWPT) for acute and chronic wounds has been in application since the 90s' and a fair amount of research has been done on treatment of surgical site infections (SSI).

Aim: The aim of the current study is to focus on our initial experience of indications and effectiveness of NWPT in treatment of SSI.

Materials and method: We focus on the first 4 cases treated with NWPT in the Surgical department of Kaspela University Hospital, Plovdiv, Bulgaria.

Results: In our study we present 2 male and 2 female patients with average age of 63,2 years (range 41-81years). Two of the cases are SSI following a postoperative hernia repair on the19th and 17th day after surgery, one umbilical hernia repair with SSI 24 days after surgery and one abdominoperineal resection with SSI of the perineal wound on the 31th postoperative day. Wound closure by secondary intention was the choice in 2 patients and the other 2 patients had undergone secondary suture after 11 and 7 days of NWPT respectively.

Conclusion: Our short clinical observation on the initial cases treated with NWPT in patients with SSI after abdominal surgery is consistent with the promotion of the wound healing described in the literature.

Key words: negative wound pressure therapy, surgical site infection, abdominal surgery

КЛИНИЧЕН СЛУЧАЙ НА ПАЦИЕНТ С ПЪРВИЧЕН ПНЕВМОСКРОТУМ И ФУНДРОЯНТЕН ФЛЕГМОН НА КОРЕМНА СТЕНА.

Галя М. Ченгалова[1], Наталия М. Младенова[2], Димитър Д. Русенов[1.]

Клиника по Чернодробна, жлъчна, панкреатична и обща хирургия, Аджибадем Сити Клиник УМБАЛ Токуда, Клиника по Образна диагностика, Аджибадем Сити Клиник УМБАЛ Токуда

Адрес за кореспонденция:

Др Галя Ченгалова,

гр. София, бул Никола Вапцаров 51Б,

АСК УМБАЛ Токуда, етаж 4,

Клиника по Чернодорбна, жлъчна и панкреатична хирургия,

chengalova@yahoo.com,

тел. 0884/993-504

Въведение
Първият докладван случай на пневмоскротум е от 1913г от Кейс. Става въпрос за два случая след нефростомия. Между 1972 и 2013г са описани 59 случая в литературата. Както първоначално докладва Кейс, пневмоскротума като термин включва скротален емфизем и скротално пневматоцеле. Скроталният емфизем се презентира с палируема находка и подуване на скротума, палпируеми крепитации. Пневматоцелето се описва като състояние с липсваща палпаторна находка, поради факта че въздухът се разполага в туника вагиналис на тестиса.
Цел на изследването
Представяне на клиничен случай на пациент с пневмоскротум и фундроянтен флегмон на коремна стена, с начален фокус на инфекция в десен тестис
Методи
Проучване на периоперативните и постоперативните данни при пациент с пневмоскротум и флегмон на коремна стена, анализ на получените данни и литературният обзор.
Заключение
В случаите на пневмоскротум е нужна коректна оценка. Някои условия като торзия, неоплазми, хидроцеле, ингвинална херния трябва да бъдат взети предвид. Въпреки предимно доброкачественото протичане на клинично доказания пневмоскротум, състоянието не трябва да бъде подценявано. Внимателно снета анамнеза за гръдна или коремна травма, или хирургия, скорошни ендоскоски процедури се препоръчава силно, като това определя и правилната хирургична тактика.
Ключови думи- пневмоскротум, флегмон, скротален емфизем, пневматоцеле

CLINICAL CASE OF A PATIENT WITH PRIMAL PNEUMOSCROTUM AND PHLEGMON OF ABDOMINAL WALL

Galya M. Chengalova1, Natalia M. Mladenova2, Dimityr D. Rusenov1

Acibadem City Clinic UMHAT Tokuda, Clinic of hepato-billiary, pancreatic and general surgery
Acibadem City Clinic UMHAT Tokuda, Clinic of radiology

Corresponding Author:

Dr Galya M. Chengalova,

email: chengalova@yahoo.com

Introduction: The first case of pneumoscrotum was reported in 1912 by Keyes. This first report involved 2 cases of pneumoscrotum that occurred following nephrostomy. Between 1972 and 2013, 59 cases of pneumoscrotum were described in the literature. As first reported by Keyes, pneumoscrotum also describes scrotal emphysema and scrotal pneumatocele. Scrotal emphysema is described as palpable and presenting with such clinical signs as swelling of the scrotum and palpable crepitus. Pneumatocele is described as not palpable due to the fact that the air is in the tunica vaginalis of the testicle.

Material and methods:A clinical case of a patient with primal pleumoscrotum and phlegmon of the abdominal wall, from a testicular infection.

Goals ot the investigation: Research of the perioperative and postoperative data of a patient with pneumoscrotum and phlegmon of the abdominal wall.

Conclusion: In cases of pneumoscrotum, correct evaluation is needed. Some conditions such as torsion, neoplasms, hydrocele, hernia must be considered. Despite the benign course of most of the clinically evident pneumoscrotum cases, this condition should never be underestimated. A careful medical history that considers any thoracic or abdominal trauma or surgery, and recent endoscopic procedures is strongly suggested, due to surgical treatment.

ЛЕЧЕНИЕ НА УСЛОЖНЕНИ ПОДАГРОЗНИ ТОФИ С ПОМОЩТА НА ЛОКАЛНА ОЗОНТЕРАПИЯ – КЛИНИЧЕН СЛУЧАЙ

П. Маринова, Р. Асенова,

Медицински Университет- гр. Плевен, Първа хирургична клиника, УМБАЛ - Д-р Г. Странски"ЕАД – Плевен

Кореспонденция:

Д-р Полина Маринова

Първа Хирургина клиника

УМБАЛ" Д-р Г. Странски" ЕАД

Плевен 5800

Бул Георги Кочев 8 А

e- mail: polina_g.marinoba@anb.bg

Увод
Подаграта е метабилотитно заболяване на обмена на пикочната киселина. При хроничните сътояния с дългогодишно отлагане на кристалите на пикочната киселина по съединително тъканните елементи на ставите и сухожилията , се образуват подагрозни тофи. Те се образуват при 12- 35% от пациентите с хронична подагра.
Цел
Целта на настоящото проучване е да представим пациент с усложнение на подагра с формиране на масивни подагрозни тофи, някои от които са в разпад и да представим нашия опит в лечение на раневите повърхности , образувани след разпад на тофите.
Материали и методи
Ретроспективен анализ и представяне на клиничен случай на пациент с подагра и усложнени подагрозни тофи, лекуван в Първа хирургична клиника на ,УМБАЛ" Д-р Г. Странски" с помощта на локална озонотерапия
Резултати
Пациент от мъжки пол, възраст 72 г. , с давност на подагра над 20 години, провежда редовна терапия и мониторира нивата на пикочната киселина. Проведено е системно лечение с широкоспектърен антибиотик и локално лечение с озоноиди.
Заключение
Усложненията на подагрозните тофи изискват хирургично лечение. Представеният метод на лечение с локална озонотерапия е иновативен и дава добри крайни резултати, когато е в съчетание с адекватен медикаментозен контрол на хиперурикемията.
Ключови думи
Погагра, подагрозни тофи, локална озонотерапия

TREATMENT OF COMPLICATED GOUT TOPHI LESIONS BY LOCAL OZONTHERAPY- A CLINICAL CASE.

P. Marinova, R.Asenova,

Department "Surgical diseases"
Medical University- Pleven,
First surgical clinic,
UMHAT "Dr. G. Stranski" EAD - Pleven

Corresponding author:

Polina Marinova MD, PhD

Polina_g.marinova@abv.bg

0885956397

First surgical clinic, UMHAT "Dr. G. Stranski" EAD – Pleven

8A Georgi Kochev Blvd

Introduction
Gout is a metabolic disease of uric acid metabolism. In chronic conditions with long-term deposition of uric acid crystals on the connective tissue elements of the joints and tendons, gouty tophi are formed. Te are formed in 12-35% of patients with chronic gout.
Aim
The purpose of the present study is to present a patient with a gout complication with the formation of massive gouty tophi, some of which are in decay, and to present our experience in the treatment of wound surfaces formed after tophi decay.
Materials and methods
Retrospective analysis and presentation of a clinical case of a patient with gout and complicated gouty tophi, treated in the First Surgical Clinic of "UMBAL" Dr. G. Stranski" with the help of local ozone therapy
Results
A male patient, age 72, with a history of gout over 20 years, is undergoing regular therapy and monitoring uric acid levels. Systemic treatment with a broad-spectrum antibiotic and local treatment with ozonoids was carried out.
Conclusion
Complications of gout tophi require surgical treatment. The presented method of treatment with local ozone therapy is innovative and gives good final results when it is combined with adequate medical control of hyperuricemia.
Keywords
Goiter, gout tophi, local ozone therapy

РОБОТИЗИРАНА ХИРУРГИЯ

КАК ДА РАЗБИРАМЕ ПОНЯТИЕТО „ИНТЕЛЕКТУАЛНА ХИРУРГИЯ“?

Григор А. Горчев,

Медицински университет – Плевен, УМБАЛ Света Марина – Плевен

Хирургията като термин включва тълкуването на различни достъпи (отворени и закрити) с цел единствено и дефинитивно решение на клиничния проблем. След 80 – те години се наблюдава пик на миниинвазивните достъпи, след което леко плато и спад на процедурите, свързани със следните причини: скъпоструващо оборудване и продължителна крива на обучение. Развитието на миниинвазивната хирургия се дължи не основно на хирургичните техники, а най – вече на тяхното изображение в пространството – от 2D, 3D, и 4D образи. Следователно съвременният хирург трябва да развие редица качества, които да настигнат техническата революция. Инвестирането в нови технологии в хирургията – ендоскокопска апаратура, роботизирани системи,изкуствен интелект значително задминава духовното и интелктуално развитие на стандартния специалист. Съвременият хирург трябва да развива основните параметри на човешкото познание : въображение, пространствено мислене, връзка глава – ръка, адаптиране към виртуална 3D среда и усещане за реалност, вграждане във въображаема среда и чувство за индивидуалност и сработване с изкуствения интелект. Резюмирайки съжденията изискванията към съвременният хирург могат да бъдат насочени към сериозни анатомични познания, добре развито пространствено мислене, добра адаптируемост във виртуална среда и компютърни познания. Самият хирург трябва да свикне със следните особености – самоизолиране, чувсво за самостоятелност, чувство за хармония на двата интелекта и не на последно място - времето на вграждане на двата интелекта е много индивидуално и зависи от личния капацитет на хирурга. Следвайки тези съждения много внимателно, трябва да се наложи терминът интелектуална хирургия, включващ продукта произлизащ от изкуствения и естествения интелект.

Ключови думи – интелектуална хириргия, миниинвазивна хирургия, пространствено мислене, роботизирана хирургия, изкуствен интелект

WHAT STAYS BEHIND THE TERM INTELLIGENT SURGERY?

Grigor A. Gorchev

Medical University Pleven, University Hospital Saint Marina–Pleven, Pleven 5800, Bulgaria

Corresponding Author:

acad BAS, prof . Grigor Gorchev, MD, PhD,

email: grigorgortchev@yahoo.com

Surgery is an invasive technique with the fundamental principle of physical intervention on organs and tissues for definitive therapeutic reasons. Since the 1980s the exponential rise of Minimally Invasive Surgery (MIS) has reached a plateau due to the cost of equipment and the lengthy learning curve. The former rise can be explained not only with the surgical technique itself but with the 2D, 3D and 4D visualization of the operative field. Before the modern surgeon stays the challenge to develop new skill in order to catch up to the technical progress. The rapidly developing medical technology – endoscopic and robotic systems and Artificial Intelligence (AI) surpass intellectual and spiritual development of the common surgeon. In order to stay up to date the modern surgeon should focus on

expanding qualities such as imagination, spatial cognition, hands – brain connection, adaptation to the 3D working space, sense of reality, immersing in augmented reality. In conclusion requirements for proficient MIS surgeon are – superb anatomical knowledge, visual – special ability, adaptability to virtual reality and computer skills. The surgeon should also accustom to the self-isolation, self-dependence and to strive to combine human intelligence and artificial intelligence together, which depends on individual abilities. Merging AI and human intelligence introduces the term intelligent surgery.

Key words: Mini Invasive Surgery, Artificial Intelligence, Intelligent Surgery, Robotic Surgery, Endoscopic Surgery

ROBOTIC SURGERY - HISTORY, CURRENT PLATFORMS, AND FUTURE CONSIDERATIONS.

Richard Satava MD PhD(Hon). Board Member, SLS. Past Program Manager.
DARPA, US Department of Defense/Past Senior Science Advisor, US Army Medical Research.
Professor Emeritus of Surgery, University of Washington, Seattle WA USA

Abstract

The practice of surgery has had an enormous acceleration of technological advances within the current generation of surgeons, from open surgery to flexible endoscopy, to laparoscopic surgery, to robotic surgery. Having pioneered robotic surgery, this presentation will very briefly discuss the origin of robotic surgery, current commercial and some new research robotic systems, and what new amazing (non-medical) technologies are going to change the future surgical technologies. It is very true that "The future is NOT what it used to be"

ETHICAL CONSIDERATIONS IN ALLOCATION OF SCARCE RESOURCES DURING COVID-19

Phillip P. Shadduck MD DrHC FACS.
Assistant Consulting Professor of Surgery, Duke University.
Chief of General Surgery, TOA Surgical Specialist. Durham NC USA

Corresponding author:

Phillip P. Shadduck MD DrHC FACS

Division Chief, General Surgery, EO Surgical Specialists

120 William Penn Plaza

Durham NC, 27704, USA

Phil9128@aol.com

Abstract

The COVID-19 pandemic caused by SARS-CoV-2 is unprecedented in modern history. Its effects on social behavior and health care delivery have been dramatic. The resultant burden of disease and critical illness has outpaced the diagnostic, therapeutic, and health care professional resources of many clinics and hospitals. It continues to do so globally. The allocation of hospital beds and ventilators, personal protective equipment, investigational therapeutics, and other scarce resources has required difficult decisions. Clinical and surgical practices which are standard in normal times may not be standard or safe during the COVID-19 crisis. How can we

best adapt as physicians and surgeons? What foundational ethical principles and systems of principal application can help guide our decision making? Fortunately, a large body of work in medical ethics addresses these questions.

COMPLICATED ABDOMINAL WALL REPAIR & OPTIMIZING OUTCOMES WITH ERAS PROTOCOLS.

Jay A. Redan, MD, FACS.
Advent Health-Celebration Chief of Surgery. Professor of Surgery, University of Central Florida College of Medicine. Celebration FL USA

MINIMALLY INVASIVE SURGICAL MANAGEMENT OF DEEP SURGICAL SITE INFECTIONS

John E Morrison MD FACS.
Professor and Vice Chair of Surgery. Louisiana State University. New Orleans LA USA

A QUANTITATIVE AND QUALITATIVE APPROACH TO IMPROVE SURGEON AND SURGICAL TEAM SKILLS AND OUTCOMES USING VIDEO BASED ASSESSMENT (VBA) PLATFORMS

Jay A. Redan, MD, FACS

Advent Health-Celebration Chief of Surgery
Professor of Surgery University of Central Florida College of Medicine

Corresponding Author:

Jay A Redan, MD, FACS,

email: Jay.Redan.MD@AdventHealth.com

Most Operating Room Procedures are NOT recorded; therefore, the surgeon and their team only rely on “memories” of the surgical procedure, which we all know is a poor way to recall all the intricate details of the operation.

Video Based Assessment in a correct safe educational non-punitive environment offers a way to assign qualitative and quantitative metrics for the Surgeon and their team that is reproducible, educational, and informative for the entire Operating Room and ancillary services attached to the operating room system. VBA can be used to provide specific targets for performance improvement, both for our trainees and our practicing surgeons, thereby accelerating the learning curve.

Key Words: Video Based Assessment, Data Analytics, Education

Support for research is in cooperation with C-SATS a subsidiary of Johnson and Johnson

РОБОТИЗИРАНА ПРЕДНА РЕЗЕКЦИЯ НА РЕКТУМА ПРИ ПАЦИЕНТИ С РЕКТАЛЕН КАРЦИНОМ С ИЗПОЛЗВАНЕ НА ИНДОЦИАНИН ГРИЙН ЗА ОЦЕНКА НА ПЕРФУЗИЯТА НА КОЛОНА - ЕДНОЦЕНТРОВ ПЪРВОНАЧАЛЕН ОПИТ.

Мартин П Караманлиев [1,2], Цанко И Йоцов [1,4], Сергей Д Илиев [1,3], Паулина Т Владова [1,3], Ивелина Ю Петрова [1,2], Мери Д Шошкова [1,2], Анислав В Габърски [1,3], Добромир Д Димитров [1,2]

1 Катедра „Пропедевтика на хирургическите болести“, Факултет „Медицина“, Медицински университет – Плевен, Плевен, България.
2 Клиника по Онкологична хирургия, УМБАЛ „Г. Странски“, Плевен, България.
3 Клиника по Гнойно-септична хирургия и колопроктология, УМБАЛ „Г. Странски“, Плевен, България.
4 Катедра „Здравни грижи“, Факултет „Обществено здраве и здравни грижи“, Русенски университет „Ангел Кънчев“, Русе, България.

Кореспондиращ автор:

Добромир Димитров, dobri_dimitrov@abv.bg,

0886437193

Въведение:

Доказано е, че ректалните резекции за рак на ректума имат най-високи нива на инсуфициенции на анастомозата в сравнение с всяка операция за резекция на пациенти с рак на дебелото черво. Оценката на чревната перфузия с помощта на индоцианин грийн показа своята осъществимост и безопасност. Първоначалните резултати изглеждат обещаващи по отношение на намаляване на инсуфииенциите на анастомозата.

Методи:

Бяха включени всички роботизирани ректални резекции на пациенти с рак на ректума с ICG оценка на чревната перфузия (ICG ангиография) от юни 2020 г. до юни 2022 г. в една институция. Бяха проучени характеристиките на пациента, интраоперативните подробности и честотата на усложненията. Този научен труд е подкрепен от Европейския фонд за регионално развитие чрез Оперативна програма „Наука и образование за интелигентен растеж“ по договор №BG05M2OP001-1.002-0010-C01(2018-2023).

Резултати:
В описания период се откриха 25 пациенти отговарящи на включващите критерии. Разпределението мъже/жени беше 72%/28%. Неоадювантно лечение са провели 9 пациенти (36%). Средното оперативно време беше 192 мин, а средното време за докинг – 6,2 мин. Конверсия към отворена хирургия се наблюдава при един пациент. Средното време от апликацията на индоцианин грийн до достигане на колона и флуоресеценция беше 32,9 сек. При 4 пациенти (16%) се извърши промяна в мястото на проксималната резекционна линия след информацията за перфузията чрез ICG ангиография. При всички пациенти се извърши термино-терминална десцендоректоанастомоза с механичен кръгов съшивател №32. Протективна илеостома се изведе при 10 пациенти (40%). Не се наблюдаваха случаи на инсуфициенция на анастомозата в групата.

Заключение:

ICG ангиографията изглежда технически осъществима и безопасна за роботизирани ректални резекции. Първоначалните резултати за нивата на инсфифицении на анастомозата изглеждат обещаващи. Необходими са рандомизирани добре структурирани проучвания, за да се потвърдят тези резултати.

Ключови думи: Роботизирана хирургия, ректален карцином, индоцианин грийн, инсуфициенция на анастомоза

Въведение:

Колоректалният карцином е третият по честота от всички локализации и е на трето място по смъртност свързана с онкологични заболявания. Това го поставя в групата на социално-значимите заболявания. Роботизираната резекция на ректума, като минимално инвазивен метод е с доказани предимства по отношение на следоперативно възстановяване, качество на хирургическа интервенция и онкологична сигурност [1–5]. Част от периоперативната

смъртност е свързана с анастомотичните инсуфициенции [6]. В намаляване на честотата им са направени много усилия през последните десетилетия и нивата им значително са спаднали, но все още не са достигнали т. нар. биологичен минимум. Доказано е, че ректалните резекции за рак на ректума имат най-високи нива на инсуфициенции на анастомозата в сравнение с всяка операция за резекция на пациенти с рак на дебелото черво. Това усложение е свързано с повишена морбидност, разход за лечение, болничен престой и смъртност [6,7], а в дългосрочен план с влошаване на качеството на живот на тези пациенти [8]. Причините за инсуфицинеции на анастомозите се проучват широко [9]. Една е техническите причини е нарушена перфузия на колона в областта на анастомозата. Оценката на чревната перфузия с помощта на индоцианин грийн показа своята осъществимост и безопасност. Първоначалните резултати изглеждат обещаващи по отношение на намаляване на инсуфииенциите на анастомозата [10–12]. Оценка за перфузия с ICG е възможна поради способността на веществото да флуоресцира при облъчване с лъчи близки до инфрачервените (760-805nm дължина на вълната). Разрязване на маргиналния съд и оценка на перфузионния статус чрез система за визуално класифициране, спектроскопия на видимата светлина за серозна кислородна сатурация и мултиспектрално изобразяване за тъканна кислородна сатурация са други методи, които са описани и използвани[13–15].

Методи:

Бяха включени всички роботизирани ректални резекции на пациенти с рак на ректума с ICG оценка на чревната перфузия (ICG ангиография) от юни 2020 г. до юни 2022 г. в една институция. Включващите критерии бяха: (1) пациенти с ректален карцином, (2) роботизирана резекция с извършена първична анастомоза, (3) пациенти над 18 години подписали информирано съгласие, (4) извършена ICG оценка на перфузията. Изключващи критерии: (1) пациенти с други чревни локализации, (2) други оперативни подходи или резекция без анастомоза, (3) нежелание да участват в проучването. Бяха проучени характеристиките на пациента, интраоперативните подробности и честотата на усложненията. За интраоперативна ICG ангиография 25 mg Verdye на прах (Renew Pharmaceuticals Ltd, Германия) бяха разтворени в 10 ml стерилна вода. След трансекция на мезото и лигиране на хранещите съдове, преди определянето на резекционните линии се аплицираха интравенозно 4 ml (10мг) ICG за оценка на перфузията на проксималния и дисталния чревен участък (Фиг. 1). Този научен труд е подкрепен от Европейския фонд за регионално развитие чрез Оперативна програма „Наука и образование за интелигентен растеж“ по договор №BG05M2OP001-1.002-0010-C01(2018-2023).

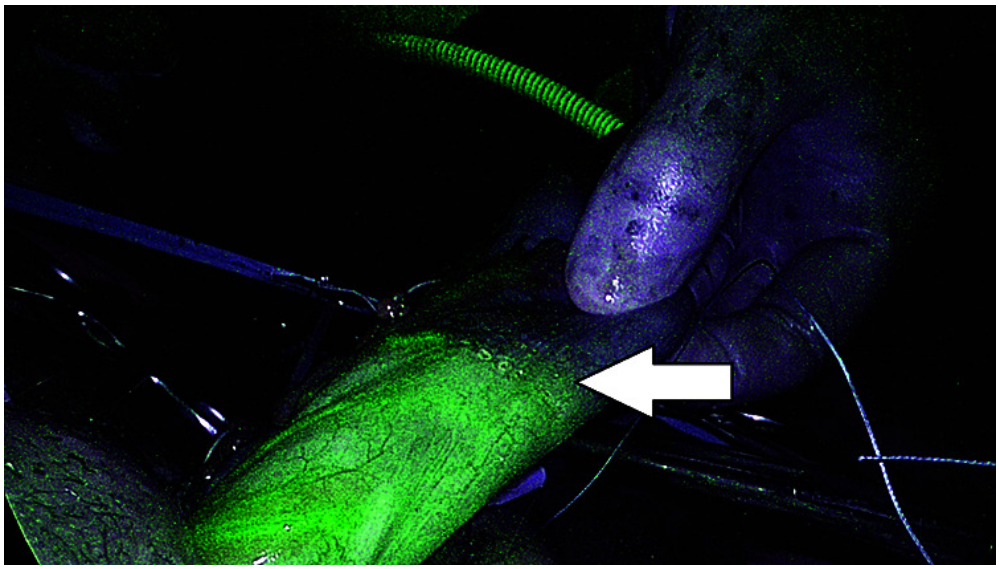

Фиг. 1. Оценка на перфузия на колона с ICG и ясна демаркационна линия на перфузия (маркирана със стрелка).

Резултати:

В описания период се откриха 25 пациенти отговарящи на включващите критерии. Разпределението мъже/жени беше 72%/28%. Неоадювантно лечение са провели 9 пациенти (36%). Средното оперативно време беше 192 мин, а средното време за докинг – 6,2 мин. Конверсия към отворена хирургия се наблюдава при един пациент. Данните на пациентите за представени в Таблица 1. Средното време от апликацията на индоцианин грийн до достигане на колона и флуоресеценция беше 32,9 сек. При 4 пациенти (16%) се извърши промяна в мястото на проксималната резекционна линия след информацията за перфузията чрез ICG ангиография. При всички пациенти се извърши термино-терминална десцендоректоанастомоза с механичен кръгов съшивател №32. Протективна илеостома се изведе при 10 пациенти (40%). При всички пациенти се постави за 72ч. трансанален дренаж с връх над анастомозата (24Ch катетър) фиксиран перинеално. Не се наблюдаваха случаи на инсуфициенция на анастомозата в групата. Не се наблюдаваха позитивни проксимална, дистална или циркумференциална резекционна линии. Качеството на резектата беше определено по Quirke като „complete“ при 22 пациенти (88%) и “near-complete” при 3 пациенти (12%).

Таблица 1. Характеристики на пациентите в групата

№	Год	пол	Неоад лечение	Серумен албумин (гр/л)	ASA Класиф.	конверсия	ICG време от апликация до колон (сек)	Р-е от АРЛ до Ту (см)	TNM	Инсуф	Дата опер
1	69	Мъж	Не	46,2	3	Не	25	5	T2N0M0	Не	29,06,2020
2	64	Жена	Да	43,5	3	Не	32	4	T3N0M0	Не	30,06,2020
3	83	Мъж	Не	41,1	3	Не	65	5	T3NxM0	Не	15,07,2020
4	80	Мъж	Да	36,45	4	Да	-	3	T3N1aM0	Не	25,08,2020
5	71	Мъж	Да	42,9	3	Не	45	4	T3N0M0	Не	27,08,2020
6	59	Мъж	Не	38,7	2	Не	40	5	TisN0M0	Не	01,09,2020

7	76	Мъж	Не	41,7	4	Не	47	6	T3N0M0	Не	16.9.2020
8	71	Жена	Не	32,6	2	Не	28	5	T2N0M0	Не	23.9.2020
9	57	Мъж	Не	49,9	2	Не	50	5	T2N0M0	Не	1.10.2020
10	43	Жена	Да	35,46	2	Не	13	8	T3N0M0	Не	28.10.2020
11	63	Мъж	Да	40,3	3	Не	35	7	T2N0M0	Не	9.12.2020
12	75	Мъж	Не	43,6	3	Не	37	6	T3N1M1	Не	10.12.2020
13	66	Мъж	Не	37,5	3	Не	35	3	T3N0M0	Не	22.12.2021
14	71	Мъж	Не	58,7	3	Не	25	3	T2N0M0	Не	11.2.2021
15	68	Жена	Не	44,2	3	Не	41	5	T3N1M0	Не	17.3.2021
16	62	Мъж	Не	36,1	4	Не	-	4	T3N0M0	Не	23.6.2021
17	61	Мъж	Не	42,1	3	Не	42	6	T1N0M0	Не	29.9.2021
18	77	Мъж	Да	37,3	4	Не	33	5	T2NxM0	Не	11.10.2021
19	56	Мъж	Не	44,7	2	Не	20	3	T4aN1aM0	Не	2.2.2022
20	64	Жена	Не	48,4	2	Не	25	4	T3N0M0	Не	29.4.2022
21	64	Мъж	Да	46,2	2	Не	20	4	T2N0M0	Не	9.5.2022
22	73	Жена	Да	48,3	4	Не	22	8	T0N0M0	Не	11.5.2022
23	69	Мъж	Не	51	3	Не	32	4	T3N1bM0	Не	30.5.2022
24	69	Жена	Да	44,5	4	Не	20	7	tT3N1M0	Не	22.6.2022
25	73	Мъж	Не	45	4	Не	25	8	T1N0M0	Не	22.6.2022

Дискусия:

Въпреки напредъка в методите, платформите, техническата подготовка, инсуфициенцията на анастомозата остава бреме в хирургическото лечение на ректалния карцином. Полагат се много усилия за проучване на причините, систематизация и търсене на начини за намаляването на това усложнение. Поставянето на мек трансанален дренаж за първите 72ч. изглежда има позитив в намаляването на инсуфициенции на ниските анастомози [16–18]. Осигуряването на добра перфузия на чревните участъци влизащи в анастомозата може би ще се окаже най-важния фактор зависещ от хирурга и можещ да бъде променен. Интраоперативната ICG ангиография за оценка на перфузията при резекционните линии и анастомозата по време на минимално инвазивна хирургия даде окуражаващи ранни резултати със сигнификантна редукция на инсуфициенцията на анастомозите. Настоящите ограничения на ICG ангиографията включват методи, които не са напълно стандартизирани и оценка на перфузията, която по своята същност е качествена, а не количествена. Последните метаанализи стигат до заключението, че са необходими по-надеждни инструменти за точкуване и класифициране [11]. Следващи стъпки са обективизация на флуоресценцията чрез цифрова индикация и включване на изкуствен интелект при анализа.

Честотата на инсуфициенция на анастомозата след резекция на ректума варира в широки граници от 6 до 30% и повече. Използването на ICG при правилно въвеждане, следване на протокол, анализ на данните и постоянно усъвършенстване на процедурата има потенциала да намали сигнификантно това усложнение и с избягването на всички неблагоприятни последици от него да се превърне в game-changer в съвременното хирургично лечение на колоректалния карцином.

Заключение:

ICG ангиографията изглежда технически осъществима и безопасна за роботизирани ректални резекции. Първоначалните резултати за нивата на инсфифицении на анастомозата изглеждат обещаващи. Необходими са рандомизирани добре структурирани проучвания, за да се потвърдят тези резултати.

Библиография:

1. Jang J-H, Kim C-N. Robotic Total Mesorectal Excision for Rectal Cancer: Current Evidences and Future Perspectives. *Ann Coloproctol*. 2020;36(5):293-303. doi:10.3393/ac.2020.06.16
2. Jones K, Qassem MG, Sains P, Baig MK, Sajid MS. Robotic total meso-rectal excision for rectal cancer: A systematic review following the publication of the ROLARR trial. *World J Gastrointest Oncol*. 2018;10(11):449-464. doi:10.4251/wjgo.v10.i11.449
3. Jayne D, Pigazzi A, Marshall H, et al. Effect of Robotic-Assisted vs Conventional Laparoscopic Surgery on Risk of Conversion to Open Laparotomy Among Patients Undergoing Resection for Rectal Cancer: The ROLARR Randomized Clinical Trial. *JAMA*. 2017;318(16):1569-1580. doi:10.1001/jama.2017.7219
4. van der Pas MHGM, Haglind E, Cuesta MA, et al. Laparoscopic versus open surgery for rectal cancer (COLOR II): Short-term outcomes of a randomised, phase 3 trial. *Lancet Oncol*. 2013;14(3):210-218. doi:10.1016/S1470-2045(13)70016-0
5. Ramachandra C, Sugoor P, Karjol U, et al. Robotic Total Mesorectal Excision for Rectal Cancer: Short-Term Oncological Outcomes of Initial 178 Cases. *Indian J Surg Oncol*. 2020;11(4):653-661. doi:10.1007/s13193-020-01212-5
6. Turrentine FE, Denlinger CE, Simpson VB, et al. Morbidity, mortality, cost, and survival estimates of gastrointestinal anastomotic leaks. *J Am Coll Surg*. 2015;220(2):195-206. doi:10.1016/j.jamcollsurg.2014.11.002
7. La Regina D, Di Giuseppe M, Lucchelli M, et al. Financial Impact of Anastomotic Leakage in Colorectal Surgery. *J Gastrointest Surg Off J Soc Surg Aliment Tract*. 2019;23(3):580-586. doi:10.1007/s11605-018-3954-z
8. Maslyankov S, Yaramov N. Quality of life aspects in patients operated for low rectal cancer. *J BUON*. 2010;15(2):221-225.
9. Svilen M. *Карцином На Ректума. Съвременни Аспекти*. Абагар; 2015.
10. Boni L, David G, Dionigi G, Rausei S, Cassinotti E, Fingerhut A. Indocyanine green-enhanced fluorescence to assess bowel perfusion during laparoscopic colorectal resection. *Surg Endosc*. 2016;30(7):2736-2742. doi:10.1007/s00464-015-4540-z
11. Blanco-Colino R, Espin-Basany E. Intraoperative use of ICG fluorescence imaging to reduce the risk of anastomotic leakage in colorectal surgery: a systematic review and meta-analysis. *Tech Coloproctol*. 2018;22(1):15-23. doi:10.1007/s10151-017-1731-8
12. Ris F, Hompes R, Cunningham C, et al. Near-infrared (NIR) perfusion angiography in minimally invasive colorectal surgery. *Surg Endosc*. 2014;28(7):2221-2226. doi:10.1007/s00464-014-3432-y
13. Gräfitsch A, Kirchhoff P, Soysal SD, Däster S, Hoffmann H. Dynamic Serosal Perfusion Assessment during Colorectal Resection Using Visible Light Spectroscopy. *Eur Surg Res Eur Chir Forschung Rech Chir Eur*. 2021;62(1):25-31. doi:10.1159/000514921
14. Clancy NT, Soares AS, Bano S, Lovat LB, Chand M, Stoyanov D. Intraoperative colon perfusion assessment using multispectral imaging. *Biomed Opt Express*. 2021;12(12):7556-7567. doi:10.1364/BOE.435118
15. Ryu HS, Lim S-B, Choi E-T, et al. Intraoperative perfusion assessment of the proximal colon by a visual grading system for safe anastomosis after resection in left-sided colorectal cancer patients. *Sci Rep*. 2021;11(1):2746. doi:10.1038/s41598-021-82486-9
16. Ha GW, Kim HJ, Lee MR. Transanal tube placement for prevention of anastomotic leakage following low anterior resection for rectal cancer: a systematic review and meta-analysis. *Ann Surg Treat Res*. 2015;89(6):313-318. doi:10.4174/astr.2015.89.6.313
17. Wang S, Zhang Z, Liu M, Li S, Jiang C. Efficacy of transanal tube placement after anterior resection for rectal cancer: a systematic review and meta-analysis. *World J Surg Oncol*. 2016;14(1):92. doi:10.1186/s12957-016-0854-0
18. Adamova Z. Transanal Tube as a Means of Prevention of Anastomotic Leakage after Rectal Cancer Surgery. *Viszeralmedizin*. 2014;30(6):422-426. doi:10.1159/000369569

РОБОТ-АСИСТИРАНИ РЕЗЕКЦИИ НА ДУПЛИКАЦИОННИ КИСТИ НА ХРАНОПРОВОДА.

С. Богданов, Ц. Минчев, А. Ангелов, С. Бизьоков, Е. Манолов , И. Стоименов, П. Карагьозов*, Г. Кирова, П. Дакова*****

Клиника по гръдна хирургия към „Аджибадем Сити Клиник Болница Токуда“- София; Клиника по гастроентерология към „Аджибадем Сити Клиник Болница Токуда“- София; Образна диагностика към „Аджибадем Сити Клиник Болница Токуда“- София**; Отделение по клинична патология към „Аджибадем Сити Клиник Болница Токуда“- София****

Адрес за кореспонденция:
доц. Цветан Минчев, тел.: 0888831221 ; tsvetanm@hotmail.com ;
Клиника по гръдна хирургия към „ Аджибадем Сити Клиник Болница Токуда“- София

Въведение: Дупликационните кисти на хранопровода(ДКХ) са редки, обикновено асимптоматични формации, които за първи път са описани от Blassium през 1711 г. Вероятната им честота е 1 на 100 000 живи раждания за целият ГИТ(от тях 10-15% са на хранопровода). Около 80% от ДКХ се установяват в детска възраст.

Цел: Да се представят робот-асистирани техники като модерен метод за дефинитивно отстраняване на ДКХ.

Материали и методи: Представени са 2 случая на пациенти с дупликационни кисти- двама мъже- на 38 и 54 години. И при двамата ДКХ са установени по повод контролен КТ на гръден кош, като при единият е проведена ендоскопска ехография предоперативно.

Резултати: Средното оперативно време беше 60 минути. Болничният престой- 5 дни. Не се регистрираха интра- и постоперативни усложнения. И при двамата пациенти на 2 следоперативен ден се проведе рентгеноскопия с контраст, като не се установи изтичане на контраст извън ГИТ. Плевралните дренажи се премахнаха при разгънат бял дроб и липса на секреция на трети постоперативен ден.

Заключение: Дупликационните кисти на хранопровода най-често протичат безсимптомно. Въпреки това те трябва се третитират хирургично, поради риск от усложения: кървене, обструкция, руптура на хранопровода. Ендоскопската ехография и тънкоиглената аспирационна биопсия имат ключова роля в диагностиката на ДКХ. Робот-асистираните резекции на дупликационни кисти са иновативен метод, позволяващ прецизната резекция и пълното отстраняване без да се засяга лигавицата на хранопровода.

Ключови думи: Хранопровод; Дупликациони кисти; Роботизирана хирургия

ROBOT-ASSISTED RESECTIONS OF DUPLICATION CYST OF THE ESOPHAGUS

C.Minchev, A. Angelov, S. Bizyokov , E. Manolov , S. Bogdanov, I.Stoimenov, P. Karagyozov*,G.Kirova, P. Dakova*****

Thoracic Surgery department at Acibadem City Clinic Tokuda Hospital - Sofia
*Gastroenterology department at Acibadem City Clinic Tokuda Hospital - Sofia**
*Imaging diagnostics department at "Acibadem City Clinic Hospital Tokuda"- Sofia***
Department of Clinical Pathology at "Acibadem City Clinic Tokuda Hospital"- Sofia

Corresponding Author:
Assoc. Prof. Tsvetan Minchev
email: *tsvetanm@hotmail.com;*

Introduction: Duplicitous cysts of the esophagus (DCE) are rare, usually asymptomatic formations, which were first described by Blassium in 1711. Their incidence is likely 1 in 100,000 live births for the entire GIS, of which only 10-15% are on the esophagus. About 80% of DCH settles in childhood.

Object: To present robot-assisted techniques as a modern method of definitive removal of duplication cysts.

Materials and methods: Two cases of patients with duplication cysts were presented, two men - 38 and 54 years old. In both DCE were established on control CT scan of the chest, with one having an endoscopic ultrasound preoperatively performed.

Results: The average operating time was 60 minutes. Hospital stay: 5 days. No intra- and postoperative complications were recorded. In both patients on 2 postoperative day, a contrast radioscopy was conducted, and no outflow of contrast outside the GIS was detected. Pleural drainages were removed with an reexpanded lung and a lack of secretion on a third postoperative day.

Conclusion: Duplicitous cysts of the esophagus most often proceed asymptomly. However, they need to be surgically removed, due to the risk of exacerbation: bleeding, obstruction, rupture of the esophagus. Endoscopic ultrasound and thin-needle aspiration biopsy play a key role in the diagnosis of DCE. Robot-assisted resections of duplication cysts are an innovative method, allowing precise resection and complete removal without affecting the mucous membrane of the esophagus.

Keywords: Oesiphagus; Duplication cysts; Robotic surgery

Дупликационните кисти(ДК) са редки вродени аномалии на гастро-интестиналния тракт(ГИТ). Вероятната им честота за целия ГИТ е 1 на 4 500 живи раждания, като най-често са в областта на илеума(33%), а хранопровода е на второ място(15-20%). **Дупликационните кисти на хранопровода(ДКХ**) са описани за първи път през 1711 година от Blassium. Те са 0,5-2,5% от всички тумори на хранопровода. По-често се засяга мъжкият пол, като **80%** от ДКХ се установяват в **детска** възраст. Пренаталната диагностика чрез ехография е възможна в 20-30% от случаите.

Точната причина за образуването на ДК е неясна, като се смята, че настъпват различни нарушения в ембрионалното развитие между 4 и 8 г.с. Хранопроводът произлиза от тази част на предното черво, която в края на 4 г.с. от ембрионалното развитие се намира между зачатъците на долните дихателни пътища и стомаха. В изходно състояние епителът на хранопровода е еднослоен нископризматичен. Този епител разраства, като потчи затваря лумена, но в него се появяват кухини(вакуоли), които се сливат и хранопровода се реканализира. Към 9 г.с. епителът на хранопровода е многореден призматичен ресничест. В 11 г.с. се появяват мехурчести клетки, които изместват ресничестите и се трансформират в плоски- по този начин към шести ембрионален месец епителът става многослоен плосък невроговяващ. Мускулните елементи на хранопроводната стена произхождат от околния мезенхим под действието на сигнални молекули, експресирани от епителните клетки. Съществуват различни теории за появата на ДК. **Реканализационната** теория предполага, че нарушен процес на реканализация води до появата на тези кисти. Тя не обяснява появата на дупликационни кисти на места в ГИТ,които не претърпяват процес на реканализация. Според теорията за **ембрионалните дивертикули** по време на ембриогенезата съществуват няколко дивертикула в ембриона по хода на ГИТ,които претърпяват обратно развитие. Персиситиращ дивертикул би обяснил поява на ДК, но тази теория не може да обясни наличието на ектопична лигавица в тях. Според теорията за **неуспешното съединяване** ДК дължат съществуването си на незавършено съединяване на части от ГИТ. Тази теория обяснява асоциацията меджу колоректални дупликационни кисти и удвояването на органи от генито-уретралния тракт. **Абнормално разделяне на нарастващата тръбна струна**(chorda dorsalis, notochorda) от ендодермалните клетки е

друга теория за ДК, която обяснява защо те често се асоциират с аномалии на гръбначния стълб(chorda dorsalis дава началото на междупрешлените хрущялни дискове). Теорията за **вътреутробен съдов инцидент** по време на ранното фетално развитие може също да обясни появата на ДК. Общата честота на асоциирани аномалии(на гръбначния стълб, уретралната и сърдечната система) варира около 16-26% според различни автори.

Клиничното протичане на дупликационните кисти е най-често **асимптомно**. Предилекционно място на ДКХ е десният заден медиастинум или средната и долна трета на гръдната част на хранопровода. Кисти с различни размери и локализация биха могли да причинят следните симптоми: **кашлица**, **гръдна болка**, **дисфагия**, **диспнея**, **загуба на тегло, рецидивиращ пневмонит**. Описани са и множество животозастрашаващи усложнения: **руптура** на хранопровода(последвана от **медиастинит**), **обструкция**, **кървене**, **малигнизация** на кистата. Според статия на Xinchun Duan, Yong Cui, Ying He, Shaofa Xu в Journal of Thoracic desease през 2018 в литературата за периода 1978-2015 са описани пет случая на остро начало на симптоми на ДКХ(два случая на руптура на хранопровод, един случай на кървене, един случай на комбинирано кървене и руптура, един случай на възпалени плътни адхезии). В три от случаите избор на последващо поведение е енуклеация на кистата посредством торакотомия,а в другите два езофагектомия с интраторакална анастомоза. Те описват и собствен случай на рецив на дупликационна киста, 32 години след енуклеация, протичащ с остро начало, със силна гръдна болка и тежка дисфагия. Описаният случай също завършва с езофагекотмия. Според Lee, Micheal Y. Et al. в American Journal of clinical Oncology през февруари 1998 г. са докладвани само 3 случая на малигнизация на ДКХ.

ДКХ могат да бъдат разделени на кистични(80%)- некомуникиращи с лумена на хранопровода и цилиндрични(20%), които комуникират. Диагнозата ДКХ се поставя **патоанатомично**, като трябва да бъдат изпълнени следните критерии на **Palmer**:

Кистата да бъде прикрепена към стената на хранопровода.

Кистата да бъде покрита с епител от гастро-интестиналния тракт (може да бъде хетеротопичен) – плоскоклетъчен, призматичен, кубичен, привидно многослоен призматичен ресничест епител.

Наличие на двоен слой muscularis propria под епителният слой

Предоперативната диагноза на ДКХ включва различни методи на образната диагностика. Рентгенография с контраст и **компютърна томография** на гръден кош са основни методи на изследване. Магнитният резонанс има висока диагностична стойност за различаване на кистозни от солидни тумори- особено за кистозна течност. **Ендоскопската ехография** има ключова роля в диагностиката на ДКХ: показва класическа пет слойна стена на кистата с редуващи се хиперехогенни и хипоехогенни слоеве(**gut signature sign**). **Тънкоигленна аспирационна биопсия** под ендоскопски ехографски контрол може да потвърди диагнозата, но съществува и висок риск да доведе до медиастинит и последваща операция. Еднофотонна емисионна компютърна томография с технеций(^{99m}Tc) може да покаже дали кистата съдържа ектопична стомашна лигавица.

Диференциалната диагноза на ДКХ включва всички кистични структури, които произлизат от ембрионалното предно чевро: **бронхогенни** кисти и **невроентерични** кисти. Други кистични структури са перикардните и тимичните кисти, но те се разполагат в средния и предния медиастинум. В ДД могат да бъдат включени още кистични шваноми, дермоидни кисти на медиастинума, медиастинални панкреасни псевокисти, медиастинална ангиоматоза, медиастинална хидатидна киста, медиастинални абсцеси и др.

Дефинитивното лечение на ДКХ е пълната им **хирургична резекция**. Възможно лечение е и ендоскопската **фенестрация** на кистите. Оперативното лечение включва както конвеционални достъпи(торакотомия, лапаротомия) , така и мини-инвазивни хирургични техники. Ние представяме **нашия опит** с хирургичното лечение на ДКХ включващ два случая: двама мъже, съответно на 54 и 38 г. провели компютърна томография(КТ) на гръден кош по повод дисфагични оплаквания. При единия, КТ показа мекотъканна формация в заден медиастинум параезофагеално и вляво парасагитално с размер 39/48/38 мм с единични вкалцявания по периферията. При втория пациент, КТ показа формация с размер 28/30/38 мм вдясно на хранопровода зад лявото предсърдие без белези на собствена патологична съдова мрежа. Тук беше проведена и ендоскопска ехография.

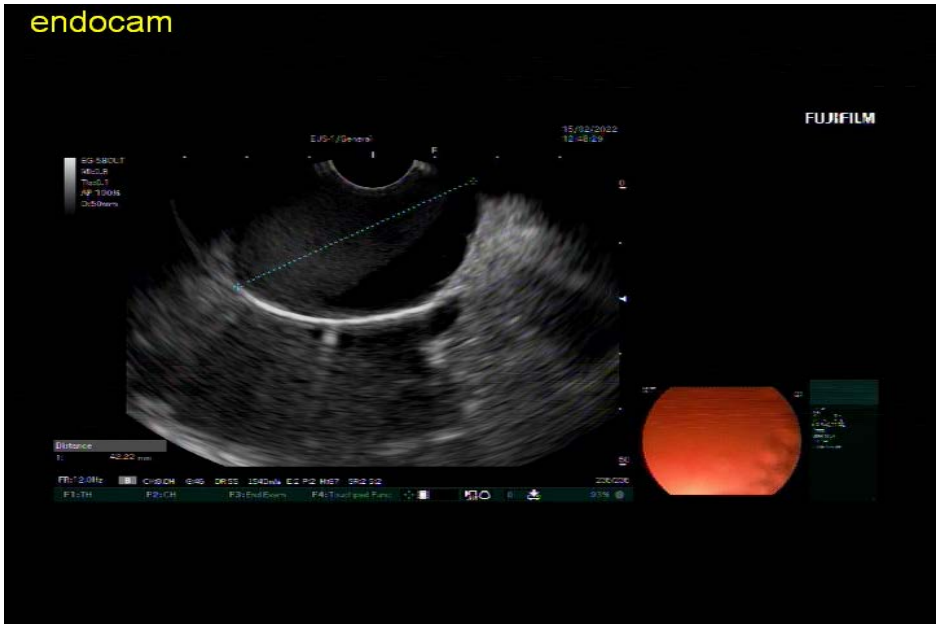

Т.М. 38г. Ендоскопска ехорафия- видими кистична формация с течно съдържимо вътре в нея в интимен контакт със стената на хранопровода и стесняваща лумена му. (Отделение по Инвазивна Гастроентерология, Аджибадем Сити Клиник УМБАЛ Токуда)

Фиброгастроскопия при ДКХ

Kozłowska-Petriczko K(1) , Pawlak K(2) , Wiechowska-Kozłowska A(2)
1.SPWSZ Arkonska Hospital, Szczecin, Poland | 2. Hospital of the Ministry of Interior and Administration, Department of Internal Medicine, Cardiology, Gastroenterology and Endocrinology, Szczecin, Poland

И при двамата пациенти беше извършена **робот-асистирана** енуклеация на кистата. След интубация с двупросветна тръба(Carlens, Robertshaw) под многокомпонентна инхалационна анестезия болният се поставя в странично положение. Операцията се извършва с помощта на специални роботизирани инструмени през 3 видео-контролирани торакоцентезни отвърстия с размер 8мм и един допълнителен асистенски порт(12мм). Дупликационната киста е покрита със слой плевра, който се разединява. Кистата се мобилизира чрез разделяне на мускулните влакна от стената на хранопровода без да се преминава лигавицата. В единия от случаите кистата се ексцизира от стената, а в другия се резицира с помощта на автоматичен ушивател. В последствие цялостта на стената се възстановява с продължителен шев. Чрез въздушна инсуфлация през назогастрална сонда се проверява цялостта на лигавицата. Гръдната клетка се дренира с един тръбен дрен 24 Fr и един Блейк дрен, разположен в задния медиастинум до стената на хранопровода. Средното оперативно време беше 60 минути. И при двамата пациенти се проведе рентгеноскопия с контраст на втори постоперативен ден, като не се установи изтичане на контраст извън ГИТ. След нея започна захраване на пациентите. Гръдните дренове бяха свалени на трети постоперативен ден при разгънат белодробен паренхим и липса на секреция от тях. Болничният престой беше пет дни и за двамата, като не се регистрираха интра- и ранни постоперативни усложнения. **Ключови моменти** при операциите на ДКХ са: идентификация и запазване на **nn.vagi** и проверяване на **цялостта на лигавицата** с помощта на въздушна инсуфлация.

Т.М. М 38г. Десностранна робот-асиситирана резекция на ДКХ

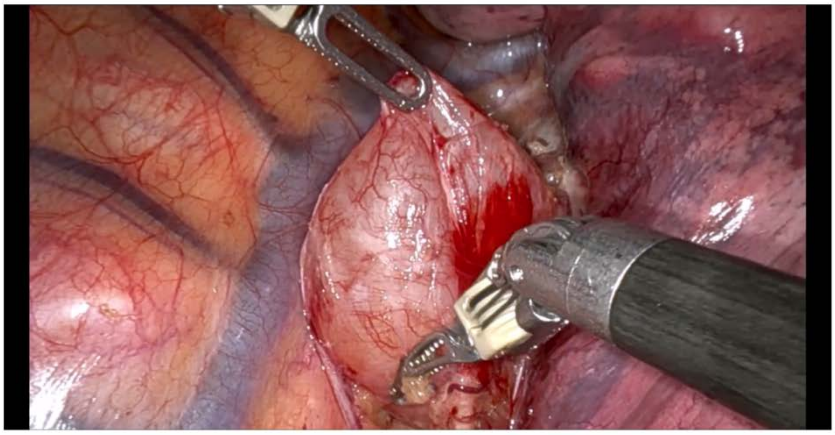

RATS dex. В задния медиастинум се вижда кистична формация, която се мобилизира от стената на хранопровода.

К.В. М. 54г. Левостранна робот-асиситирана ексцизия на ДКХ

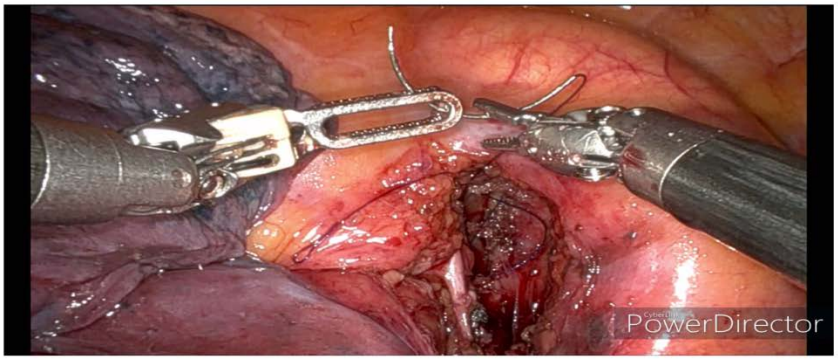

RATS sin. Възстановяване на цялостта на стената на хранопровода с продължителен шев, Клиника по гръдна хириргия, Аджибадем Сити Клиник УМБАЛ Токуда

В статия от януари 2022 г. в World Journal of Surgery: Esophageal Duplication Cysts in 97 Adult Patients: A Systematic Review от Mauricio Gonzalez-Urquijo , David Eugenio Hinojosa-Gonzalez , Diana Paola Padilla-Armendariz, Jorge Alberto Saldaña-Rodriguez , Adolfo Leyva-Alvizo , Mario Rodarte-Shade , Javier Rojas-Mendez след търсене в различни литературни източни са открити 97 случая на докладвани ДКХ при възрастни. 51(52,5%) от тях са мъже и 46(47,5%) са жени. 79 от пациентите(81,4%) са симптоматично, като симптомите включват дисфагия, гръдна болка, кашлица и загуба на тегло. 75(84,5%) от пациентите били оперирано,като сред тях 17(17,5%) били чрез VATS. Средният болничен престой бил 8,6 дни, като е регистриран един смъртен случай.

Търсейки в литературата(PubMed), ние открихме само една статия за отстраняване на дупликационни езофагеални кисти чрез **робот-асистирана миниинвазивна хирургия** : Division of Pediatric Surgery, Medical University of South Carolina, Charleston, South Carolina, USA – **Patrick Chidi Obasi**,MD , Andre Hebra,MD, Juan Carlos Varela, MD. Те представят 2 случая на деца, оперирани чрез RATS. И при двамата пациенти не се наблюдават следоперативно усложнения. И при двамата е имало минимална следоперативна болка, раздвижени са и са захранени на първи следоперативен ден. Единият пациент е изписан на първи следоперативен ден, а другият на втори.

В **заключение** робот-асистираните резекции на дупликационни кисти са **иновативен** метод, позволяващ прецизната резекция и пълното им отстраняване **без да се засяга** лигавицата на хранопровода.

Използвани съкращения:
ГИТ- гастро-интестинален тракт
ДК- дупликационни кисти
ДКХ- дупликационни кисти на хранопровода
КТ- компютърна томография

Източници:

1. *Sachit Anand; Abdul Aleem- StatPearls [Internet]. Treasure Island (FL): StatPearls Publishing; 2022 Jan. Duplicaton cysts National Libray of medicine*
2. *Duan X, Cui Y, He Y, Xu S (2018) Acute attack of recurrent esophageal duplication cyst in an adult : case report and literature review. J Thorac Dis 10(5):335–339*

3. *Esophageal Duplication Cysts in 97 Adult Patients: A Systematic Review.Gonzalez-Urquijo M, Hinojosa-Gonzalez DE, Padilla-Armendariz DP, Saldaña-Rodriguez JA, Leyva-Alvizo A, Rodarte-Shade M, Rojas-Mendez J.*
4. *Patrick Chidi Obasi, Andre Hebra, Juan Carlos Varela – Journal of the society of laparoscopic end robotic surgeons:Excision of esophageal duplication cysts with robotic-assisted thoracoscopic surgery*
5. *Robison RJ, Pavlina PM, Scherer LR, et al. Multiple esophageal duplication cysts.* J Thorac Cardiovasc Surg *1987;94:144-7. [PubMed] [Google Scholar]*
6. *Wang D, Du LC, Wang QX, et al. Esophagectomy for a rapidly progressing esophageal duplication cyst.* ANN THORAC SURG *2015;99:e79-81. 10.1016/j.athoracsur.2015.01.047 [PubMed] [CrossRef] [Google Scholar]*
7. *Pisello F, Geraci G, Arnone E, et al. Acute onset of esophageal duplication cyst in adult. Case report.* G Chir *2009;30:17-20. [PubMed] [Google Scholar]*
8. *Abu-Zaid A, Azzam A. Images in clinical medicine. Esophageal duplication cyst.* N Engl J Med *2014;371:e36. 10.1056/NEJMicm1313198 [PubMed] [CrossRef] [Google Scholar]*
9. *Neo EL, Watson DI, Bessell JR. Acute ruptured esophageal duplication cyst.* Dis Esophagus *2004;17:109-11. 10.1111/j.1442-2050.2004.00385.x [PubMed] [CrossRef] [Google Scholar]*
10. *Al-Sadoon H, Wiseman N, Chernick V. Recurrent thoracic duplication cyst with associated mediastinal gas.* Can Respir J *1998;5:149-51. 10.1155/1998/305489 [PubMed] [CrossRef] [Google Scholar]*
11. *Gatzinsky P, Fasth S, Hansson G. Intramural oesophageal cyst with massive mediastinal bleeding. A case report.* Scand J Thorac Cardiovasc Surg *1978;12:143-5. 10.3109/14017437809100365 [PubMed] [CrossRef] [Google Scholar]*
12. *Nakahara K, Fujii Y, Miyoshi S, et al. Acute symptoms due to a huge duplication cyst ruptured into the esophagus.* Ann Thorac Surg *1990;50:309-11. 10.1016/0003-4975(90)90761-T [PubMed] [CrossRef]*
13. *Kang CU, Cho DG, Cho KD, et al. Thoracoscopic stapled resection of multiple esophageal duplication cysts with different pathological findings.* Eur J Cardiothorac Surg *2008;34:216-8. 10.1016/j.ejcts.2008.04.019 [PubMed] [CrossRef] [Google Scholar]*
14. *Dai ZJ, Kang HF, Lin S, et al. Esophageal cancer with esophageal duplication cyst.* Ann Thorac Surg *2013;96:e15-6. 10.1016/j.athoracsur.2013.01.019 [PubMed] [CrossRef] [Google Scholar]*
15. *Cheng TY, Chen JH, Jan IS, et al. Esophageal duplication cyst presenting as a submucosal tumor: diagnosis by endoscopic ultrasound-guided fine-needle aspiration.* Endoscopy *2006;38 Suppl 2:E30-1. 10.1055/s-2006-944865 [PubMed] [CrossRef] [Google Scholar]*
16. *Castelijns PS, Woensdregt K, Hoevenaars B, et al. Intra-abdominal esophageal duplication cyst: A case report and review of the literature.* World J Gastrointest Surg *2014;6:112-6. 10.4240/wjgs.v6.i6.112 [PMC free article] [PubMed] [CrossRef] [Google Scholar]*
17. *Mou Y, Wen D, Liu Q, et al. Endoscopic resection of an esophageal duplication cyst with spraying of anhydrous alcohol. Endoscopy 2015;47 Suppl 1 UCTN:E348-9. [PubMed]*
18. *Human Anatomy 12 ed.-V. Ovcharov, V.Vankov*
19. *Embryologia medica – 14 ed- T.W.Sadler*

РОБОТИЗИРАНА ГАСТРЕКТОМИЯ И КРИВА НА ОБУЧЕНИЕ.

Г. Костов, Р. Димов

Катедра „Специална хирургия“, Медицински факултет, Медицински универстет – Пловдив; Клиника по хирургия, УМБАЛ „Каспела“

Въведение:Роботизираната хирургия е създадена с цел да задоволи нуждите на хирургичните специалности от усъвършенстване на оперативните методи с помоща на развитието на технологиите и да преодолее в известна степен недостатъците или по-точно ограниченията на лапароскопската хирургия. Като всяка друга иновация усвояването й и привикването към този вид намеси изисква определен опит от хирурга и време за неговото усъвършенстване. С увеличаване броят на извършените оперативни намеси логично намалява честотата на интраоперативните усложнения и общото оперативно време.

Цел:Това проучване има за цел да сравни по няколко показателя нашите първи осем роботизирани стомашни резекции съчетани с D2 лимфни дисекции с последните осем такива при лечението на стомашния карцином.

Методи: Първите ни осем пациенти с рак на стомаха, претърпели роботизирана гастректомия(DaVinchi) от март 2021 г. до юни 2021 г., са сравнени с последните осем от същата група осъществени в периода януари – април 2022,. Като общия брой на оперираните е 27. Всички включени в проучването са с тотална гастректомия и D2 лимфна дисекция с конструиране на езофаго-йеюно анастомозата с циркулярен ушивател тип Орвил на повдигната Roux бримка и сутурирана на два етажа Y анастомоза интракорпорално.

Резултати: Общото оперативно време при първите роботизирани операции бе средно 270 мин.(210-320мин.), като конзолното 190(160-240мин.) Продължителността на интервенциите при последните осем 240 мин (161-285мин.), а конзолното 170(135-210min). Броят на отстранените лимфни възли е съответно 35.3 +/- 10.5 в първата и 36.5 +/- 15.1 във втората група. Болничният престой е без съществени разлики. Следоперативни усложнения се наблюдаваха при един пациент в двете групи, като и в двата случая се касаеше за частична инсуфициенция на анастомозата третирана с консервативни средства в първата и втората група.
Заключение: В контекста на изнесените резултати би могло да се предположи, че с повишаване на опита с роботизираната система и използването на утвърдените оперативни стъпки, логично се наблюдава снижаване на общото оперативно време, като честотата на следоперативните усложнения се запазва същата. Опита натрупан от лапароскопската хирургия е сигнификантен фактор редуциращ значително броя случаи необходими за добиване на необходимите умения в роботизираната стомашна хирургия.
Ключови думи:*роботизирана гактректомия, стомашна резекция*

ROBOTIC GASTRECTOMY AND LEARNING CURVE

Gancho Kostov, Rosen Dimov

Department of Special Surgery, Medical University - Plovdiv, Bulgaria, University Hospital “Kaspela” - Plovdiv, Bulgaria, University Hospital “Kaspela” - Plovdiv, Bulgaria

Corresponding Author:

Dr. Gancho G Kostov

email: *caspela@abv.bg*

Introduction:*Robotic surgery is designed to meet the needs of surgical specialties to improve operative methods through the development of technology and to overcome some limitations of laparoscopic surgery. Like any other innovation, skills mastering and getting used to this type of surgery requires some experience from the surgeon and time to improve it.*

Objective:*This study aims is to compare several indicators of our first eight robotic gastric resections and D2 lymphatic dissections with the last eight in the treatment of gastric cancer.*

Methods:*Our first eight patients with gastric cancer who underwent robotic gastrectomy were compared with the last eight of the same group. The total number of patients with robotic gastrectomy was 27. All of them included in the study underwent total gastrectomy and D2 lymphatic dissection.*

Results:*The operative time in the first robotic operations was on average 270min(210-320min), console time 190(160-240min).The duration of surgery in the last eight was240 minutes(161-285min) with console 170(135-210min).The number of removed lymph nodes is 35.3+/-10.5 in the first group and 36.5+/-15.1 in the second respectively.The hospital stay is without differences.Postoperative complications were observed in one patient in both groups, and in both cases it was a anastomotic leakage with low grade fistula treated conservatively.*

Conclusion:*In the context of the presented results it could be assumed that with increasing experience with the robotic system and the use of established surgical steps, logically there is a decrease in total operating time, while the frequency of postoperative complications remains the same.The experience gained from laparoscopic surgery is a key factor significantly reducing the number of cases required to acquire the necessary skills in robotic gastric surgery*

Key words: *robotic gastrectomy, gastric resection*

Въведение: Минимално инвазивните подходи при лечението на заболяванията на стомаха се използват с цел подобряване на постоперативните резултати. Те се характеризират с по-нисък риск от усложнения особено от страна на оперативната рана, по-малка кръвозагуба, намалени болеви раздрази, свързани с понижена нужда от обезболяване водещи до ранна вертикализация и раздвижване на пациента в резултат на което се скъсява болничният престой и времето до възвръщане към нормалното ежедневие.[1] В съвременен аспект роботизираните системи преодоляват някой от ограниченията и недостатъците на лапароскопската хирургия: повишават точността и прецизността на движенията, редуцират тремора, подобряват детайлизирането на образа, а двете мобилни китки на инструментите позволяват манипулиране в тесни пространства недостъпни за лапароскопския инструментариум.[2]

Като всяка оперативна намеса, нейното усвояване и усъвършенстване изисква определен период от време и брой оперативни намеси. Отдавна е известно, че след достигане платото на кривата на обучение, намалява продължителността на оперативните намеси, честотата на интра и следоперативните усложнения, както и вероятността от конверсия.[3]

Обичайният елемент използван за анализиране кривата на обучение в хирургичните специалности дълго време се е фокусирал върху оперативното време. Като се е считало, че кривата на обучение е изпълнена, когато то се стабилизира на определено-приемливо ниво. Редица проучвания са осъществили анализ по темата при роботизираните гастректомии и на база на получените данни съобщават, че са необходими 10–20 последователни случая за преодоляване фазата на обучение. От друга страна обаче използването само на оперативното време, като основен сравняващ показател може да е неточно, в някои случаи е възможно оперативните намеси да се осъществяват бързо, но с повишена честота на интра и следоперативните усложнения. Анализирането и на хирургичните резултати, а не само времето за операция, като информативна стойност относно кривата на обучение са сигнификантно по-точни.[4,5]

Преди навлизането на дългогодишно прилагания в индустрията кумулативен анализ за оценка ефективността на хирургичната дейност (CUSUM), се е използвала бинарната система за определяне позицията на кривата на обучение с основна част на уравнението засягаща процента на настъпилите усложнения. Методът CUSUM също използва двоичната система, но позволява асоциране положението и вида на кривата на обучение обвързана и с различни и то важни хирургични показатели, като честота на настъпилите усложнения, честота на конвертиране, преживяемост на пациентите. Той предлага възможност за добавяне и анализиране и на непрекъснати променливи величини, като кръвозагуба и продължителност на оперативната намеса, което го прави много по-гъвкав и точен при анализиране кривата на обучение. Също така минимизира ефекта на отклонение от „кратко оперативно време-лоша хирургична ефективност“ и позволява да се добие представа за реалните технически умения и възможности на оператора.[6,7,8]

Цел:Това проучване има за цел да сравни по няколко показателя нашите първи осем роботизирани стомашни резекции съчетани с D2 лимфни дисекции с последните осем такива при лечението на стомашния карцином и да се опитаме да характеризираме позицията си в кривата на обучение.

Материали и Методи: Първите ни осем пациенти с рак на стомаха, претърпели роботизирана гастректомия(DaVinchi) от март 2021 г. до юни 2021 г., са сравнени с

последните осем от същата група осъществени в периода януари – април 2022. Като общия брой на оперираните е 27. Всички включени в проучването са с тотална гастректомия и D2 лимфна дисекция с конструиране на езофаго-йеюно анастомозата с циркулярен ушивател тип Орвил на повдигната Roux бримка и сутурирана на два етажа Y анастомоза интракорпорално.

Оперативните методи включваха позициониране на пациента на оперативната маса и докинг на роботизираната система DaVinchi X, с използването на четирите рамена и един асистентски порт, през който след осъществяване на скелетирането на стомаха се извършваше прекъсването на дуоденума и границата хранопровод стомах с помоща на ретикулаторни Endo GIA,(tri stapler technology) спесимена се поставяше в ендобег в зоната над десния лоб на черния дроб. Последваше Д2 лимфна дисекция в пълен обем с помоща на моно и биполярна коагулация, в последствие след повдигането на иеюйнална бримка по метода Roux and Y и налагането на Орвил трансорално с позициониране на наковалнята в дисталния край на хранопровода през разреза на асистентския порт след неговото разширяване се въвеждаше циркулярен ушивател №24 и се конструираше механична езофаго-юйеюно анастомозата.(Фиг.1)

Фиг.1 Осъществяване на езофаго йеюно анастомоза с помоща на Орвил при роботизирана гастректомия и D2 лимфна дисекция.

През отвора за въвеждане на съшивателя екстрахирахме спесимена след частичното му мурсилиране. В последствие сутурирахме мускуло фасциалния слой на предна коремна стена с помоща на игла на Кейт за редуциране на отвора и поставяхме отново асистентската канюла. Последваше конструиране на интракорпорална Y анастомоза с двуетажен непрекъснат шев. Хемостаза и дрениране зоната на анастомозата и дуоденалния чукан.

В посоченото проучване сравнихме оперативното време в двете групи, болничният престой, интраоперативната кръвозагуба, броят отстранени лимфни възли, както и усложненията в следоперативния период.

Статистически методи: Променливите фактори бяха разгледани с помощта на теста на Фишер и хи-квадрат. Непрекъснатите променливи бяха оценени с помощта на Т-тест или U-тест на Ман-Уитни. Стойността на p по-малка от 0,05 приехме за статистически значими. Всички статистически анализи бяха извършени с помощта на IBM SPSS Statistics v. 22.

Резултати: Общото оперативно време при първите роботизирани операции бе средно 270 мин.(210-320мин.), като конзолното 190(160-240мин.) Продължителността на интервенциите при последните осем 240 мин (161-285мин.), а конзолното 170(135-210min). Не установихме и сигнификантна разлика в кръвозагубата 120мл срещу 100 мл. Броят на отстранените лимфни възли е съответно 35.3 +/- 10.5 в първата и 36.5 +/- 15.1 във втората група. Болничният престой е без съществени разлики. Следоперативни усложнения се наблюдаваха при един пациент в двете групи, като и в двата случая се касаеше за частична инсуфициенция на анастомозата третирана с консервативни средства в първата и втората група.

Дискусия: Оперативното време е един от основните сравняващи се фактори при всяка оперативна метода предвид рисковите, които то крие за възникване на компликации в следоперативния период особено при пациенти с изразен ко-морбидитет. И тук при нашите времена виждаме сигнификантното им снижаване с натрупване на достатъчно според литературата опит при осъществяването на роботизирана гастректомия. Тези наши резултати съвпадат и с такива на други автори, като техните усреднени данни са в диапазона 202-439мин при началните им и съответно 171-361мин в по-късните случаи.[9] Ако разгледаме само конзолното време то времетраенето му също намалява, като в този случай то се явява и основен сравняващ се показател. Множество проучвания в световен мащаб са се опитвали да обяснят по-голямата продължителност на операциите при роботизираните гастректомии с докинга и подготовката за него.[10] При нас този времеви интервал също значително се снижава В резултат на редица анализи е установено, че осезаемо редуциране продължителността на интервенцията се наблюдава при кумулиране на достатъчно опит в роботизираната хирургия, опит който намалява основно конзолното време и разбира се несигнификантно докинга.[11] (таблица1)

Таблица№1 Видове процедури и брой случаи необходими за снижаване на оперативното време.

Field	Operation	No. of cases (range) required to achieve stable operation time	No. of cases (range) required to achieve adequate surgical performance*
Abdominal surgery	Robotic gastrectomy [26]	20–30	20–30 (proficiency), 80–90 (mastery)
	Robotic assisted Roux-en-Y gastric bypass [38]	40–50	-
	Robotic segmentectomy [39]	20	40–50
	Robotic colectomy [40]	25–30	25–30
	Robotic distal pancreatectomy [41]	40	-
Peritoneal surgery	Robotic transabdominal preperitoneal ventral hernia repair [42]	40–50	60
Transplantation	Robot-assisted kidney transplantation [43]	-	30–40
Thyroid surgery	Robotic thyroidectomy [44]	50	70–80
Esophageal surgery	Robotic esophagectomy [45]	-	80
Urologic surgery	Robotic sacrocolpopexy [46]	60	80–90
Rectal surgery	Robotic low anterior resection [47]	40–50	70–80

CUSUM = cumulative sum.
*Adequate surgical performance is defined as a satisfactory surgical outcome or sufficiently low postoperative complication rate.

Множество изследвания и метаанализи показват значително редуциране на кръвозагубата при осъществяването на серия роботизирани гастректомии. Такава не регистрираме при нашите болни. (p=0.10). Според повечето анализатори тези разлики може да се дължат на Боди мас индекса на пациентите, който корелира с повишен риск от кървене при извършване на лимфната дисекци.[12,13]

По критерия болничен престой повечето учени също не намират разлика в тези групи.[14,15] В нашето изследване също не съществува разлика поради изискването за минимален болничен престой на пациентите от страна на Здравната каса и в случая сравнително сходните регистрирани усложнения. Относно компликациите проспективно мултицентрично проучване на Kim et al.,[11] не регистрира съществена разлика в усложненията в двете групи. И при нашите болни също не открихме разлика в

усложненията-по едно във всяка група. По отношение на броят отстранени лимфни възли отново не ригистрираме съществени различия.
Кривата на обучение на роботизираната гастректомия е мултифазова. Интересно е че оперативното време и честотата на усложненията не намаляват непрекъснато в хода на нарастване броя на извършваните оперативни намеси, те варират, докато се стигне до последната фаза.[16]
Началната „learning phase“ включва първите 1–25 случая с честота на усложненията приблизително 20%), втората „proficiency phase“ (натрупване на умения),26–65 случая с усложнения намаляващи до около 10%), „rebound phase“(фаза на отскок),66–88 случая с усложнения: 25-30%) и „mastery phase“(майсторска фаза),89–125 случая с честота на усложненията под 6%). (фиг.2)

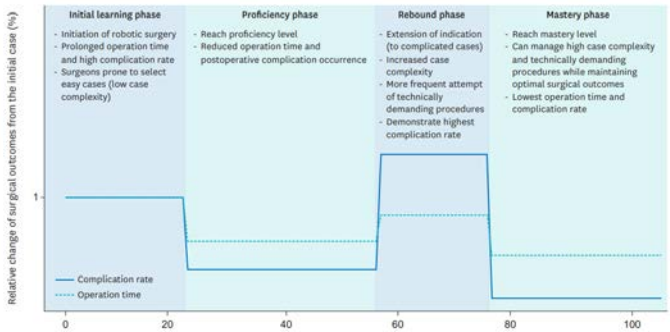

Фиг.№ Фази в кривата на обучение. (Learning Curve of Robotic Gastrectomy: Lessons and Evidences, annals of robotics and innovative surgery)

Фазата на отскок е ключова стъпка, която включва натрупването на много уроци на база на опита, както и разбиране етиологията на кривата на обучение на роботизираната гастректомия. Хирургичните резултати парадоксално започват да се влошават след 66-ия случай след дълга стабилна предхождаща фаза(proficiency phase)(26–65 случая) 26. В тази трета фаза преобладават основно средните и тежките усложнения, като интересен е факта, че самата честота на компликациите е дори по-висока от началната фаза. Разширяване на показанията за осъществяване на роботизирана гастректомия(извършването й при пациенти в напреднала възраст, с високВМІ, както и такива с необходимост от разширени резекции поради локална авансиралост на процеса), намаляване подбора на пациентите и ориентиране на базата на натрупаното самочувствие към по-сложни от към техническо изпълнение случаи е причината за влошаване на резултатите в тази трета фаза. [16]
Установено е, че в първа фаза хирурзите внимателно подбират случаите и пациентите си до свикване с роботизираната платформа, и с натрупването на опит и увереност от постигнатите резултати при тези „селектирани“ случай добиват самочувствие, увереност и разширяват критерийте си за пациенти подходящи за роботизирана хирургия. Ключовата разлика между етапите на владеене и овладяване са справянето при извършване на операции с висока сложност и така наречената техническа зрялост. Тъй като фазата на отскок се поставя между тази на натрупване на умение и майсторската разбирането на етиологията й и съобразяване с тази особеност в програмата за обучение е от решаващо значение за правилното развитие и завършеност на уменията. [16,17]
Интересно е да разгледаме и една съществуваща дискусия в роботизираните среди, а именно отразява ли се предшестващият опит в лапароскопската хирургия на обучителната крива при лапароскопските гастректомии. Редица такива проучвания в сферата на

колоректалната хирургия и урология са категорични, че опита в мининвазивната хирургия е безспорен плюс и чрез него е възможно скъсяване на необходимия брой случай за достигане на платото в кривата на обучение. Дискусиите по темата касаещи роботизираната гастректомия са разнопосочни, докато едни автори изтъкват предшестващият опит в лапароскопската хирургия, като съществен плюс снижаващ сигнификантно броят на операциите необходими до достигане на майсторската фаза, според други предшестващият такъв не необходим поради бързото възприемане на процедурата, нещо повече те считат че такъв се явява дори пречка поради необходимост от превключване от осъществяването на една вече добре овладяна мининвазивна процедура към друг вид такава.[18,19,20]

Заключение: В контекста на изнесените резултати би могло да се предположи, че с повишаване на опита с роботизираната система и използването на утвърдените оперативни стъпки, логично се наблюдава снижаване на общото оперативно време, като честотата на следоперативните усложнения се запазва същата. Опита натрупан от лапароскопската хирургия е сигнификантен фактор редуциращ значително броя случаи необходими за добиване на необходимите умения в роботизираната стомашна хирургия. В момента ние се намираме в началото на фазата на отскок, характеризираща се с натрупването вече на начален опит, самочувствие и увереност, както и разширяване на критериите за попадане на пациентите в групата за роботизирана тастректомия. Интересно ще е да се опитаме да редуцираме описаните и характерни за тази фаза нарастване на броя и тежестта на усложненията. Надяваме се опитът ни от лапароскопската хирургия да спомогне за това.

Библиография:

1. Son T, Hyung WJ. Laparoscopic gastric cancer surgery: current evidence and future perspectives. World J Gastroenterol. 2016; 22:727–35.
2. Marano A, Choi YY, Hyung WJ, Kim YM, Kim J, Noh SH. Robotic versus laparoscopic versus open gastrectomy: a meta-analysis. J Gastric Cancer. 2013;13:136–48.
3. Park SS, Kim MC, Park MS, Hyung WJ. Rapid adaptation of robotic gastrectomy for gastric cancer by experienced laparoscopic surgeons. Surg Endosc 2012; 26: 60– 67.
4. Park SS, Kim MC, Park MS, Hyung WJ. Rapid adaptation of robotic gastrectomy for gastric cancer by experienced laparoscopic surgeons. Surg Endosc 2012;26:60-7. PUBMED | CROSSREF
5. Zhou J, Shi Y, Qian F, et al. Cumulative summation analysis of learning curve for robot-assisted gastrectomy in gastric cancer. J Surg Oncol 2015;111:760-7.
6. van der Sluis PC, Ruurda JP, van der Horst S, Goense L, van Hillegersberg R. Learning curve for robotassisted minimally invasive thoracoscopic esophagectomy: results from 312 cases. Ann Thorac Surg 2018;106:264-71.
7. Sudan R, Bennett KM, Jacobs DO, Sudan DL. Multifactorial analysis of the learning curve for robotassisted laparoscopic biliopancreatic diversion with duodenal switch. Ann Surg 2012;255:940-5.
8. Broering DC, Berardi G, El Sheikh Y, Spagnoli A, Troisi RI. Learning curve under proctorship of pure laparoscopic living donor left lateral sectionectomy for pediatric transplantation. Ann Surg 2020;271:542-8.
9. Pugliese R, Maggioni D, Sansonna F, et al. Subtotal gastrectomy with D2 dissection by minimally invasive surgery for distal adenocarcinoma of the stomach: results and 5-year survival. Surg Endosc. 2010;24:2594–602.
10. Huang KH, Lan YT, Fang WL, Chen JH, Lo SS, Li AF, Chiou SH, Wu CW, Shyr YM. Comparison of the operative outcomes and learning curves between laparoscopic and robotic gastrectomy for gastric cancer. PLoS One 2014;9:e111499.
11.Kim HI, Han SU, Yang HK, Kim YW, Lee HJ, Ryu KW, Park JM, An JY, Kim MC, Park S, Song KY, Oh SJ, Kong SH, Suh BJ, Yang DH, Ha TK, Kim YN, Hyung WJ. Multicenter prospective comparative study of robotic versus laparoscopic gastrectomy for gastric adenocarcinoma. Ann Surg 2016;263:103-9.
12. Eom BW, Yoon HM, Ryu KW, Lee JH, Cho SJ, Lee JY, Kim CG, Choi IJ, Lee JS, Kook MC, Rhee JY, Park SR, Kim YW. Comparison of surgical performance and short-term clinical outcomes between laparoscopic and robotic surgery in distal gastric cancer. Eur J Surg Oncol 2012;38:57-63.

13. Shen W, Xi H, Wei B, et al. Robotic versus laparoscopic gastrectomy for gastric cancer: comparison of short-term surgical outcomes. Surg Endosc. 2016;30:574–80.
14. Suda K, Man-I M, Ishida Y, Kawamura Y, Satoh S, Uyama I. Potential advantages of robotic radical gastrectomy for gastric adenocarcinoma in comparison with conventional laparoscopic approach: a single institutional retrospective comparative cohort study. Surg Endosc. 2015;29:673–85.
15.Greenleaf EK, Sun SX, Hollenbeak CS, Wong J. Minimally invasive surgery for gastric cancer: the American experience. Gastric Cancer 2017;20:368-78.
16. Kim MS, Kim WJ, Hyung WJ, et al. Comprehensive learning curve of robotic surgery: discovery from a multicenter prospective trial of robotic gastrectomy. Ann Surg. Forthcoming 2019.
17. Min Seo Kim , Sungsoo Park“ Learning Curve of Robotic Gastrectomy: Lessons and Evidences, Ann Robot Innov Surg. 2020 Dec;1(2):50-57 https://doi.org/10.37007/aris.2020.1.2.50 pISSN 2635-6678·eISSN 2635-666X/
18.Ahmed K, Khan R, Mottrie A, et al. Development of a standardised training curriculum for robotic surgery: a consensus statement from an international multidisciplinary group of experts. BJU Int 2015;116:93-101.
19. Bokhari MB, Patel CB, Ramos-Valadez DI, Ragupathi M, Haas EM. Learning curve for robotic-assisted laparoscopic colorectal surgery. Surg Endosc 2011;25:855-60.
20. Park SS, Kim MC, Park MS, Hyung WJ. Rapid adaptation of robotic gastrectomy for gastric cancer by experienced laparoscopic surgeons. Surg Endosc 2012;26:60-7.

АБДОМИНАЛЕН ЕТАП НА РОБОТ-АСИСТИРАНА ДИСТАЛНА ЕЗОФАГЕКТОМИЯ С ЕЗОФАГО-ГАСТРОПЛАСТИКА – РЕЗУЛТАТИ ПРИ ПЪРВИТЕ 32 ОНКОЛОГИЧНИ СЛУЧАЯ.

К. Драганов*, В. Маринов*, Цв. Минчев, А. Петреска*, Н. Кътев*, Д. Русенов*, П. Карагьозов***, И. Тишков***А. Стилянова*, Е. Стоянова*, Г. Тунчева*, А. Ангелов**, С. Бизьоков****

** Клиника по чернодробна, жлъчна, панкреатична и обща хирургия, ** Отделение по гръдна хирургия, *** Отделение по Интервенционална гастроентерология, АСК УМБАЛ Токуда София*

Ключови думи: карцином на дисталния езофаг; карцином на гастро-езофагеалната връзка; робот-асистирана езофаго-гастрична езекция

Въведение: Радикалната интервенция при карциномите на дисталния езофаг (КДЕ) и гастро-езофагеалната връзка (КГЕВ) изисква комбиниран абдоминално-торакален достъп. Робот-асистираната езофаго-гастрична резекция (РАЕГР) има много предимства, основните от които са мини-инвазивността и възможността за щателна регионална лимфна дисекция.

Цел: Дискутиране на основните технически аспекти в абдоминалния етап на РАЕГР.

Материал и методи: През периода 2019-2022 год. в „АСК УМБАЛ Токуда“ осъществихме РАЕГР в 32 случая на КДЕ и КГЕВ. Предоперативно всички пациенти бяха детайлно диагностично уточнени и преценени като подходящи кандидати за този вид хирургия. Първоначално извършвахме лапароскопия с цел изключване на перитонеална и хепатални дисеминация. Следваше докинг, мобилизация на стомаха по малката и голямата кривина със запазване на десните гастроепиплоични съдове, D2 лимфна дисекция и оформяне на трансплантат от голямата кривина. Трансхиатално мобилизирахме и дисталния езофаг, което улесняваше торакалния етап на интервенцията.

Резултати: Пациентите бяха на средната възраст 58.3 год., без сериозен коморбидитет, при съотношение мъже/жени = 2.2/1. Времетраенето абдоминалния етап от операцията логично показа зависимост от кривата на обучение. Няма конверсии нито поради технически трудности, нито поради интраоперативни усложнения. Извън серията от 32 случая при 4 пациенти лапароскопията установи перитонеална карциноза, а при 2 – чернодробни метастази. При тези 6 случая не извършихме планираната РАЕГР и те бяха насочени за ендоскопско стентиране с последваща химио(лъче)терапия и ре-стадиране.

Заключение и изводи: Основните предизвикателства при абдоминалния етап на РАЕГР са свързани с извършване на лимфна дисекция в 5., 6. и 4.d басейни при запазване на трофиката на бъдещия трансплантат, както и осигуряването на достатъчна дължина за последващата езофаго-гастропластика.

ABDOMINAL STAGE OF ROBOT-ASSISTED DISTAL ESOPHAGECTOMY AND ESOPHAGO-GASTROPLASTY –INITIAL RESULTS IN A SERIES OF 32 CANCER CASES

K.Draganov*, V.Marinov*, Cv.Minchev, A.Petreska*, N.Katev*, D.Rusenov*, P.Karagyozov***, I.Tishkov***, A.Stilyanova*, E.Stoyanova*, G.Tuncheva*, A.Angelov**, S. Bizyokov****

** Department of Liver, Biliary, Pancreatic and General Surgery*
*** Department of Thoracic Surgery*
**** Department of Interventional Gastroenterology*
Acibadem City Clinic University Hospital Tokuda

Corresponding Author:
prof. dr Kiril Draganov
***email**: kiril_draganov2000@hotmail.com*

Background: A radical surgical procedure in distal esophagus cancer (DEC) and gastroesophageal junction cancer (GEJC) necessitates a combined abdominal and thoracic approach. Robot-assisted esophagogastric resection (RAEGR) has many advantages but minimally invasiveness and the accuracy of lymph node dissection rank first and second.

Aim: Discussion on the main technical steps during the abdominal stage of RAEGR.

Material and methods: Between 2019-2022 we performed 32 RAGER in cases of DEC and GEJC. All the patients received preoperatively the full scale of instrumental investigation and judged as appropriate candidates for robotic surgery. The abdominal stage started always with laparoscopy aiming rejection of existing peritoneal and hepatic lesions. Docking was performed next. The next steps included all gastric ligaments mobilization with preservation of the right gastroepiploic vessels, D2 lymph node dissection and modelling of a great curvature tube with adequate blood supply for the esophago-gastroplasty. The distal esophagus was mobilized through the hiatus.

Results: Median patients' age was 58.3 years. The male/female ratio was 2.2/1. No serious comorbidity was registered preoperatively. The docking time and the total abdominal operative time corresponded to the learning curve. There were no conversions due to technical reasons and intraoperative complications. Initial laparoscopy detected liver metastases in 2 cases and peritoneal lesions in 4 cases out of the 32 cases. Those 6 cases didn't receive the pre-planned RAEGR and were referred to endoscopic esophageal stenting and neo-adjuvant radiation and chemotherapy with re-staging in 6-8 months.

Conclusion: The main challenges in RAEGR concern the lymph node dissection in regions 5., 6. и 4.d with preservation of adequate blood supply of the right half of the great curvature and sufficient length of the gastric tube.

Key words: cancer of the distal esophagus; esophago-gastric junction cancer; robot-assisted esophago-gastric resection

Въведение

Радикалната интервенция при карциномите на дисталния езофаг (КДЕ) и гастро-езофагеалната връзка (КГЕВ) изисква комбиниран торако-абдоминален достъп с адекватна лимфна дисекция и последващо адювантно лечение [1]. Конвенционалната хирургия в тези случаи е свързана с дълъг реанимационен престой, често и с апаратна белодробна вентилация, висок периоперативен морталитет и морбидитет, съответно 4.8 и 16.0% [2].

Миниинвазивната гастро-езофагеална хирургия при КДЕ и КГЕВ постига далеч по-добри ранни и съпоставими с конвенционалната намеса далечни резултати [3, 4]. Робот-асистираната езофаго-гастрична резекция (РАЕГР) има всички предимства на мини-инвазивността [1]. Допълнително робот-асистираната технология е създадена така, че да преодолее част от недостатъците на лапаро- и торакоскопията, дава възможността за прецизни движения, изключително щателна регионална лимфонодуларна дисекция при 3D-образ и ергономичност [5].

Цел

Дискутиране на основните технически аспекти в абдоминалния етап на РАЕГР.

Материал и методи

През периода 2019-2022 год. в „АСК УМБАЛ Токуда“ осъществихме РАЕГР в 32 случая на КДЕ и КГЕВ.

Предоперативно всички пациенти бяха детайлно диагностично уточнени и преценени като подходящи кандидати за този вид хирургия: (1) По отношение на характеристиката на тумора - ≤ T3, M0, без значение на N; (2) Добро общо състояние при стабилна дихателна и сърдечна, без тежък коморбидитет; (3) без предходни абдоминални и/или торакални интервенции, които биха могли да са довели до адхезии, респ. да затруднят и забавят процедурата.

Първоначално извършвахме лапароскопия за изключване на перитонеална и/или хепатални дисеминация. Следваше докинг, мобилизация на стомаха по малката и голямата кривина със запазване на десните гастроепиплоични съдове, D2 лимфна дисекция и оформяне на трансплантат от голямата кривина. Мобилизирахме абдоминалната част на езофага и дисталните 5-6см. на торакалния му сегмент, което улесняваше последващия торакалния етап на интервенцията. Индивидуално по преценка извършвахме миотомия на едно от диафрагмалните крачета за гарантиране на атравматично позициониране на трансплантата епифренично.

Резултати

Пациентите бяха на средната възраст 58.3 год. (48-76 год.), без сериозен коморбидитет и без гобеми по обем предходни коремни и гръдни операции. Съотношението мъже/жени беше 2.2/1.

Времетраенето абдоминалния етап от операцията логично показа зависимост от кривата на обучение с трайна тенденция за съкращаване. Нямахме конверсии нито поради технически трудности, нито поради настъпили интраоперативни усложнения (напр. хеморагия). Количесвтото на интраоперативната кръвозагуба за абдоминалния етап на интервенцията варираше 50-150ml.

Извън серията от 32 случая при 4 пациенти лапароскопията установи перитонеална карциноза, а при 2 – чернодробни метастази. При тези 6 случая не извършихме планираната РАЕГР и те бяха насочени за ендоскопско стентиране с последваща химио(лъче)терапия и ре-стадиране.

Броят на екстирпираните л.в. за цялата серия варираше от 28 до 62, като N(+) стадий установихме в 28 случая.

Обсъждане

РАЕГР навлиза все по-масово с ежедневната практика [5].

Абдоминалният етап на интервенцията рядко се анализира и обсъжда в специализираната литература по редица причини [5]. Основните от тях по наше мнение са следните: (1) счита се за „по-лесен от техническа гледна точка“, сравнен с торакалния етап; (2) при него съществуват по-малко рискове от усложнения; (3) по-ниска честота на постоперативните специфични компликации за разлика от плевро-пулмоналните и медиастиналните. Инсуфициенцията на анастомозата (езофаго-гастростална) също води до медиастинит и се подитивира със секрецията от торакалните, а не от абдоминалните контактни дренажи.
Съществено значение за постигане на добри ранни и най-вече късни резултати играе постигането на R0-резекция. Boone et al. [6] постигат 77% R0 резекция, сравнимо с резултатите на конвенционалната хирургия [7]. Има и автори, според които всяка една РАЕГР трябва да е R0 (100 %) [5].

Заключение и изводи

Основните предизвикателства при абдоминалния етап на РАЕГР са свързани с извършване на лимфна дисекция в 5., 6. и 4.d басейни при запазване на трофиката на бъдещия трансплантат, както и осигуряването на достатъчна дължина за последващата езофаго-гастропластика.

Литература

1. Goel A, Shah SH, Selvakumar VPP, Garg S, Kumar K. Robot-Assisted Mckeown Esophagectomy is Feasible After Neoadjuvant Chemoradiation. Our Initial Experience. Indian J Surg. 2018 Feb;80(1):24-29.

2. Dimick JB, Goodney PP, Orringer MB, et al. Specialty training and mortality after esophageal cancer resection. Ann Thorac Surg. 2005;80:282–286.

3. Biere SS, van Berge Henegouwen MI, Kirsten WM, et al. Minimally invasive versus open oesophagectomy for patients with oesophageal cancer: a multicentre, open-label, randomised controlled trial. Lancet. 2012;379:1887–1892.

4. Luketich JD, Alvelo-Rivera M, Buenaventura PO, et al. Minimally invasive esophagectomy: outcomes in 222 patients. Ann Surg. 2003;238:486–494.

5. Somashekhar SP, Jaka RC. Total (Transthoracic and Transabdominal) Robotic Radical Three-Stage Esophagectomy-Initial Indian Experience. Indian J Surg. 2017 Oct;79(5):412-417.

6. Boone J, Schipper ME, Moojen WA, Borel Rinkes IH, Cromheecke GJ, van Hillegersberg R. Robot-assisted thoracoscopic oesophagectomy for cancer. Br J Surg. 2009;96(8):878–86.

7. Hulscher JB, van Sandick JW, de Boer AG, Wijnhoven BP, Tijssen JG, Fockens P, Stalmeier PF, ten Kate FJ, van Dekken H, Obertop H, Tilanus HW, van Lanschot JJ. Extended transthoracic resection compared with limited transhiatal resection for adenocarcinoma of the esophagus. N Engl J Med. 2002;347:1662–1669

РОБОТИЗИРАН ПОДХОД ПРИ ЛЕЧЕНИЕТО НА ГАСТРОИНТЕСТИНАЛНИТЕ СТРОМАЛНИ ТУМОРИ-НАЧАЛНИ РЕЗУЛТАТИ.

Г. Костов, Р. Димов.

Катедра „Специална хирургия“, Медицински факултет, Медицински универстет – Пловдив; Клиника по хирургия, УМБАЛ „Каспела“

Гастро-интестиналните стромални тумори (ГИСТ) обичайно се представят, като екзофитна маса, произлизаща от стомаха. Преди години конвенционалната хирургия беше единствената възможност за оперативното им лечение. През последните няколко десетилетия с напредъка на технологиите и

усъвършенстването на хирургичните техники на преден план излизат лапароскопските и роботизираните намеси.

Целта на проучването е да представим нашият първоначален опит с роботизираното лечение на гастроинтестиналните стромални тумори, да анализираме краткосрочните хирургични и онкологични резултати, като се оцени безопасността и приложимостта на роботизираната хирургия при лечението на ГИСТ.

Методи:В проучването ни са включени всички пациенти, претърпели роботизирана операция за стомашен ГИСТ в УМБАЛ Каспела-Пловдив в периода ноември 2021г. - април 2022 г. Анализирани са следоперативното протичане и настъпилите усложнения, както и краткосрочните онкологични резултати.

Резултати: За посочения времеви интервал в клиниката с помощта на роботизирана система бяха оперирани четири пациента. Средния размер на туморите бе 50 mm [40–70 mm]. При двама от тях туморната формация бе локализирана в корпуса на стомаха, при един в антралната му част и също при един в кардията. Оперативните намеси варираха от краеви до проксимални и дистални стомашни резекции. При нито един от тези случай не регистрирахме конверсия. В описаната група наблюдавахме едно усложнения изразяващо с във формирането на нискодебитна фистула при пациента с проксимална стомашна резекция лекувана консервативно. При останалите следоперативният период протече гладко. Средният болничен престой бе 8.2(4-11) дни, а оперативното време при тези наши болни бе 255 мин(220–320 min). За краткия период на наблюдение не регистрирахме ранен рецидив на заболяването причиняван в тези случаи основно от интраоперативна дисеминация на тумора.

Заключение: Въз основа на тези първоначални резултати можем да заключим, че роботизираната хирургия на гастро интестиналните стомашни тумори е безопасна, осъществима и онкологично обоснована. Разбира се една от най-слабите страни на тази метода е удълженото оперативно време и повишените разходи.

Ключови думи:роботизирана стомашна резекция, гастро интестинални стромални тумори

ROBOTIC GASTROINTESTINAL STROMAL TUMORS SURGERY-INITIAL RESULTS

Gancho Kostov, Rosen Dimov

Department of Special Surgery, Medical University - Plovdiv, Bulgaria, University Hospital "Kaspela" - Plovdiv, Bulgaria, University Hospital "Kaspela" - Plovdiv, Bulgaria

Corresponding Author:
Dr. Gancho G Kostov
email: *caspela@abv.bg*

Introduction: Gastrointestinal stromal tumors (GISTs) usually present as an exophytic mass localized in stomach. Years ago conventional surgery was the only option. In the past few decades with advancements of technology and improvement of surgical techniques laparoscopic and robotic procedures are get in front.

The aim of this study was to evaluate the safety and feasibility of robotic surgery of GIST.

Methods: All patients who underwent robotic surgery for a GIST in the University Hospital Kaspela-Plovdiv between November 2021 and April 2022 were included. Postoperative course and short oncological outcomes were analyzed.

Results: Four patient with gastric GIST, median size 50 mm [40–70 mm], underwent robotic surgery. Conversion to open surgery not occurred. We have two cases with localization in corpus, one in antrum and one in the fundus. We have registered one complications- anastomotic leakage after proximal resection treated conservatively. In others the

post operative period was uneventful. The average hospital stay was 8.2(4-11) days. The median operating time was 255 min(220–320 min).

Conclusion: On basis of this initial results we can conclude that robotic gastrointestinal tumors surgery is safe, feasible, and oncologically sustained. Of course one of the weakest sides of this surgery is prolonged operative time and increased expenses.

Key words: Robotic gastric resection, gastrointestinal stromal tumor surgery

Гастро интестиналните стромални тумори /ГИСТ/ са най-често срещаните мезенхимни тумори на гастроинтестиналния тракт 20/1000000. Те се наблюдават основно в стомаха (50-60%) от случаите, последвани от тънките черва(20-30%) и ректума при около 10%. Обичайно са безсимптомни и биват откривани в хода на оперативна намеса по друг повод или при профилактични образни и ендоскопски изследвания. В случаите с проявена симптоматика често се регистрира кървене от ГИТ, абдоминален дискомфорт, болка, субилеусна симптоматика./1/

Радикалната хирургична резекция с избягване дисеминиране на заболяването и постигане на чисти резекционни линии е основната цел на лечението особено при тумори ≥2 cm. /2,3/ Това условие може да бъде изпълнено с помощта на различни хирургични техники и обеми-wedge resection, краеви резекции, (при малки тумори) проксимални и дистални стомашни резекции, и дори тотални гастректомии, определящи се от размера и локализацията на формацията.

През ранните години на развитие на мининвазивната хирургия лимитиращите фактори за нейното приложение при тези тумори е включвала ограничения породени от размерите и риска от нараняването им с последваща перитонеална дисеминация. Не случайно първото консенсусно решение през 2004г Consensus Conference ограничава лапароскопският подход за тумори с размери > 2 cm (National Comprehensive Cancer Network - NCCN), с течение на времето и развитието на хирургичните техники, контраиндикациите породени от размера на тумора изчезват, като се запазват препоръките относно онкологичната издържаност.(ESMO Gastrointestinal stromal tumours: ESMO EURACAN GENTURIS Clinical Practice Guidelines for diagnosis, treatment and follow-up)/4,5/

През последното десетилетие роботизираната хирургия започна да заема сигнификантна част от оперативните намеси в коремната хирургия, благодарение на предимствата, които притежава пред отворената и лапароскопската, предлагаща еквивалентни онкологични резултати при лечението на злокачествените новообразувания. /6/

Целта на проучването е да представим нашият първоначален опит с роботизираното лечение на гастроинтестиналните стромални тумори, да анализираме краткосрочните хирургични и онкологични резултати, като се прецени безопасността и приложимостта на роботизираната хирургия при лечението на ГИСТ.

Материали и методи

От ноември 2021 до април 2022 четири пациента с доказан стомашен ГИСТ, преминаха през Хирургичното отделение на Университетска болница“Каспела“-Пловдив. Всички те бяха потвърдени предоперативно с помощта на имунохистохимично изследване на биопсичен материал взет с помощта на езофагогастродуоденоскопия, стадирани с КАТ и оперирани с помощта на роботизираната система Da Vinci(Intuitive Surgical, Inc., Sunnyvale, CA)

Окончателното стадиране и следоперативно потвърждаване на диагнозата ГИСТ се осъществи с помощта отново на имунохистохимично изследване CD117 (KIT) позитивни клетки.

Методи: Позицията на пациентите на операционната маса е supine с ръце прибрани до тялото. През малък супраумбиликален разрез се въвежда иглата на Veress и започва начална инсуфлация на CO2 с налягане 12 mmHg. Следва поставянето на първия роботизиран 8mm троакар през така описания разрез. Останалите три роботизирани троакари се поставят под директен оптичен контрол в една линия с първия, два отдясно на пъпа и един отляво на отстояние около 7-8см един от друг. Като поставяме и един асестентски порт локализиран инфраумбиликално в близост до латералния ръб на мускул ректус абдоминис в ляво това е всъщност и air seal канюлата. (фиг.1) След позиционирането на всички троакари пациента се поставе в позиция Fowler.

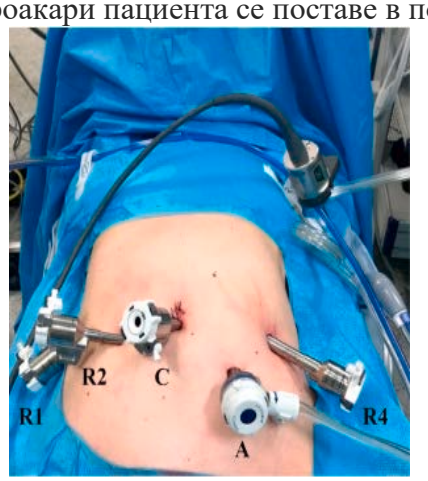

Фиг.1 Позиция на троакарите при оперативни намеси върху стомаха в това число и при ГИСТ.

Следва лапароскопска експлорация на перитонеалната кухина за изключване наличието на перитонеални или чернодробни метастази. Последва осъществяването на докинг на роботизираната система и начало на оперативната намеса.

Фиг.№2 Осъществяване на докинг на роботизираната система .

Резултати:

Демографските характеристика на пациентите са представени в таблица 1. Посоченото оперативно време включва периода от първия кожен разрез до налагането на последния кожен конец. Сравняваните показатели включват локализацията на тумора, вида на неговия растеж, размерът му, критерия на Fletcher, следоперативният морбидитет, продължителността на болничния престой.

Table 1. Сравнявани показатели при пациентите в нашето проучване.

Пациент	Пол	Възраст	Симптоми	Локализация	Туморен растеж	Размер (cm)	Fletcher оценка
1	М	63	Безсимптомно	Кардия	Ендофитен	7	Среден риск
2	Ж	53	Безсимптомно	Корпус	Ендофитен	4	Среден риск
3	Ж	69	Безсимптомно	Корпус	Ендофитен	4	Нисък риск
4	Ж	72	Абдоминален дискомфорт и диспептични оплаквания	Антрум	Ендофитен	5	Среден риск

Тези наши начални резултати обхващат четири пациента три жени и един мъж с диагноза ГИСТ, с осъществена роботизирана стомашна резекция с различен обем. Средната възраст на оперираните е 64,3(53-72) години. При трима от пациентите заболяването протичаше безсимптомно и бе установено при рутинни изследвания на ГИТ, а при четвъртия се наблюдаваха оплаквания от абдоминален дискомфорт и диспепсия. При всички бе осъществена и интраоперативна ехография, с биопсия от туморните формации и последните бяха доказани предоперативно с помощта на имунохистохимично изследване.
Разположението на лезиите бе в областта на корпуса по предна стена при n=2, в антрума при един и също при един в зоната на кардията в близост до хранопроводо стомашното съчленение. При всички оперирани от нас се касаеше за ендофитен растеж на туморите. Средният размер на формациите бе 5(4–7) cm.
Хирургичните намеси според техния обем включваха две краеви резекции в случаите с локализация в корпуса, една проксимална резекция поради разположението на формацията в кардията и една дистална резекция(антрумектомия). При нито един от разглежданите случай не се наложи конверсия. Не регистрирахме и интраоперативно усложнения в това число руптура и дисеминиране на тумора. Средната кръвозагуба в тази начална група пациенти бе около 70мл(80–120), като поради тази причина оперираните нямаха нужда от хемотрансфузии в следоперативния период. Хистопатологичното изследване по критериите на Fletcher класифицира един от туморите, като такъв с нисък риск, а другите три със среден. Средното оперативно време при тези наши болни бе 255 мин(220–320 мин).
Като усложненеие наблюдавахме нискодебитна фистула при пациента с проксималната резекция, която се затвори спонтанно и бе класифицирана, като grade I според

класификацията на Clavien-Dondo. Средния болничен престой бе 8.2(4-11) дни. Периода на проследяване на пациентите е 9,75 месеца(8-11), като за този кратък интервал не бе регистриран рецидив.

Дискусия:Най-честата локализация на Гастроинтестиналните стромални тумори е стомаха. Те се характеризират с екзо и ендофитен растеж, като биологичното им поведение е различно, както и склонността им към метастазиране./7/

Ангажирането на лимфните възли от метастатична болест е много рядко, и поради тази причина не се препоръчва осъществяването на лимфна дисекция. Рецидивите обичайно се дължат на транслокация на клетки при контакта на туморната формация със съседни абдоминални структури най-често перитонеума, и в много малък процент от случаите поради нечисти резекционни линии. Псевдокапсулата покриваща туморите растящи към перитонеалната кухина ги предпазва от дисеминация, но тя е тънка и лесно руптурираща спонтанно при бърз растеж, при травми или при грубо манипулиране интраоперативно./8,9,10/

Резекцията с марж 1-2см в здраво се счита за онкологично издържана предвид ниската честота на локалните рецидиви. Поради това при подходяща локализация „wedge“ резекцията е метод на избор при повечето гистове. Остава обаче отворена възможността за осъществяване на различни по обем стомашни резекции и дори гастректомии при определени размери и локализация на туморите./11/

Серия от проучвания и метаанализи са доказали безопасността на мининвазивната хирургия при лечението на този вид формации. Първоначално основният лимитиращ фактор за такъв вид намеси е бил размер на тумора над 2см, предвид опасността от разкъсване на тумора в хода на оперативната намеса с последващата му дисеминация резултираща в рецидив и влошаване на преживяемостта./ 12/

В нашата начална наблюдаван група средния размер на туморите бе 5см, като при нито един от случаите не регистрирахме нараняване и дисемницаия, поради опита на хирургичния екип от лапароскопската хирургия и правилния подбор на инструментите. Тези наши резултати съвпадат със съвременните мининвазивни и роботизирани подходи при лечението на ГИСТ оповаващи се на безопасността и надеждността на оперативните техники доказани от редица мултицентрови изследвания./13,14/

При оперираните от нас пациенти основен фактор се явява не толкова размера на тумора, колкото неговата локализация и детерминирането на макроскопски видимите резекционни граници в здраво, с цел подбор на най-подходящата хирургична намеса.

Заключение: На база на краткосрочните резултати от първите няколко пациента с гастроинтестинални стромални тумори оперирани роботизирано може да заключим, че този вид оперативни намеси са безопасни за пациентите и еквивалентни в онкологично отношение на конвенционалните такива. Не бива да се пропускат и предимствата които роботизираната хирургия притежава пред лапароскопската, но и недостатъците касаещи основно удълженото оперативно време и себестойността на процедурата.

Библиография:

1. Marcella C, Shi RH, Sarwar S. Clinical overview of GIST and its latest management by endoscopic resection in upper GI: a literature review. Gastroenterol Res Pract 2018;2018:6864256.

2.Gertsen E, C, van Boxel G, I, Brosens L, A, A, Ruurda J, P, van Hillegersberg R: Minimally Invasive Resection of Large Gastric Gastrointestinal Stromal Tumors. Dig Surg 2020;37:441-446. doi: 10.1159/000510386

3.Kankerregistratie N. Incidence of gastric GISTs 2019: 2018–20. : https://www.cijfersoverkanker.nl/selecties/dataset_1/img5d4ad3d3c3127?row = 1&direction = up#table.

4. G.D. Demetri, R.S. Benjamin, C.D. Blanke, J.Y. Blay, P. Casali, H. Choi, et al.NCCN Task Force report: management of patients with gastrointestinal stromal tumor (GIST)–update of the NCCN clinical practice guidelines J Natl Compr Canc Netw, 5 (Suppl. 2) (2007 Jul), pp. S1-S29 quiz S30

5. P. G. Casali , J. Y. Blay, N. Abecassis et all , Gastrointestinal stromal tumours: ESMO EURACAN GENTURIS Clinical Practice Guidelines for diagnosis, treatment and follow-up, 0923-7534/ 2021 European Society for Medical Oncology. Published by Elsevier Ltd. All rights reserved, https://doi.org/10.1016/j.annonc.2021.09.005 Volume 33 - Issue 1 – 2022

6. Haverkamp L, Brenkman HJ, Seesing MF, Gisbertz SS, van Berge Henegouwen MI, Luyer MD, et al. Laparoscopic versus open gastrectomy for gastric cancer, a multicenter prospectively randomized controlled trial (LOGICA-trial). BMC Cancer. 2015;15:556–7.

7. Lai EC, Lau SH, Lau WY. Current management of gastrointestinal stromal tumors a comprehensive review. Int J Surg 2012;10:334–40.

8. Huang CM, Chen QF, Lin JX, Lin M, Zheng CH, Li P, et al. Can laparoscopic surgery be applied in gastric gastrointestinal stromal tumors located in unfavorable sites? a study based on the NCCN guidelines. Medicine. 2017;96(14):e6535–8.

9. Y. Fong, D.G. Coit, J.M. Woodruff, M.F. Brennan, Lymph node metastasis from soft tissue sarcoma in adults. Analysis of data from a prospective database of 1772 sarcoma patients

Ann Surg, 217 (1) (1993 Jan), pp. 72-77

10. R. Cirocchi, E. Farinella, F. La Mura, D. Cavaliere, N. Avenia, G.M. Verdecchia, et al. Efficacy of surgery and imatinib mesylate in the treatment of advanced gastrointestinal stromal tumor: a systematic review Tumori, 96 (3) (2010 May–Jun), pp. 392-399

11. Desiderio. J, Trastulli.S, Cirocchi.R et all., Robotic gastric resection of large gastrointestinal stromal tumors, International Journal of Surgery 11 (2013),

12. Bischof DA, Kim Y, Dodson R, Carolina Jimenez M, Behman R, Cocieru A, et al. Open versus minimally invasive resection of gastric gist: a multi-institutional analysis of short- and long-term outcomes. Ann Surg Oncol. 2014;21(9):2941–8.

13. Masoni L, Gentili I, Maglio R, Meucci M, D'Ambra G, Di Giulio E, et al. Laparoscopic resection of large gastric GISTs: feasibility and long-term results. Surg Endosc. 2014;28(10):2905–10.

14. Lai IR, Lee WJ, Yu SC. Minimally invasive surgery for gastric stromal cell tumors: intermediate follow-up results. J Gastrointest Surg 2006 Apr;10(4): 563e6.J. Desiderio et al. / International Journal of Surgery 11 (2013) 191e196 195 ORIGINAL RESEARCH

РОБОТ-АСИСТИРАНА ДИСТАЛНА ГАСТРЕКТОМИЯ - ПРЕДИМСТВА И НЕДОСТАТЪЦИ.

К. Драганов*, В. Маринов*, А. Петреска*, Д. Русенов*, Н. Кътев*, П. Карагьозов, И. Тишков**, А. Стилянова*, Е. Стоянова*, Г. Тунчева***

**Клиника по чернодробна, жлъчна, панкреатична и обща хирургия; **Отделение по Интервенционална гастроентерология; АСК УМБАЛ Токуда София*

За контакт:

kiril_draganov2000@hotmail.com

Въведение: Миниинвазивната хирургия при стомашен карцином (СК) все още не е утвърдена като “златен стандарт” в световен мащаб, но има редица предимства пред отворената хирургия. Робот-асистираната дистална стомашна резекция (РАДСР) представлява лечебна възможност с редица предимства пред лапароскопията.

Цел: Анализ на резултатите от собствената начална серия на пациенти с РАДСР.

Материал и методи: В периода 2019-2022 год. сме извършили 8 РАДСР. Всички пациенти бяха диагностично уточнени предоперативно с целия арсенал инстурементални изследвания и преценени като подходящи кандидати за роботизирана хирургия. Първоначална лапароскопия отхвърляше наличието на перитонеална и/или хематогенна дисеминация.

Резултати: Средната възраст на болните беше 55.0 год. (41-68 год.), 5мъже и 3жени, всички без сериозен коморбидитет. Индикация за РАДСР беше СК в 7 случая и GIST в 1 случай. Времето за докинг и общото хирургично време показаха трайна тенденция за съкращаване. Няма конверсии. При всички карциноми постигнахме чисти резекционни линии, доказано с Gefrier. Адекватността на D2- дисекцията се потвърждава от средния брой отстранени лимфни възли – 24 (18-41). Не сме регистрирали ранен постоперативен морталитет и специфичен морбидитет.

Заключение: РАДСР е атрактивен вариант на миниинвазивната хирургия и по-добра от лапароскопията поради редица характеристики (3D образ, почти нелимитиран обем на движения на ръцете и т.н.). Финансовата стойност на подобна интервенция е основния й недостатък в нашата страна.

Ключови думи: стомашен карцином; робот-асистирана дистална стомашна резекция

ROBOT-ASSISTED DISTAL GASTRECTOMY – ADVANTAGES AND DISADVANTAGES

K.Draganov*, V.Marinov*, A.Petreska*, D.Rusenov*, N.Katev*, P.Karagyozov**, I.Tishkov**, A.Stilyanova*, E.Stoyanova*, G.Tuncheva*

* Department of Liver, Biliary, Pancreatic and General Surgery

** Department of Interventional Gastroenterology

Acibadem City Clinic University Hospital Tokuda

Corresponding Author:

prof. dr Kiril Draganov

email: kiril_draganov2000@hotmail.com

Background: Mini-invasive radical surgery in gastric cancer (GC) is not accepted as a “gold standard” worldwide yet but it has many advantages compared to open surgery. Robot-assisted distal gastrectomy (RADG) offers a treatment option with proven superiority to laparoscopy.

Aim: Analysis of the results in the initial institutional series of RADG.

***Material and methods**: Between 2019-2022 we performed 8 RADG. All the patients received preoperatively the full scale of instrumental investigation and were judged as appropriate candidates for robotic surgery. Initial laparoscopy confirmed the absence of peritoneal and/or other organ involvement.*

***Results**: Median patients' age was 55.0 years (range 41-68 years). The male/female ratio was 5/3. No serious comorbidity was registered preoperatively. Indication for RADG included 7 cases of GC and 1 case of GIST. The docking time and the total operative time demonstrated a tendency for shortening. There were no conversions. Clean resection margins were obtained in all cancer patients and were confirmed by frozen sections. Accuracy of D2 lymph node dissection was proved by the median number of lymph nodes removed – 24 (range 18-41). No early postoperative specific morbidity and mortality were registered.*

***Conclusion**: RADG is an attractive mini-invasive option since it has even better characteristics than laparoscopy (3D image, almost unlimited volume of wrist movement, etc.). Financial cost is the main disadvantage of this procedure in our country.*

***Key words:** gastric cancer; robot-assisted distal gastrectomy*

Въведение

Ерата на миниинвазивната хирургия (МИХ) при ранен стомашен карцином (СК) започва през 1994 год., когато Kitano et al. извършват първата лапароскопски-асистирана дистална гастректомия [1]. С натрупването на опит индикациите се разширяват и включват и локално авансирали случаи, задължително с лимфна дисекция в обем D2 [2,3]. Стремежът за онкологично издържана МИХ логично добавя в арсенала си и системата Da Vinci с робот-асистираната дистална стомашна резекция (РАДСР), докладвана от Hashizume и Sugimachi през 2003 год. [4] и Kakeji и сътр. през 2006 год. [5]. Основни предимства на Da Vinci пред лапароскопията са ергономичността, 3D-образът, анти-тремор опцията и обемът на движения (Endo-Wrist motions) [6,7].

Все още е спорно доколко МИХ при СК е утвърдена или не като "златен стандарт". Отговор на този въпрос сме потърсили в обсъждането.

Цел

Анализ на резултатите от собствената начална серия на пациенти с РАДСР.

Материал и методи

В периода януари, 2019-януари, 2022 год. извършихме 8 РАДСР.

Всички пациенти бяха диагностично уточнени предоперативно с целия арсенал инстурементални изследвания и преценени като подходящи кандидати за РАДСР. Тук включваме и ендоскопската УЗД, както и ендоскопското маркиране при ранен СК.

При първите 3 случая използвахме системата Da Vinci Si, при следващите 5 - Da Vinci Xi.

Основни характеристики и моменти на РАДСР бяха следните:

четири троакарна техника (8мм) + асистентски троакар;

първоначална лапароскопия с цел отхвърляне наличието на перитонеална и/или хематогенна дисеминация;

позициониране на пациента, докинг;

мобилизация на стомаха по малката и голямата кривина, „типична" РАДСР с прекъсване на дуоденума и стоваха с хистологично доказване на R0 резекция и D2 лимфна дисекция;

работна горна срединна минилапаротомия, екстирпация на резектата и апаратна екстракорпорална гастро-йеюнална анастомоза и йеюно-йеюнална анастомоза.

Резултати

Средната възраст на болните беше 55.0 год. (41-68 год.), 5мъже и 3жени, всички без сериозен коморбидитет. Най-често индикация за РАДСР беше СК (n=7). Един случай предоперативно беше диагностициран като GIST, но от трайната хистология се установи инфламаторен миофибробластен тумор.

Времето за докинг и общото хирургично време показаха трайна тенденция за намаляване. Общото оперативно време вариераше в интервала 3:45-5:30ч. Най-продължителната намеса (5:30ч) беше при пациент с локално авансирал СК с множествена регионална лимфогенна дисеминация и инфилтрация на капсулата на главата на панкреаса, наложила мултивисцерална en-bloc резекция. Няма конверсии по „технически причини“ или поради възникнари интраоперативни компликации. При всички карциноми постигнахме чисти резекционни линии, доказано с Gefrier. Адекватността на D2- дисекцията се потвърждава от средния брой отстранени лимфни възли – 18 (10-41). И тук е нужно уточнение, а именно, че с 10 екстирпирани лимфни възли беше една пациентка с T1a карцином. Трайните хистологични диагнози установиха T1a, N0 (1 случай), T1b, N1 (1/16, 1 случай), T2, N1-2 (2 случая), T3, N2-3 (3 случая).

Не сме регистрирали ранен постоперативен морталитет и специфичен морбидитет.

Постоперативния болничен престой беше средно 6.1 дни.

За периода на проследяване (6-29 мес.) устатновихме свободна от болест преживяемост при 6 пациенти и прогресия на заболяването (метахронни чернодробни метастази) при двама, като при единия на фона на химиотерапия 12 месеца след намесата PET-CT регистрира и белодробна лезия, суспектна за метастатична.

Обсъждане

Стомашната онкохирургия е една от областите, в които МИХ навлиза с най-голяма скорост [8]. Липсата на категоричен отговор на въпроса „Това ли е златният стандарт?“ внася обосновано известни колебания. Ако вникнем детайлно в този въпрос, то можем да формулираме три, много по-конкретни въпроси: (1) Какви са ползите за пациента?; (2) Има ли граници за МИХ и кои са те?; (3) Кой метод на МИХ да се избере – лапароскопския или роботизирания? [9]

През 2015 год. възниква идеята за създаване и използване на мултиинституционален регистър и последващ сравнителен анализ между резултатите след отворена, лапароскопска и роботизирана стомашна резекционна онкохирургия [10] Първите сравнителни анализи се очакват в края на 2022 год., но е възможно и известно забавяне поради COVID-пандемията, респ. преустановяването на МИХ въобще за почти двугодишен период в редица страни в Европа и по света.

Какво сочат данните от литературата?

Към момента няма международен консенсус, коментиращ ролята на МИХ и в частност роботизираната хирургия при рак на стомаха [9]. В специализираната литература до 2018 год. липсва ръководство (guideline). Намерихме единствено един мета-анализ и 15 оригинални статии върху собствени проучвания. В резултат на това всяка една институция, а понякога и всеки хирург индивидуално приемат и следват собствена концепция [9].

Parisi et al. докладват една от най-внушителните серии на пациенти със СК – 1026 [9]. С цел получаване на хомогенни и сравними групи авторите обработват информацията с методите на сравнителния анализ и избират случаи в съотношение 1:1:2 - роботизирана (n=151), лапароскопска (n=151) и конвенционална гастректомия (n=302). Няма установени

статистически достоверни различия по отношение на демографски показатели, диагноза и стадий, както и вида на хирургията. МИХ (лапароскопска и роботизирана) се характеризират с по-малка интраоперативна кръвозагуба (p = 0.002) и по-кратък болничен престой (p<0.0001). Броят на екстирпираните лимфни възли е най-голям при робот-асистираната намеса (27.78 ± 11.45), най-нисък при лапароскопията (24.58 ± 13.56) и междинен при отворената хирургия (25.82 ± 12.07) , но без тези разлики да са значими (p>0.05). Не се установяват различия и по отношение на честотата на морбидитета, вкл.и и инсуфициенцията на анастомозата (съотв. p = 0.13 и p = 0.78).

В ръководството на ESMO от 2016 год. се препоръчва планиране и извършване на МИХ при липса на данни от предоперативната образна диагностика за „N+“ [11]. Това по наше мнение значително стеснява кръга на потенциалните кандидати за лапароскопска или робитизрана стомашна резекция. В цитираното ръководство се посочва, че все още няма достатъчни доказателства за възможностите на лапароскопията за щателна D2-лимфна дисекция. В същото време авторите правят уговорка, че е възможно робот-асистираната хирургия да позволява такава дисекция, съпоставима със и дори превъзхождаща отворената хирургия.

Постигането на R0-резекция е един от задължителните компоненти на радикалната стомашна хирургия, което и с отворената, и с МИХ може да се постигне с еднакъв успех. Вторият крайъгълен камък е свързан с лимфната дисекция. Броят на отстранените л.в. не трябва да е по-малък от 16, за да се охарактеризира дисекцията като адекватна и за стадирането, и за цялостния лечебен резултат [12, 13].

Заключение: РАДСР е атрактивен вариант на МИХ и по-добра от лапароскопията поради редица характеристики на самата Da Vinci система. Възможността за адекватна лимфна дисекция е основното й предимство. Финансовата стойност на подобна интервенция е основния й недостатък в нашата страна.

Литература:

1. Kitano, S, Iso, Y, Moriyama, M, and Sugimachi, K (1994). Laparoscopy-assisted Billroth I gastrectomy. Surg Laparosc Endosc. 4, 146-148.

2. Hur, H, Lee, HY, and Lee, HJ. Efficacy of laparoscopic subtotal gastrectomy with D2 lymphadenectomy for locally advanced gastric cancer: the protocol of the KLASS-02 multicenter randomized controlled clinical trial. BMC Cancer. 2015;15:355.

3. Kim, HI, Hur, H, and Kim, YN. Standardization of D2 lymphadenectomy and surgical quality control (KLASS-02-QC): a prospective, observational, multicenter study [NCT01283893]. BMC Cancer. 2014; 14:209.

4. Hashizume M, Sugimachi K. Robot-assisted gastric surgery. Surg Clin North Am 2003;83:1429-44.

5. Kakeji Y, Konishi K, Ieiri S. Robotic laparoscopic distal gastrectomy: a comparison of the da Vinci and Zeus systems. Int J Med Robot. 2006; 2:299-304.

6. Kim VB, Chapman WH, Albrecht RJ. Early experience with telemanipulative robot-assisted laparoscopic cholecystectomy using da Vinci. Surg Laparosc Endosc Percutan Tech. 2002; 12:33-40.

7. Koh DC, Tsang CB, Kim SH. A new application of the four-arm standard da Vinci(R) surgical system: totally robotic-assisted left-sided colon or rectal resection. Surg Endosc. 2011; 25:1945-1952.

8. Parisi A, Nguyen NT, Reim D et al. Current status of minimally invasive surgery for gastric cancer: A literature review to highlight studies limits. Int J Surg. 2015;17:34–40.

9. Parisi A, Reim D, Borghi F et al. Minimally invasive surgery for gastric cancer: A comparison between robotic, laparoscopic and open surgery. World J Gastroenterol. 2017 Apr 7; 23(13): 2376–2384.

10. Parisi A, Desiderio J. Establishing a multi-institutional registry to compare the outcomes of robotic, laparoscopic, and open surgery for gastric cancer. Surgery. 2015;157:830–831.

11. Smyth EC, Verheij M, Allum W et al. Gastric cancer: ESMO Clinical Practice Guidelines for diagnosis, treatment and follow-up. Gastrointestinal cancers. 2016; vol. 27, suppl. 5; V38-V49.

12. Coburn N, Cosby R, Klein L et al. Staging and surgical approaches in gastric cancer: a clinical practice guideline. Curr Oncol. 2017 Oct;24(5):324-331.

13. Japanese Gastric Cancer Association (2021). Japanese gastric cancer treatment guidelines 2018 (5th edition). Gastric cancer : official journal of the International Gastric Cancer Association and the Japanese Gastric Cancer Association, 24(1), 1–21.

РОБОТ-АСИСТИРАНА РЕЗЕКЦИИ НА ЕПИФРЕНАЛЕН ДИВЕРТИКУЛ НА ХРАНОПРОВОДА.

Ц. Минчев, В. Маринов* , А. Ангелов, С. Бизьоков , Е. Манолов, С. Богданов, И. Стоименов, П. Карагьозов, И. Тишков**, Г. Хаджидеков****

Клиника по гръдна хирургия „Аджибадем Сити Клиник Болница Токуда“- София; КЧЖПОХ „Аджибадем Сити Клиник Болница Токуда“*; „Клиника по гастроентерология. „Аджибадем Сити Клиник Болница Токуда“- София; Образна диагностика МУБАЛ Болница Лозенец“- София***;*

Адрес за кореспонденция:

Доц. Цветан Минчев, тел.: 0888831221 ;

tsvetanm@hotmail.com ;

Клиника по гръдна хирургия към „ Аджибадем Сити Клиник Болница Токуда“- София

Въведение: Минимално инвазивните подходи стават все по-популярни при операции на хранопровода . Тези процедури обаче са сложни и изискват опитни хирурзи с определен набор от умения. Стандартните лапароскопски инструменти са твърди и осигуряват ограничена свобода на движение. Визуализацията на работното поле е плоска и само в две измерения. За преодоляване са разработени роботизирани хирургически системи . С висока разделителна способност, триизмерен изображение на роботизираната система да Винчи (Intuitiv, Mountain View, CA) улеснява идентифицирането на анатомията и дисекция по време на операция. Пълният обхват на движение на мултиартикулираните инструменти е от полза при изпълнение на сложни торакоскопски задачи като зашиване и интракорпорално връзване на възел. Представяме на вашето внимание миниинвазивно лечение при и епифренални дивертикули.

Материал и метод: Представяме клиничен случай на робот -асистирана трансторакална диветикулектомия на епифренален дивертикул.Пациента е на 67г. с тежка ахалазия , опериран лапароскопски 10г. преди постъването от рефлукс. Развива тежка ахалазия и оформяне на два епифренални дивертикула в ляво и дясно с огромни размери. Преди постъпването манифестира обилно кървене на фона на антикоагулатна терапия от хранопровода в десния дивертикул като се овладява с ендоскопско клипсиране. Опериран бе в срочен порядък с дясна торакотомия и резекция на дивертикула и дистална миотомия на хранопровода. Едноетапно е направена и лапароскопска миотомия на стомаха. Един месец след това се проведе робот-асистирана дивертикулектомия в ляво, като се резецира целия дивертикул в ляво.

Резултати: Целия следоперативен период протече гладко и без усложнения. Пациента се захрани на 3ти следоперативен ден след контрол на шевната линия с водноразтворим контраст.

Изводи: Тази първа клиничен случай на усложнена патология на хранопровода, лекуван чрез роботизирана торакоскопска хирургия, подкрепя впечатлението, че хранопровода е идеален орган за роботизиран подход. Потенциалът на системата да Винчи е много голям особено за онкологичните операции на хранопровода, които вече представихме на миналия и настоящия конгрес.

Ключови думи: Хранопровод; Дивертикул; Роботизирана хирургия

ROBOT-ASSISTED RESECTION OF THE EPIPHRENAL DIVERTICUL OF THE ESOPHAGUS

Ts. Minchev, V. Marinov *, A. Angelov, S. Bizyokov, E. Manolov, S. Bogdanov, I. Stoimenov, P. Karagiozov **, I. Tishkov **, G. Hadzhidekov ***

Acibadem City Clinic Tokuda Hospital Clinic of Thoracic Surgery - Sofia; Acibadem City Clinic Tokuda Hospital *; Clinic of Gastroenterology "Acibadem City Clinic Tokuda Hospital" - Sofia **; Imaging diagnostics MUBAL Hospital Lozenets "- Sofia ***;

Corresponding Author:

Assoc. Prof. Tsvetan Minchev

***email**: tsvetanm@hotmail.com;*

Introduction: Minimally invasive approaches are becoming increasingly popular in esophageal surgery. However, these procedures are complex and require experienced surgeons with a certain set of skills. Standard laparoscopic instruments are rigid and provide limited freedom of movement. The visualization of the workspace is flat and in only two dimensions. Robotic surgical systems have been developed to overcome this. The high-resolution, three-dimensional image of the da Vinci robotic system (Intuitive, Mountain View, CA) facilitates the identification of anatomy and dissection during surgery. The full range of motion of multi-articulated instruments is useful when performing complex thoracoscopic tasks such as suturing and intracorporeal knotting. We present to your attention minimally invasive treatment for epiphrenic diverticula.

Material and method: We present a clinical case of a robot-assisted transthoracic divetilectomy of an epiphrenal diverticulum. The patient is 67 years old. with severe achalasia, operated laparoscopically 10 years. before admission from reflux. Develops severe achalasia and the formation of two epiphrenal diverticula on the left and right of enormous size. Prior to admission, he showed profuse bleeding on the background of anticoagulant therapy from the esophagus in the right diverticulum and was controlled by endoscopic clipping. He underwent urgent surgery with right thoracotomy and resection of the diverticulum and distal myotomy of the esophagus. A laparoscopic myotomy of the stomach was performed in one step. One month later, a robot-assisted diverticulectomy was performed on the left, resecting the entire diverticulum.

Results: The whole postoperative period went smoothly and without complications. The patient was fed on the 3rd postoperative day after suture control with water-soluble contrast.

Conclusions: This first clinical case of complicated esophageal pathology treated by robotic thoracoscopic surgery supports the impression that the esophagus is an ideal organ for a robotic approach. The potential of the da Vinci system is very great, especially for the oncological operations of the esophagus, which we have already presented at the last and current congresses.

Key words: Esophagus; Diverticulum; Robotic surgery

Въведение: Епифреналните дивертикули обикновено заемат последните 10 см от хранопровда, най-често 4-8 см над кардията. Те обикновено са пулсионни дивертикули, образуващи се вследствие на повишено налягане в лумена на хранопровода, най-често асоциирани с мотолитетно заболяване на хранопровода(ахалазия, дифузен езофагеален спазъм и хиперчувствителен долен хранопроводен сфинктер),което води до функционална обструкция. Епифренални дивертукули може да се образуват и ятрогенно, като при фундупликация (механична обструкция). Според различни автори честотата им варира от 0,015 до 2%,като мъжете са по-често засегнати. Най-често боледуват хора на възраст между 60 и 70 години. Диагностицират се с рентгеноскопия с контраст или с компютърна томография на гръден кош и могат да бъдат лекувани оперативно или консервативно в зависимост от симптомите на пациента и придружаващите му заболявания. В диагностиката участват езофагогастроскопия и езофагеална манометрия(потвърждава мотолитетно заболяване). Най-често епифреналните дивертикули са единични и са разположени в дясно(70%), а множествени са в около 15% от случаите.

Цел: Целта ни е да представим рядък случай на двустранни дивертикули на хранопровода с големи размери, съчетани с ахалазия и предходна задна фундопликация на стомаха.

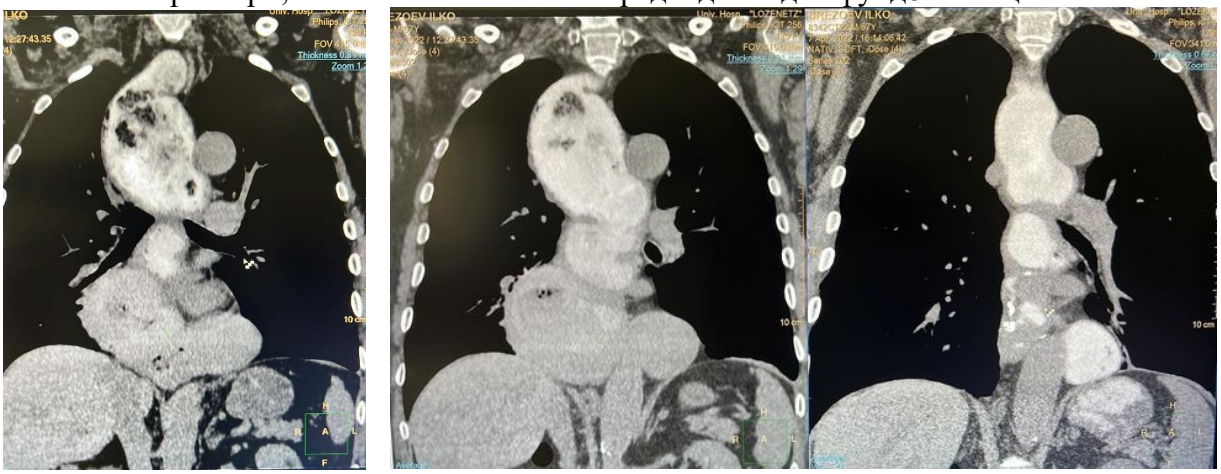

Фиг. 1 КТ реконструкция преди оперативната интервенция

Клиничен случай :

Мъж на 67 г. възраст с минали заболявания: диагностициран остеосарком на сакрум(опериран 1995 г.), в последствие нефректомия по повод метастази(1999г.), лапароскопска холецистектомия с релапаротомия по повод хемоперитонеум(2007 г.), ендоскопска задна фундопликация и кардиотомия по повод ахалазия на кардията(2020 г.), оперирани двустранни ингвинални хернии(2021 г.).

Пациентът се презентира с хематемеза и мелена, загуба на тегло. Проведе се езофагогастрокоскопия,като се установиха 2 големи дивертикула на хранопровода и ахалазия на кардията, както и тъмна кръв примесена с коагулуми по цялото протежение на хранопровода. На около 40 см от съзибието се намери видимо кървящ съд, като се поставиха 3 хемостатични клипса и се овладя кървенето. (Фиг. 1)

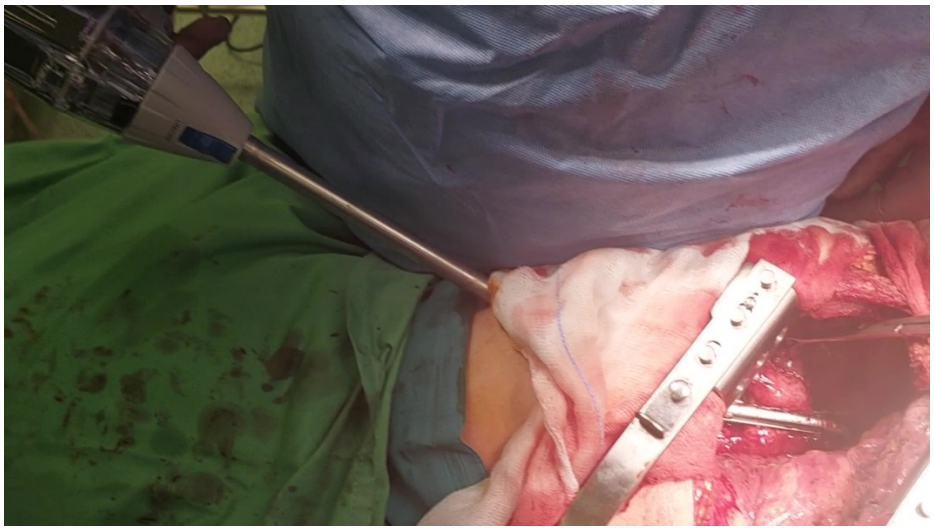

Фиг 2. Миотомия и резекция на дивертикула в дясно.

След 2 седмици пациентът се подложи на оперативна интервенция- предностранична торакотомия в дясно. При експлорацията се установи гигантски дивертикул в дясно с размер 7-8 см с множество адхезии към околните тъкани, както и силно дилатиран хранопровод над дивертикула до горна торакална апертура. Описаният дивертикул се либелира от околните тъкани и се резицира с автоматичен уширвател Signia EndoGia 60 mm. (фиг.2) С помощта на ултразвуков дисектор се томира мускулния слой на хранопровода на протежение 5-6 см,като се достигна до лигавицата. Заложи се един тръбен дрен №24, отведен на моделиран вакуум, подведе се НГС и се затвори торакотомията послойно. През същата анестезия се направи лапраскопия, като се установиха множество адхезии в коремната кухина, както и предходна фундупликация по Нисен-Розети. След паракрурална дисекция на дисталния хранопровод се премахна фундупликацията и се томира мускулния слой на кардията на протежение около 4см. Общото оперативно време беше 180 минути. Пациентът пролежа общо 8 дни следоперативно,като първият беше в Клиника по анестезиология и интензивно лечение. На 3 следоперативен ден се проведе рентгеноскопия с водоразтворим контаст, като не се наблюдаваше екстралуменнно изтичане на контраст, вляво се оформи депо супрадифрагмално с размер 60/40 мм, дистално контрастната материя премина безпрепятствено в стомаха. От 4-ти следоперативен ден се свали НГС и започна захранване през устата. На 8-ми следоперативен ден пациентът беше изписан след свален гръден дрен с разгънат двустранно белодробен паренхим от контролната рентгенография, раздвижен и захранен.

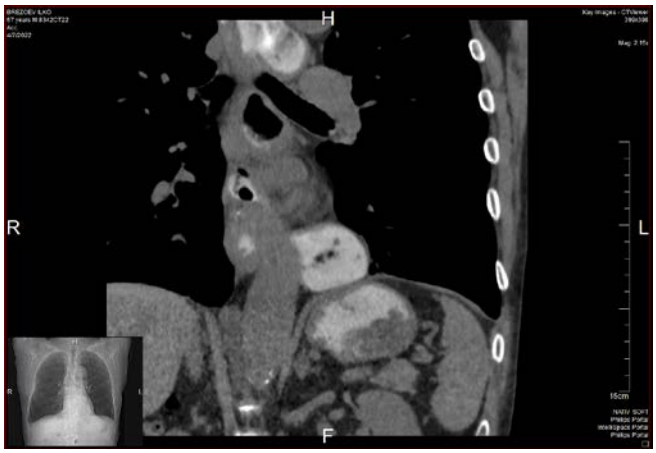

Фиг 3. КТ реконструкция на дивертикула в ляво

Шест седмици след изписването пациента се върна в клиниката по гръдна хирургия за планова робот-асистирана

Фиг. 4 Дисекция на дивертикула

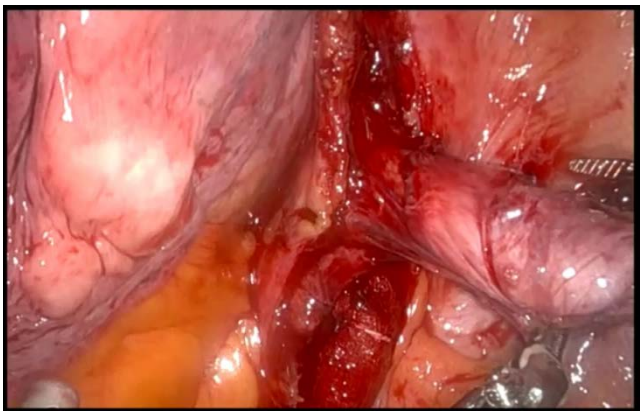

Фиг. 5 Резекция на дивертикула

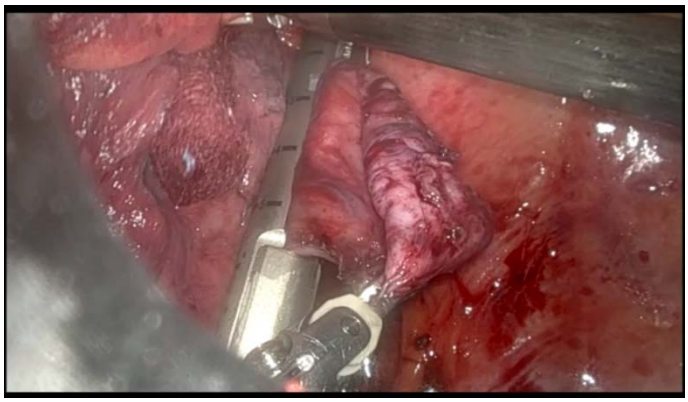

дивертикулектомия в ляво. Той беше в добро общо състояние и наддал на тегло с 4 килограма. Под ОРИА през 4-видео контролирани торакоцентезни отвърстия се направи робот-асистирана торакоскопия в ляво. Намери се епифренален дивертикул на хранопровода с размер 5-6см, който се ексцизира с автоматичен ушивател EndoGia 60 mm. Оперативното време беше 45 минути. (Фиг. 3,4,5) На втори следоперативен ден се проведе рентгеноскопия с контраст- като не се видя изтичане на контраст екстралуменно и не се изобразиха трайни депа от контастна материя. На трети следоперативен ден се премахна НГС и започна захранване през устата. Пациентът беше изписан на 4 следоперативен ден след свален гръден дрен с разгънат двустранно белодробен паренхим, раздвижен и захранен. (Фиг. 6)

Дискусия:

Епифреналните дивертикули на хранопровода сериозно влошават качеството на живот и техните усложнения са потенциално живото-застрашващи. Те са симптоматични само в 15-20% от случаите. Benacci et al. докладват, че асимптоматичните пациенти нямат нужда от хирургично лечение, защото 100% от случаите,които проследяват не развиват симптоми. Altorki et al. са на противоположно мнение, като смятат,че всеки епифренален дивертикул трябва да се оперира поради риска от усложнения.

Мини-инвазивната хирургия показва отлични резултати,като според литературен обзор на различни източници: симптоматиката се подобрява в 85-100% от случаите, ликаж от сутурата на хранопровода 8-23%, 8-10% усложнения и около 0,7% смъртност. Предимствата на мини-инвазивната хирургия са лесен достъп, подобрена визуализация, възможността за по-добра миотомия и антирефлуска техника, както и по-кратък болничен престой, както и по-малката нужда от аналгетици. Недостатъците на мини-инвазивната хирургия са свързани с трудната дисекция при големи дивертикули, както и при дивертикули в определени трудно достъпни позиции.

Използването на миотомия и нейната дължина също не са дискутабилни. При 24 часова pH- манометрия при пациенти с епифренален дивертикул мотолитетни нарушения се отктриват при всички и това обосновава нуждата от миотомия. Литературният обзор показва по-висок риск от ликаж, както и от рецивид на дивертикула при липса на миотомия. Също така честотата на ГЕРБ след миотомия може да достигне до 50%, така че се препоръчва миотомията да се комбинира с Heller- Dor митомия с гастропексия.

Фиг. 6 Контролно изследване на хранопровода преди дехоспитализация

Изводи:

Лечението на епифреналните хранопроводни дивертикули остава предизвикателство и в наши дни. Нашият собствен опит и всички литературни източници с мини-инвазивни хирургични техники показват задоволително резултати в лечение на епифреналните дивертикули, сравними с класическите оперативни техники.

Ключови думи: Хранопровод; Дивертикул; Роботизирана хирургия

Адрес за кореспонденция: доц. Цветан Минчев, тел.: 0888831221 ; tsvetanm@hotmail.com ;Клиника по гръдна хирургия към „ Аджибадем Сити Клиник Болница Токуда“- София

Източници:

1.Minimally invasive therapy for epiphrenic diverticula: Systematic review of literature and report of six cases ;

Mariel Gonzalez-Calatayud, Eduardo M Targarona, Carmen Balague, Carlos Rodriguez-Luppi, Ana B Martin and Manuel Trias

2. Robotic-Assisted Transthoracic Esophageal Diverticulectomy- Bengi Balci, MD, Gizem Kilinc, MD, Bülent Calik, MD, and Gökhan Akbulut, MD

3. Epiphrenic Diverticula by Bryan Bennett; Hossein Akhondi.

4. Abdollahimohammad A, Masinaeinezhad N, Firouzkouhi M. Epiphrenic esophageal diverticula. J Res Med Sci. 2014 Aug;19(8):795-7. [PMC free article] [PubMed]

5. Kao AM, Arnold MR, Schlosser KA, Siddiqui SL, Prasad T, Colavita PD, Heniford BT. Epiphrenic Diverticulum: 20-Year Single-Institution Experience. Am Surg. 2018 Jul 01;84(7):1159-1163. [PubMed]

РОБОТИЗИРАНА ХИРУРГИЯ ПРИ КАРЦИНОМ НА РЕКТУМА – ОПИТА НА УМБАЛ „СВ. МАРИНА“ - ВАРНА.

Тургай Т. Калинов, Мехмед Б. Хадживели, Александър К. Златаров, Стефан Б. Михайлов, Никола Й. Колев и Красимир Д. Иванов. ***Катедра по обща и оперативна хирургия***

Медицински университет "Проф. д-р Параскев Стоянов" – Варна,Първа клиника по хирургия, УМБАЛ "Св. Марина" – Варна

Адрес за кореспонденция:
А. Златаров
Тел.: 052 978 665
Първа клиника по хирургия, 6 ет.
УМБАЛ „Св. Марина“
Бул. „Христо Смирненски“ №1
Варна, 9010
e-mail: Alekszlatarov@gmail.com

Въведение: Минимално-инвазивната хирургия се характеризира с редица предимства спрямо конвенционалната. Тясното пространство в малкия таз представлява техническо предизвикателство при ниските резекции на ректума. В тези случаи роботизираната хирургия има потенциал поради артикулацията на инструментите и отличната визуализация.

Цел: Да се проучи опита в роботизирана хирургия при ректален карцином.

Материал и методи: В Първа клиника по хирургия към УМБАЛ „Св. Марина“ – Варна за периода декември 2019 – април 2022 г. са извършени 29 робот-асистирани резекции на ректума с платформата DaVinci® Xi system (Intuitive Surgical, CA, USA). Протоколът за предоперативна диагностика включва ФКС, хистологична верификация, КТ с контрастна материя, ПЕТ-КТ. При карциноми в средна и долна трета на ректума се извърши ендоректална ехография и МРТ на малък таз. При карциноми T2-T4N0-2 се проведе неоадювантна лъчехимиотерапия.

Резултати: Средната възраст на пациентите бе 65 години, преимуществено от мъжки пол (мъже 62,0%, жени 37,9%). Средният BMI е 26 kg/m^2. Бяха извършени 23 предни резекции на ректума, 5 екстирпации на ректума и 1 интрасфинктерна резекция на ректума. Средното оперативно време бе 225 минути. Средният брой на дисецирани лимфни възли е 11,6. Ранните следоперативни резултати са сходни с тези при конвенционалния и лапароскопския достъп. Времето за докинг бе средно 32,3 мин (26-35 мин), а конзолното време бе средно

153 мин. Извършена е една конверсия. Честотата на усложнения е 8,3%, Dindo-Clavien 3b – n=1, Dindo-Clavien 2 – n=1.
Заключение: Представените първоначални резултати демонстрират възможностите на роботизираната хирургия при карцином на ректума, като методът е сравним с резултати от серии с конвенционални и лапароскопски операции. Предстои да бъдат проучени дългосрочните онкологични резултати.

Ключови думи: роботизирана хирургия, карцином на ректума, минимално-инвазивна хирургия, роботизирана резекция на ректума

ROBOTIC SURGERY IN CARCINOMA OF THE RECTUM – THE EXPERIENCE OF UNIVERSITY HOSPITAL "ST. MARINA "- VARNA

Turgay T. Kalinov, Mehmed B. Hadzhiveli, Alexander K. Zlatarov, Stefan B. Mihaylov, Nikolay Y. Kolev & Krasimir D. Ivanov

Department of General and Operative Surgery,

Medical University "Prof. Dr. Paraskev Stoyanov" - Varna

First Clinic of Surgery, University Hospital "St. Marina "- Varna

Corresponding author:
A.Zlatarov
Tel. : 052 978 665
First Clinic of Surgery, 6th floor.
UMHAT "St. Marina "
Bul. Hristo Smirnenski №1
Varna, 9010

e-mail: Alekszlatarov@gmail.com
turgaykalinov92@gmail.com

Introduction: *Minimally invasive surgery is characterized by a number of advantages over conventional. The narrow space in the small pelvis is a technical challenge in low resections of the rectum. In these cases, robotic surgery has potential due to the articulation of instruments and excellent visualization.*

Objective: *To study the experience in robotic surgery for rectal cancer.*

Material and methods*: In the First Clinic of Surgery at the University Hospital "St. Marina "- Varna for the period December 2019 - April 2022, 29 robot-assisted resections of the rectum were performed with the DaVinci® Xi system platform (Intuitive Surgical, CA, USA). The protocol for preoperative diagnosis includes FCS, histological verification, CT with contrast material, PET-CT. In carcinomas of the middle and lower third of the rectum, endorectal ultrasound and MRI of the pelvis were performed. In T2-T4N0-2 carcinomas, neoadjuvant radiation chemotherapy was performed.*

Results: *The mean age of the patients was 65 years, predominantly male (62.0% male, 37.9% female). The average BMI is 26 kg / m2. 23 anterior resections of the rectum, 5 extirpations of the rectum and 1 intrasphincter resection of the rectum were performed. The average operating time was 225 minutes. The average number of dissected lymph nodes was 11.6. Early postoperative results are similar to those of conventional and laparoscopic access. The docking time averaged 32.3 minutes (26-35 minutes) and the console time averaged 153 minutes. One conversion was performed. The incidence of complications is 8.3%, Dindo-Clavien 3b - n = 1, Dindo-Clavien 2 - n = 1.*

Conclusion: *The presented initial results demonstrate the possibilities of robotic surgery for rectal cancer, and the method is comparable to the results of a series of conventional and laparoscopic operations. The long-term oncological results are yet to be studied.*

Key words*: robotic surgery, rectal carcinoma, minimally invasive surgery, robotic rectal resection*

МИНИМАЛНО ИНВАЗИВНА ХИРУРГИЯ ПРИ НАДБЪБРЕЧНИ ТУМОРИ.

Тургай Т. Калинов, Мехмед Б. Хадживели, Александър К. Златаров, Стефан Б. Михайлов, Никола Й. Колев и Красимир Д. Иванов

Катедра по обща и оперативна хирургия, Медицински университет „Проф. д-р Параскев Стоянов“ – Варна.
Първа клиника по хирургия, УМБАЛ „Св. Марина“ - Варна

Адрес за кореспонденция:
А. Златаров
e-mail: Alekszlatarov@gmail.com

ВЪВЕДЕНИЕ:
В последните години лапароскопската адреналектомия се наложи като широко използван метод на хирургичното лечение на надбъбречните тумори. ЦЕЛ: Да се проучат резултатите от лапароскопска адреналектомия.
МАТЕРИАЛ И МЕТОДИ:
За периода 2006-2022 са оперирани 75 пациента с образни данни за туморни формации, засягащи надбъбречна жлеза. Предварително уточняване на хормоналната активност на намерените туморни формации е осъщесгвявано по протокол в Клиника по ендокринни болести в УМБАЛ „Св. Марина“. Трима болни бяха с двустранна локализация (MEN 2A-синдром). РЕЗУЛТАТИ: Не са наблюдавани следоперативни хирургични усложнения. Инграоперативни хипертонични кризи със стойност на АН до 300/120mmHg наблюдавахме при 2 пациенти и при един болен се наложи конверсия поради кървене. Лапароскопската адреналектомия изискват намалени нужди от постоперативна аналгетична медикация, кратък болничен престой и по-бърза адаптация и възстановяване на пациента. Извършени бяха 4 конверсии. Не се наблюдаваха сериозни постоперативни усложнения и смъртност.
ЗАКЛЮЧЕНИЕ:
Хирургично лечение е единствената възможност за радикално лечение при шщиенти с надбъбречни тумори. Лапароскопската адреналектомия трябва да се счита като метод на избор.
Ключови думи: лапароскопска адреналектомия, тумори на надбъбречната жлеза, феохромоцитом, аденом на надбъбречната жлеза

MINIMALLY INVASIVE SURGERY FOR ADRENAL TUMORS

Turgay T. Kalinov, Mehmed B. Hadzhiveli, Alexander K. Zlatarov, Stefan B. Mihaylov, Nikolay Y. Kolev & Krasimir D. Ivanov

Department of General and Operative Surgery, Medical University "Prof. Dr. Paraskev Stoyanov" - Varna
First Clinic of Surgery, University Hospital "St. Marina "- Varna

Corresponding Author:

dr A. Zlatarov

email: Alekszlatarov@gmail.com

Introduction: Hiatal hernia is one of the most common anatomical defects of the gastrointestinal tract and benign diseases of the cardio-oesophageal connection, and is often accompanied by gastro-oesophageal reflux disease. Laparoscopic fundoplication is accepted as the gold standard in the treatment of the disease and is widely used. The analysis of the results would lead to the improvement of the method and the reduction of the complications.

Objective: To conduct a study on the application of laparoscopic fundoplication in hiatal hernia.

Material and methods: The study covers 362 patients who were diagnosed and operated on in the First Clinic of Surgery at the University Hospital "St. Marina ”for the period 2005 - 2022. The perioperative results, morbidity, mortality, complications, specific complications, as well as pre- and postoperative data according to the follow-up protocol were analyzed in the patients.

Results: The gender distribution was 30.5% and 69.5%, respectively. The mean age of the patients was 62.0 years, with 59.1 years for men and 62.9 years for women. Patients are dominated by mixed hiatal hernia (type III) (36.8%), followed by type IV (27.9%), type I (15.4%) and paraesophageal hiatal hernia (n = 19.9%). The most commonly performed operative method for fundoplication was Nissen. Collis gastroplasty was also performed in 45 patients with evidence of brachioesophage. Postoperative complications were considered according to the Dindo-Clavien classification. The recurrence rate is 11.1%. After each intervention, a significant change in the value of the GILQI quality of life index was observed. Data on specific complications and behaviors are presented.

Conclusion: Laparoscopic fundoplication is a method that is being improved. Functional outcomes with low mortality and morbidity ensure a good quality of life for the patients.

Key-words: laparoscopic adrenalectomy, adrenal tumors, pheochromocytoma, adrenal adenoma

ПРИЛОЖЕНИЕ НА МИНИИНВАЗИВНАТА ХИРУРГИЯ ПРИ ЛЕЧЕНИЕТО НА НЕДЕСЦЕНДИРАЛ НЕПАЛПАТОРЕН ТЕСТИС В ДЕТСКА ВЪЗРАСТ.

Едмонд В. Рангелов, Христо И. Шивачев.

Клиника по детска хирургия, УМБАЛСМ“Н.И.Пирогов“ гр. София

Кореспонденция: Д-р
Едмонд Рангелов

УМБАЛСМ „Н. И. Пирогов” София бул. Тотлебен № 21,
e- mail: edmondrangelov@abv.bg

Резюме

Крипторхизмът или недесцендиралият тестис е една от най-често срещаните аномалии в детската хирургия и засяга 1 до 4 на сто от доносените и до 40 на сто от недоносените новородени. С напредъка в лапароскопските техники и инструменти, лапароскопската орхидопексия се превърна в стандартна процедура при лечението на непалпаторни недесцендирали тестиси. Свързаните със заболяването проблеми с фертилитета и злокачествената трансформация са доказани отдавна. Този преглед обобщава текущите знания относно крипторхизма, днешната представа за диагностика и терапия и е с особен акцент за приложението на миниинвазивната хирургия при лечението на недесцендирал, непалпаторен тестис. Цел. Да се оцени и определи терапевтичната роля, чувствителността и специфичността на лапароскопията при локализиране на непалпируеми тестиси и средното оперативно време, следоперативна инфекция на раната, следоперативния престой. Материали и методи. Това е проучване, проведено Клиниката по детска хирургия при УМБАЛСМ“ Н.И.Пирогов“ 2015 г. до 2021 г. Всички 43 пациенти, които са се явили в амбулаторното отделение с оплаквания за липсващи тестиси, са прегледани, а тези с непалпаторни тестиси бяха включени в проучването. Резултати . Средното оперативно време за двустранен и едностранен непалпируем тестис е съответно 93.56 минути. При 4 от нашите пациенти са отбелязани леки следоперативни инфекции на рани. Средната продължителност на болничния престой е 24 часа. Заключение. Лапароскопията ясно

демонстрира анатомията и предоставя визуална информация, въз основа на която може да се вземе окончателно решение за по-нататъшно лечение на недесцендиралия непалпаторен тестис.

Ключови думи: недесцендирал непалпаторен тестис, лапароскопска орхидопексия

THE USE OF MINIMALLY INVASIVE SURGERY IN THE TREATMENT OF UNDESCENDED NON-PALPABLE TESTIS IN CHILDHOOD

Edmond Rangelov, Hristo Shivachev

Pediatric Surgery UMHATEM Pirogov, Sofia

Corresponding Author:

dr Edmond Rangelov

e-mail: edmondrangelov@abv.bg

Summary

Cryptorchidism, or undescended testis, is one of the most common abnormalities in pediatric surgery and affects 1 to 4 percent of full-term and 40 percent of preterm infants. With advances in laparoscopic techniques and instruments, laparoscopic orchidopexy has become the standard procedure in the management of non-palpable undescended testes. The disease-related problems with fertility and malignant transformation have long been proven. This review summarizes the knowledge of cryptorchidism, today's concept of diagnosis and therapy, and places particular emphasis on the use of minimally invasive surgery in the treatment of undecended, non-palpable testis.

Aim. To evaluate and determine the therapeutic role, sensitivity, and specificity of laparoscopy in localizing non-palpable testes and the mean operative time, postoperative wound infection, postoperative stay.

Materials and Methods. This was a study carried out in the Department of Pediatric Surgery, University Hospital „N.I.Pirogov“ Sofia from January 2015 to December 2021. All 43 patients who presented to the outpatient department with complaints of absent testes were examined, and the ones with non-palpable testes were included in the study.

Results. The mean operative time for unilateral non-palpable testis was 93.56 minutes. Minor postoperative wound infections were noted in 4 of our patients. Mean duration of hospital stay was 24 hrs.

Conclusion. Laparoscopy clearly demonstrates the anatomy and provides visual information upon which a definitive decision can be made for further management of the undescended nonpalpable testis.

Keywords: undecended non-palpable testis, laparoscopic orchidopexy

ТРАНСАБДОМИНАЛНА ПРЕПЕРИТОНЕАЛНА (ТАПП) ЛАПАРОСКОПСКА ХЕРНИОПЛАСТИКА С PROGRIP^{R} - АМОЗАЛЕПВАЩО ПЛАТНО.

Мехмед Б. Хадживели, Тургай Т. Калинов, Александър К. Златаров, Стефан Б. Михайлов, Никола Й. Колев и Красимир Д. Иванов.

Катедра по обща и оперативна хирургия, Медицински университет „Проф. д-р Параскев Стоянов“ – Варна. Първа клиника по хирургия, УМБАЛ „Св. Марина“ - Варна

Адрес за кореспонденция:
М. Хадживели
Тел.: 052 978 665
Първа клиника по хирургия, 6 ет.
УМБАЛ „Св. Марина“
Бул. „Христо Смирненски“ №1
Варна, 9010
e-mail: mehyto@gmail.com

Въведение: Възстановяването на ингвинална херния е една от най-често извършваните хирургични процедури в световен мащаб в общата хирургия. Трансабдоминалният преперитонеален (ТАПП) лапароскопски подход в терапията на ингвинална херния се превръща в алтернатива на класическата отворена херниопластика. ТАПП херниопластиката предлага възможност за анатомична дисекция с имплантиране на протеза и възможност за неинвазивно фиксиране на имплантираната мрежа.

Материали и методи: Анализът на данните обхваща всички пациенти, при които е извършена херниопластика при ингвинална херния в Първа хирургична клиника на УМБАЛ „Св. Марина” Варна в периода от 1 януари 2020 г. до 30 юни 2022 г. Включени са хоспитализирани пациенти, оперирани за всички видове ингвинална херния. Използвана е стандартната хирургична техника - ТАПП.

Резултати: В групата участват 81 пациенти на възраст от 18 до 67г. (80 мъже и 1 жена) и са извършени общо 95 ингвинални херниопластики. Стандартното дългосрочно проследяване е 12 месеца е оценено при 68 пациенти (83,95%). Всички пациенти бяха проследени 1 месец след операцията. Средното проследяване е на 12 месеца. При 1-годишната оценка се съобщава за лек дискомфорт в слабинната област при 2 пациенти (2,47%) [1-3 по визуално аналоговата скала (VAS)]. Следоперативна болка с продължителност над 6 месеца в ингвиналната област с умерена степен (4-6 VAS) е докладвана в един случай (1,23%) и при 0 пациент (0,00%) за 12 месеца след операцията. Нямаше рецидив и не се съобщава за хронична следоперативна болка в тежка степен.

Заключение: ТАПП е високоефективен метод за лечение на слабинна херния, свързана с ниска степен на постоперативна заболеваемост и рецидив. Нашето проучване показва, че лапароскопското възстановяване на ингвинална херния с помощта на техниката ТАПП с имплантиране на самофиксираща мрежа е бърз, ефективен, надежден и икономически изгоден метод, намаляваща ингвиналната болка след херниопластика.

Ключови думи: лапароскопско херниопластика, самозахващаща се мрежа, трансабдоминален преперитонеален лапароскопски подход

APPLICATION OF A SELF-ADHESIVE PROGRIP ᴿ MESH IN TAPP HERNIA REPAIR

Mehmed B. Hadzhiveli, Turgay T. Kalinov, Alexander K. Zlatarov, Stefan B. Mihaylov, Nikolay Y. Kolev & Krasimir D. Ivanov

Department of General and Operative Surgery, Medical University "Prof. Dr. Paraskev Stoyanov" – Varna, First Clinic of Surgery, University Hospital "St. Marina "- Varna

Corresponding author:

Corresponding author:
M. Hadzhiveli
Tel. : 052 978 665
First Clinic of Surgery, 6th floor.
UMHAT "St. Marina "
Bul. Hristo Smirnenski №1
Varna, 9010
e-mail: mehyto@gmail.com

Introduction: *Inguinal hernia repair is one of the most frequent surgical procedures worldwide in general surgery. The transabdominal laparoscopic (TAPP) approach in hernia repair is going to be a suitable alternative to classical open inguinal hernia repair and in the last few years, it tends to become the standard practice for 1 day surgery. TAPP repair offers the possibility of anatomic dissection with implantation of the mesh and the possibility of non-invasive fixation of the implanted self adhesive mesh.*

Materials and methods: *Data analysis encompassed all patients who underwent inguinal hernia surgery in First Surgery Clinic of the University Hospital "St. Marina" Varna within the period from January 1, 2020 to June 30, 2022 and our study includes hospitalised patients who underwent surgery for all types of inguinal hernia. We used the standard TAPP surgical technique.*

Results: *There were 81 patients, from 18 to 67 years old, (80 males and 1 woman), in our group and there were 95 inguinal hernias repaired in total. Standard follow-up was 12 months, and was evaluated in 68 patients (83.95%). All patients were controlled in first month after operation. The mean follow-up was at 12 months. At the 1-year assessment, mild discomfort was reported in the groin in 2 patients (2.47%) [1-3 on the visual analogue scale (VAS)]. Post-operative pain lasting over 6 months in the groin of moderate degree (4-6 VAS) was reported in one case (1,23%) and in 0 patient (0.00%) in 12 months after operation. There was no recurrence and no chronic post-operative pain of severe degree reported.*

Conclusion: *TAPP is a high effective method for treating groin hernia associated with low rate of postoperative morbidity and recurrence. Our study demonstrates that TAPP technique with the implantation of a self-fixation mesh is fast, effective, reliable and economically advantageous method and, according to our results, reduces the occurrence of post-herniorrhaphy inguinal pain.*

Keywords: *laparoscopic hernia repair, self-gripping mesh, transabdominal preperitoneal laparoscopic approach, TAPP.*

КОНВЕНЦИОНАЛЕН И МИНИ-ИНВАЗИВЕН ПОДХОД ПРИ ПЕРФОРИРАЛИ ЯЗВИ НА СТОМАХА И ДВАНАДЕСЕТОПРЪСТНИКА.

Мартин Н. Николов, Владислав Х. Христов, Константин И. Костов, Методи К. Джуджев.

Клиника по Хирургия, УМБАЛСМ „Пирогов", гр. София

Автор:
Мартин Н. Николов тел.+359887173126
mail: mnickolov@Yahoo.com

Резюме:
Цел и задачи: сравнителен анализ на резултатите при лапароскопски и конвенционални оперативни интервенции при перитонит, следствие на перфорирали стомашни и дуоденални улкуси. Да се сравнят

предимствата на мини-инвазивния подход при подбрани пациенти и сравният честотата на следоперативните усложнения в двете групи.
Материали и методи: в проучването са включени всички пациенти с посочената патология в Клиника по Хирургия към УМБАЛСМ „Пирогов“, София за период от 2,5 години. Събрани и синтезирани са данните от История на заболяването, извадката от оперативните протоколи и контролните прегледи. За обобщаване на резултатите е използван ретроспективен статистически анализ.
Резултати: за посочения период в клиниката са осъществени 144 оперативни интервенции при перитонит с посочената генеза, от тях 123 (85%) са конвенционални и 21 (15%) – лапароскопски. Половото разпределение е както следва: мъже 83 (58%) и жени – 61 (42%). Средната възраст на пациентите бе 57 години, а средният болничен престой – 5 дни. Следоперативни усложнения, налагащи реоперация се наблюдаваха при шестима от конвенционалната група (4,87%) и при един от лапароскопската (4,8%). Раневи инфекции, налагащи продължително лечение са отчетени при 14 пациенти (11%), оперирани конвенционално.
Заключение: лапароскопските интервенции при селектирани пациенти с перитонит в следствие на перфорация на стомашен и дуоденален улкус са сигурен метод на лечение с преимущество по отношение на болничния престой и раневите усложнения. Лимитиращи фактори са давност на състоянието >24 ч, септичен шок и тежка придружаваща сърдечно-съдова и белодробна патология.
Ключови думи: пептичен улкус, лапароскопия, конвенционални интервенции, усложнения.

CONVENTIONAL AND MINI-INVASIVE APPROACH FOR PERFORATED STOMACH AND DUODENAL ULCERS.

Martin N. Nikolov, Vladislav H. Hristov, Konstantin I. Kostov, Metodi K. Djudjev.

General Surgery Clinic, UMHATEM “Pirogov”, Sofia,

Corresponding Author:

Martin N. Nikolov phone: +359887173126

e-mail: mnickolov@Yahoo.com

Aim and objectives: *to compare the results of laparoscopic and conventional surgical interventions for peritonitis due to perforated gastric and duodenal ulcers. To present the benefits of mini-invasive approach in selected patients and compare the incidence of postoperative complications in both groups.*

Materials and methods: *the study included all patients with the pathology with the specified pathology at the Clinic of Surgery at UMHATEM "Pirogov", Sofia for a period of 2.5 years. The data was collected and synthesized from the History of the disease, the sample from the operative protocols and the control examinations. A retrospective statistical analysis was used to summarize the results.*

Results: *for the specified period in the clinic were performed 144 surgical interventions for peritonitis of the specified genesis, of which 123 (85%) were conventional and 21 (15%) - laparoscopic. The gender distribution is as follows: men 83 (58%) and women - 61 (42%). The mean age of the patients was 57 years and the mean hospital stay was 5 days. Postoperative complications, requiring reoperation were observed in six of the conventional group (4.87%) and one of the laparoscopic (4.8%). Wound infections requiring long-term treatment were reported in 14 patients (11%) operated on conventionally.*

Conclusion: *laparoscopic interventions in selected patients with peritonitis due to perforation of gastric and duodenal ulcers are a reliable method of treatment with an advantage in terms of hospital stay and wound complications. Limiting factors are the preoperative duration of the condition > 24 h, septic shock and severe concomitant cardiovascular and pulmonary pathology.*

Keywords: *peptic ulcer, laparoscopy, conventional interventions, complications.*

Увод

Перфорацията на стомашна и дуоденална язва продължава да бъде причина за 1,5-4% [1] от случаите на оперативни интервенции по спешност, въпреки значителния спад в честотата на състоянието след въвеждане на H2-блокерите и PPI през 90-те години на миналия век и насоченото етиологично лечение спрямо H. pylori. Разликите в честотата в различните популации варират според редица фактори: генетични, социални, стил на хранене, прием на медикаменти. Използването на лапароскопия в спешната хирургия носи много теоретични предимства, включително минимален достъп за диагностични цели с висока чувствителност и специфичност в онези ситуации, които могат да представляват диагностични предизвикателства. С въвеждането ѝ в хирургичната практика хирурзите получиха метод едновременно за прецизна диагностика и последващо лечение на спешната интраабдоминална патология. По същество на хирургичната тактика, лапароскопската оперативна интервенция не се различава от конвенционалната: ревизия на корема с установяване зоната на лезията и отхвърляне на друга патология, сутура с или без ексцизия на язвените ръбове, преценка за фиксиране на оментум върху шевната линия, саниране на коремната кухина и дрениране на коремната кухина (необлигантно). Обичайните предимства на техниката – скъсен болничен престой, редукция на болката с ранно раздвижване и минимален процент раневи усложнения са в сила и тук, и са причина за все по-широкото използване на метода при подозрение за перитонит с посочената генеза, въпреки че в световен мащаб лапаротомията продължава да превалира [2]. Коректно е да се отбележи и, че допълнителен лимитиращ момент за прилагане на лапароскопските процедури в нашата страна е необходимостта от доплащане от страна на пациента.

Цел и задачи

Сравнителен анализ на резултатите при лапароскопски и конвенционални оперативни интервенции при перитонит, следствие на перфорирали стомашни и дуоденални язви. Да се демонстрира предимствата на мини-инвазивния подход при подбрани пациенти и сравнят следоперативните усложнения в двете групи.

Материал и методи

Анализирани са данни за период от 2,5 години (01/20 – 06/22 г.) на пациентите, претърпели оперативна интервенция по повод перфорация на язва на стомах или дванадесетопръстник в Клиника по Хирургия на УМБАЛСМ „Пирогов“. Въпреки, че разгледаният времеви диапазон съвпада с появата и разпространението на пандемията от Covid-19, честотата на хоспитализация по повод хирургичното заболяване е непроменена в сравнение с предходните периоди. Взети под внимание са демографските показатели, времетраенето на интервенцията, постоперативната болка на 24-я, 72-я час и 7-и следоперативен ден, постоперативните усложнения, скорост на възстановяване на пасажа, раневите инфекции и честотата на инцизионни хернии. Оперираните болни са проследени средно 12 месеца.

Изключващите критерии при селектиране на пациентите за лапароскопско третиране на заболяването са тежко общо състояние с картина на септичен шок, хронични заболявания

на дихателната система, водещи до рестрикция, сърдечна недостатъчност III ФК, предходни оперативни интервенции с голям обем в горния коремен етаж и дифузен перитонит с давност над 24 часа (невъзможност за осъществяване на сигурен лаваж на коремната кухина) [7].

Прилагана е стандартна трипортова техника при лапароскопия: 10 мм порт за камерата супраумбиликално и два работни порта 5 мм – по медиоклавикуларна линия в двете подребрия. Пневмоперитонеумът е създаден по метода на Hasson, операторът работи между краката на болния. При необходимост от ретракция на левия лоб на черния дроб, същата се извършва през допълнителен порт в епигастриума. Обичайно оперативната интервенция започва до 90 минути след поставяне на диагнозата и в общия случай включва експлорация, затваряне на дефекта с или без оментопластика и лаваж на коремната кухина. В отделни случаи, по преценка на оператора коремът не е дрениран. Използваните стандартно антибиотици включват цефалоспорини II или III генерация, хинолони и Метронидазол.

Резултати

От осъществените за периода 144 оперативни интервенции при перитонит с посочената генеза, 123 (85%) са извършени конвенционално и 21 (15%) – лапароскопски. Половото разпределение е както следва: мъже 83 (58%) и жени – 61 (42%). Средната възраст на пациентите е 57 години (22-91), а средният болничен престой – 5 дни (3-11). От всички третирани язвени лезии в корпуса на стомаха са били локализирани 18, в антрума и пилоричната област – 95, дуоденални – 31. Конверсия към лапаротомия е била наложителна при 3 интервенции (14,28%): процент, отговарящ на този в западната литература [2] [3]. Оперативното време е средно 94 мин. за лапароскопската група и 76 мин. за конвенционалната. Следоперативни усложнения, налагащи реоперация се наблюдават при шестима пациенти от конвенционалната група (4,87%) /три случая на формирани интеринтестинални абсцеси, два на инсуфициенция на шевната линия и един с кървене в ранния постоперативен период/ и при един от лапароскопската (4,8%) /инсуфициенция на шевната линия/ [8]. Летално са завършили четири случая (2,76%). Раневи инфекции, налагащи продължително лечение са отчетени при 14 пациенти (11%), оперирани конвенционално, трима от които в последствие са развили инцизионни хернии.

	Конвенционални	Лапароскопски
Оперативно време (мин.)	76	94
Необходимост от реоперации	6	1
Раневи инфекции	14	0
Развитие на инцизионни хернии	3	0
Конверсия	-	3
Леталитет	4	0

Отчита се сигнификантна разлика в периода, необходим за възстановяване на чревния пасаж в полза на лапароскопската група пациенти (факт, който отчасти би могъл да се обясни със селектирането на болните), ранно раздвижване със значително редуцирана

болка в постоперативния период, както и липса на раневи инфекции. При проследяване на болните не са отчетени port site хернии.

Обсъждане

Резултатите от проучването съвпадат с тези от големите ретроспективни метаанализи в литературата [4][5]: налице са чувствителни предимства на лапароскопкото лечение по отношение на болката, раздвижване на пациентите и възстановяване на чревния пасаж, раневи инфекции, съкратени срокове на хоспитализация и болнични разходи [6]. Няма значителни разлики между двата типа процедури по отношение на смъртност и процент на реоперация. Не се намират данни за по-висока честота на постоперативни интраабдоминални колекции и инсуфициенция на шевната линия, както и време за операция. При спазване на изключващите критерии, може да се направи изводът, че методът превъзхожда конвенционалното оперативно лечение при заболяването [7].

По-големият процент операции, извършени конвенционално следва да бъдат отдадени както на недостатъчно опит в методиката, така и на особеностите в здравната система. С натрупване на повече интервенции, следва да се разширява групата на пациентите, кандидати за лапароскопско третиране в следствие подобряване на оперативната техника и редуцирането на оперативното време, работа с по-ниско налягане CO_2, снижаване процента на конверсии. Добрите резултати при мини-инвазивното лечение, съпоставими с конвенционалната хирургия по отношение на морталитет, морбидитет и реоперации и превъзхождащи я по отношение на болничен престой, болка, раздвижване и ранно връщане на работа, инфекции на оперативната рана, окуражават все по-широкото използване на лапароскопията при спешност, насочваща към перфорация на стомах и дуоденум.

Настоящото изследване е едноцентрично, с ограничена кохорта пациенти и не е съпоставено с резултати от други центрове, което е основен лимитиращ фактор при обсъждане на изводите от него. Следва да се осъществят повече мултицентрични проспективни рандомизирани проучвания, за да се оцени допълнително безопасността и ефикасността на метода.

Заключение

Лапароскопската хирургия е сравнима с конвенционалната за лечение на перфорирала пептична язва при подбрани пациенти. Очевидните предимства са по-ниската честота на раневи инфекции, по-бързото възстановяване на чревния пасаж и по-малка следоперативна болка. Като недостатъци на метода можем да изтъкнем удължената крива на обучение, свързана и с удължено оперативно време по време на обучителния период, както и оскъпяване на оперативната интервенция с допълнителни изисквания за специфична апаратура.

Библиография:

1. Weledji E. P. An Overview of Gastroduodenal Perforation First published in Frontiers in Surgery November 2020.

2. Charles HN.Johnson, Ross C.McLean, Iain McCallumb, Daniel Perren, Alexander W.Phillips An evaluation of the epidemiology, management and outcomes for perforated peptic ulcers across the North of England over 15 years: A retrospective cohort study**.** First published in International Journal of Surgery, April 2019.
3. Chien-Hua Lin, Der-Ao Chou, Yueh-Tsung Lee, Hurng-Sheng Wu The Causes of Conversion from Laparoscopy to Laparotomy in Patients with Laparoscopic Repair of Perforated Peptic Ulcer
4. Mansour M. Kabbash, Osama Abdallah Abdel Reheem, Abd El Rahman Moha Laparoscopic versus Open Repair of Perforated Peptic Ulcer First published in The Egyptian Journal of Hospital Medicine (October 2
5. Chunhua Zhou, Weizhi Wang, Jiwei Wang, Xiaoyu Zhang, Qun Zhang, Bowen Li & Zekuan Xu An Updated Meta-Analysis of Laparoscopic Versus Open Repair for Perforated Peptic Ulcer First published in Nature September 2015.
6. Ayyaz M, Shafiq A, Butt U, et al. (April 15, 2022) Outcome of Laparoscopic Repair for Perforated Peptic Ulcers in a Resource-Limited Setting. Cureus 14(4): e24159. doi:10.7759/cureus.24159
7. Muller, M.K., Wrann, S., Widmer, J. et al. Perforated Peptic Ulcer Repair: Factors Predicting Conversion in Laparoscopy and Postoperative Septic Complications. World J Surg 40, 2186–2193 (2016). https://doi.org/10.1007/s00268-016-3516-z
8. M. Pelloni, N. Afonso-Luís, J. Marchena-Gomez et al., Comparative study of postoperative complications after open and laparoscopic surgery of the perforated peptic ulcer: Advantages of the laparoscopic approach, Asian Journal of Surgery, https://doi.org/10.1016/ j.asjsur.2021.08.059

ЛАПАРОСКОПСКА ХИРУРГИЯ

ПРИЛОЖЕНИЕ НА СИМУЛАТОРИТЕ С ВИРТУАЛНА РЕАЛНОСТ В ОБУЧЕНИЕТО ПО ЛАПАРОСКОПСКА ХИРУРГИЯ.

Тургай Т. Калинов, Мехмед Б. Хадживели, Александър К. Златаров, Стефан Б. Михайлов, Никола Й. Колев и Красимир Д. Иванов.

Катедра по обща и оперативна хирургия, Медицински университет „Проф. д-р Параскев Стоянов“ – Варна. Първа клиника по хирургия, УМБАЛ „Св. Марина“ – Варна

Адрес за кореспонденция:
Т. Калинов
Тел.: 052 978 665
Първа клиника по хирургия, 6 ет.
УМБАЛ „Св. Марина“
Бул. „Христо Смирненски“ №1
Варна, 9010
e-mail: Alekszlatarov@gmail.com

Въведение: През последното десетилетие минимално-инвазивната хирургия навлезе масово в практиката. При някои оперативни интервенции лапароскопската достъп е златен стандарт. Поради нуждата от ускорено придобиване на специфичните психо-моторни възприятия, необходими за лапароскопските операции, се създаде симулационно обучение във виртуална среда. За първи път в България през 2016 г. Медицински университет-Варна въведе обучение с лапароскопски симулатор с виртуална реалност.

Цел: Да се оцени приложението на симулатор с виртуална реалност в обучението по лапароскопска хирургия. **Материали и методи:** Проучването обхваща периода от 2019 г. до 2021 г., по време на който специализирано обучение преминаха 50 студенти и 12 лекари специализанти. Обучаващият екип се състои от един лекар-специализант и двама лекари с опит в лапароскопската хирургия. Прогресът на обучението се проследи при 9 основни лапароскопски процедури. След преминатото базисно обучение, участниците извършиха симулационна лапароскопска холецистектомия.

Резултати: Студентите значително подобриха времето си за реакция, точността си и подържане на хоризонтала при работа с камерата. Специализантите значително подобриха бързината в изпълнението на различни процедури. Те са се представили значително по-добре от студентите, с икономичност на движенията, с тенденция към по-голяма точност, бързина на изпълнението и прецизна ретракция на обектите.
Заключение: Обучението по лапароскопска хирургия с приложение на симулатор с виртуална реалност подобрява значително практическите умения. Препоръчително е симулаторите с виртуална реалност да бъдат интегрирани в задължителната учебна програма за обучение по хирургия.
Ключови думи: симулационно обучение, симулатор за виртуална реалност, обучени по хирургия

APPLICATION OF VIRTUAL REALITY SIMULATORS IN THE TRAINING OF LAPAROSCOPIC SURGERY

Turgay T. Kalinov, Mehmed B. Hadzhiveli, Alexander K. Zlatarov, Stefan B. Mihaylov, Nikolay Y. Kolev & Krasimir D. Ivanov

Department of General and Operative Surgery, Medical University "Prof. Dr. Paraskev Stoyanov "- Varna
First Clinic of Surgery, University Hospital "St. Marina "- Varna

Corresponding Author:

T. Kalinov

Tel. : 052 978 665

First Clinic of Surgery, 6th floor.

UMHAT "St. Marina "

Bul. Hristo Smirnenski №1

Varna, 9010

e-mail: *Alekszlatarov@gmail.com*

Introduction: *In the last decade, minimally invasive surgery has become widespread. In some surgical interventions, laparoscopic access is the gold standard. Due to the need to accelerate the acquisition of specific psycho-motor perceptions needed for laparoscopic operations, simulation training was created in a virtual environment. For the first time in Bulgaria in 2016, the Medical University of Varna introduced training with a laparoscopic simulator with virtual reality.*

Objective*: To evaluate the application of a virtual reality simulator in the training of laparoscopic surgery.*

Materials and methods: *The study covers the period from 2019 to 2021, during which 50 students and 12 doctors underwent specialized training. The training team consists of one specialist and two doctors with experience in laparoscopic surgery. The progress of the training was monitored in 9 main laparoscopic procedures. After the basic training, the participants performed a simulation laparoscopic cholecystectomy.*

Results: *Students significantly improved their response time, accuracy and horizontal maintenance when working with the camera. The trainees significantly improved the speed of performing various procedures. They performed*

significantly better than the students, with economical movements, with a tendency towards greater accuracy, speed of execution and precise retraction of objects.

Conclusion: *Training in laparoscopic surgery with the use of a virtual reality simulator significantly improves practical skills. It is recommended that virtual reality simulators be integrated into the compulsory curriculum for surgery training.*

Keywords: *simulation training, virtual reality simulator, trained in surgery*

ХИРУРГИЧНИ УСЛОЖНЕНИЯ СЛЕД МИНИИНВАЗИВНИ КАРДИО-ЕЗОФАГЕАЛНИ РЕЗЕКЦИИ. РОЛЯ НА ИНТЕРДИСЦИПЛИНАРНИЯ ПОДХОД.

Веселин Маринов[1,2,3], Цветан Минчев[4], Кирил Драганов[3], Петко Карагьозов[5], Антон Ангелов[4], Николай Н. Кътев[3], Слави Бизьоков[4], Биляна Каменова[6].

Медицински Университет Варна[1], Направление Миниинвазивна и Лапароскопска Хирургия[2], Клиника по Чернодробно-Жлъчна, Панкреатична и Обща Хирургия[3], Клиника по Гръдна Хирургия[4], Направление по интервенционална гастроентерология[5], Клиника по Анестезиология и Интензивно Лечение[6], Аджибадем Сити Клиник УМБАЛ "Токуда" Болница София ЕАД

Контакт: Доц. Веселин Маринов, дм

email: doc.vesselinmarinov@gmail.com

Телефон:+359 888 25 03 02

Адрес: София, бул. "Никола Вапцаров"51Б, ет 4.

Клиника по Чернодробно-Жлъчна, Панкреатична и Обща Хирургия.

РЕЗЮМЕ

Увод. С развитието на лапароскопските хирургични техники, инструментариум, роботизирани платформи, в наши дни, минимално инвазивният подход при лечение на кардио-езофагеалната патология стана основен и предпочитан. Ракът на хранопровода и кардията е осмо по честота онкологично заболяване и бележи тенденция към зачестяване. Обединяването усилията на специалисти по гръдна и коремна хирургия е асоциирано с добри периоперативни и късни онкологични резултати. Въпреки всичките предимства на миниинвазивния подход, усложненията след кардио-езофагеална хирургия са тежки. Ранната диагностика и интердисциплинарния подход в тяхното менажиране са ключови за благоприятния изход.

Цел. Да се анализират честотата, структурата и начините за лечение на усложненията след минимално инвазивни кардио-езофагеални операции в група от 55 пациенти.

Материал и метод. За периода Ноември 2016 – Май 2022 в нашата болница са оперирани 20 пациенти с конвенционална лапароскопия/торакоскопия, 35 с роботизиран коремен/гръден достъп и изцяло трансхиатален такъв.

Резултати. Основните минимално инвазивни техники са кардио-езофагеални резекции с интраторакално анастомозиране (Ivor-Lewis), шийно анастомозиране (Mc Keown), трансхиатална резекция. В проучваната група са починали 2 пациенти. Периоперативният леталитет възлиза на 3.63%. Регистрирани са хирургични усложнения при 10 пациенти. Общият периоперативен морбидитет възлиза на 18.1%. При 9 болни са регистрирани инсуфициенции – 8 на гастро-езофагеалната анастомоза и 1 на резекционната линия на хранопровода след трансхиатална резекция на епифренален дивертикул. При 4 болни се наложи извършване

на тотална езофагектомия, шийна езофагостомия с хранителна гастро/иеюностомия. Пет пациенти са менажирани с торакоскопия, ендоклипсиране, имплантация на езофагеален стент.

Заключение. Минимално инвазивната кардио-езофагеална хирургия е асоциирана с най-добри резултати само ако обединява усилията на итердисциплинарен екип от опитни коремни, гръдни хирурзи и се практикува в многопрофилна болница с възможности за интервенционална ендоскопия, реанимация, инвазивна ангиология.

Ключови думи: езофагеален рак, лапароскопска, торакоскопска, роботизирана резекция, усложнение.

COMPLICATIONS OF THE MINIMALLY INVASIVE CARDIO-ESOPHAGEAL RESECTIONS. ROLE OF THE INTERDISCIPLINARY APPROACH.

Vesselin Marinov[1,2,3], Tsvetan Minchev[4], Kiril Draganov[3], Petko Karagyozov[5], Anton Angelov[4], Nikolay N. Katev[3], Slavi Bisiokov[4], Bilyana Kamenova[6]

Medical University Varna[1]
Minimally Invasive and Laparoscopic Surgery[2]
Clinic of Hepatobilliary, Pancreatic and General Surgery[3]
Clinic of Thoracic Surgery[4]
Intervencional Gastroenterology[5]
Clinic of Anestesiology and Intensive Care[6]
Acibadem City Clinic UMHAT"Tokuda" Sofia

Corresponding Author:

assoc prof. Vesselin Marinov MD PhD

email: *doc.vesselinmarinov@gmail.com*

SUMMARY.

Introduction. With the development of laparoscopic surgical techniques, instruments, robotic platforms, nowadays, the minimally invasive approach in the treatment of cardio-oesophageal pathology has become the main and preferred. Esophageal and cardiac cancer is the eighth most common cancer and is on the rise. Combining the efforts of specialists in thoracic and abdominal surgery is associated with good perioperative and late oncological results. Despite all the advantages of the minimally invasive approach, complications after cardioesophageal surgery are severe. Early diagnosis and interdisciplinary approach in their management are key to a favorable outcome.

Aim. To analyze the frequency, structure and treatment of complications after minimally invasive cardio-oesophageal surgery in a group of 55 patients.

Material and method. For the period November 2016 - May 2022 in our hospital were operated 20 patients with conventional laparoscopy / thoracoscopy, 35 with robotic abdominal / thoracic access and fully transhiatal.

Results. The main minimally invasive techniques are cardioesophageal resections with intrathoracic anastomosis (Ivor-Lewis), cervical anastomosis (Mc Keown), transhiatal resection. Two patients died in the study group. The perioperative lethality amounts to 3.63%. Surgical complications have been reported in 10 patients. The total perioperative morbidity was 18.1%. In 9 patients, insufficiency was registered - 8 on the gastro-oesophageal anastomosis and 1 on the resection line of the esophagus after transhiatal resection of the epiphrenal diverticulum. In 4 patients it was necessary to perform total esophagectomy, cervical esophagostomy with food gastro / jejunostomy. Five patients underwent thoracoscopy, endoclipping, and esophageal stent implantation.

Conclusion. Minimally invasive cardio-oesophageal surgery is associated with the best results only if it unites the efforts of an interdisciplinary team of experienced abdominal and thoracic surgeons and is practiced in a multidisciplinary hospital with options for interventional endoscopy, resuscitation, invasive angiology.

Key words: esophageal cancer, laparoscopic, thoracoscopic, robotic resection, complication

Увод. Минимално инвазивният подход в лечението на хирургичните заболявания на кардията и ханопровода през последните години измества конвенционалната хирургия. За това спомагат натрупаният опит, усъвършенстване на хирургичния инструментариум, технологичният напредък в роботизираните платформи. Предимствата на тази хирургия са както по отношение минималната хирургична травма, бързото възстановяване, така и значително по-лесният достъп до хиаталната зона и дисталния хранопровод трансабдоминално.
От друга страна се наблюдава отчетлива тенденция за нарастване честотата на кардио-езофагеалният рак в глобален мащаб с приблизително 50% за последните две десетилетия.
Въпреки всички предимства на минимално инвазивния подход, асоциираните хирургични усложнения са тежки и животозастрашаващи. Инсуфициенцията на гастро-езофагеалната анастомоза е най-честото усложнение. Асоциираните с нея медиастинит, перитонит, сепсис, са трудни за лечение и изискват големи оперативни ревизии. Ранната диагностика лежи в основата на успешното менажиране на това усложнение. За постигане на добри резултати и редукция на хирургичните усложнения интердисциплинарният подход е от изключително значение.

Цел. Да се анализират структурата, честотата и начините за лечение на възникнали хирургични периоперативни усложнения в група от 55 пациенти с извършени гастро-езофагеални резекции.

Материал и метод. За период от пет и половина години в нашата институция са оперирани общо 55 болни по минимално инвазивен път. От тях при 20 е извършена комбинирана конвенционална лапароскопска/торакоскопска резекция. При 35 пациенти подходът е роботизиран с платформи Da Vinci Si и Da Vinci Xi. Основните хирургични подходи са комбиниран коремен и гръден достъп и изцяло коремен, трансхиатален. Комбинираните операции включват гръдно гастро-езофагеално анастомозиране (Ivor-Lewis) и шийно (Mc Keown). Две от операциите с изцяло коремен, трансхиатален достъп са извършени от коремен хирург. При всички останали случаи подходът е интердисциплинатрен – специалисти по гръдна и коремна хирургия.
В проучваната група са регистрирани хурургични усложнения при 10 пациенти. Двама болни са загинали в резултат на усложненията.

Резултати. Честотното разпределение на усложненията е както следва: 2 болни са починали следствие на периоперативни усложнения. Периоперативният леталитет възлиза на 3.63%. При 10 пациенти са регистрирани периоперативни усложненния. Периоперативният хирургичен морбидитет възлиза на 18.1%. С най-голяма честота са регистрирани инсуфициенции – общо при 9 болни. Инсуфициенция на гастро-езофагеалната анастомоза е наблюдавана при 8 пациенти и при една болна – инсуфициенция на резекционната линия след трансхиатална резекция на голям

епифренален дивертикул на хранопровода. При една пациентка е наблюдавана горнодигестивна хеморагия, овладяна консервативно.
В групата на пациентите с инсуфициенция се наложи извършване на тотална езофагектомия с шийна езофагостома и хранителна гастро/илеостома при 4 болни. Основните причини са обширна некроза на стомашния графт поради усукване на стомаха, тежък медиастинит и персистиращо изтичане с медиастинит след неуспех на ендоскопски или хирургични сутури.
При 5 пациенти инсуфициенцията е успешно менажирана с ендоскопско налагане на Ovesco clip, ендопротезиране на хранопровода и стомашния графт, торакоскопия със сутура, плеврален дренаж и лапароскопия за дренаж на субфреничен абсцес.
При един пациент, следствие инсуфициенция след гастро-езофагеална резекция Ivor-Lewis и развитие на медиастинит е осъществено ендопротезиране с плеврален дренаж. В последствие се наблюдава руптура на торакалната аорта, манифестирана с масивна горна гастро-интестинална хеморагия. Пациентът успешно беше менажиран с ендоваскуларно стентиране на гръдната аорта, езофагектомия с шийна езофагостома, хранителна иеюностома. При същият предстои извършване на реконструктивна операция – коло-езофагопластика.

Обсъждане. В наши дни, има все-повече доказателства за превъзходството на минимално инвазивната кардио-езофагеална хирургия пред конвенционалната по отношение интраоперативната кръвозагуба, болничния престой, общите периоперативни усложнения, хирургичните периоперативни усложнения, периоперативната смъртност(1-3)
Най-сериозното хирургично усложнение остава инсуфициенцията на анастомозата. Според голям, наскоро публикуван метаанализ, сравняващ периоперативните усложнения след отворена и минимално инвазивна резекция, средната честота на това усложнение е 10.8%, като липсват сигнификантни разлики между проучваните групи на двете хирургични техники(4). Посочената честота не се различава съществено от докладваните резултати в проучваната група.
По отношение периоперативния морталитет, се срещат различни данни в някои публикации, като докладваната честота варира между 1.2% - 8.8% (5-7). Периоперативният леталитет докладван в нашата група, съответства на някои от най-добрите резултати посочени в литературата.
Интерес представляват публикации сравняващи конвенционалната лапаро/торакоскопска резекция с изцяло роботизирана такава. Според рандомизирано проучване (8) роботизираният подход е асоциран с по-късо оперативно време, по-добра лимфна дисекция и съпоставими нива на инсуфициенция (11.3%).
Интердисциплинарният подход при хирургичното лечение на езофагеалния рак е съществен и асоциран с по-добри нива на преживяемост и усложнения(9).

Заключение. Минимално инвазивният подход при кардио-езофагеалната хирургия е асоциран с добри периоперативни резултати. Въпеки това, хирургичните усложнения са тежки и животозастрашаващи. Агресивното следоперативно проследяване на пациентите и ранното откриване на инсуфициенция дават възможност за ендоскопско и минимално инвазивно лечение. От изключително значение е тази хирургия да се практикува от съвместен екип на специалисти по коремна и гръдна хирургия в лечебно заведение с развита интервенционална гастроентерология, интензивно лечение, възможности за интервенционална ангиология.

Литература.

1. *Waresijiang Y, Sikandaer A, Hongbo Lv, Wei Sun. Minimally invasive oesophagectomy versus open esophagectomy for resectible esophageal cancer: a meta-analysis. World J Surg Oncol. 2016 Dec 8;14(1):304.*
2. *Biere S, Henegouwen M, Maas K, Bonavina L et al. Minimally invasive versus open oesophagectomy for patients with oesophageal cancer: a multicenter open-label, randomized controlled trial. Lancet. 2012 May 19;379(9829):1887-92.*
3. *Kauppila JH, Xie S, Johar A, Markar SR, Lagergren P. Metaanalysis of health-related quality of life after minimally invasive versus open oesophagectomy for oesophageal cancer. Br J Surg. 2017;104:1131e1140.*
4. *Pu Sh, Chen H, Zhou C, Yu Sh et al. Major complications in esophageal cancer after minimally invasive esophagectomy compared with open esophagectomy: an updated mata-analysis. J Surg Res. 2021 Jan;257:554-571.*
5. *Hulscher JB, van Sandick JW, de Boer AG, Wijnhoven BP, Tijssen JG, Fockens P, Stalmeier PF, Ten KF, van Dekken H, Obertop H, et al. Extended transthoracic resection compared with limited transhiatal resection for adenocarcinoma of the esophagus. N Engl J Med. 2002;347:1662–9*
6. *Dimick JB, Staiger DO, Birkmeyer JD. Are mortality rates for different operations related?: implications for measuring the quality of noncardiac surgery. Med Care. 2006;44:774–8.*
7. *Luketich JD, Alvelo-Rivera M, Buenaventura PO, Christie NA, McCaughan JS, Litle VR, Schauer PR, Close JM, Fernando HC. Minimally invasive esophagectomy: outcomes in 222 patients. Ann Surg. 2003;238:486–94. 494–495*
8. *Yang Y, Li B, Yi J, Hua R et al. Robot-assisted versus convencional minimally invasive esophagectomy for resectible esophageal squamous cell carcinoma: early results of a multicenter randomized controlled trial: the RAMIE trial. Ann Surg. 2022 Apr 1;275(4):646-653*
9. *Watanabe M, Otake R, Kozuki R et al. Recent progress in multidisciplinary treatment for patients with esophageal cancer. Surg today. 2020 Jan;50(1):12-20*

ЛАПАРОСКОПСКИ ПОДХОД ПРИ ЛЕЧЕНИЕ НА УСЛОЖНЕНИ РЕЦИДИВНИ ХИАТАЛНИ ХЕРНИИ.

Д. Сотиров, И. Иванов, Д. Митев, Д. Цветкова, Ц.Спиридонова.

МБАЛ“ХИГИЯ“, ПАЗАРДЖИК

Кореспонденция:

e- mail: sotirovdr@operamail.com

Въведение: Въпреки че хирургичното лечение на хиаталната херния е добре стандартизирано, честотата на рецидивите се наблюдава в 15% -60% от случаите, като повторната хирургия е технически трудна и предизвикателна и трябва да се прилага само при симптоматични пациенти, чиито симптоми са изявени с проява на траен рефлукс, дисфагия, болка зад гръдната кост, тежест и постоянен дискомфорт, които водят до забележима промяна в качеството на живот.

Цел: Да се представи нашият опит при лапароскопското лечение на рецидивните хиатални хернии посредством дълбока дисекция на хранопровода и прилагане на резорбируемо полиглактиново платно около хиаталния отвор с цел превенция на ранен рецидив и осигуряване на условия на репарираните тъкани за зарастване без напрежение.

Материали и методи: Разгледани за целта на изследването са 36 случая оперирани паценти с рецидив на хиатална херния след лапароскопска фундупликация по Nissen. Средната възраст на пациентите е 64 години (от 57 до 71 години). Рецидивите са хернии от III тип с транспозиця на проксималните 2/3 на стомаха в

гръдния кош. За корекция на рецидива се прилага разширена медиастинална дисекция на хранопровода и крурорафия с плициране на полиглактиново платно в зоната на хиаталния отвор и последваща фундупликация по Toupet.

Резултати: Средното оперативно време е 210 мин без случаи на конверсия. Не са регистрирани интра- и постоперативни усложнения и периоперативна смъртност. Пациентите са захранени на втори следоперативен ден , а средният болничен престой - 5 дни. Непосредствено преди изписването на пациентите е проведена рентгеноскопия на стомаха с водно-разтворим контраст и не са констатирани следоперативни физиологични и морфологични отклонения.

Обсъждане: Рецидивната хиатална херния е най- честото усложнение както след отворено, така и след лапароскопско лечение. Описани са различни видове на рецидивите, като приплъзване или изхлузване на фундопликацията; цялостно отпускане на фундопликацията или херниране през фундопликацията. Цялостното отпускане на фундопликацията е най- често срещаното усложенине след отворена хирургия на хиаталните хернии с последващо формиране на голям рецидив. В някои от проучвнията съобщава за периоперативна смъртност при рецидивни лапороскпоски хернии с честота от 1 % до 3 %. Спецификата на намесата включва както много прецизна дисекция интрабадоминално и интаторакално с повишен риск от лезия на съседни структури, така и подсигуряване на техники за превенция на ре- рецидив, чрез прилагане на протезен материал – полиглактиново резорбируемо платно.

Заключение: Лапароскопският подход при рецидивни хиатални хернии е технически високоспециализиран, но ефективен, като пациентите са с бързо възстановяване и нисък риск от интраоперативни и постоперативни усложнения.

LAPAROSCOPIC APPROACH FOR TREATMENT OF COMPLICATED RECURRENT HIATAL HERNIA

D. Sotirov, I. Ivanov, D. Mitev, D. Cvetkova,Ts. Spiridonova

MBAL”HYGIA” , Pazardzhik

Corresponding author:

sotirovdr@operamail.com

Introduction*: Despite the surgical treatment of hiatal hernia is well standardized, the recurrence rate is observed in 15% -60% of cases and reoperation is technically difficult and challenging and should be used only in symptomatic patients whose symptoms are manifested by persistent reflux, dysphagia, pain behind the sternum, heaviness and constant discomfort, which leads to a noticeable change in quality of life.*

Aim: *To present our experience in the laparoscopic treatment of recurrent hiatal hernias using wide dissection of the esophagus and application of resorbable polyglactin mesh around the hiatal orifice to prevent early recurrence and provide the necessary conditions for repaired tissues to heal without tension.*

Materials and methods: *Our expirience include 36 patients with recurrence of hiatal hernia after laparoscopic Nissen funduplication. The mean age of the patients was 64 years (57 to 71 years). Recurrences are type III hernias with transposition of the proximal 2/3 of the stomach into the chest. For correction of recurrence, extended mediastinal dissection of the esophagus and crurography with polyglactin mesh in the area of the hiatal opening and subsequent Toupet funduplication are applied.*

Results: *The average operating time is 210 minutes without cases of conversion. No intra- and postoperative complications and perioperative mortality were reported. Patients started taking oral food on the second postoperative day and the average hospital stay was 5 days. Before discharging, patients underwent contrast*

esophagogram with water-soluble contrast and no postoperative physiological and morphological abnormalities were found.

Discussion: *Recurrent hiatal hernia is the most common complication after both open and laparoscopic treatment. Different types of recurrences have been described, such as slippage of the fundoplication; complete loosening of the fundoplication or herniation through the fundoplication. Complete relaxation of the fundoplication is the most common complication after open surgery of hiatal hernias with subsequent formation of a large recurrence. In some of the studies, perioperative mortality was reported in recurrent laparoscopic hernias with a frequency of 1% to 3%. The specifics of the intervention include both very precise dissection intrabadominally and intothoracically with an increased risk of lesion of adjacent structures, and the provision of techniques for prevention of recurrence by applying a prosthetic material - polyglactin absorbable mesh – "keyhole" shaped.*

Conclusion: *The laparoscopic approach in recurrent hiatal hernias is technically highly specialized, but effective, with patients with rapid recovery and low risk of intraoperative and postoperative complications.*

Въведение: Лапароскопското лечение при рецидивни хиатални хернии е технически трудна процедура, изискваща значителен опит в лапароскопската хирургия на стомашно-чревният тракт. Принципите на възстановяване, споделени от повечето хирурзи, включват пълна редукция на медиастиналния сак, мобилизиране на най-малко 2–3 cm от хранопровода без напрежение и хиатално затваряне без напрежение. Затруднението при постигане на затваряне без напрежение и неприемливо високата честота на рецидивите са факторите, налагащи използването на платно с цел подобряване трайността на затваряне на херниалният дефект. Няколко проучвания, включително три рандомизирани изследвания, съобщават за намалена честота на рецидиви при крурорафия с последваща пластика с платно. По-новите доклади обаче показват, че дългосрочната издръжливост, сравнявайки пластиката с платно и обикновенната крурорафия, не се различават значително, но освен това, макар и рядко, са докладвани тежки усложнения от прилагането на платно, като инфекция, миграция в гръдният кош, прегъване, перфорация и ерозия на хранопровода и аортата, стеноза и запушване.
Поради това трябва да бъдат прецизирани случаите индицирани за лечение с прилагане на платно, като напр. големина на дефекта, тежестта на клиничните симптоми, рецидивна херния и вида на прилаганият протезен материал.
Цел: Да се представи нашият опит при лапароскопското лечение на рецидивните хиатални хернии посредством дълбока дисекция на хранопровода и прилагане на резорбируемо полиглактиново платно около хиаталният отвор - тип „ключалка" с цел превенция на ранен рецидив и осигуряване на условия на репарираните тъкани за зарастване без напрежение.
Материали и методи: Разгледани за целта на изследването са 36 случая оперирани паценти с рецидив на хиатална херния след лапароскопска фундупликация по Nissen. Средната възраст на пациентите е 64 години (от 57 до 71 години). Рецидивите са хернии от III тип с транспозиция на проксималните 2/3 на стомаха в гръдния кош. За корекция на рецидива се прилага разширена медиастинална дисекция на хранопровода (фигура 1) и крурорафия с плициране на полиглактиново платно(фигура 2 и фигура 3) в зоната на хиаталният отвор и последваща фундупликация по Toupet (фигура 4). Изследвани са продължителност на оперативното време, налични интра- и ранни постоперативни усложнения, период на възстановяване и общ болничен престой, налични морфологични, физиологични и симптоматични отклонения от страна на хранопровода и стомаха при постоперативното изследване на пациентите.

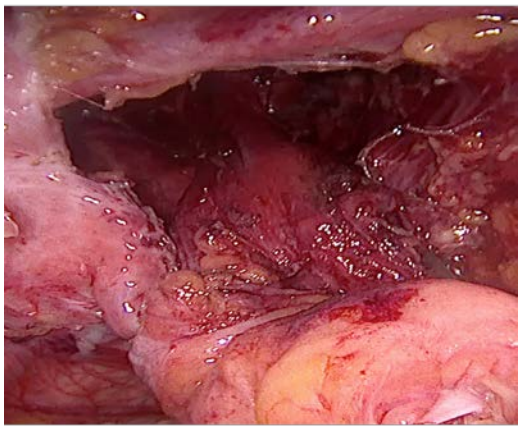

Фигура 1 медиастинална дисекция

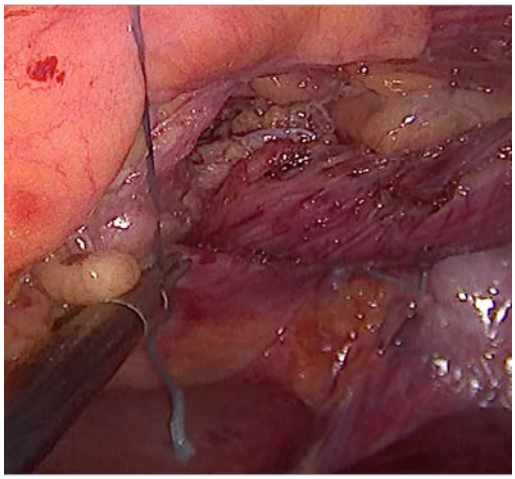

Фигура 2 крурорафия

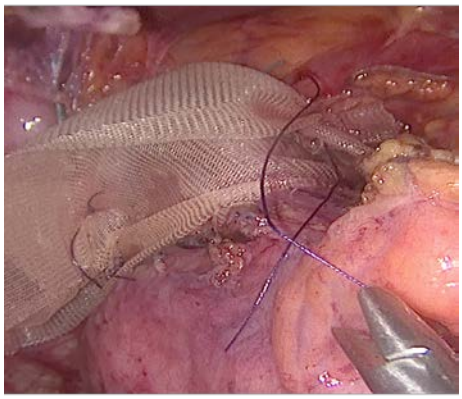

Фигура 3 фиксация на платно

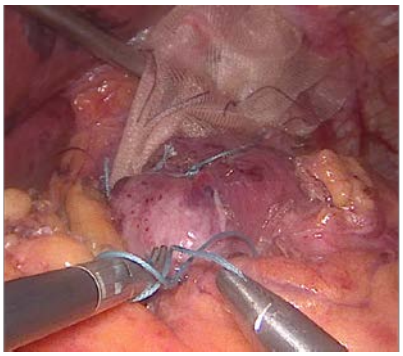

Фигура 4 техника на Toupet

Резултати: Средното оперативно време е 210 мин (180-260), без случаи на конверсия. Не са регистрирани интра- и постоперативни усложнения и периоперативна смъртност. На първи следоперативен ден пациентите приемат течности и се раздвижват, от вторият следоперативен ден започва захранване, а средният болничен престой при всички пациенти е 5 дни. Извършва се приложение на интраоперативна горна ендоскопия, както и прилагане на метиленово синьо за откриване на микролезии, причинени при дисекцията. Непосредствено преди изписването на пациентите е проведена рентгеноскопия на стомаха с водно-разтворим контраст и не са констатирани следоперативни физиологични и морфологични отклонения. Няма случаи на пациенти с оплаквания от дисфагия, рефлукс или други чести асоциирани симптоми на усложнения.

Обсъждане: Рецидивната хиатална херния е най- честото усложнение както след отворено, така и след лапароскопско лечение. Описани са различни видове на рецидивите, като приплъзване или изхлузване на фундопликацията; цялостно отпускане на фундопликацията или херниране през фундопликацията. Цялостното отпускане на фундопликацията е най- често срещаното усложенине след отворена хирургия на хиаталните хернии с последващо формиране на голям рецидив. Спецификата на намесата включва както много прецизна дисекция интрабадоминално и интаторакално с повишен риск от лезия на съседни структури, така и подсигуряване на техники за превенция на ре-рецидив, чрез прилагане на протезен материал. Материалът, използван за укрепване на крурорафията може да бъде съставен от нерезорбируем полимер (полипропилен; политетрафлуоретилен и др.) или резорбируем (полиглактин 910; биологичен материал и др.). При използването на резорбируемо полиглактиново платно е отчетена по-ниска честота на периоперативни усложнения, като стеноза, перфорация, ерозия на хранопровода и стомаха, отколкото при нерезорбируемо платно. Неговата основна роля е осигуряването на подходящи условия и липса на напрежение върху възстановените тъкани при крурорафията, необходими за успешното им зарастване и превенция на ранен рецидив.

Заключение: Лапароскопският подход при рецидивни хиатални хернии е технически високоспециализиран, но ефективен, като пациентите са с бързо възстановяване и нисък риск от интраоперативни и постоперативни усложнения. Използването на синтетично резорбируемо полиглактиново платно е приет от хирургичната общност метод за лечение, но са необходими повече проучвания с по-дълги периоди на проследяване, за да бъдат утвърдени предимствата и недостатъците му от гледна точка честота на рецидивите и постоперативни усложнения.

Библиография:

1. *Degrandi O, Laurent E, Najah H, Aldajani N, Gronnier C, Collet D. Laparoscopic Surgery for Recurrent Hiatal Hernia. J Laparoendosc Adv Surg Tech A. 2020 Aug;30(8):883-886. doi: 10.1089/lap.2020.0118. Epub 2020 Mar 24. PMID: 32208044.*

2. *Quesada, Bernabé M, and Adelina E Coturel. "Use of absorbable meshes in laparoscopic paraesophageal hernia repair." World journal of gastrointestinal surgery vol. 11,10 (2019): 388-394. doi:10.4240/wjgs.v11.i10.388*

3. *Tam V, Winger DG, Nason KS. A systematic review and meta-analysis of mesh vs suture cruroplasty in laparoscopic large hiatal hernia repair. Am J Surg. 2016;211(1):226-238. doi:10.1016/j.amjsurg.2015.07.007*

4. *Sathasivam R, Bussa G, Viswanath Y, Obuobi RB, Gill T, Reddy A, Shanmugam V, Gilliam A, Thambi P. 'Mesh hiatal hernioplasty' versus 'suture cruroplasty' in laparoscopic para-oesophageal hernia surgery; a systematic review and meta-analysis. Asian J Surg. 2019 Jan;42(1):53-60. doi: 10.1016/j.asjsur.2018.05.001. Epub 2018 Jun 7. PMID: 29887394.*

5. *Hashemi M, Peters JH, DeMeester TR, Huprich JE, Quek M, Hagen JA, Crookes PF, Theisen J, DeMeester SR, Sillin LF, Bremner CG. Laparoscopic repair of large type III hiatal hernia: objective followup reveals high recurrence rate. J Am Coll Surg. 2000;190:553–60; discussion 560-1.*

6. *Witek TD, Luketich JD, Pennathur A, Awais O. Management of Recurrent Paraesophageal Hernia. Thorac Surg Clin. 2019 Nov;29(4):427-436. doi: 10.1016/j.thorsurg.2019.07.011. PMID: 31564400.*

7. *Keville S, Rabach L, Saad AR, Montera B, Velanovich V. Evolution From the U-shaped to Keyhole-shaped Mesh Configuration in the Repair of Paraesophageal and Recurrent Hiatal Hernia. Surg Laparosc Endosc Percutan Tech. 2020 Aug;30(4):339-344. doi: 10.1097/SLE.0000000000000790. PMID: 32287112.*

ПЕРИОПЕРАТИВНИ УСЛОЖНЕНИЯ И РЕЗУЛТАТИ СЛЕД ЛАПАРОСКОПСКА ХИРУРГИЯ НА ХИАТАЛНИТЕ ХЕРНИИ. ЕФЕКТИВНОСТ И БЕЗОПАСНОСТ НА ЛАПАРОСКОПСКИЯ ПОДХОД КАТО "ЗЛАТЕН СТАНДАРТ"

Веселин Маринов[1,2,3], Беатрис Асенова[3], Николай Н. Кътев[3], Любен Ел-Тал[2,3], Димитър Русенов[3], Елмира Даскалова[3], Анастазия Петреска[3], Кирил Драганов[3].

Медицински Университет Варна[1.] Направление Мининвазивна и Лапароскопска Хирургия[2] Клиника по Чернодробно-Жлъчна и Панкреатична Хирургия[3] Аджибадем Сити Клиник УМБАЛ "Токуда" ЕАД

Контакт:

e- mail: doc.vesselinmarinov@gmail.com
Телефон: +359 888 250302
Адрес: София, бул. "Никола Вапцаров" 51Б, ет 4 Клиника по чернодробно-жлъчна, панкреатична и обща хирургия.

РЕЗЮМЕ

Увод. Лапароскопският подход при хирургията на хиаталните хернии е възприет като "златен стандарт". С развитието на роботизираните платформи, все-повече пациенти са обект на лечение с роботизирана хирургия. Въпреки всички предимства на минимално инвазивния подход, някои периоперативни усложнения като перфорация на хранопровода, фундуса на стомаха, кървене, следоперативна стеноза, пневмоторакс могат да бъдат животозастрашаващи и да наложат реоперации. От друга страна, възрастни, коморбидни

пациенти могат трудно да толерират повишеното интраабдоминално налягане по време на операцията. Все-още съществува въпросът дали всички пациенти индицирани за хирургия могат да бъдат оперирани по минимално инвазивен път и на каква цена?

Цел. Да бъдат анализирани периоперативните резултати в група от 71 последователни пациенти с лапароскопска хирургия по повод хиатална херния.

Материал и метод. За период от 9 г е проучена серия от 71 последователни миниинвазивни операции по повод хиатална херния. В групата няма отворени операции. Всички индицирани пациенти са оперирани минимално инвазивно.

Резултати. Разпределението по пол е 17 мъже (23.9%) и 54 жени (76.05%). Средната възраст е 63.5г (25 – 83г). На възраст >70г са 25 болни (35.2%). Средният болничен престой възлиза на 4.8 дни. В групата няма починали пациенти. Периоперативният морталитет е 0%. Регистрирани са 12 периоперативни усложнения (16.9%), от които 7 пациенти (9.8%) са съобщили за транзиторна дисфагия, която не е наложила рехоспитализация или повторна интервенция. При 2 болни е извършена релапароскопия по повод порт-хеморагия и чуждо тяло (текстилен банд на хранопровода). При 2 болни е извършена торакоцентеза с данни за следоперативен парциален пневмоторакс. Не са регистрирани перфорации на хранопровода, стомаха или други животозастрашаващи усложнения. В групата няма конверсии.

Заключение. Базирайки се на резултатите в проучваната група, натрупаният опит, може да се заключи, че минимално инвазивният подход е "златен стандарт" в лечението на симптоматичната хиатална херния и ГЕРБ. Напредналата възраст, предходната хирургия, обезитетът, коморбидитетът не са дори релативни контраиндикации. При предизвикателните случаи опитът на хирурга е от решаващо значение.

Ключови думи: миниинвазивна, лапароскопска, хиатална херния, усложнения

PERIOPERATIVE COMPLICATIONS AND RESULTS AFTER LAPAROSCOPIC SURGERY OF THE HIATAL HERNIA. EFFICACY AND SAFETY OF THE LAPAROSCOPIC APPROACH AS "GOLDEN STANDARD".

Vesselin Marinov1, Beatriss Asenova3, Nikolay N. Katev3, Luben El-Tal2,3, Dimitar Rusenov3, Anastazia Petreska3, Kiril Draganov3.

Medical University Varna[1]
Minimally Invasive and Laparoscopic Surgery[2]
Clinic of Hepatobilliary, Pancreatic and General Surgery[3]
Acibadem City Clinic UMHAT "Tokuda" Sofia.

Corresponding Author:

assoc prof. Vesselin Marinov MD PhD

email: *doc.vesselinmarinov@gmail.com*

Phone: +359 888 250302

Address: "Nikola Vaptsarov"blv 51B, fl4.

Clinic of hepatobilliary, pancreatic and general surgery. Sofia, Bulgaria

SUMMARY.

Introduction. *The laparoscopic approach to hiatal hernia surgery is considered as "gold standard". With the development of robotic platforms, more and more patients are being treated with robotic surgery. Despite all the advantages of the minimally invasive approach, some perioperative complications such as esophageal perforation, gastric fundus perforation, bleeding, postoperative stenosis, pneumothorax can be life-threatening and require reoperation. On the other hand, adult, comorbid patients may have difficulties to tolerate increased intra-abdominal pressure during surgery. There is still the question of whether all patients indicated for surgery can be operated minimally invasive and at what cost?*

Aim. *To analyze the perioperative results in a group of 71 consecutive patients with laparoscopic surgery for hiatal hernia.*

Material and method. For a period of 9 years, a series of 71 consecutive minimally invasive operations on hiatal hernia were studied. There are no open operations in the group. All indicated patients were operated minimally invasively.

Results. *The gender distribution is 17 men (23.9%) and 54 women (76.05%). The average age is 63.5 years (25-83 years). There are 25 patients (35.2%) aged> 70 years. The median hospital stay is 4.8 days. Perioperative mortality is 0%. Twelve perioperative complications (16.9%) were reported, of which 7 patients (9.8%) reported transient dysphagia that did not require rehospitalization or re-intervention. Relaparoscopy was performed in 2 patients due to port hemorrhage and foreign body (textile band of the esophagus). Thoracentesis was performed in 2 patients with evidence of postoperative partial pneumothorax. No perforations of the esophagus, stomach or other life-threatening complications were reported. There are no conversions in the group.*

Conclusion. *Based on the results in the study group, the experience gained, it can be concluded that the minimally invasive approach is the "golden standard" in the treatment of symptomatic hiatal hernia and GERD. Elderly age, previous surgery, obesity, comorbidity are not even relative contraindications. In challenging cases, the surgeon's experience is crucial.*

Key words: *miniinvasive, laparoscopic, hiatal hernia, complication*

Увод. Независимо от причините, интерпозицията на част от стомаха и/или други коремни органи над диафрагмата се определя като хиатална херния (1). Категоризират се като типове I-IV в зависимост от разпространението и дълбочината на проникване в медиастинума. Най-често срещана е тип I хиатална херния (в 85-95% от случаите) и се определя като “плъзгаща”(2). Забелязва се тенденция към зачестяване случаите на хиатална херния, дължащо се на увеличаване на броя на хора със затлъстяване, увеличаване общата продължителност на живота, увеличаване броя на образни изследвания. Хиаталната херния е най-честата причина за поява на ГЕРБ и асоциираният с него аденокарцином на хранопровода(3).

По отношение индикациите за оперативно лечение, се смята, че асимптоматичните пациенти могат с времето да развият симптоми в около 14% на годишна база и само при около 2% да се наложи операция в условията на спешност(4). Въз основа на това и настоящия консенсус се смята, че извършване на планова операция при асимптоматични пациенти с параезофагеални хернии трябва да се базира на строго индивидуална оценка, като влизат в съображение възрастта, придружаващите заболявания и хирургичния риск(5). Има обаче консенсус и доказателства подкрепящи оперативното лечение при всички симптоматични пациенти с параезофагеални хернии и особено тези с обструктивни симптоми и болки, поради опасност от възникване на волвулус на стомаха(5).

Цел. Да се анализират ранните периоперативни резултати при серия от 71 последователни симптоматични пациенти с хиатална херния и да се оцени ефективността и безопасността на минимално инвазивния подход като стандартен.

Материал и метод. За период от 9г е проучена серия от 71 последователни пациенти със симптоматична хиатална херния оперирани по минимално инвазивен път – 70 лапароскопски и една роботизирана операция. Серията пациенти е индивидуална – всички пациенти са оперирани от един водещ хирург. Всички индицирани пациенти са оперирани минимално инвазивно без да са въвеждани критерии за селекция относно оперативния достъп.

Резултати. В проучваната група разпределението по пол показва превалиране на жените спрямо мъжете в съотношение 76.05% (56 жени) към 23.9% (17 мъже). Възрастовият диапазон е широк 25г – 83г, като средната възраст в групата възлиза на 63.5г. средният болничен престой възлиза на 4.8 дни. Всички оперативни интервенции са започнали и завършили по минимално инвазивен път. В групата не са извършвани конверсии. При по-детайлен анализ личи, че с натрупване на опит средното оперативно време и средния болничен престой значително намаляват. В групата няма починали пациенти. Периоперативният леталитет възлиза на 0%. В болничната документация и в регистрациите за контролни прегледи са отчетени периоперативни усложнения при 12 болни. Общият периоперативен морбидитет възлиза на 16.9%. От всички регистрирани усложнения 7 болни са съобщили за транзиторна дисфагия след операцията, която не е наложила рехоспитализация или повторна интервенция. При 2 болни е проведена релапароскопия по повод забравен текстилен банд на хранопровода и постоперативна порт-хеморагия. Не са провеждани отворени ревизии. При 2 пациенти по повод парциален пневмоторакс е извършен плеврален дренаж. Ако се приеме, че хирургичните усложнения са 4, то специфичния периоперативен морбидитет възлиза на 5.63%.

Самата оперативна техника включва създаване на пневмоперитонеум с игла на Верес в точката на Палмър до 12-13mm Hg. Използваме 5 троакарна техника с един порт по дясна предна аксиларна линия за екартиране левия лоб на черния дроб. Използваме стъпков подход в дисекционната техника: прекъсване на малкия оментум. При наличие на аберантни съдове към левия лоб на черния дроб, същите се лигират и прекъсват; паракрурална дисекция вдясно с отпрепариране дясното краче на диафрагмата; визуализация на дясната плевра, прекъсване на френоезофагеалните мембрани; частична паракрурална сидекция вляво; пълна ексцизия на херниалния сак от медиастинума; частично прекъсване на гастро-количния лигамент; прекъсване на късите стомашни съдове; пълна мобилизация на дисталния езофаг и фундуса на стомаха; задна крурорафия с нерезорбируем шевен материал; фундопексия на стомаха с хиаталния отвор вдясно; фундопликация.

Протоколът за ускорено възстановяване включва екстракция на назогастричната сонда в операционната след приключване на операцията, без абдоминален дрен, прием на течности и вертикализация в деня на операцията, захранване на втори следоперативен ден.

Обсъждане. Хиаталните хернии традиционно в миналото са оперирани с отворен трансабдоминален или трансторакален достъп(6). В ерата на минимално инвазивната хирургия, лапароскопската операция е предпочитана, поради намаляване на периоперативните усложнения, скъсяване на болничния престой и подобряване качеството на живот в сравнение с отворената хирургия(7,8). Освен това, лапароскопският достъп дава по-добра визуализация, по-лесен дисекцияонен достъп до хиаталната зона и медиастинума, по-прецизна дисекция на хранопровода(5).

Според някои серии в литературата, периоперативните резултати варират по отношение периоперативния престой – 4.3 – 5.6дни, периоперативна смъртност от 0.7% и тежки периоперативни усложнения от 7.8% (9). Според други автори периоперативният леталитет варира между 0% и 2.2%(10,11). В проучваната серия не са регистрирани починали пациенти и тежки периоперативни усложнения като сепсис, перфорация на хранопровода и фундуса на стомаха. Периоперативният престой е съпоставим със средно представеният в литературата. Според препоръките на Американското общество гастро-интестиналните ендоскопски хирурзи (5), лечението на хиатална херния и ГЕРБ трябва да бъде стандартно по лапароскопски път, с изключение случаи на некроза на стомаха, гръдна инфекция или при затруднения в извършването на лапароскопска гастропластика.

Заключение. При прегледа на литературата и докладваните резултати от проучваната група пациенти може да се заключи, че минимално инвазивният стандартен подход е асоциран с много добри периоперативни резултати. В случаите на планово оперативно лечение по повод симптоматична хиатална херния и/или ГЕРБ не е оправдано използването на отворен достъп.

Литература.

1. *Kahrilas PJ, Kim HC, Pandolfino JE (2008) Approaches to the diagnosis and grading of hiatal hernia. Best Pract Res Clin Gastroenterol 22:601–616*
2. *Landreneau R et al (1992) Clinical spectrum of paraesophageal herniation. Dig Dis Sci 37:537–544*
3. *McLaren PJ, Dolan JP. Esophagectomy as a treatment consideration for early-stage esophageal cancer and high-grade dysplasia. J Laparoendosc Adv Surg Tech A. 2016;26:757–762.*
4. *Stylopoulos N, Gazelle GS, Rattner DW (2002) Paraesophageal hernias: operation or observation? Ann Surg 236:492–500 discussion 500-1*
5. *Peters JH (2013) SAGES guidelines for the management of hiatal hernia. Surg Endosc 27:4407–4408*
6. *Pearson JB, Gray JG (1967) Oesophageal hiatus hernia: long-term results of the conventional thoracic operation. Br J Surg 54:530– 533*
7. *Draaisma WA et al (2005) Controversies in paraesophageal hernia repair: a review of literature. Surg Endosc 19:1300–1308*
8. *Velanovich V, Karmy-Jones R (2001) Surgical management of paraesophageal hernias: outcome and quality of life analysis. Dig Surg 18:432–437 discussion 437-8*
9. *Chen S, Brody F, Lee KB, Walters J, Randall J. Outcomes of paraesophageal hernia repair: analysis of the veterans affairs surgical quality improvement program database. J Gastroinetst Surg. 2021 Mar;25(3):593-602*
10. *Sorial RK, Ali M, Kaneva P, et al. Modern era surgical outcomes of elective and emergency giant paraesophageal hernia repair at a high-volume referral center. Surg Endosc 2019. [Epub ahead of print].*
11. *Mattar SG, Bowers SP, Galloway KD, et al. Longterm outcome of laparoscopic repair of paraesophageal hernia. Surg Endosc 2002;16:745–9.*

ЛАПАРОСКОПСКА ХИРУРГИЯ ПРИ ХИАТАЛНА ХЕРНИЯ.

Мехмед Б. Хадживели, Тургай Т. Калинов, Александър К. Златаров, Стефан Б. Михайлов, Щерю Н. Щерев, Никола Й. Колев и Красимир Д. Иванов.

Катедра по обща и оперативна хирургия, Медицински университет „Проф. д-р Параскев Стоянов“ – Варна. Първа клиника по хирургия, УМБАЛ „Св. Марина“ – Варна

Адрес за кореспонденция:
А. Златаров
Тел.: 052 978 665
Първа клиника по хирургия, 6 ет.

УМБАЛ „Св. Марина“
Бул. „Христо Смирненски“ №1
Варна, 9010
e-mail: Alekszlatarov@gmail.com

Въведение: Хиаталната херния е един от най-често разпространените анатомични дефекти на стомашно-чревния тракт и доброкачествени заболявания на кардио-езофагеалната връзка, като често се съпровожда и от гастро-езофагеална рефлуксна болест. Лапароскопската фундопликация е приета като златен стандарт в лечението на заболяването и намира широко приложение. Анализът на резултатите би довел до усъвършенстване на метода и намаляване на усложненията. Цел: Да се проведе проучване върху приложението на лапароскопската фундопликация при хиатална херния. Материал и методи: Проучването обхваща 362 болни, които са диагностицирани и оперирани в Първа клиника по хирургия към УМБАЛ „Св. Марина“ за периода 2005 – 2022 год. При болните бяха анализирани периоперативните резултати, морбидитет, морталитет, усложнения, специфични усложнения, както и пред- и следоперативни данни съгласно протокол за проследяване. Резултати: Разпределението по пол бе съответно 30,5% и 69,5%. Средната възраст на пациентите бе 62,0 години, като при мъжете бе 59,1 години, а при жените 62,9 години . При пациентите преобладава смесения тип хиатална херния (тип III) (36,8%), следвана от тип IV (27,9%), тип I (15,4%) и параезофагеална хиатална херния (n=19,9%). Най-често извършваният оперативен метод за фундопликация бе по Nissen. При данни за брахиезофаг се приложи и гастропластика по Collis при 45 пациенти. Следоперативните усложнения бяха разглеждани според класификацията на Dindo-Clavien. Честотата на рецидив е 11,1%. След всяка интервенция се наблюдава значима промяна в стойността на индекса за качество на живот GILQI. Представени са данни относно специфичните усложнения и поведение. Заключение: Лапароскопската фундопликация е метод, който се усъвършенства. Функционалните резултати при нисък морталитет и морбидитет осигуряват добро качество на живот на пациентите.

Ключови думи: хиатална херния, гастроезофагеален рефлукс, лапароскопска фундопликация,

LAPAROSCOPIC SURGERY FOR HIATAL HERNIA

Mehmed B. Hadzhiveli, Turgay T. Kalinov, Alexander K. Zlatarov, Stefan B. Mihaylov, Shteryu N. Shterev, Nikolay Y. Kolev & Krasimir D. Ivanov

Department of General and Operative Surgery, Medical University "Prof. Dr. Paraskev Stoyanov" - Varna

First Clinic of Surgery, University Hospital "St. Marina "- Varna

Corresponding Author:

Corresponding author:

A. Zlatarov

Tel. : 052 978 665

First Clinic of Surgery, 6th floor.

UMHAT "St. Marina "

Bul. Hristo Smirnenski №1

Varna, 9010

***e-mail**: turgaykalinov92@gmail.com*

Introduction: Hiatal hernia is one of the most common anatomical defects of the gastrointestinal tract and benign diseases of the cardio-oesophageal connection, and is often accompanied by gastro-oesophageal reflux disease. Laparoscopic fundoplication is accepted as the gold standard in the treatment of the disease and is widely used. The analysis of the results would lead to the improvement of the method and the reduction of the complications.

Objective: to conduct a study on the application of laparoscopic fundoplication in hiatal hernia.

Material and methods: The study covers 362 patients who were diagnosed and operated on in the First Clinic of Surgery at the University Hospital "St. Marina ”for the period 2005 - 2022. The perioperative results, morbidity, mortality, complications, specific complications, as well as pre- and postoperative data according to the follow-up protocol were analyzed in the patients.

Results: The distribution of the total group of patients by sex was 30.5% and 69.5%, respectively. The mean age of the patients was 62.0 years, with 59.1 years for men and 62.9 years for women. Patients are dominated by mixed hiatal hernia (type III) (36.8%), followed by type IV (27.9%), type I (15.4%) and paraesophageal hiatal hernia (n = 19.9%). The most commonly performed operative method for fundoplication was Nissen. Collis gastroplasty was also performed in 45 patients with evidence of brachioesophage. Postoperative complications were considered according to the Dindo-Clavien classification. The recurrence rate is 11.1%. Statistical analysis found that after each intervention there was a significant change in the value of the GILQI quality of life index. Data on specific complications and behaviors are presented. Conclusion: Laparoscopic fundoplication is a method that is being improved. Functional outcomes with low mortality and morbidity ensure a good quality of life for patients.

Key words: hiatal hernia, gastroesophageal reflux, laparoscopic fundoplication

ЛАПАРОСКОПСКА ХИРУРГИЯ ПРИ ЗЛОКАЧЕСТВЕНИ НОВООБРАЗУВАНИЯ НА СТОМАХА.

Ивелин Р. Такоров[1], Димитрия В. Вълчева[1], Цонка В. Луканова[1], Стефан И. Симеоновски[1], Стефан Н. Ценов[1], Мария И. Абрашева[2].

[1]Първа клиника по коремна хирургия, ВМА, гр. София, [2]Клиника по анестезиология и интензивно лечение, ВМА, гр. София

Адрес за кореспонденция:
гр. София 1606, ул. „Св. Г. Софийски“ 3,
Военномедицинска академия, Първа клиника по коремна хирургия,
тел: 02 92 25 711,
e-mail: didi.valcheva@gmail.com
д-р Димитрия Вълчева

Въведение: В днешно време лапароскопските техники в стомашната хирургия набират все повече популярност поради предимствата на мини-инвазивната хирургия. Публикувани са множество проучвания доказващи предимствата на лапароскопския метод по отношение на травматичност, системен възпалителен отговор, болничен престой, кръвозагуба, ранно възстановяване и др., докато при сравняване броя на изолираните лимфни възли и онкологичната радикалност не се установява съществена разлика. Като единствени недостатъци на лапароскопската хирургия може да се изтъкнат необходимостта от апаратура,

зависимостта от механични съшиватели и по-дългата обучителна крива, но нито един от тях не е във вреда на пациента.

Цел: Настоящия доклад има за цел да представи опита на Първа клиника по коремна хирургия във ВМА и да анализира резултатите постигнати при извършването на тотална и субтотална резекция на стомаха, съчетана с D2 лимфна дисекция при злокачествени заболявания на стомаха.

Материали и методи: Представяме 31 пациенти (16 жени, 15мъже) със средна възраст 64,65 години, лекувани в ПККХ на ВМА за периода от 01.2019 до 05.2022. При 48,4% от случаите е извършена тотална лапароскопска гастректомия с интракорпорална анастомоза, а при останалите 51,6% - субтотална лапароскопска гастректомия. При всички пациенти с карцином оперативната интервенция включва D2 лимфна дисекция. Три от случаите са оперирани след проведена неоадювантна химиотерапия, а при един е осъществена блокова резекция гастректомия с дистална спленопанкреатектомия.

Резултати: Средното оперативно време е 303 (60 - 580) мин., като не е установена съществена кръвозагуба. Средният болничен престой е 10 дни. Не е наблюдавана инсуфициенция на езофаго-йеюноанастомозата. Финалният хистологичен резултат показва наличие на стомашен карцином при 24 пациенти (77,4%), множествен НЕТ при 3-ма, гастро-интестинален стромален тумор отново при трима пациенти и интраепителна неоплазия при един пациент. Средният брой на изолираните лимфни възли е 27 (6 – 58).

Заключение: Лапароскопската резекция при злокачествени новообразувания на стомаха е свързана с по-малка оперативна травма и по-бързо възстановяване без компромис с онкологичната ефективност на интервенцията

Ключови думи: лапароскопска гастректомия, карцином на стомаха

LAPAROSCOPIC SURGERY IN GASTRIC CANCER

Ivelin R. Takorov[1], Dimitriya V. Valcheva[1], Tsonka V. Lukanova[1], Stefan I. Simeonovski[1], Stefan N. Tsenov[1], Mariya I. Abrasheva[2]

[1]First Clinic of Abdominal Surgery, Military Medical Academy, Sofia, Bulgaria

[2]Clinic of Anaesthesiology and Intensive care, Military Medical Academy, Sofia, Bulgaria

Corresponding Author:

Dimitriya Valcheva MD

email: *didi.valcheva@gmail.com*

Background: *Nowadays laparoscopic techniques in gastric cancer surgery gain more popularity, because of the advantages of the minimal invasive surgery. There are a lot of published trials comparing open versus laparoscopic method, and they prove the advantages of the laparoscopic surgery in terms of postoperative trauma, systemic inflammatory response, postoperative hospital stay, estimated blood loss, early recovery and others, with similar harvested lymph nodes and oncologic efficacy. The only disadvantages of the laparoscopic method are the need of specific instruments, the dependency on mechanical sutures and the longer learning curve, none of which are harmful for the patient.*

Aim: *The current study has the aim to present the experience of First clinic of abdominal surgery at MMA and to analyze the results after total and subtotal gastrectomy, combined with D2 lymphadenectomy in the abdominal malignant diseases.*

Materials and methods: *We present 31 patients (16 women, 15 men) avg. age – 64.65 years, treated at First clinic of abdominal surgery at MMA between 01.2019 and 05.2022. In 48.4% of the cases a total laparoscopic gastrectomy with intracorporal anastomosis was conducted and in the other 51.6% a subtotal laparoscopic gastrectomy was performed. The surgical intervention in all patients included an extensive D2 lymphadenectomy. In three of the cases the surgical intervention was conducted after a neoadjuvant chemotherapy and in one a block resection gastrectomy with distal splenic pancreatectomy.*

Results: *The mean surgical intervention duration is 303 minutes (60 - 580) with no significant blood loss recorded. The mean hospital stay is 10 days. No insufficiency of the oesophago-jejunoanastomosis was observed. Th final pathologic examination shows presence of gastric cancer in 24 patients (77.4%), multifocal NET in 3 patients, gastrointestinal stromal tumor in 3 patients an intraepithelial neoplasia in one patient. The mean number of the isolated lymph nodes is 27 (6 – 58).*

Conclusion: *Laparoscopic resection in the malignant abdominal formations goes with less operative trauma and faster recovery without compromising the oncological effectiveness of the intervention.*

Key words: *laparoscopic gastrectomy, gastric cancer*

ЛАПАРОСКОПСКА ХИРУРГИЯ НА СТОМАШНИЯ КАРЦИНОМ-ПРЕПОРЪКИ БАЗИРАНИ НА ДОКАЗАТЕЛСТВА И СОБСТВЕН ОПИТ.

Николай В. Белев [1, 2,3] Панче Кръстев.[1], Бойко Ч. Атанасов. [1,3]

Хирургично Отделение, УМБАЛ-Еврохоспитал, Пловдив[1.] Медицински Симулационен и Тренировъчен Център, МУ-Пловдив[2;] Катедра по Пропедевтика на хирургическите болести, Медицински факултет, МУ- Пловдив[3]

Адрес за кореспонденция:
Клиника по хирургия,
УМБАЛ Еврохоспитал, ул. „Коматевско шосе“№79, гр. Пловдив
E-mail: nikbel.vm@gmail.com

Цел. Обобщение на наличните доказателства и собствен опит за ролята на лапароскопската хирургия при хирургичното лечение на стомашния карцином.

Въведение. Отворената гастректомия се асоциира с значим постоперативен стрес, висок морбидитет (9,1%-46%). Няколко мета-анализа показаха значими предимства на лапароскопската дистална гастректомия(ЛДГ) включително и при авансирал стомашен рак. Съществуват доказателства за ползите от ЛГ при възрастни болни.

Материал и метод. Анализирахме мета-анализи за ползите на лапароскопската хирургия на стомашния карцином, публикувани от 2010 до 2021г.. За период от 2015 година до март 2022 сме извършили 125 ЛГ, резултатите, от които дебатираме в контекста на световния опит.

Резултати: При резектабилен дистален СК се препоръчва извършването на ЛДГ с оглед по-добрите хирургични резултати и намаляване на честотата на постоперативните усложнения(ПУ). При резектабилен дистален СК е уместно прилагането на тотално лапароскопска дистална гастректомия(ТЛДГ) в сравнение с лапароскопски асисистирана дистална гастректомия (ЛАДГ) с оглед на по-добрите постоперативни хирургични резултати. При пациенти със СК може да се обсъжда прилагането на лапароскопски тотална гастректомия(ЛТГ) с оглед намаляването на ПУ и подобряване на постоперативните хирургични резултати.

При пациенти с локално авансирал СК може да се обсъжда прилагането на ЛТГД2 лимфна дисекция с оглед подобряване на хирургичните резултати намаляването на честотата на ПУ. При възрастни пациенти със СК се препоръчва прилагането на ЛГ с оглед по-малка кръвозагуба, по-бързо постоперативно възстановяване и редуциране на ПУ.

Заключение. ЛГ е сигурна и общо приета процедура при хирургичното лечение на СК. Извършването на ЛГ е препоръчително, поради подобрените постоперативни резултати и намалената честота на ПУ при еднакви дългосрочни онкологични резултати и според опита на хирургичния екип.

Ключови думи*:* Стомашен карцином, Лапароскопска гастректомия, Д2 лимфна дисекция.

LAPAROSCOPIC SURGERY FOR GASTRIC CANCER-RECOMMENDATIONS BASED ON EVIDENCE AND PERSONAL EXPERIENCE.

Nikolay V. Belev1,2,3, Panche Krastev1, Boyko Ch. Atanasov[3]

Surgical Department, University Hoospital-Eurohospital, Plovdiv[1]
Medical Simulation and Training Center, Medical University Plovdiv[2]
Department of Propedevtic of Surgical Desease, Faculty of Medicine, Medical University-Plovdiv[3]

Corresponding Author:

Assoc prof Nikolay Belev MD,PhD

Clinic of Surgery, UMHAT Eurohospital, 79 Komatevsko Shosse Str.

email: *nikbel.vm@gmail.com*

Aim. *Summary of the available evidence and own experience of the role of laparoscopic surgery in the surgical treatment of gastric cancer (GC).*

Introduction. *Open gastrectomy is associated with significant postoperative stress, high morbidity (9.1% -46%). Several meta-analyzes have shown significant benefits of laparoscopic distal gastrectomy (LDG), including in advanced gastric cancer. There is evidence of the benefits of LH in adult patients.*

Material and method. *We analyzed meta-analyzes of the benefits of laparoscopic surgery for gastric cancer, published from 2010 to 2021. For the period from 2015 to March 2022 we performed 125 LH, the results of which we debate in the context of world experience.*

Results: *In resectable distal GC, it is recommended to perform LDG to have better surgical results and reduce the incidence of postoperative complications (PC). In resectable distal GC, it is appropriate to perform a total laparoscopic distal gastrectomy (TLDG) compared to laparoscopically assisted distal gastrectomy (LADG) in view of better postoperative surgical results. In patients with GC, laparoscopic total gastrectomy (LTG) may be considered to reduce PC and improve postoperative surgical outcomes. In patients with locally advanced GC, the use of LTGD2 lymph dissection may be considered to improve surgical outcomes with reducing the incidence of PC. In adult patients with GC, the use of LG is recommended to reduce blood loss, faster postoperative recovery, and reduction of PC.*

Conclusion. *LG is a safe and generally accepted procedure for the surgical treatment of GC. The performance of LG is recommended due to the improved postoperative results and the reduced frequency of PC with the same long-term oncological results and according to the experience of the surgical team.*

***Keywords**: Gastric cancer, Laparoscopic gastrectomy, Lymph node disection*

АНАЛИЗ НА ПОСТОПЕРАТИВНИТЕ РЕЗУЛТАТИ И УСЛОЖНЕНИЯ ОТ ЛАПАРОСКОПСКА АПЕНДЕКТОМИЯ ПРИ ОСТЪР АПЕНДИЦИТ.

Константин И. Костов, Владислав Х. Христов, Мартин Н. Николов, Методи К. Джуджев. Даниела. Цв. Цветкова

Клиника по Хирургия, УМБАЛСМ "Н. И. Пирогов" – София

Кореспонденция:
Доц. д-р Константин Костов дм, Хирургична клиника,
УМБАЛСМ „Н И.Пирогов", бул. „Тотлебен" № 21, 1606 София,
e-mail: dr.k.kostov@gmail.com, тел. 0888237048

Резюме

Цел: Целта на проучването е изследване на индивидуалния профил, резултатите и усложненията при лапароскопско лечение на пациенти с остър апендицит в УМБАЛСМ"Н.И.Пирогов".

Материал и Методи: Събрани и разгледани са данни от проучване на пациентска група в Клиника по хирургия на УМБАЛСМ„Н. И. Пирогов" за период от 1.1.2021 до 1.7.2021г. Селектирани са 107 болни с остър апендицит, на които е извършена лапароскопска апендектомия. Изследвани са показатели, характеризиращи основни клинико-патологични особености (епидемиология, демография, степен на патологично увреждане), оперативен подход и резултати от него (следоперативни усложнения, продължителност на постоперативния период), влияние на придружаващите фактори.

Резултати: В проучването са включени 107 пациенти. Минималната разлика е в полза на женския пол-56(52,34%), мъжете са 51(47,66%). Средната възраст на пациентите от мъжки пол е 34.7 г. и съответно за женския пол-31.9г. Сроковете за хоспитализация обичайно са кратки - повечето пациенти са изписано до 48 часа(85-79,44%). Усложнения са установени при 10 пациенти(9.35%)- постоперативен илеус, ранева супурация, кръвоизлив от мезоапендикса и абсцес.

Заключение: Лапароскопската апендектомия се верифицира като оптимална и сигурна оперативна процедура. Лапароскопският подход намалява постоперативната болка, скъсява болничния престой, има ниски нива на компликации, като по този начин се намаляват и разходите за лечение.

Ключови думи: остър апендицит, лапароскопия, резултати, усложнения.

ANALYSIS OF POSTOPERATIVE OUTCOMES AND COMPLICATIONS AFTER LAPAROSCOPIC APPENDECTOMY IN PATIENTS WITH ACUTE APPENDICITIS

Konstantin I. Kostov, Vladislav H. Hristov, Martin N. Nikolov, Metodi K. Djudjev, Daniela C. Cvetkova

Surgical Clinic, UMHATEM "N. I. Pirogov" – Sofia

Corresponding Author:

Assoc. Prof. Konstantin Kostov, MD, PhD

email: *dr.k.kostov@gmail.com*

Summary

Objective: The aim of the study was to analize individual profile, outcomes, and complications after laparoscopic surgery of patients with acute appendicitis in the Department of General Surgery in UMHATEM "Pirogov.

Material and Methods: Data from a study of a patient's group in the Department of General Surgery of UMBALSM "H. I. Pirogov " for a 6-month period (1.1.2021 до 1.7.2021) was collected. With acute appendicitis were selected 107 patients who underwent laparoscopic appendectomy. Indicators characterizing basic clinical and pathological features (epidemiology, demography, degree of pathological impairment), surgical approach and its outcomes (postoperative complications, postoperative duration), influence of concomitant factors were studied.

Results: This study includes 107 patients. The majority of patients were women - 56 (52.34%), men were 51 (47.66%). The mean age of male patients was 34.7 years and female sex-31.9 years respectively. Hospitalization times were usually short - most of the patients were discharged up to 48 hours (85-79.44%). Complications were verified in 10 patients (9.35%) - postoperative ileus, wound suppuration, hemorrhage from mesoappendix, and abscess.

Conclusions: The laparoscopic appendectomy was verified as an optimal and safe operating procedure. The laparoscopic approach reduces post-operative pain, shortens hospital stay, reduces complication rates, and thereby reducing treatment costs.

Key words: acute appendicitis, laparoscopy, outcomes, complications.

Увод

Острият апендицит остава диагностично и терапевтично предизвикателство като едно от най-честите спешни състояния в общата и коремна хирургия. В днешно време по целия свят лапароскопската апендектомия набира широко признание за диагностика и лечение на остър апендицит[1]. Лапароскопската апендектомия е установена като безопасна процедура с нейните потенциални предимства на по-кратък болничен престой, ранно раздвижване, ранно възстановяване на чревната функция и приемлив процент на усложнения.

Според анализи на рандомизирани контролирани проучвания, сравняващи отворената апендектомия (ОА) и лапарпскопската апендектомия (ЛА), инфекциите на раните са наполовина по-малко много в ЛА, но интраабдоминалните абсцеси са три пъти по-висок. Причините за по-честите интраабдоминални колекции остават спорни. Установена е завишена честота на интраабдоминални абсцеси, особено при сложни случаи на апендицит[2].

Материал и методи

Следоперативните усложения могат да бъдат градирани като малки и големи усложнения. Най-честите леки постоперативни усложнения се представят като стерилни колекции от рани (сером, хематом), инфекция на раната и паралитичен илеус. Големите усложнения, които са анализирани в следоперативния период, са: кървене, интраабдоминален абсцес (ИАА), механична обструкция на червата, инсуфициенция на апендикуларния чукан със стеркорална фистула. Някои от тях изискват допълнителна намеса с или без обща анестезия[7]. Честотата на постоперативните усложнения варира между 3% и 28,7%. Отчита се статистически значимо по-висок процент на усложнения (до 35,5%) в случаите на усложнен апендицит. Основен фактор е самият усложнен апендицит. Други анализирани рискови фактори за следоперативни усложненията са женски пол, класификация по ASA 2 и повече, възраст и оперативно време[8].

Оперативна техника. Хирурзите са изпълнявали лапароскопска процедура – апендектмия – със стандартна трипортова техника - супраумбиликална, надпубисна и в лява илиачна ямка). В случаи на дифузен перитонит рутинно е използвано обилно коремен лаваж и

аспирация. Коремният дренаж не е използван рутинно и го зависи от находката и от предпочитанията на хирурзите[3].
Събрани и разгледани са данни от проучване на пациентска група в Клиника по хирургия на УМБАЛСМ„Н. И. Пирогов“ за период от 1.1.2021 до 1.7.2021г. Селектирани са 107 болни с остър апендицит, на които е извършена лапароскопска апендектомия. Изследвани са показатели, характеризиращи основни клинико-патологични особености (епидемиология, демография, степен на патологично увреждане), оперативен подход и резултати от него (следоперативни усложнения, продължителност на постоперативния период), влияние на придружаващите фактори.
В проучването са включени 107 пациенти. Минималната разлика е в полза на женския пол-56(52,34%), мъжете са 51(47,66%). Средната възраст на пациентите от мъжки пол е 34.7 г. и съответно за женския пол-31.9г. Сроковете за хоспитализация обичайно са кратки - повечето пациенти са изписано до 48 часа(85-79,44%). Усложнения са установени при 10 пациенти(9.35%)- постоперативен илеус (1 пациент), ранева супурация (4 пациенти), порт херния (2 пациенти), кръвоизлив от мезоапендикса (1 пациента) и абсцес (2 пациенти).

Резултати

	Мъже	Жени
Брой	56	51
%	52,34	47,66
Средна възраст	31,9	34,7
Находка -катарален	2	9
Находка флегмонозен	27	25
Находка – гангрена	15	10
С периапендикуларен абсцес	12	6
Са appendix	0	1

Таблица 1.
Приложена е стандартна антибиотична профилактика един час преди разреза с 2 g цефалоспорин от трето поколение. Допълнително интраоперативно 500 mg от Метронидазол се прилага интраоперативно. И двете бяха продължени през следващите два следоперативни дни в дози от 2x2 g и 3x500 mg, съответно. При всички пациенти е проведена антитромботична профилактика по време на период на хоспитализация. Продължителността на следоперативния период на проследяване е 30 дни.

Обсъждане
Настъпилите усложнения са: постоперативен илеус –един случай - пациент, мъж, 32г, опериран от гангренозен перфорирал апендицит с перианендикуларен абсцес и локален перитонит. Самоволно изписал се от клиниката. След 3 дни – рехоспитализация с клиника на постоперативен илеус. Започнато консервативно лечение, след което се премина към релапароскопия, лаваж на коремната кухина и залагането на два абдоминални дрена. Поставен на тройна антибитична терапия, вливания, НГС и започната стимулация от втори следоперативен ден на дефекацията. Пациентът възстанови пасаж, захрани се на 4ти постоперативен ден и бе изписан в подобрение и назначено проследяване амбулаторно. Следващо усложнение е постоперативен абсцес на мястото на отстранения апендикс – при двама пациети – след гагренозен апендицит с дифузен перитонит. Използвана техника с поставяне на pig-tail за дрениране на колекцията и интравенозна апликация на

антибиотици и релапароскопия с лаваж и дренаж. В изватката от пациенти имаше и една порт херния – при подобно усложнение се предлага лапароскопско отстраняване на херния и по конвенционален метод. На пациентът се предлага разрешение на усложнението в планов порядък. Въпреки проведената антибиотична профилактика на важно място в усложненията заема супурацията – предимно съпровождаща по – комплицираните апендицити, свързани с локален или дифузен перитонит и по-продължително оперативно време, налагащо обилен лаваж на коремната кухина. Същото може да е свързано и с изважнането на апендикса през порта и контакта на възпалената тъкан до инцизионните места. В практиката се е наложило употребата на ендобег, с който се избягва замърсяването на полето и предпазва от супурация. Има значително висок процент на инфектиране при пациенти, при които резецирания апендикс е отстранен директно през мястото на порта, без да се покрива апендикса преди отстраняване, от тези, при които резецираният апендикс е отстранен и поставен в ръкавица или ендобег като е изолиран от околните тъкани[5]. Лечението се провежда в амбулаторни условия, не налагащи удължаване на болничния престой на пациента. Последното разгледано усложнение е кръвоизлив от мезоапендикса – налага спешна оперативна намеса, кръвопреливане и реанимационни мероприятия заизвеждане от хеморагичния и хиповолемичния шок. Спешната лапаротомия е първи метод на избор. Извършва се дефинитивна хемостаза със залагането на дренажи и проследяване на възстановителния процес от мултидисциплинарен екип.

Заключенията от повечето проучвания за предимствата на LA пред OA в най-големите болници с опитни хирурзи и налично оборудване са неоспорими. Притесненията относно хирургичните техники се отнасят до хирургията усложнения, документирани след LA и по-специално, трикратно увеличение на постоперативните интраабдоминални абсцеси[4,6]. В настоящото изследване той няма значителна стойност за инфекциозни усложнения след LA. Всички пациенти с интраабдоминален абсцес са били с гангренозен апендицит и локален серо-фибринозен перитонит.

Заключение

Налагането на добра практика и стандартизация на процедурата може да повлияе на усложненията. Основните хирургични принципи трябва да се спазват и да не се компрометират, особено по време на фазата на обучение в лапароскопската апендектомия. Заразеният апендикс трябва да бъде хванат с атравматичен инструмент, за да се избегне перфорация и последващо перитонеално замърсяване. Последващото изваждане трябва да бъде непосредствено след трансекция, като се внимава да не замърсяват съседните повърхности или да не пропускат съдържание от неговия лумен[5]. Защитата на раната от замърсяване е друга важна стъпка, в която се препоръчва да извличането на апендикса може да се осъществи чрез endbag, ръкачичка или дори пръст от ръкавица.

Лапароскопската апендектомия се верифицира като оптимална и сигурна оперативна процедура. Лапароскопският подход намалява постоперативната болка, скъсява болничния престой, има ниски нива на компликации, като по този начин се намаляват и разходите за лечение.

Библиография:

1.T. Rasmussen, S. Fonnes, J. Rosenberg Long-Term Complications of Appendectomy: A Systematic Review First Published May 15, 2018

2.Asmaa Yaseen Nassir1 , Ahmad Mohammad Kashha2 , Ali Hassan Altrabolsi1 , Abdullah N Ghannam1 , Omar Abdulelah Sindi1 , Ahmed Mohammed Alzimaity3 Laparoscopic Appendectomy between the Advantages and Complications:A Cross Section Study –Jeddah – Saudi Arabia – 2016 The Egyptian Journal of Hospital Medicine (Apr. 2017) Vol.67 (2), Page 660-665

3.Stacy L. Krisher, MD; Allen Browne, MD; Albert Dibbins, MD; et al Intra-abdominal Abscess After Laparoscopic Appendectomy for Perforated Appendicitis *Arch Surg.* 2001;136(4):438-441

4.Andrej Nikolovski, Shenol Tahir, Dragoslav Mladenovikj, Complications after Laparoscopic Appendectomy for Complicated Appendicitis, Vol 19 No 1-2 (2020): Lietuvos chirurgija

5.Port Site Infection after Laparoscopic Appendectomy: Resected Appendix Removal in Glove Versus Direct Removal through Port Site, Shah Abbas , Junaid Zeb , Muhammad Nadeem , Syed Asad Maroof , Farooq Khan, Journal of Saidu Medical College, 2019, vol 9(1)

6.Sartelli M, Baiocchi GL, Di Saverio S, Ferrara F, Labricciosa FM, et al. Prospective Observational Study on acute Appendicitis Worldwide (POSAW). World Journal of Emergency Surgery 2018; 13: 19.

7.Patel SV, Nanji S, Brogly SB, Lajkosz K, Groome PA, Merchant S. High complication rate among patients undergoing appendectomy in Ontario: a population-based retrospective cohort study. Can J Surg. 2018; 61(6): 412–417.

8.Pierre Allemann & Herve Probst & Nicolas Demartines & Markus Schäfe, Prevention of infectious complications after laparoscopic appendectomy for complicated acute appendicitis—the role of routine abdominal drainage, Langenbecks Arch Surg (2011) 396:63–68

ТРУДНАТА ЛАПАРОСКОПСКА ХОЛЕЦИСТЕКТОМИЯ – ЛЕСНО РАЗПОЗНАВАЕМО ПРЕДИЗВИКАТЕЛСТВО?

Георги Ч. Желев, Бойко Г. Коруков, Николай М. Пенков, Теофил А. Седлоев, Димитър Т. Пейчинов, Явор А. Николов, Славяна С. Ушева, Ивелина К. Георгиева, Мирослав Д. Арабаджиев, Иван В. Димитров, Тодор Р. Янев, Борис Д. Кунев, Иван П. Василев.

Клиника по хирургия, УМБАЛ „Царица Йоанна – ИСУЛ", София

Лице за връзка:
Георги Желев
тел.:0887693981
e-mail: georgi.jelev1979@abv.bg

Състояние на проблема: Лапароскопската холецистектомия (ЛХ) е втората по честота хирургична процедура в коремната хирургия. В България се извършват 48 лапароскопски холецистектомии на 100 000 души годишно по данни на Евростат за 2018 г. Трудната лапароскопска холецистектомия може да скъси живота както на пациента, така и на хирурга. Предоперативното определяне на пациентите, при които ЛХ ще е трудна не винаги е праволинеен и лесен процес, а разпознаването им помага за физическата, менталната, техническа и логистична подготовка на хирургичния екип.

Цел: Предоперативно разпознаване на пациентите, при които се очаква трудна лапароскопска холецистектомия. Определяне на предикторите на трудната ЛХ.

Материал и метод: Проспективно проучване на последователни пациенти (150 – 55 мъже, 95 жени), при които е извършена ЛХ за периода 10.2018 – 05.2021 само от един оператор. Изследва се влиянието на определени предиктори на „трудната" ЛХ върху факторите оперативно време, разлив на жлъчка/конкременти, конверсия, травма на жлъчен канал/артерия. Материалът беше обработен с Chi-square test или Fisher`s exat test, ANOVA test, Independent samples t-test, Mann – Whitney test и Tukey HSD test.

Резултати: Получените резултати показаха, че от факторите определящи трудността на ЛХ, основно значение имат: възрастта, усложените форми на ЖКБ, основно острият холецистит (както и свързаните с него левкоцитоза и патологичен ултразвук), захарният диабет като придружаваща патология, както и приемът на антиагреганти/антикоагуланти. Като допълнителни фактори, повишаващи риска от интраоперативен разлив на жлъчка и конкременти, но нямащи статистическо значение относно оперативното време са мъжкия пол, обезитета и чернодробната цироза.

Заключение: Предоперативното разпознаване на пациентите, при които е възможно да има технически трудности при извършването на ЛХ е важно от гледна точка на правилната подготовка на хирургичния екип и намаляване на риска от усложнения при пациента. Тази задача невиаги е лесна, но е напълно осъществима с прилагането на сравнително прост предоперативен оценъчен алгоритъм.

Ключови думи: трудна лапароскопска холецистектомия, предиктори.

DIFFICULT LAPAROSCOPIC CHOLECYSTECTOMY – AN EASY RECOGNIZED CHALLENGE?

Georgi C. Jelev, Boyco G. Korukov, Nikolay M. Penkov. Teofil A. Sedloev, Dimitar T. Peychinov, Yavor A. Nikolov, Slavyana S. Usheva, Ivelina K. Georgieva, Miroslav D. Arabadzhiev, Ivan V. Dimitrov, Todor R. Yanev, Ivan P. Dimitrov

Surgery Clinic, University Hospital “Queen Joanna - ISUL”

Corresponding author:

Dr Georgi C. Jelev, MD, PhD

email: georgi.jelev1979@abv.bg

Background: Laparoscopic cholecystectomy (LC) is the second most common surgical procedure in general surgery. According Eurostat, for 2018 in Bulgaria are performed 48/100 000 LC. Difficult laparoscopic cholecystectomy can shorten the life of both the patient and the surgeon. Preoperative determination of the patients with forthcoming difficult LC is not always easy and straightforward process. This determination helps for the physical, mental, technical and logistic preparation of the surgical team.

Aim: Preoperative determination of the patients with expected difficult laparoscopic cholecystectomy. Statistical determination of difficult LC predictors.

Materials and methods: Prospective trial with 150 consecutive LC patients (55 males, 95 females) for the period 10.2018 – 05.2021 operated by single surgeon. The influence of certain predictors of the difficult LC is studied and their importance for the factors operative time, spillage of bilium/stones, conversion to open operation, biliary/arterial trauma. The material was processed with Chi-square test or Fisher`s exat test, ANOVA test, Independent samples t-test, Mann – Whitney test and Tukey HSD test.

Results: The results obtained showed that from the factors determining difficult LC of major importance are: age, complicated forms of cholelithiasis, mainly acute cholecystitis (as well as related leukocytosis and pathological ultrasound), diabetes mellitus as an accompanying pathology, as well as the intake of antiplatelet / anticoagulant agents. Male gender, obesity and liver cirrhosis are additional factors that increase the risk of intraoperative spillage of bile and stones, but have no statistical significance regarding the operative time.

Conclusion: Preoperative identification of patients with which the surgeon may have technical difficulties in performing LC is important in terms of proper preparation of the surgical team and reducing the risk of complications. This task is not easy, but it is completely feasible with the application of a relatively simple preoperative evaluation algorithm.

Keywords: Difficult laparoscopic cholecystectomy, Predictors.

ПРЕИМУЩЕСТВА НА ЛАПАРОСКОПСКИЯ ПОДХОД ПРИ ПАЦИЕНТИ В СТАРЧЕСКА ВЪЗРАСТ С ДЕСТРУКТИВНИ ФОРМИ НА ХОЛЕЦИСТИТ.

Иван Т. Сечанов, Габриела К. Киришева, Емил И. Иванов, Яна Р. Зиновиева, Михаил В. Радионов.

Клиника По Хирургия Умбал „ Света Анна "– София

АДРЕС ЗА КОРЕСПОНДЕНЦИЯ:

Д-р Иван Сечанов

Клиника по хирургия

УМБАЛ "Св. Анна" АД София ул. "Димитър Моллов" №1

1784 София

e-mail: ivansetchanov@abv.bg

РЕЗЮМЕ

Цел : Поради постоянно увеличаващата се честота на операции по повод деструктивни форми на остър холецистит при пациенти в напреднала и старческа възраст си поставихме за цел да анализираме компаративно резултатите при отворения и при лапароскопския оперативни подходи.

Материал и метод : Ретроспективно нерандомизирано анализирахме 5 годишен период (2016-2021), през който лапароскопски или с открит достъп са оперирани общо 84 пациенти > 80 г. с деструктивни форми на остър холецистит. Пациентите бяха разделени в две кохорти, съответно на оперативния достъп: лапароскопски - 51 и с открит достъп - 33. Анализирахме пациентите по възраст и пол, придружаващи заболявания и пред-оперативна оценка по ASA, продължителност на операцията и отчетени интра-оперативни усложнения, пост-оперативен реанимационен престой, морбидитет и пост-оперативни усложнения, общ пост-оперативен болничен престой и леталитет.

Резултати : При съпоставянето на данните в двете кохорти с деструктивен холецистит в напреднала и старческа възраст, установихме: скъсена продължителност на операцията и общата анестезия в лапароскопската група, по-малък брой пациенти с пост-оперативен реанимационен престой, намален морбидитет, по-ранна мобилизация и захранване на пациентите и съкратен болничен престой в същата кохорта. Това рефлектира в намаляване на косвените (сърдечни, пулмонални бъбречни, неврологични и др.) постоперативни усложнения и прояви на психо-соматични синдроми с когнитивни нарушения при тази рискова категория пациенти.

Заключение : Въз основа на този анализ и направения литературен обзор, смятаме, че лапароскопския подход при тази категория пациенти не е контраиндициран, а препоръчителен, но след оценка и индивидуален подход за всеки отделен случай.

Ключови думи: деструктивен холецистит; лапароскопска холецистектомия; старческа възраст

ADVANTAGES OF THE LAPAROSCOPIC APPROACH IN ELDERLY PATIENTS WITH DESTRUCTIVE FORMS OF CHOLECYSTITIS

Ivan T. Setchanov, Gabriela K. Kirisheva, Emil I. Ivanov, Yana R. Zinovieva, Mihail V. Radionov

Surgery Clinic - UMHAT “St. Anna” Sofia

Corresponding author:

Dr Ivan Setchanov,

General Surgery Clinic

University Hospital "St. Anna" 1, Dimitar Mollov Str.

1784 Sofia, Bulgaria, EU

email: *ivansetchanov@abv.bg*

ABSTRACT

AIM : *Due to the increasing frequency of operations for destructive forms of acute cholecystitis in elderly patients, we set ourselves the goal to analyze comparatively the results of open and laparoscopic surgical approaches.*

MATERIAL AND METHOD *: We analyzed retrospectively and non-randomized a 5-year period (2016-2021) and a total of 84 patients above 80 years operated laparoscopically or with open approach for destructive forms of acute cholecystitis. We divided the patients in two cohorts: laparoscopic one of 51 cases and a second one of 33 patients operated with open access. We analyzed the patients by age and sex, concomitant diseases and preoperative assessment of ASA, duration of surgery and reported intraoperative complications, necessity of postoperative intensive care, morbidity and postoperative complications, total postoperative hospital stay and mortality.*

RESULTS *: Comparing the data in both cohorts with destructive cholecystitis in the elderly, we found: shortened duration of operative procedure and general anesthesia in the laparoscopic group, fewer patients in intensive care unit, reduced morbidity, earlier mobilization and feeding of patients and shortened hospital stay in the same group. This had reflected in the reduction of indirect (cardiac, pulmonary, renal, neurological, etc.) postoperative complications and manifestations of psycho-somatic syndromes with cognitive impairment in this risk category of elderly patients.*

CONCLUSION *: Based on this analysis and the literature review, we believe that the laparoscopic approach in this category of patients is not contraindicated, but recommended, but after evaluation and individual approach for each case.*

Keywords: *destructive cholecystitis; laparoscopic cholecystectomy; elderly patients*

ВЪВЕДЕНИЕ: При около 23% от случаите на жлъчно-каменната болест (ЖКБ) се развива остро възпаление на жлъчния мехур, а болестта засяга около 10% от населението в световен мащаб[(1)]. През последните десетилетия се отчита ръст на усложнените форми на остър холецистит, което кореспондира с нарастването на средната продължителност на живота и увеличения брой на коморбидните пациенти в старческа възраст. Лечението на острия холецистит в напреднала и старческа възраст представлява терапевтично предизвикателство с оглед на забавената клинична изява на заболяването, значителнатата коморбидност на пациентите и повишената смъртност при спешните оперативни интервеции. Днес, въпреки рутинното използване на лапароскопският оперативен метод и превръщането му в златен стандарт, все още е дискусионен въпроса за приложението му при тежките и усложнени форми на остър холецистит.

МАТЕРИАЛ И МЕТОДИ: Поставихме за цел да анализираме ретроспективно и нерандомизирано лечението в клиниката на деструктивни форми на остър холецистит при пациенти на възраст над 80г, за период от 5 години (2016-2021). Селектирахме случаите според оперативната находка и хистологичния резултат, като включихме в проучването крайно тежките деструктивни форми с перфорация на стената на жлъчния мехур и формиран субхепатален, интрахепатален, комбиниран абсцес или билиарен перитонит (III степен по TG18). За периода са оперирани 84 пациенти, които разделихме, съответно на оперативния достъп (фиг.1) в две кохорти.

При лапароскопския метод стандартно е прилагана 3-троакарна техника, като в отделни случаи е въвеждан допълнително 4-ти порт. Извършвана е холецистектомия с обилен лаваж на субхепаталното пространство с р-р на Повидон-йод и широк дренаж[2]. При всички оперирани с отворен достъп, лапаротомията е извършена чрез десен подребрен разрез по Кохер, включително и при 4 пациенти, при които се е наложила конверсия.
Анализирахме пациентите и съпоставихме данните в двете кохорти по следните параметри: възраст; пол; коморбидитет; предоперативна оценка по ASA; продължителност на операцията; интра-оперативни усложнения; пост-оперативен реанимационен престой; и пост-оперативни усложнения; морбидитет; общ постоперативен престой и леталитет.
За анализ и сравняване на данните от двете кохорти бе използван t тест на Student и Fisher тест, като стойности на $p<0,05$ бяха приети за статистически достоверни.
РЕЗУЛТАТИ: Всички 84 пациенти са приети по спешност, като диагнозата е верифицирана съответно на данни от анамнезата, клиничния преглед, лабораторните изследвания и образната диагностика (рентген и ултразвук). При 27 пациенти предоперативно се извършени КАТ изследвания.
Възрастта варира между 80-92г. (ср. възраст 83,5г.). Демографските данни са представени в **Таблица 1.**

Таблица 1. Демографски данни			
	Мъже	**Жени**	**Общо**
Лапароскопски достъп	19	32	**51**
Отворен достъп	24	9	**33**
Общо	43	41	**84**

Ко-морбидитета е представен при 68(81%) от пациентите от различни сърдечно-съдови заболявания, при 31(37%) от захарен диабет, при 28(33%) от мозъчно-съдови заболявания и в по-малки дялове от белодробни, бъбречни и хематологични заболявания. Пациентите са класифицирани по ASA (фиг.2) съответно на тежестта на придружаващите заболявания.

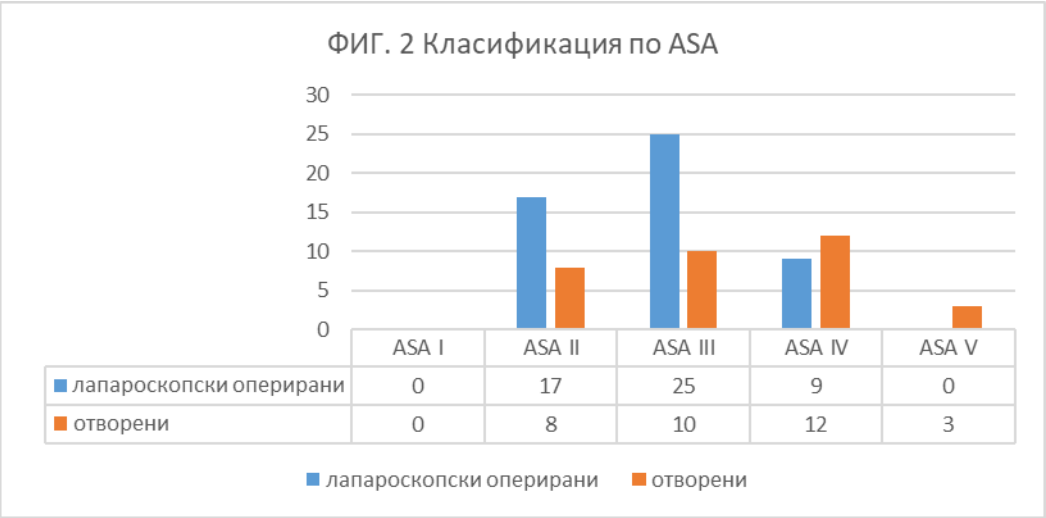

Данните за предоперативния престой, оперативното време, реанимационния и общия пост-оперативен болничен престой са представени в **Таблица 2.**

Таблица 2. Продължителност на периодите				
Оперативен метод	**Предоперативен престой (в дни)**	**Оперативно време (в мин.)**	**Реанимационен престой (в дни)**	**Общ пост-оперативен престой (в дни)**
Лапароскопски	2.43	75.69	0.5	3.6
Открит	2.7	105	3.24	9.97

Регистрираните следоперативни усложнения са представени в **Таблица3.**

Таблица 3. Регистрирани следоперативни усложнения			
Хирургични	**лапароскопски**	**отворен**	**общо**
Патологична секреция от дренажи	1	2	**3**
Супурация на оперативна рана	2	5	**7**
Дехисценция на оперативна рана	0	1	**1**
Иктер – пропусната холедохолитиаза	1	0	**1**
Сепсис	1	2	**3**
От страна на други органи и системи			
Кардиологични усложнения	2	4	**6**
Нефрологични услонения	1	4	**5**
Тромбоемболизъм	0	1	**1**
Неврологични усложнения и психо-соматични с-ми	4	10	**14**

Анализ на леталитета е представен в **Таблица 4.**

Таблица 4. Леталитет			
	Брой оперирани	**Починали**	**Леталитет**
Лапароскопски достъп	51	1	1.96 %
Отворен достъп	33	7	21.2 %
Общо	84	8	9.5%

ОБСЪЖДАНЕ: Диагнозата на острия холецистит е лесна и се опира на анамнезата, клиничния преглед, лабораторни и ултразвуково изследвания. При комплицираните случаи се препоръчва провеждане на КАТ или ЯМР. Това са основни параметри на Токийския консенсус в последната му ревизия TG18 от 2018г. които дават възможност за

класифицикация на острото възпаление в три степени: I степен (лека); II степен (средно тежка) и III степен (тежка, с дисфункция на други органи и системи) [3,4,5].
Средната възраст на анализираните 84 пациенти, е 83,5г. Мнозинството от пациентите са в деветата декада (80-89г.) на живота. В същото време прогнозите сочат, че ще нараства относителния дял на пациентите от десета декада (90-99г.). Това обуславя високия процент (85%) на пациентите с едно или няколко придружаващи заболявания и повишените периоперативен риск и леталитет, което кореспондира с данните от литературата[2,6]. Прави впечатление, че честотата на усложнените форми на остър гангренозен холецистит при мъжкия пол е с лек превес, въпреки че холелитиаза се среща по-често при жени[1].
Без съпътстващи хронични заболявания са били едва 15%, което също е отразено в обзорите на чуждите автори [7,8]. Сърдечно-съдовите придружаващи заболявания (при 81%) са представени от хипертония, ритъмни нарушения, клапни увреждания, преживян миокарден инфаркт, сърдечна недостатъчност и други. Захарният диабет (при 37%) обуславя развитието на тежки деструктивни форми на холецистит и има пряко отношение за развитието на възпалителните промени, поради микроангиопатия, полиневропатия, намален имунитет и предиспозицията към инфекции. Неврологичните заболявания, като мозъчно-съдова болест, преживян мозъчен инсулт, болест на Паркинсон и др. са представени при 33% от пациентите. Още при хоспитализацията, голяма част от пациентите са били в декомпенсирано състояние на различни хроничнични заболявания и са имали нужда от различни допълнителни изследвания, консултации и предоперативна подготовка. В този контекст оценката на общото състояние, правилният избор на терапевтично поведение и определянето на хирургическа тактика са били значително затруднени. Често анамнезата за придружаващи заболявания е неясна, а времето за оценка на състоянието и определяне на хирургичен подход е лимитирано. Забавянето на хирургическо лечение води до прогресия на основното заболяване и задълбочаване на декомпенсацията на придружаващите хронични болести. При спешните пациенти системите CPS (Comorbidity-Polypharmacy Score) и REFS (Reported Edmonton Frail Scale) не винаги могат да бъдат приложени, а APACHE II системата не е пълноценна поради това, че тя оценява критичното състояние на пациента в момента, но не отчита минали инциденти и хронични заболявания. Поради това тя не може да определи риска в дългосрочен план. По литературни данни най-лесно и бързо приложима в тези случаи е системата ASA, която определя риска от усложнения и леталитет, но тя също не е пълноценна[9].
По отношение на хирургичната тактика при острия холецистит в средата на XX-ти век доминираше концепцията за консервативно лечение и последваща операция в планов порядък изразена в афоризма на А. Луканов, че „ … хирургът стои до леглото на пациента с ножа в джоба”. Развитието на медицинските технологии, фармацията и анестезиологията коренно промениха тези схващания. Днес безусловно е прието, че оперативно лечение на острия холецистит следва да се предприема възможно най-рано[10,11,13,14]. За „златен стандарт” е общоприет периода на първите 72 часа след проява на симптомите[7,8,10,11,13]. В литературата редица автори дори акцентират върху преимуществата на „едномоментната холецистектомия” - до 24-тия час от хоспитализацията[7,8,14]. В нашата серия от 84 пациенти средния предоперативен клиничен престой е 2,52 дни или 60 часа, като няма съществена разлика между двете кохорти (лапароскопски оперирани – 2,43 дни и оперирани с открит достъп – 2,7 дни). Спазвали сме концепцията за ранна холецистектомия, но поради необходимостта от детайлно диагностично изясняване и/или предоперативно стабилизиране на общото състояние и придружаващите заболявания този

срок варира от 24 до 168 часа. При 32% от пациентите е проведено КАТ изследване за детайлно уточняване и отхвърляне на друга патология. След хоспитализацията и поставяне на работната диагноза остър холецистит е започвано инфузионно и антибиотично лечение с корекция на хомеостазата. Успоредно с това са провеждани консултации със съответни специалисти и терапия по отношение на ко-морбидитета. Емпиричната антибактериална терапия е започвана II-ра генерация цефалоспорин и метронидазол, а следоперативно съответно на находката и данните от антибиограмата при нужда тя е коригирана.

Възможностите и преимуществата на минимално-инвазивната хирургия значително намалиха оперативната травма и облекчиха ранния следоперативен период при пациентите с остър деструктивен холецистит[13,15,16]. С натрупването на опит показанията за лапароскопска хирургия се разшириха значително, съкрати се оперативното време и отчитаните резултати достигнаха отлични стойности[8,9,11,13,15]. В световната литература остава дискусионен проблемът за вида на оперативната интервенция при усложнените форми на остър холецистит (степен III по TG18). Мненията относно възможностите на лапароскопския подход при тези пациенти варират от тотално отрицание до почти абсолютен и самоцелен ентусиазъм[4,5,14,16,17,18]. Сравняването на резултатите от двете кохорти в нашата серия показва съкратено оперативно време при лапароскопската спрямо отворената група - 75.7min : 105min (p 0.0006, 95% CI), съкратен реанимационен престой – 0,5 дни : 3,2 дни (p 0.0001, 95% CI), значително намаляване на пост-оперативния болничен престой – 3,6 дни : 10 дни (p 0.0001, 95% CI). В старческа възраст намаляването на оперативното време, съкращаването на анестезията и съкращаване на реанимационния престой имат изключително значение. Ранното раздвижване и възстановяване на пасажа на ГИТ (флатуленция, дефекация, захранване) пряко корелират с морбидитета, усложненията и дехоспитализацията. Отчетените резултати в кохортата от 51 лапароскопски оперирани пациенти с усложнен остър холецистит потвърждават съществените преимущества на този оперативен метод.

Отчетените преки хирургични усложнения в лапароскопската група са 4, докато при кохортата оперирани с открит достъп са 8 (p 0.0543). При три от случаите в лапароскопската кохорта (2 супурации на пъпната инцизия и при 1 пациент със секреция на жлъчка от контактния дрен) е проведено консервативно лечение. При 1 пациент с проява на иктер се наложи ЕРХПГ с папилотомия и екстракция на конкременти от холедоха на 5-тия следоперативен ден. Няма извършени ре-операции. При 4-ма пациенти операцията е започнала лапароскопски и се е наложила конверсия. В 3 от случаите поради тежки възпалителни промени, плътни сраствания и анатомични вариабилности на структурите и компонентите в триъгълника на Callot, а в един случай поради ятрогенна лезия на d. choledochus. Тук е мястото да припомним постулата на един от пионерите в лапароскопската хирургия Phillipe Mouret, че „… лапароскопията би могла да бъде прелюдия към всяка лапаротомия”. Конверсия се налага в 10 до 22% от комплицираните случаи[4,14,16,17,18] и тя не е слабост и неуспех за хирурга, а по-скоро разум, доблест и трезва преценка на оперативната находка. Винаги сме се придържали към правилото, че „…за избягване на интраоперативни усложнения се преминава към конверсия, ако в продължение на >30 мин. холецистектомията не напредва или няма яснота по отношение на анатомията на съдовите структури и жлъчните пътища”[13].

Общо-системни усложнения са регистрирани при 22-ма оперирани пациенти, като в повечето случаи са засегнати няколко системи едновременно. И по този показател при групата на лапароскопски оперираните наблюдаваме отчетливо намаление. Особено отчетливо това се проявява при постоперативните психо-соматични синдроми. Смятаме,

че това е пряко свързано с продължителността на оперативното време, анестезията, реанимационния престой и по-ранното раздвижване и захранване. В лапароскопската кохорта са отчетени 4 такива, спрямо 10 при отворената (p 0.0141). Тези данни също кореспондират със съобщенията от направения литературен обзор [7,8,18,19,20,21].

Общият леталитет е 9.5%, като в лапароскопската група той е сигнификантно по-нисък – 1.96% спрямо 21.2% в отворената група (p 0,0053). По начало пациентите оперирани с открит достъп са били в тежко състояние, с авансирала декомпенсация на съпътстващите хронични заболявания още при хоспитализацията. При тях броят на следоперативните пулмонални, кардиологични и нефрологични усложнениясе по-висок, но също удълженият реанимационен престой носи риск от вътреболнични и опортюнистични инфекции. Високият риск от летален изход често е резултат на диагностицирана вече холелитиаза и отказ от планова операция поради възрастта на пациента, което довежда до усложнения и необходимост от операция по спешност. Литературните данните сочат, че високият ASA индекс (IIIE-IVE), поради забавянето на хоспитализацията след началото на симптомите и отлагането след хоспитализацията поради обективни причини на операцията са основни фактори за повишаване на леталитета.

ИЗВОДИ:

Считаме, че крайно тежките и деструктивни форми на остър холецистит не са противопоказание за лапароскопски метод на операция, но кривата на обучение е значително дълга и интервенцията следва да се извършва от опитен лапароскопски хирург или с участието на такъв в екипа.

Голям дял от пациентите в старческа възраст се хоспитализират с настъпили вече усложнения и декомпенсирани хронични съпътстващи заболявания. Оценени по системата ASA те попадат в клас IIIE или по-висок и се нуждаят от предоперативна реанимация и стабилизиране на декомпенсираните съпътстващи заболявания и общото им състояние.

Основни фактори за високите относителни дялове на усложненията и леталитета при контингента пациенти в старческа възраст са забавянето на хоспитализацията и на хирургическото лечение. Поради това, при тези пациенти стремежът трябва да бъде насочен към бърза верификация на диагнозата, цялостна оценка и съкратена предоперативна подготовка. Оптималните срокове за поставяне на точна диагноза, започване на предоперативна емпирична антибиотична терапия и адекватна реанимация са 24-72 часа. Ранната холецистектомия при острите и комплицирани холецистити намалява риска от ятрогенни увреждания, тъй като все още липсват тежки анатомични промени в структурите на lig. Hepatoduodenale и съседните органи и структури.

Лапароскопският оперативен метод при пациенти в старческа възраст с деструктивни форми на холецистит показва преимущество по отношение на отчитаните постоперативни усложнения и леталитет. Въпреки това, той не може да бъде самоцел. Правилната преценка на оперативната находка и собствените възможности и навременната конверсия значително намаляват рисковете за пациента и не може да се отчитат като срам или неуспех за хирурга.

Обилният антисептичен лаваж и широк дренаж на оперативното поле, а при нужда и на други коремни отдели и пространства са абсолютно задължителни при усложнения остър гноероден холецистит, както е при всички останали гноеродни процеси в коремната кухина. Лапароскопският оперативен метод предоставя чудесни възможности за това при използване на динамичен мултипозиционен оглед и манипулиране в цялата коремна кухина чрез промяна на позицията на операционната маса.

В заключение бихме искали да препоръчаме по-смелото и широко използване на лапароскопския оперативен метод, който може с всичките му предимства успешно и с добри резултати да се прилага при ко-морбидни пациенти в старческа възраст с усложнени и тежки деструктивни форми на остър холецистит.

ЛИТЕРАТУРА:

1. *Schirmer BD. Cholelithiasis and cholecystitis. J Long Term Eff Med Implants 2005; 15(3): 329–38.*
2. *Shamim M. Routine Sub-hepatic drainage versus no drainage after laparoscopic cholecystectomy: open, randomized, clinical trial. Indian J Surg. 2013; 75(1): 22-7.*
3. *Sekimoto M, Takada T, Kawarada Y, Nimura Y, Yoshida M, Mayumi T, et al. Need for criteria for the diagnosis and severity assessment of acute cholangitis and cholecystitis: Tokyo Guidelines. J Hepatobiliary Pancreat Surg. 2007; 14(1): 11–4.*
4. *Kiriyama S, Takada T, Strasberg SM, Solomkin JS, Mayumi T, Pitt HA, et al. TG13 guidelines for diagnosis and severity grading of acute cholangitis (with videos). J Hepatobiliary Pancreat Sci. 2013; 20(1): 24–34.*
5. *Seiki Kiriyama, Kazuto Kozaka, Tadahiro Takada, Steven M. Strasberg, et al. Tokyo Guidelines 2018: diagnostic criteria and severity grading of acute cholangitis. J Hepatobiliary Pancreat Sci. 2017; 25(1): 17-30*
6. *Eldar S, Sabo E, Nash E, Abrahamson J, Matter I. Laparoscopic cholecystectomy for acute cholecystitis: prospective trial. World J Surg. 1997; 21(5): 540-5.*
7. *Loozen C.S. · van Ramshorst B. · van Santvoort H.C. · Boerma D. Acute Cholecystitis in the Elderly Population: A Systematic Review and Meta-Analysis. Dig Surg 2017;34:371-379*
8. *C.S.Loozen, B.van Ramshorst, H.C.van Santvoort, D.Boerma. Acute cholecystitis in elderly patients: A case for early cholecystectomy, Journal of Visceral Surgery*
   Volume 155, Issue 2, April 2018, Pages 99-103
9. *Story DA, Finkf M, Myles KLPS, Yap SJ, Beavistt V, Kerridgeii R-K, Mcnicol PL. Perioperative mortality risk score using pre- and postoperative risk factors in older patients. Anaesth Intensive Care. 2009; 37(3): 392–8.*
10. *Borzellino G, Sauerland S, Minicozzi AM, Verlato G, Di Pietrantonj C, de Manzoni G, Cordiano C. Laparoscopic cholecystectomy for severe acute cholecystitis. A meta-analysis of results. Surg Endosc. 2008; 22(1): 8-15.*
11. *Dengtian Lin, Shuodong Wu, Ying Fan, Changwei Ke. Comparison of laparoscopic cholecystectomy and delayed laparoscopic cholecystectomy in aged acute calculous cholecystitis: a cohort study. Surg Endosc 2020 Jul;34(7):2994-3001.*
12. *Marcello Di Martino, Álvaro Gancedo Quintana, Víctor Vaello Jodra et al. Early laparoscopic cholecystectomy in oldest-old patients: a propensity score matched analysis of a nationwide registry. Updates Surg 2022 Jun;74(3):979-989*
13. *Ganapathi AM, PJ. Speicher, BR. Englum, A. Perez, DS. Tyler and S. Zani. Gangrenous cholecystitis: a contemporary review. Journal of Surgical Research. 2015; 197: 18-24.*
14. *Escartín A, González M, Cuello E, Pinillos A, Muriel P, Merichal M, Palacios V, Escoll J, Gas C, Olsina JJ. Acute Cholecystitis in Very Elderly Patients: Disease Management, Outcomes, and Risk Factors for Complications. Surg Res Pract. 2019 Feb 3;2019:9709242. doi: 10.1155/2019/9709242. PMID: 30854417; PMCID: PMC6378058.*
15. *Ambe P, Weber SA, Christ H, Wassenberg D. Cholecystectomy for acute cholecystitis. How time-critical are the so called "golden 72 hours"? Or better "golden 24 hours" and "silver 25-72 hour"? A case control study. World J Emerg Surg. 2014; 9(1): 60.*
16. *Rajčok M, Danihel Ľ, Bak V, Oravský M, Schnorrer M. Optimal timing of laparoscopic cholecystectomy in treatment of acute cholecystitis. Rozhl Chir. 2016; 95(3): 113-6.*
17. *Antoniou SA, Antoniou GA, Koch OO, Pointner R, Granderath FA. Meta-analysis of laparoscopic vs open cholecystectomy in elderly patients. World J Gastroenterol. 2014 Dec 14;20(46):17626-34. doi: 10.3748/wjg.v20.i46.17626. PMID: 25516678; PMCID: PMC4265625*
18. *Gurusamy K.S, Davidson C, Gluud C, Davidson BR. Early versus delayed laparoscopic cholecystectomy for people with acute cholecystitis. Cochrane Database Syst Rev. 2013; (6): CD005440.*
19. *Cao A.M, Eslick GD, Cox MR. Early cholecystectomy is superior to delayed cholecystectomy for acute cholecystitis: a meta-analysis. J Gastrointest Surg. 2015; 19(5): 848-57.*

20. *Wu X-D, Tian X, Liu MM, Wu L, Zhao S, Zhao L. Meta-analysis comparing early versus delayed laparoscopic cholecystectomy for acute cholecystitis. Br J Surg 2015; 102(11): 1302-13.*
21. *Bouassida M, Hamzaoui L, Mroua B, Chtourou MF, Zribi S, Mighri MM, Touinsi H. Should acute cholecystitis be operated in the 24 h following symptom onset? A retrospective cohort study. Int J Surg. 2016; 25: 88-90.*
22. *Coccolini F, Catena F, Pisano M, Gheza F, Fagiuoli S, Di Saverio S, Leandro G, Montori G, Ceresoli M, Corbella D, Sartelli M, Sugrue M, Ansaloni L. Open versus laparoscopic cholecystectomy in acute cholecystitis. Systematic review and meta-analysis. Int J Surg. 2015; 18: 196-204.*
23. *Ambe P.C, S. Kaptanis, M. Papadakis, S.A. Weber and H. Zirngibl. Cholecystectomy vs. percutaneous cholecystostomy for the management of critically ill patients with acute cholecystitis: a protocol for a systematic review. Systematic Reviews 2015; 4:77. DOI 10.1186/s13643-015-0065-8.*
24. *Philip Rothman J, Burcharth J, Pommergaard HC, Viereck S, Rosenberg J. Preoperative risk factors for conversion of laparoscopic cholecystectomy to open surgery - A systematic review and meta-analysis of observational studies. Dig Surg. 2016; 33(5): 414-23.*
25. *Spohnholz J, Herzog T, Munding J, Belyaev O, Uhl W, Braumann C, Chromik AM. Conversion cholecystectomy in patients with acute cholecystitis-it's not as black as it's painted! Langenbecks Arch Surg. 2016; 401(4) :479-88.*
26. *Bouassida M, Mroua B, Zribi S, Belghith O, Mighri MM, Touinsi H. Usefulness of laparoscopy in gangrenous cholecystitis. Surg Laparosc Endosc Percutan Tech. 2016; 26(1): 90-2.*
27. *Ambe P.C, Jansen S, Macher-Heidrich S, Zirngibl H. Surgical management of empyematous cholecystitis: a register study of over 12,000 cases from a regional quality control database in Germany. SurgEndosc. 2016 May 13.*

ЛАПАРОСКОПСКИЯТ ПОДХОД ПРИ УСЛОЖНЕНИ СЛУЧАИ НА БИЛИАРНА ОБСТРУКЦИЯ-ХОЛЕДОХОЛИТИАЗА И ХОЛАНГИТ.

Добромир Сотиров, Цветелина Спиридонова, Даниела Цветкова.

МБАЛ"Хигия" , Пазарджик

Резюме

Механичният иктер може да бъде провокиран от редица доброкачествени и злокачествени заболявания. Най-честата причина за запушване на жлъчните пътища е образуването на жлъчни конкременти, водещи до нарушено оттичане на жлъчка към дуоденума и жлъчна стаза. Това животозастрашаващо състояние предизвиква функционални нарушения в редица органи и системи на тялото, което налага спешна диагноза и лечение. Днес ендоскопската ретроградна холангиопанкреатография /ЕРЦП/ е най-честата интервенция прилагана с диагностична и терапевтична цел при диагностициран механичен иктер. Лапароскопския подход е с утвърдено място в хирургията, прилаган при лечение на редица хирургични заболявания. За първи път осъществена преди 30 г., лапароскопската експлорация на жлъчните пътища намира все по-често приложение според различните автори. Днес тя се определя като безопасен и ефективен миниинвазивен метод, съпоставим с постигнатите резултати след ЕРЦП.

Нашето изследване включва 29 пациента с холедохолитиаза при които е приложен лапароскопския подход за екплорация на жлъчните пътища. В 13 от случаите, поради проявите на холангит и нестабилни витални показатели, е поставен перкутанен билиарен дренаж. Постоперативни усложнения са установени при трима пациенти, като при 1 пациент има летален изход.

Ключови думи: механичен иктер, холедохолитиаза, холангит, лапароскопска експлорация на жлъчни пътища.

THE PLACE OF LAPAROSCOPY IN THE COMPLICATED CASES OF BILIARY OBSTRUCTION – CHOLEDOCHOLITHIASIS AND CHOLANGITIS

Dobromir Sotirov, Tsvetelina Spiridonova, Daniela Cvetkova

MBAL"HYGIA" , Pazardzhik , Bulgaria,

Corresponding author:

Assoc prof Dobromir Sotirov,MD PhD

email: *sotirovdr@operamail.com*

Abstract

The biliary obstruction can be provoked by many benign and malignant causes. The most common cause are gallstones stuck in bile duct, resulting in biliary obstruction and bile stagnation. This is a life threatening condition with serious impact on the different organ systems. It needs urgent diagnosis and treatment. Endoscopic retrograde cholangiopancreatography (ERCP)

is the most common intervention today performed for the treatment of obstructive jaundice. The first laparoscopic common bile duct exploration was performed about 30 years ago and extend its application. Today the laparoscopic approach is considered a safe and effective method for the removal of common bile duct stones, comparable to the results of ERCP.

During our study of 29 patients with choledocholithiasis, all of them are operated laparoscopically. 6 critically ill patients with cholangitis were treated preoperatively by percutaneous biliary drainage. The laparoscopic resolution of choledocholithiasis is achieved for all patients. Post-surgical complications occurred in 3 cases, 1 bile leakage and one death.

Keywords: *obstructive jaundice, biliary obstruction, choledocholithiasis, acute obstructive cholangitis, laparoscopic common bile duct exploration.*

1.Увод

Нормалната проходимост на жлъчните пътища и екскреция на жлъчния сок в тънкото черво е необходимо условие за доброто функциониране на черния дроб. Всяко препятствие в жлъчния проток е предпоставка за билиостаза, натрупване на жлъчни субстанции, водещи до системни токсични ефекти. Такива са инфекциозните усложнения, хранителен дефицит, остра бъбречна и сърдечно-съдова недостатъчност. Клиничната картина при пациентите с механичен иктер се допълва от хиповолемия, коагулопатия, ендотоксемия и сепсис. От друга страна, холедохолитиазата може да провокира инфекция т.нар. обструктивен холангит. В този случай морбидитета и морталитета могат да достигнат до 20-30%, според различните автори, въпреки съвременните методи за лечение/6,7/.

Прилагането на спешна декомпресия и отстраняване на причината за механичната обструкция на жлъчното дърво е животоспасяваща за тези пациенти.

До момента са прилагат 4 хирургични подхода за преодоляване на това спешно състояние : холедохотомия чрез лапаротомия, ЕРЦП, перкутанен билиарен дренаж и лапароскопска експлорация на холедоха.

2.Механичен иктер и терапевтични подходи

Механичният иктер е чест белег на различни доброкачествени и злокачествени заболявания. Най-честата патология е холедохолитиазата(ХДЛ), като разпространението й при пациенти с камъни в жлъчния мехур, достига до 25%. Въпреки че жлъчните конкременти могат да останат без клинична изява дълго време, често те водят и до редица оплаквания сред пациентите. Такива са епигастрална коремна болка, интермитентен иктер, рецидивиращи пристъпи на остър панкреатит, холангит. Според препоръките на специалистите ХДЛ трябва да бъде търсена и доказвана, дори и при най-малките клинични съмнения при пациенти с холецистолитиаза (ХЦЛ). Неразкрита тя става често причина за следоперативни усложнения при холецистектомия(25-28).

При повечето доброкачествени заболявания съчетани с механичен иктер, пожълтяването на кожата е интермитентно, непродължително, често свързано с болкова симптоматика, като общият серумен билирубин е <100 μmol/l. Обикновено холангита може да съпровожда доброкачествената патология. Туморните образувания на жлъчните пътища, панкреаса или дуоденума се изявяват с прогресиращ, безболков иктер, без холангит , като общият серумен билирубин е >100 μmol/l. Напредналата възраст, често съчетана с множество придружаващи заболявания и обща деградация в общото състояние на пациента са честа констелация при малигнена патология(1,2,3,4,5).

Според клиничната изява на билиарна инфекция при иктерични пациенти се разграничават две състояния. Едното е остър обструктивен холангит, описан за първи път от Charcot през 1877г. с типична триада от температура, болка в дясно подребрие и пожълтяване. Когато към това състояние има нарушение в съзнанието и клинични белези на шоково състояние (Reynolds pentad), състоянието се описва като гноен холангит (17). Тази дисеминация на инфекцията може да бъде предизвиката при условие, че жлъчната инфекция е съчетана повишено билиарно интрадуктално налягане. Това води до холангиовенозен рефлукс и системна инфекция. Бързата еволюция на инфекцията с деградация на пациента до степен SIRS и сепсис, изискват спешна диагностика с оценка на състоянието на пациента, контрол на инфекцията и декомпресия на жлъчната система(18). Дори и при съвременните модерни реанимационни условия, забавянето в диагностично-лечебния план при тези пациенти повишава смъртността между 30- 80% според различните автори(18-21,55).

В стремежа да се изработи общ диагностично-лечебен подход при иктерични пациенти с холангит са въведени Tokyo guidelines през 2006г и 2018г.Те дават възможност за по-точно диференциране на обструктивния и гнойния холецистит на базата на клиника, възпалителни маркери и биохимични показатели, както и прецизират емпиричното антибиотично лечение(22,23).

Нуждата от спешна декомпресия на билиарното дърво е наложило прилагането на 4 основни подхода. Това са холедохотомия чрез лапаротомия, ЕРЦП, перкутанен билиарен дренаж и лапароскопска експлорация на холедоха.

Всеки един от тези подходи има своите предимства и недостатъци, както и риск от следоперативни усложнения. При избора на подхода би трябвало да се отчете не само предимствата на метода, но и клиничното състояние на пациента, техническата подготвеност на оператора, като целта е оптимална ефективност при най-нисък риск(1).

Ендоскопска ретроградна холангиопанкреатография(ЕРЦП)

Въведена през 1968г. от гинеколога Dr William S. McCune, днес тя се възприема като най-честа интервенция при пациенти с механичен иктер. Независимо дали се комбинира със сфинктеротомия /трансекция/ или сфинктеропластика/дилатация/ на сфинктера, техниката е с доказан ефект при екстракция на конкременти от холедоха. Предварителна верификация чрез MRCP на налични конкременти в дилатирания холедох и прилагането на седация, подобряват комфорта за пациента и намаляват риска от интервенцията.
Най-честите усложнения след ЕРЦП са:
1.реактивен панкреатит.
2.билиарна или дуоденална перфорация.
3.кървене от ГИТ.
4.остър холангит, холецистит, чернодробен абсцес.
Като цяло според различните автори общо усложненията достигат до 9,7%, при постоперативна смъртност 0,7%(12-16). Според Paganini et al., 2007 честотата на дългосрочните усложнения след ЕРЦП се движи между 8-10%, а според Macadam&Goodall, [2004] до 28%. Те включват остатъчни и новосформирани конкременти, рецидивиращ холангит, панкреатит, стеноза на папилата, като част от тези усложнения са свързани с нарушения на физиологията на папилата на Vater от приложената интервенция.
Перкутанен билиарен дренаж(ПБД)
Предимства на процедурата са възможността да бъде извършена при лека седация на пациента или с локална анестезия, което я прави предпочитан метод в случаите на нестабилни, увредени болни в септично състояние. За първи път ПБД е извършен от Kaplan през 1961г, като процедурата е въведена в клиничната практика от Takada et al.
Необходимо условие за успеха на интервенцията е установяване чрез ехография на дилатирани интрахепатални жлъчни канали. Първоначално под ехографски контрол се пунктира дилатирания интрахепатален жлъчен канал с игла 21G. Въвеждайки последователно през нея на водач 0.018" и холангиографски катетър се контрастира жлъчното дърво под флуороскопски контрол. След преодоляване на обструкцията, поставяйки твърд водач, се позиционира обикновенно билиарен дрен 8Fr. Достъпа може да бъде през лявата или дясната чернодробна половина(51).
Най-честите усложнения след тази интервенция са:
1.кървене от чернодробен съд.
2.плеврален излив.
3.билом.
4.холангит или сепсис.
Лапароскопска експлорация на холедоха (ЛПЕХ)
След първата отворена холецистектомия, извършена от Langenbuch през 1882г., Courvoisier извършва първата експлорация на холедоха чрез лапаротомия през 1890г. Едва 100г. по-късно , през 1985г., е извършена първата лапароскопска холецистектомия(30). Traverso през 1990г., след предварителни изследвания, извършва първата лапароскопска експлорация на холедоха(25,31,32). Целта за прилагането на лапароскопския подход, според Traverso, е избягване на функционалните нарушения на сфинктера на Oddi, провокирани след ЕРЦП(26-29).
Въпреки че техниката на ЛПЕХ е въведена отпреди повече от 30 г., все още подхода не е разпространен сред специалистите хирурзи в пълен обем. Обясненията могат да се търсят в нуждата от по-големи технически умения, по-голяма продължителност на оперативната интервенция, необходимост от обща анестезия при увредени пациенти. От друга страна,

възможността за миниинвазивно, едноетапно разрешаване на 2 проблема(холецистектомия с холедохолитототмия) подтикват хирурзите към прилагане на методиката(33-35).
Понастоящем има два основни подхода при лечение на холецистолитиаза съчетана с холедохолитиаза. Първият метод е двуетапна интервенция, ЕРЦП с последваща лапароскопска холецистектомия. Вторият подход е едноетапен, лапароскопска холецистектомия с експлорация на холедоха(41). Въпреки че е препоръчана от European Association for the Study of the Liver, двуетапната интервенция не би могла да се определи като най-добър терапевтичен подход при тези пациенти(40).Усложненията настъпващи след ЕРЦП, като нарушена функция на папилата с последващ дуоденален рефлукс, холангит, дори карцином, заедно с реактивен панкреатит, кървене, перфорация създават условия да се търсят алтернативни методи за лечение. Избягването на тези усложнения чрез едноетапната ЛПЕХ повишава доверието към техниката, въпреки техническите затруднения при извършването й(41,42).
Разглеждайки мета-анализ от 2018г. който сравнява резултатите от двата подхода могат да се направят следните изводи, ефективността на ЕРЦП при холедохолитотомия е по-висока (OR 1.63; 95% CI 1.16–2.28; p = 0.005). Освен това, при двуетапния подход(включващ ЕРЦП) има по-ниска честота на билиарни фистули (OR 4.08; 95% CI 2.08–7.98;p<0.0001).Едноетапния лапароскопски подход осигурява скъсен общ болничен престой (mean difference [MD], − 2.46 days; 95% CI − 3.67 to − 1.24; p < 0.0001) и има по-редки случаи на следоперативен панкреатит (OR 0.18; 95% CI 0.06–0.50; p = 0.001). Разликата в морбидитета и морталитета при сравнение на двата подхода не е сигнификантна(43).
При проведени три проспективни рандомизирани проучвания, сравнявайки отново двата подхода, се установява по- ниска честота на резидуалната и рецидивна холедохолитиаза след ЛПЕХ (44,45,47).
За ефективността на ЛПЕХ говори и проведено изследване, което макар и малобройно, прави извода че дори и при диаметър на холедоха под 10мм, техниката е с 100% ефективност при липса на усложнения и следоперативна смъртност(49).
В желанието си да определят индикациите за прилагане на ЛПЕХ, авторски екип от 2019г. прилага метода при възрастни пациенти(>65г) с клинично изявен холангит. Прилагането му в условията на спешност и то при увредени пациенти, показва че ЛПЕХ е ефективен и надежден способ, който не повишава риска за пациента. Изводите от това изследване са липса на следоперативна смъртност, като при трима пациенти е установена билиарна фистула, затворена спонтанно(50).
При екстракцията на конкременти от холедоха чрез ЛПЕХ се използват два достъпа, трансцистичен и след холедохотомия. Предимствата на трансцистичния подход са свързани с липсата на Kehr-дрен и ниска честота на следоперативните усложненията, според редица автори. Наличието на големи конкременти, малък диаметър на канала и анатомични особености са чести контраиндикации за прилагането на този подход. От друга страна, използването на холедохотомия изисква умения за лапароскопски шев, поставяне на Kehr-дрен и по-чести настъпващи усложнения(24,36,37,38).
Сравнявайки двата подхода, редица автори изтъкват предимствата на трансцистичния метод, показвайки по-рядко срещани билиарни фистули (1.4% vs 6.9%) и по-кратък болничен престой(4.9 vs 7.3 дни). В допълнение, 1 мета-анализ показва по-кратко оперативно време при трансцистичния достъп (113.8 vs 126.3 минути)(39).

На базата на рандомизирано клинично проучване сравнявайки двуетапната (ЕРЦП + лапароскопска холецистектомия) и едноетапната ЛПЕХ, авторите подчертават по-голямата ефективност на последната техника (64).
Чрез друг мета-анализ авторите правят извода, че лапароскопската холецистектомия с интраоперативно ЕРЦП е най-безопасната и ефективна техника. ЛПЕХ е също безопасен метод, с малък риск от следоперативен панкреатит, но по-висока честота на билиарна фистула и перитонит(65).
В проведените два мета-анализа, включвчщи съответно 1865 и 604 пациента се сравняват резултатите след ЛПЕХ с поставен Kehr-дрен и ЛПЕХ без остатъчен дренаж на холедоха. Авторите препоръчват холедохотомията с екстракция на конкременти да бъде завършена с първично затваряне на холедоха. Те определят този подход като метод за първичен избор при пациенти с холедохолитиаза(47,59,62).
ЕРЦП с екстракция на конкременти е с доказана ефективност при над 85,8% от пациентите. Според мета-анализ включващ 642 пациента се установява, че в случаите на неуспех на екстракция на конкременти чрез ЕРЦП, последващото прилагане на ЛПЕХ е довело до успех при 90% от пациентите(60,61).

Като цяло изводите от проведените изследвания определят ЛПЕХ като надежден метод в ръцете на опитни лапароскопски хирурзи, приложен при селектирани пациенти.
Едноетапност на процедурата, съчетана с висока ефективност при нисък морбидитет и морталитет, както и по-краткия болничен престой са другите предимства на оперативния подход.

3.Предоперивна подготовка и оценка на тежеста на заболяването
След хоспитализация, при всички пациенти с иктер би трябвало да се направи кръвно изследване, включващо пълна кръвна картина, биохимични и чернодробни показатели, креатинин, електролити и коагулационен статус. ЕКГ и консултация с кардиолог, заедно с Ro-графия на гръден кош допълва стандартните изследвания при всички новоприети болни.
Приоритет са пациенти с нестабилни витални показатели, белези на остра дихателна или сърдечно-съдова недостатъчност. Те изискват прилагане на стандартен ABCDE подход за извеждане от критичното състояние. В този случай винаги трябва да се изключи като причина холангит и сепсис, което налага изследване на венозен лактат, кръвно-газов анализ и образно изследване (ехография, КАТ,MRCP). При съмнение за сепсис, емпиричното започване на антибиотик (до 1-вия час) според Tokyo guidelines, интравенозно хидриране на организма с мониториране на диуреза и витални показатели са задължителни и определят благоприятния изход от заболяването. Корекцията на коагулационните нарушения (Вит. К, плазма), както и оценка на хранителния дефицит (начало на парентерално хранене), допълват лечението при пациенти с иктер.
Прилагане на мултидисциплинарният принцип при избиране на терапевтичен подход за тези критични пациенти намалява грешките при превеждане на лечението.

4.Позициониране на пациента в операционна зала
Операцията се извършва под обща анестезия. Монитора е поставен от дясната страна на пациента, като позицията на тялото е сходна с тази при лапароскопска холецистектомия. Абдукцията на краката на пациента дават възможност за фронтален достъп на оператора, което улеснява налагането на лапароскопски шев. Използва се 30° оптика, като двамата

асистенти са от двете страни на оператора. След създаване на пневмоперитонеум до 12–13 mmHg, пациента се поставя в semi-Fowler's 15° позиция, допълнено с лява ротация на тялото. Достъпа се осигурява с 5 троакара: 10 мм за видеоскопа през умбиликалното отвърстие, 2 работни троакара: 10 мм по срединната линия над пъпа и 5 мм вдясно, по средна медиоклавикуларна линия. Два допълните 5 мм троакара се поставени, първият вдясно по предна аксиларна линия и втори под ксифоидния процес. През последния се поставят холедохоскоп, кошничка на Dormia, балонен катетър, форцепс за екстракция на конкременти от холедоха, както и катетър за холангиография.

5.Етапи на оперативната техника на ЛПЕХ

Операцията започва с конвенционална лапароскопска холецистектомия. Предоперативно би трябвало да се установи брой на конкрементите в холедоха, тяхната големина и локализация, като се предпочитат на първо място неинвазивни образни методики (MRCP). Според степента на дилатация на жлъчния канал и дуктус цистикус се избира достъпа до камъните в жлъчното дърво, трансцистичен или чрез холедохотомия(Фигура 1). Индикация за холедохотомия е диаметър на канала≥ 10mm, а за трансцистичен достъп е нужно d.cysticus да бъде ≥5 mm. С-рамо флуорографски апарат е нужно за непрекъснат контрол на интервенията върху жлъчната система и верификация за остатъчни конкременти.

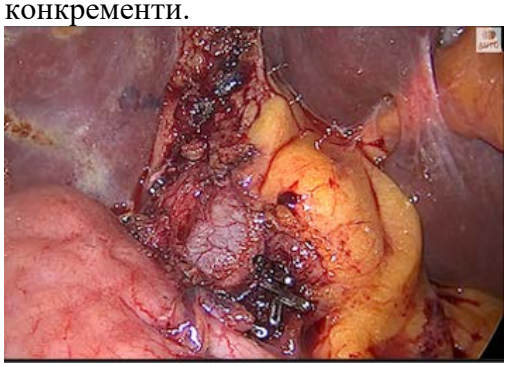

Фигура 1 Дилатиран холедох >10mm

Преди извършване на холедохотомията се поставят ситуационни шевове, които улесняват последващите интервенции през холедоха(фигура 2).

Фигура 2 Поставяне на ситуационни шевове на холедоха

След осъществяване на надлъжна холедотомия се извършва въвеждане на кошничка на Dormia с която се отстраняват конкрементите(фигура 4). Тази манипулация може да се извърши под контрола на С-рамо. По същия начин в проксимална и дистална посока се извършва и лаваж на жлъчните пътища с катетър Nelaton.

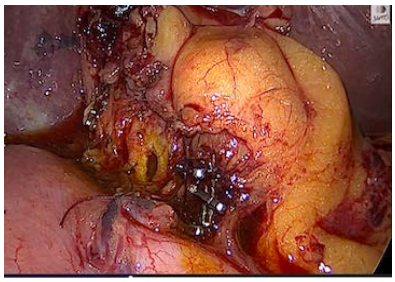

Фигура 3 Надлъжна холедохотомия

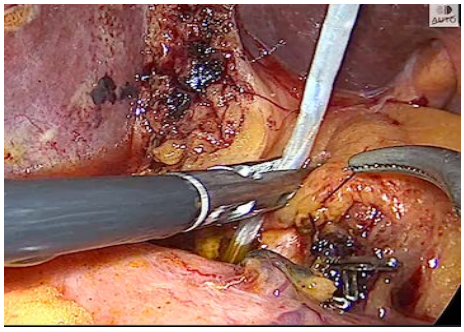

Фигура 4 Поставяне на кошничка на Dormia

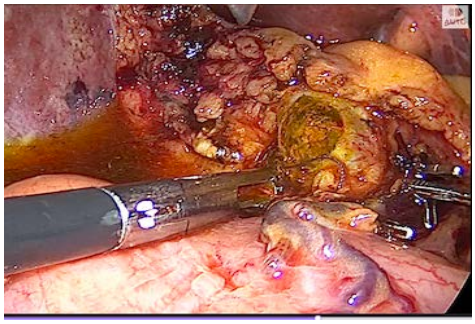

Фигура 5 Конкремент в холедоха

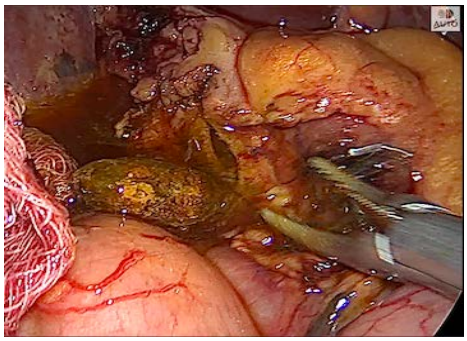

Фигура 6 Екстракция на конкремент

След екстракция на конкрементите (фигура 5,6) се поставя Kehr- дрен и се извършва проба за херметичност, целяща намаляване на риска от билирагия (фигура 7).

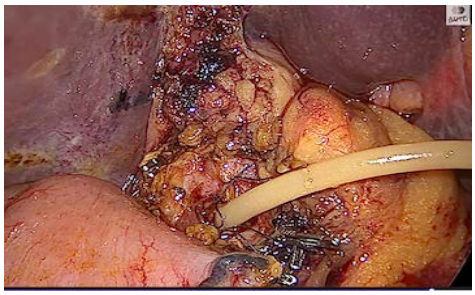

Фигура 7 Поставяне на Kehr-дрен

6.Постоперативни грижи

В следоперативния период продължава стриктния контрол на водно-електролитния баланс на пациента, като се избягва появата на отоци по тялото. Контрола на диселектролитемия, коагулационни нарушения и хранителната поддръжка на организма са основни насоки в терапията. Чрез контрол на стойностите на общия билирубин се отчита ефекта от оперативната интервенция. Наличието на остатъчна инфекция и сепсис поставят въпроса за формирана следоперативна колекция, наличие на резидуални конкременти в холедоха, неефективен Kehr-дрен. Билиарният дренаж се отчита като ефективен, ако има трайно спадане на стойноста на общия билирубин- поне 20% от предоперативната стойност в продължение на 7 дни според някои автори(54). Трансдренажната холангиография изключва наличието на остатъчна холедохолитиаза, а контролната ехография потвърждава или изключва формирана колекция.

7.Резултати

Лапароскопският подход при наличие на холедохолитиаза е приложен при 29 пациента.

От тях 21 жени и 8 мъже, като болните над 65 г са 22. Основното оплакване при пациентите е коремна болка в десен хипохондриум, което е започнало до 3-тия ден преди хоспитализацията. Общ анамнестичен белег е наличие на тъмна урина, светли изпражнения и обща отпадналост. При 14 пациенти се съобщава за подобни предходни оплаквания, които са отшумявали спонтанно, без приложено лечение. При 11 пациента, въпреки бенигнената причина за иктера, стойността на общия билирубин е >100 μmol/l. При 19 болни са установени клинични данни за холангит / септично състояние, като при 6 от тях, поради нестабилните витални показатели е поставен предоперативно перкутанен билиарен дренаж до стабилизаране на състоянието. На втори етап е извършена лапароскопска холецистектомия и ЛПЕХ. Предоперативно диагностиката на холедохолитиазата е извършвана чрез MRCP или ЕРЦП. При 18 пациента има предходен неефективен опит за ендоскопска екстракция на конкременти. По време на оперативна интервенция липсата на резидуална литиаза в холедоха се потвърждава с С-рамо. Отстраняване на конкрементите е постигнат при 100% от пациентите, като максималния брой отстранени конкременти за 1 пациент е 7. При 1 пациент е установена резидуална литиаза, разрешена по ендоскопски път. При 2 пациенти е установена постоперативна билирагия, която е спряла спонтанно.При 1 пациент – субхепатална колекция, дренирана перкутанно. При един пациент изхода от лечението е завършил летално със белези на остра сърдечна и бъбречна недостатъчност.

8.Извод

Лапароскопския подход е ефективен метод при оперативното лечение на пациенти с механичен иктер. Според различните автори, положителния резултат от прилагането му се установява при 91.8%. - 95% от пациентите. По-краткия болничен престой и икономическия ефект са други предимства на метода. Според guidelines of the British Society of Gastroenterology, ЛПЕХ е включен като алтернативен, ефективен оперативен достъп за лечението на холедохолитиаза(Williams et al., 2008).

Библиография

1.Sinanan MN. Acute cholangitis. Infect Dis Clin North Am 1992;6:571-99.

2. Lipsett PA, Pitt HA. Acute cholangitis. Surg Clin North Am 1990;70:1297e312. 5. Lipsett PA, Pitt HA. Acute cholangitis. Front Biosci 2003;8:s1229-39.

3.RocheSP, KobosR. Jaundice in the adult patient. Am Fam Physician 2004;69(2):299- 304.

4.Bekele Z, Yifru A. Obstructive jaundice in adult Ethiopians in a referral hospital. Ethiop Med J 2000;38(4):267-275.

5.Garcea G, Ngu W, Neal CP, Dennison AR, Berry DP. Bilirubin levels predict malignancy in patients with obstructive jaundice. HPB (Oxford) 2011;13(6):426- 430. [http://dx.doi.org/10.1111/j.1477-2574.2011.00312.

6.Binah O, Rubinstein I, Bomzon A, Better OS. Effects of bile acids on ventricular muscle contraction and electrophysiological properties: studies in rat papillary muscle and isolated ventricular myocytes. Naunyn-Schmiedebergs Arch Pharmacol 1987;335:160-5.

7.Shrikhande SV, Barreto G, Shukla PJ. Pancreatic fistula after pan- creaticoduodenectomy: the impact of a standardized technique of pan- creaticojejunostomy. Langenbecks Arch Surg 2008;393:87-91.

8.Khashab MA, Tariq A, Tariq U, et al. Delayed and unsuccessful endoscopic retrograde cholangiopancreatography are associated with worse outcomes in patients with acute cholangitis. Clin Gastroenterol Hepatol. 2012;10(10):1157-1161.

9.Andriulli A, Loperfido S, Napolitano G, et al. Incidence rates of post-ERCP complications: a systematic survey of prospective studies. Am J Gastroenterol . *2007;102(8):1781-1788.*

10.Committee ASoP, Chandrasekhara V, Khashab MA, et al. Adverse events associated with ERCP. Gastrointest Endosc. *2017;85(1):32-47.*

11.Nelson DB. Infectious disease complications of GI endoscopy: part II, exogenous infections. Gastrointest Endosc. *2003;57(6):695-711.*

12.Jeurnink SM, Poley JW, Steyerberg EW, Kuipers EJ, Siersema PD. ERCP as an outpatient treatment: a review. Gastrointest Endosc. *2008;68(1):118-123.*

13.Rabago L, Guerra I, Moran M, et al. Is outpatient ERCP suitable, feasible, and safe? The experience of a Spanish community hospital. Surg Endosc. *2010;24(7):1701-1706.*

14.Andriulli A, Loperfido S, Napolitano G, et al. Incidence rates of post-ERCP complications: a systematic survey of prospective studies. Am J Gastroenterol . *2007;102(8):1781-1788.*

15.Williams EJ, Taylor S, Fairclough P, et al. Risk factors for complication following ERCP; results of a large-scale, prospective multicenter study. Endoscopy. *2007;39(9):793-801.*

16.Kochar B, Akshintala VS, Afghani E, et al. Incidence, severity, and mortality of post-ERCP pancreatitis: a systematic review by using randomized, controlled trials. Gastrointest Endosc. *2015;81(1):143-149 -149.*

17. Kiriyama S, Kozaka K, Takada T, et al. Tokyo Guidelines 2018: diagnostic criteria and severity grading of acute cholangitis. J Hepatobiliary Pancreat Sci. *2018;25(1):17-30.*

18.Kirstie Jarrett, Andrew Tang, Gallbladder and Pancreas, Surgical Critical Care and Emergency Surgery, 10.1002/9781119756781, (415-428), (2022).

19.Tomohisa Yamamoto, Sohei Satoi, Tsutomu Fujii, Dual- center randomized clinical trial exploring the optimal duration of antimicrobial prophylaxis in patients undergoing pancreaticoduodenectomy following biliary drainage, Annals of Gastroenterological Surgery, 10.1002/ags3.12209, 2, 6, (442-450), (2018).

20.Steva Rumsey, Joel Winders, Andrew D. MacCormick, Diagnostic accuracy of Charcot's triad: a systematic review, ANZ Journal of Surgery, 10.1111/ans.13907, 87, 4, (232-238), (2017).

21.David Lan Cheong Wah, Christopher Christophi, Vijayaragavan Muralidharan, Acute cholangitis: current concepts, ANZ Journal of Surgery, 10.1111/ans.13981, 87, 7-8, (554-559), (2017).
22. Wada K, Takada T, Kawarada Y, Nimura Y, Miura F, Yoshida M, et al. Diagnostic criteria and severity assessment of acute cholangitis: Tokyo Guidelines. J Hepatobiliary Pancreat Surg. 2007;14(1):52–8.
23. Fumihiko Miura, Kohji Okamoto, Tadahiro Takada et al. Tokyo Guidelines 2018: initial management of acute biliary infection and flow chart for acute cholangitis J Hepatobiliary Pancreat Sci (2018) 25:31–40.
24. Dasari BVM, Tan CJ, Gurusamy KS, Martin DJ, Kirk G, McKie L, Diamond T, Taylor MA. Surgical versus endoscopic treatment of bile duct stones. Cochrane Database of Systematic Reviews 2013, Issue 9. Art. No.: CD003327. DOI: 10.1002/14651858.CD003327.pub3.
25.Traverso LW, Roush TS, Koo K (1995) CBD stones–outcomes and costs.
Laparoscopic transcystic techniques other than choledochoscopy. Surg Endosc, 9(11):1242–1244.
26.HeltonWS, AylooS. Technical aspects of bile duct evaluation and exploration: an update. Surg Clin North Am. 2019;99(2):259-282. doi:10.1016/j.suc.2018.12.007.
27.Lee D-H, Ahn YJ, Lee HW, Chung JK, Jung IM. Prevalence and characteristics of clinically significant retained common bile duct stones after laparoscopic cholecystectomy for symptomatic cholelithiasis. Ann Surg Treat Res. 2016;91(5):239-246. doi:10.4174/astr.2016.91.5.239
28.Lee YT, Sung J. Choledocholithiaisis (First Edition). In: Barron TH, Kozarek R, Carr-Lock DL, eds. Elsevier Publications; 2008:357-366.
29.Peng WK, Sheikh Z, Paterson-Brown S, Nixon SJ. Role of liver function tests in predicting common bile duct stones in acute calculous cholecystitis. Br J Surg. 2005;92(10):1241-1247. doi: 10.1002/bjs.4955
30.Beal J (1984) Historical perspective of gallstone disease. Surg Gynecol Obstet 158: 181–189.
31.Shapiro SJ, Gordon LA, Daykhovsky L, et al. (1991) Laparoscopic exploration of the common bile duct: experience in 16 selected patients. J Laparoendosc Surg 6: 333–341.
32.Fielding GA, O'Rourke NA (1993) Laparoscopic common bile duct exploration. Aust N Z J Surg 63: 113–115.
33.Fink AS (1993) Current dilemmas in management of common duct stones. Surg Endosc 7: 285–291.
34.Pappas TN, Slimane TB, Brooks DC (1990) 100 consecutive common duct explorations without mortality. Ann Surg 211: 260– 262
35.Fink AS (1993) To ERCP or not to ERCP? That is the question. Surg Endosc 7: 375–376.
36.Appel S, Krebs H, Fern D (1992) Techniques for laparoscopic cholangiography and removal of common duct stones. Surg Endosc 6: 134–137.
37.Birkett D (1992) Technique of cholangiography and cystic duct choledochoscopy at the time of laparoscopic cholecystectomy for laser lithotripsy. Surg Endosc 6: 252–254.
38.HuMG, Zhao GD, Ouyang C Getal. Lithotomy using cholangioscopy via the left hepatic duct orifice versus the common bile duct in laparoscopic treatment of left-sided hepatolithiasis: a comparative study. J Laparoendosc Adv Surg Tech A 2013; 23: 332 – 338.
39.Marks B, Al Samaraee A. Laparoscopic Exploration of the Common Bile Duct: A Systematic Review of the Published Evidence Over the Last 10 Years. Am Surg. 2021 Mar;87(3):404-418. doi: 10.1177/0003134820949527.
40. European Association for the Study of the Liver. (2016) EASL Clinical Practice Guidelines on the prevention, diagnosis and treatment of gallstones. J Hepatol 65 (1):146–181. https://doi.org/10.1016/j.jhep.2016.03.005.
41.Zhu HY, Xu M, Shen HJ, Yang C, LiF, LiK W, Shi WJ, JiF (2015) A meta-analysis of single-stage versus two-stage management for concomitant gallstones and common bile duct stones. Clin Res Hepatol Gastroenterol 39(5):584–593. https://doi. org/10.1016/j.clinre.2015.02.002
42.Mattila A, Mrena J, Kellokumpu I (2017) Cost-analysis and effectiveness of one-stage laparoscopic versus two-stage endolaparoscopic management of cholecystocholedocholithiasis: a retrospective cohort study. BMC Surg 17(1):79. https:// doi.org/10.1186/s12893-017-0274-2.
43.Yunxiao Lyu, Yunxiao Cheng, Ting Li, Bin Cheng, Xin Jin (2018). Laparoscopic common bile duct exploration plus cholecystectomy versus endoscopic retrograde cholangiopancreatography plus laparoscopic cholecystectomy for cholecystocholedocholithiasis: a meta-analysis. Surgical Endoscopy https://doi.org/10.1007/s00464-018-06613-w.

44.Giuseppe paolo Ferulano, Ruggero Lionetti (2011) Laparoscopic One-Stage vs Endoscopic Plus Laparoscopic Management of Common Bile Duct Stones A Prospective Randomized Study. Advances in Endoscopic Surgery DOI: 10.5772/23040 · Source: InTech.
45.Ding G, Cai W, Qin M (2014) Single-stage vs. two-stage management for concomitant gallstones and common bile duct stones: a prospective randomized trial with long-term follow-up. J Gastrointest Surg 18(5):947–951. https://doi.org/10.1007/s1160 5-014-2467-7.
46.Lyu, Y., Cheng, Y., Li, T. et al. Laparoscopic common bile duct exploration plus cholecystectomy versus endoscopic retrograde cholangiopancreatography plus laparoscopic cholecystectomy for cholecystocholedocholithiasis: a meta-analysis. Surg Endosc 33, 3275–3286 (2019). https://doi.org/10.1007/s00464-018-06613-w.
47.Yuan Deng & Hong-Wei Tian1 & Lan-Juan He & Yan Zhang & Yuan-Hui Gu1 & Yun-Tao Ma. Can T-tube drainage be replaced by primary suture technique in laparoscopic common bile duct exploration? A meta-analysis of randomized controlled trials Langenbeck's Archives of Surgery https://doi.org/10.1007/s00423-020-02000-z.
48.Zhu T, Lin H, Sun J, Liu C, Zhang R. Primary duct closure versus T-tube drainage after laparoscopic common bile duct exploration: a meta-analysis. J Zhejiang Univ Sci B. 2021 Dec 15;22(12):985-1001. English. doi: 10.1631/jzus.B2100523. PMID: 34904412; PMCID: PMC8669324.
49.Lu Fang,Jian Huang, Hao Zheng, Zhi-Qing Duan.Laparoscopic transcystic common bile duct exploration in patients with a nondilated common bile duct. Annals of Palliative Medicine Vol 10, No 12 (December 2021): doi: 10.21037/apm-21-3609.
50. Baoxing Jia, Zhe Jin, Wei Han, Yahui Liu.Safety and efficacy of emergency laparoscopic common bile duct exploration in elderly patients with complicated acute cholangitis Surgical Endoscopy https://doi.org/10.1007/s00464-019-06914-8.
51.J Sun, G Liu, Y Yuan, Y He, Z S Liu, Operable severe obstructive jaundice: How should we use pre-operative biliary drainage?S Afr J Surg 2013;51(4):127-130. DOI:10.7196/SAJS.1597.
52.Pessa ME, Hawkins IF, Vogel SB. The treatment of acute cholangitis: percutaneous transhepatic biliary drainage before definitive therapy. Ann Sung 1987;4:389-392.
53.Chen M, Jan Y, Lee T Chen M, Jan Y, Lee T. Percutaneous transhepatic biliary drainage for acute cholangitis. Int Sung 1987;72:131-133.
54.Gao, Z., Wang, J., Shen, S. et al. The impact of preoperative biliary drainage on postoperative outcomes in patients with malignant obstructive jaundice: a retrospective analysis of 290 consecutive cases at a single medical center. World J Surg Onc 20, 7 (2022). https://doi.org/10.1186/s12957-021-02476-z.
55.Salek J, Livote E, Sideridis K, Bank S. Analysis of risk factors predictive of early mortality and urgent ERCP in acute cholangitis. J Clin Gastroenterol. 2009;43(2):171-175.
56.Long Wang, Wei-Feng Yu, Obstructive jaundice and perioperative managements Acta Anaesthesiologica Taiwanica (2014) 1-8.
57.M. Bekheit, R. Smith, G. Ramsay, F. Soggiu, M. Ghazanfar and I. Ahmed
Meta-analysis of laparoscopic transcystic versus transcholedochal common bile duct exploration for choledocholithiasis.BJS Open 2019; 3: 242–251.
58.Feng Q, Huang Y, Wang K, Yuan R, Xiong X, Wu L.Laparoscopic transcystic common bile duct exploration: advantages over laparoscopic choledochotomy. PLoS One 2016; 11: e0162885.
59.Taifeng ZHU, Haoming LIN, Jian SUN,Primary duct closure versus T-tube drainage after laparoscopic common bile duct exploration: a meta-analysis. Journal of Zhejiang University-SCIENCE B (Biomedicine & Biotechnology) 2021 22(12):985-1001.
60.Jisheng Zhu, Yang Zhang, Peng Du, Wang Hu, Weidong Xiao, Yong Li.
Systematic Review and Meta-analysis of Laparoscopic Common Bile Duct Exploration in Patients With Previous Failed Endoscopic Retrograde Cholangiopancreatography Surg Laparosc Endosc Percutan Tech. 2021 May 11;31(5):654-662.doi: 10.1097/SLE.0000000000000949.
61.Vivian E. Ekkelenkam, Robert A. de Man, Frank ter Borg, Pieter C. J. ter Borg.Prospective evaluation of ERCP performance: results of a nationwide quality registry. Endoscopy 2015; 47(06): 503-507DOI: 10.1055/s-0034-1391231.

62.Krishna Asuri, FACS,Virinder K. Bansal, FACS.Long-term Outcomes Following Primary Closure of Common Bile Duct Following Laparoscopic Common Bile Duct (CBD) Exploration: Experience of 355 Cases at a Tertiary Care Center. Surg Laparosc Endosc Percutan Tech, Volume 30, Number 6, December 2020.
63.RK Mishra,Textbook of Practical Laparoscopic Surgery,the third edition.
64.Hamish Noble, Sheena Tranter, Tim Chesworth, Sally Norton, and Michael Thompson.Journal of Laparoendoscopic & Advanced SurgicalTechniques.
Dec 2009. Volume: 19 Issue 6: December 14, 2009, 713-720. http://doi.org/10.1089/lap.2008.0428.
65. Ricci C, Pagano N, Taffurelli G, et al. Comparison of Efficacy and Safety of 4 Combinations of Laparoscopic and Intraoperative Techniques for Management of Gallstone Disease With Biliary Duct Calculi: A Systematic Review and Network Meta-analysis. JAMA Surg. 2018;153(7):e181167. doi:10.1001/jamasurg.2018.1167.

МИНИМАЛНО ИНВАЗИВНА ТРАНСАБДОМИНАЛНА ПРЕПЕРИТОНЕАЛНА ПЛАСТИКА НА СЛЕДОПЕРАТИВНА ЛУМБАЛНА ХЕРНИЯ.

В. Кьосев, П. Иванов, В. Мутафчийски, Г. Коташев, К. Василев, Г. Григоров, Д. Пенчев, М. Гаврилов, Ц. Пайчева.

Катедра Хирургия / Клиника Ендоскопска, Ендокринна хирургия и Колопроктология, Военномедицинска Академия

Кореспонденция:

бул. „Св. Георги Софийски" № 3, 1606 София, България, тел. 029225487

e-mail: dr_kyosev@abv.bg

Tel: 02-92-25-487

Ключови думи: Следоперативна лумбална херния – Преперитонеална пластика – Херния с рядка локализация.

Въведение: Лумбалната херния се отнася към дефектите на коремната стена с рядка локализация (лумбална област). По произход тя може да бъде първична, разположена в горен (Grynfeltt-Lesshaft) или долен (Petit) лумбален триъгълник или вторична в следствие на травма, следоперативна. Клиничната изява варира в широки граници, от безсимптомна подутина в лумбалната област до клинично изявена лумбална формация с болка в гърба. Анатомичната локализация на лумбалната херния я превръща в предизвикателство за поставяне на диагнозата и вида на оперативното лечение. Индивидуалния подход при всеки пациент е ключов за успеха на оперативното лечение. В това съобщение представяме минимално инвазивен подход за лечение на следоперативна лумбална херния.

Клиничен случай: 75-годишен пациент от гр. Пазарджик, приет в Клиника Ендоскопска хирургия към ВМА по повод на подутина в лява лумбална област на мястото на стар оперативен цикатрикс от предходна лумботомия с нефректомия (2020г.) по повод на нефропатия. Подутината е с давност от една година и причинява периодична локална болка и дискомфорт при физическо натоварване. От проведената КТ с контраст се установи следоперативна лубална херния в ляво с диаметър 10см. и херниране на колон десценденс и далак. След проведена подготовка и консултации с реаниматор, кардиолог и нефролог извършихме минимално инвазивна трансабдоминална преперитонеална пластика на лумбалната херния с протеза. Следоперативния период протече гладко и пациентът беше изписан на четвъртия ден. Три месеца след това пациентът се чувства добре и няма данни за рецидив.

Заключение: Предоперативно КТ изследване на корема с контраст е задължително изискване за правилно поставена диагноза и избор на подходящ оперативен подход. Минимално инвазивната трансабдоминална преперитонеална пластика на следоперативна лумбална херния осигурява оптимална видимост по време на операцията, минимална тъканна травма, бързо възстановяване и добър козметичен резултат. Методиката е нова, но осъществима, полезна и сигурна алтернатива на конвенционалните хирургични техники за възстановяване при следоперативна лумбална херния.

MINIMALLY INVASIVE TRANSABDOMINAL PREPERITONEAL REPAIR OF INCISIONAL LUMBAR HERNIA

V. Kyosev, P. Ivanov, V. Mutafchiyski, G. Kotashev, K. Vasilev, G. Grigorov, D. Penchev, M. Gavrilov, Ts. Paycheva.

Clinic of Endoscopic,Endocrine surgery and Coloproctology, Military Medical Academy

Corresponding author:

Dr V. Kyosev,MD

email: *dr_kyosev@abv.bg*

Introduction: *A lumbar hernia is a rare type of abdominal wall defect by anatomic location. It can be primary in origin over the lumbar triangles that can be categorized into superior (Grynfeltt) and inferior (Petit), or secondary as a result of trauma or surgery. Lumbar abdominal wall hernia in which clinical presentations may vary from an asymptomatic bulge in the lumbar area to a symptomatic lumbar mass with back pain. Anatomical location makes challenging diagnosis and repair. Individual approach for every patient is a key for successful surgical treatment. In this paper, we present a minimally invasive approach to the treatment of incisional lumbar hernia.*

Case presentation*: A 75-year-old patient from Pazardzhik town, admitted to our unit at the Military Medical Academy for swelling in the left lumbar region at the site of an old surgical scar from a previous nephrectomy (2020) caused by nephropathy. The swelling has a one-year history and causes periodic local pain and discomfort during physical exercise. CT-scan show us incisional left site lumbar hernia, 10cm defect diameter with descending colon and spleen as a hernia contents. We conducted preoperative preparation and consultations with an anesthesiologist, cardiologist and nephrologist. The patient underwent minimally invasive transabdominal preperitoneal lumbar hernia repair with a prosthesis. The postoperative period went smoothly and the patient was discharged on the fourth day. Three months later, he feels well and there is no evidence of recurrence.*

Conclusions: *Preoperative CT-scan of the abdomen with contrast in lumbar hernia patients is a mandatory requirement for proper diagnosis and selection of an appropriate surgical approach. Minimally invasive transabdominal preperitoneal incisional lumbar hernia repair provides optimal view in operative field, minimal tissue trauma, fast recovery and good cosmetic results. This is a new method, but a feasible, useful and safe alternative to conventional surgical techniques for incisional lumbar hernia repair.*

Keywords*: Incisional lumbar hernia – Preperitoneal repair – Hernia with rare location.*

“COMMON HEPATIC ARTERY APPROACH” ПРИ ТЕХНИЧЕСКИ ТРУДНА ДИСТАЛНА ЛАПАРОСКОПСКА ПАНКРЕАТЕКТОМИЯ.

Ивелин Р. Такоров[1], Димитрия В. Вълчева[1], Цонка В. Луканова[1], Стефан И. Симеоновски[1], Димитър Р. Димитров[1], Мария И. Абрашева[2].

[1]Първа клиника по коремна хирургия, ВМА, гр. София, [2]Клиника по анестезиология и интензивно лечение, ВМА, гр. София

Адрес за кореспонденция:

гр. София 1606, ул. „Св. Г. Софийски“ 3, Военномедицинска академия, Първа клиника по коремна хирургия, тел: 02 92 25 711,

д-р Димитрия Вълчева

e-mail: didi.valcheva@gmail.com

Въведение: Лапароскопската дистална панкреатектомия е златен стандарт в днешно време при лечението на симптоматични бегигнени, премалигнени и малигнени заболявания на тялото и опашката на панкреаса. Инфилтрацията на артерия лиеналис в близост до отделянето ѝ от трункус целиакус, както и инфилтрацията на вена лиеналис в близост до конфлуенса ѝ с вена мезентерика супериор, може да бъде причина за технически трудности при изпълнението на лапароскопска интервенция. В такива случаи най – лесно достъпният константен ориентир е артерия хепатика комунис. Транссекцията на панкреасната шийка и вентралната ретракция на панкреаса са от основно значение за достигане на дорзалния аспект на артерия лиеналис на нивото на отделянето ѝ от трункус целиакус.

Цел: Целта на настоящата презентацията е да представим нашия подход за ретроперитонеален достъп на артерия лиеналис при трудно изпълними лапароскопски дистални панкреатектомии.

Материали и методи: Представяме 10 случая на лапароскопска дистална панкреатектомия (карцином на тялото на панкреаса – 5 случая, невроендокринен тумор на тялото – 3 случая, и псевдокиста отново в тялото на панкреаса – 1 случай, IPMN при един пациент). Средната възраст на презентираните пациенти е 65,7г.

Резултати: Извърши се лапароскопска субтотална панкреатектомия (спленосъхраняваща при 3-ма пациенти), съчетана с лимфна дисекция около трункус целиакус. В пет от случите бе наблюдавана перипанкреасна инвазия в близост до основата на артерия лиеналис. Панкреасната транссекция се извърши етапно в областта на панкреасната шийка, последвана от транссекция на вена лиеналис, използвайки механични съшиватели. Средното оперативно време е 212мин (160-280). При пациентите се наблюдава гладък следоперативен период и бяха изписани на 7,8мия следоперативен ден.

Заключение: Лапароскопката дистална панкреатектомия може да бъде трудна за изпълнение процедура, затова смятаме, че нашият подход би улеснил техническото изпълнение на оперативната интервенция. Идентифицирането на артерия хепатика комунис е ориентир за извършването на безопасна оперативна интервенция.

Ключови думи: дистална панкреатекотмия, артерия хепатика комунис, ретроперитонеален досъп

COMMON HEPATIC ARTERY APPROACH IN TECHNICALLY DIFFICULT DISTAL LAPAROSCOPIC PANCREATECTOMIES

Ivelin R. Takorov[1], Dimitriya V. Valcheva[1], Tsonka V. Lukanova[1], Stefan I. Simeonovski[1], Dimitar R. Dimitrov[1], Mariya I. Abrasheva[2]

[1]First Clinic of Abdominal Surgery, Military Medical Academy, Sofia, Bulgaria

[2]Clinic of Anaesthesiology and Intensive care, Military Medical Academy, Sofia, Bulgaria

Corresponding author:

Dimitriya Valcheva MD

email: *didi.valcheva@gmail.com*

Introduction: *Laparoscopic distal pancreatectomy is the gold standard procedure nowadays. The tumor infiltration of the splenic artery (SA) near its origin, as well as the engagement of the splenic vein (SV) near its confluence with the superior mesenteric vein (SMV), or even location on the body in front of the celiac trunk, could be a reason for technical difficulties. In such cases the most easily accessible major landmark is the common hepatic artery (CHA). Transection of the pancreatic neck and the ventral retraction of the pancreas are main steps for reaching the dorsal aspect of the splenic artery.*

Aim: *The aim of the current presentation is to demonstrate the advantages of our approach and to describe steps to facilitate retroperitoneal access of the SA.*

Materials and methods: *We present 10 cases of laparoscopic distal pancreatectomy (pancreatic body carcinoma – 5 cases; NET of the pancreatic body – 3 cases; pseudocyst of the body – 1 case; IPMN in one patient). Mean age of the presented patients is 65.7y.*

Results: *All ten cases were finished laparoscopically. In three of the patients spleen-preserving subtotal distal pancreatectomy a m. Kimura was done. Peripancreatic invasion near the origin of the SA was confirmed in five cases and infiltration of SV just to its confluence in one. The pancreatic transection was performed stepwise at the pancreatic neck, followed by transection of the splenic vein, as vascular stapler was used. The mean operative time was 212 minutes (160-280) and the blood loss was insignificant. All patients had uneventful hospital stay and were discharged on the 7.8th postoperative day.*

Conclusionss: *Laparoscopic distal pancreatectomy can be a difficult procedure, that is why our opinion is that our approach could facilitate the technical performance of the procedure. Identification of common hepatic artery could guide surgeons for safety performance.*

Key words: *distal pancreatectomy, common hepatic artery, retroperitoneal approach*

МОРБИДИТЕТ И СМЪРТНОСТ ПРИ ПАЦИЕНТИ С ЧЕРНОДРОБНА ЦИРОЗА ПОДЛОЖЕНИ НА НЕЧЕРНОДРОБНА ХИРУРГИЯ.

Мерашка Е.А., Стойков Д.Ж..

Катедра „Хирургически болести“, Медицински Университет- гр. Плевен

Имейл за кореспонденция: elina_mera6ka@abv.bg

Въведение

Приблизително 10% от пациентите с хронична чернодробна увреда и цироза ще се нуждаят от планова и спешна хирургия през последните години от живота им. Нечернодробната хирургия при пациенти с цироза показва нива на смъртност от порядъка на 45% според наличната литература. Този висок периоперативен риск е наложил въздържане от оперативно лечение в тази популация, но това от своя страна резултира в оперативно лечение по спешност, води до повишена морбидност, 7 пъти по-висока смъртност и удължен болничен престой в сравнение с тези при планова хирургия в същата популация.

Цел
Оценка на рисковите фактори като Child-Pugh-Turcotte (CPT) клас, Model of end-stage liver disease (MELD) скор, MELD-Na скор, ASA клас, серум-асцит албуминовия градиент (SAAG), водещи до повишена смъртността в популацията на пациентите с хронична чернодробна увреда, подложени на оперативно лечение
Материали и методи
Литературен обзор; обработка на резултати от пациентска група
Дискусия
Настоящото проучване обхваща пациентска кохорта от 16 пациента с клинико-лабораторни и образни данни за чернодробна цироза, оперирани планово и по спешност през последната година в УМБАЛ „Д-р Георги Странски" – гр. Плевен. Извършен е сравнителен анализ според класа по Child-Pugh-Turcotte класификацията, резултатите от скоровите системи MELD и MELD-Na, ASA класа и наличието на портална хипертензия като самостоятелен рисков фактор за повишена смъртност, оценена косвено чрез изчисляване на серум-асцит албуминов градиент (SAAG).
Заключение
Постоперативната смъртност и морбидност при циротици зависи от тежестта на цирозата, вида на оперативната интервенция и порядъкът на нейното изпълнение, като предиктори за които служат CPT класът и MELD скорът. Наличието на портална хипертония, като косвен белег за която служи високият SAAG, и оперативното лечение по спешност повишават оперативния риск независимо от вида на оперативната интервенция. По-голямата част от оперативните интервенции могат да бъдат изпълнени при пациенти с нисък МЕЛД и CPT A без наличие на портална хипертония.
Ключови думи: хронична чернодробна увреда, чернодробна цироза, нечернодробна хирургия

MORBIDITY AND MORTALITY IN PATIENTS WITH LIVER CIRRHOSIS UNDERGOING NON-HEPATIC SURGERY

Merashka E.A., Stoykov D.J.

Department „ Surgical Diseases", Medical University- Pleven

Corresponding author:

Elina Merashka MD

***email**: elina_mera6ka@abv.bg*

INTRODUCTION:*Non-hepatic abdominal surgery in cirrhotic patients has nearly 45% mortality and results in increased postoperative morbidity and mortality compared to similar surgery for non-cirrhotic patients. The extremely high perioperative risk in this population leads to elective surgery avoidance, higher rate of emergency procedures, higher morbidity, 7-fold higher mortality and longer hospital stay. which requires a good perioperative risk assessment in this population. About 10% of all cirrhotic patients will require surgery, both elective and emergency in the last years of their life which requires a good perioperative risk assessment in this population.*

AIM:*Risk assessment in patients with liver cirrhosis undergoing non-hepatic abdominal surgery and analyzing the relation between perioperative morbidity and mortality and Child-Pugh-Turcotte class, MELD and MELD-Na scores, ASA class, serum-ascites albumin gradient (SAAG).*

MATERIAL AND METHODS:*Literature review; analysis of patients cohort*

DISCUSSION:*The present study includes 16 patients with liver cirrhosis undergoing elective or emergency surgery for the past twelve months. A comparative study has been performed analyzing the Child-Pugh-Turcotte class, MELD and MELD-Na scores,ASA class and the presence of portal hypertension as an independent risk factor for higher mortality rate, expressed by the serum-ascites albumin gradient (SAAG).*

CONCLUSION:*Postoperative morbidity and mortality in patients with liver cirrhosis depends on the severity of the liver disfunction, type and timing of the surgical procedure. Predictors of morbidity and mortality are Child-Pugh-Turcotte class, MELD, MELD-Na score systems. Portal hypertension and surgery in an emergency setting are associated with extra increased mortality and morbidity rates. Most of the surgical prcedures could be safely performed in patients with CPT A class and lower MELD score with no signs of portal hypertension.*

Key words: *chronic liver disfunction, liver cirrhosis, nonhepatic surgery*

ЛАПАРОСКОПСКА ТРАНСДИАФРАГМАЛНА ОМЕНТОПЛАСТИКА ПРИ ПАЦИЕНТ С ПЕРСИСТИРАЩА БРОНХИАЛНА ФИСТУЛА.

И. Иванов, Д. Митев, Р. Филипов, М. Чортова. Отделение по Гръдна Хирургия
МБАЛ „Сърце и Мозък“ – Бургас

Адрес за кореспонденция:

Д-р Ивослав Асенов Иванов,

Отделение по гръдна хирургия, МБАЛ „Сърце и Мозък“ - Бургас

ул. Здраве 1, e-mail: ivoslavivanov@gmail.com

Резюме: При случаи на белодробен абсцес индицирани за оперативно лечение се срещаме с редица предизвикателства, основното което е третирането на остатъчната кухина и бронхиалната фистула. Оментопластиката е метод за лечение на различни интраторакални усложнения, но приложението му при запълване на кухинни дефекти и бронхиална фистула е слабо застъпено. Представяме случай на 33 годишен пациент с тежка форма на COVID-19 инфекция лекуван на изкуствена белодробна вентилация и с развитие на масивен белодробен абсцес комплициран с бронхоплеврална фистула и емпием. Извършена е оперативна интервенция с евакуация на гнойната колекция и прилагане на открит плеврален дренаж по метода на Clagett. Представени са възможностите за третиране на остатъчната кухина от дренираният абсцес и персистиращата бронхиална фистула посредством оментопластика с прилагане на миниинвазивни техники – лапароскопска трансдиафрагмална транспозиция на оментума.

Ключови думи: белодробен абсцес, бронхиална фистула, оментопластика, лапароскопия

LAPAROSCOPIC TRANSDIAPHRAGMATIC OMENTOPLASTY TECHNIQUE IN A PATIENT WITH PERSISTENT BRONCHIAL FISTULA

I.Ivanov, D. Mitev, R. Filipov, M. Chortova

Department of Thoracic Surgery,

Heart and Brain Hospital – Burgas

Corresponding Author:

Dr Ivoslav Ivanov MD

email: *ivoslavivanov@gmail.com*

Absctract: *In cases of lung abscess indicated for surgical treatment, we face a number of challenges, the main of which is the treatment of the residual cavity and bronchial fistula. Omentoplasty is a method for treatment of various intrathoracic complications but its use in the filling of cavity defects and bronchial fistula is not much represented. We present case of a 33-year-old patient with a severe form of COVID-19 infection who developed a massive lung abscess complicated by bronchial fistula and empyema during mechanical ventilation. Surgical intervention was performed with evacuation of the purulent collection and management by the open pleural drainage technique described by Clagett et al. The possibilities for treatment of the residual cavity left from the drained abscess and persistent bronchial fistula are described by applying omentoplasty method using minimally invasive techniques as laparoscopic transdiaphragmatic omental transposition.*

Key words: *pulmonary abscess, bronchial fistula, omentoplasty, laparoscopy*

ЛАПАРОСКОПСКО ВЪЗСТАНОВЯВАНЕ НА ГИГАНТСКА ДИАФРАГМАЛНА ХЕРНИЯ НА MORGAGNI.

И. А. Иванов; Д. Митев; Н. Драгнев; Р. Филипов. Отделение по Гръдна

Хирургия, МБАЛ „Сърце и Мозък“ – Бургас

Адрес за кореспонденция:

д-р Ивослав Асенов Иванов, телефон +359 899 909 021

гр. Бургас, ул. Здраве 1 – МБАЛ „Сърце и Мозък“

email: ivoslavivanov@gmail.com

Резюме: Диафрагмалната херния на Morgagni е вроден дефект, възникващ в ретроксифоидната област и представляващ приблизително 1–3% от хирургично лекуваните диафрагмални хернии. Традиционното лечение на този тип хернии включва възстановяване посредством трансабдоминален или трансторакален достъп. В представеният случаи се съобщава за 41 годишен мъж постъпил по спешност с оплаквания от прогресиращ задух и кървене от горен етаж на ГИТ, при който се открива гигантска диафрагмална херния, при лечението на която е приложен лапароскопски подход и възстановяване на дефекта с помощта на PTFE укрепващ материал допринасящ за здравината на шевната линия. Пациентът е проследен 6 месеца следоперативно и е без данни за рецидив или новопоявили се оплаквания. Установяват се значително подобрение в спирометричните показатели и подобрено качество на живот на пациента следоперативно. Прилагането на PTFE протезен пач за укрепване на възстановените тъкани в зоната на херниалният дефект може да бъде предложено, като подходящ метод за възстановяване на големи диафрагмални хернии.

Ключови думи: лапароскопия, диафрагмална херния, херния на Morgagni

LAPAROSCOPIC REPAIR OF GIANT DIAPHRAGMATIC HERNIA OF MORGAGNI

A. Ivanov, D. Mitev, N. Dragnev, R. Filipov

Thoracic Surgery Department,

Heart and Brain Hospital – Burgas

Corresponding Author:

Dr Ivoslav Ivanov MD

email: *ivoslavivanov@gmail.com*

Abstract:

Morgagni hernias are congenital defects that occur in the retroxyphoid region and account for approximately 1-3% of surgically treated diaphragmatic hernias. Traditional treatment for this type of hernia involves repair through a transabdominal or transthoracic approach. We present the case of a 41-year-old male patient that is admitted through the Emergency Department with a history of progressive shortness of breath and upper gastrointestinal bleeding. The etiology was giant diaphragmatic hernia with incarcerated transverse colon and great omentum, which was subsequently treated with laparoscopic approach. For the repair, we used prosthesis made of PTFE to secure the suture line. The patient recovered uneventfully and was followed for 6 months postoperatively and had no evidence of recurrence or new complaints. Significant improvement in spirometric parameters and improved quality of life of the patient postoperatively were established. The use of a PTFE prosthetic patch to strengthen the repair of the Morgagrni hernia defect may be proposed as a suitable method for repairing large diaphragmatic hernias.

Key words: *laparoscopy, diaphragmatic hernia, Morgagni hernia*

ЕНДОСКОПСКА ЕХОГРАФИЯ ПРИ СТАДИРАНЕ НА СТОМАШЕН АДЕНОКАРЦИНОМ.

Станислав Чурчев[1], Тодор Ангелов[1], Яна Валериева[1], Николай Колев[1], Георги Желев[2], Пламен Гецов[3], Бранимир Големанов[1], Николай Пенков[2], Бойко Коруков[2], Борислав Владимиров[1].

[1]Клиника по гастроентерология, Катедра по гастроентерология, УМБАЛ „Царица Йоанна-ИСУЛ“, МУ – София. [2]Клиника по хирургия, Катедра по гастроентерология, УМБАЛ „Царица Йоанна-ИСУЛ“, МУ – София. [3]Клиника по образна диагностика, УМБАЛ „Царица Йоанна-ИСУЛ“, МУ – София

Адрес за кореспонденция:
УМБАЛ "Царица Йоанна-ИСУЛ"

ул. „Бяло море” №8

София 1527

E-mail: churchev@gmail.com

Абстракт

Стомашният аденокарцином е една от водещите причини за смъртност от злокачествени новообразувания по света. Препоръките за преминаване към по-индивидуализиран терапевтичен подход, диктуван от стадия на заболяването, изискват точно предоперативно стадиране за избор на оптимално лечение.

Редица образни методи като компютърна томография (КТ), магнитно резонансна томография (МРТ) и ендоскопска ехография (EUS) намират клинично приложение за определяне на Т-стадия на карцинома на

стомаха. КТ е най-широко използваното образно изследване, но притежава относително ниска специфичност при определяне на Т-стадия особено при ранен аденокарцином на стомаха. МРТ демонстрира по-добри резултати при висока резолюция на скениране, но сравнително високата цена на изследването и дългото време за извършването му, ограничават до известна степен неговото приложение. EUS често се прилага за стадиране на аденокарцином на стомаха поради високата чувствителност на метода като основен недостатък се явява инвазивният му характер и тенденция за „overstaging“ на Т2 тумори. Изследването притежава по-висока чувствителност от други методи при определяне на N-стадия и при диагностика на локално авансирали тумори. Предимство е и възможността за извършване на биопсия под ендосонографски контрол за категорично потвърждаване наличието на лимфна дисеминация или в някои специфични случаи на далечни метастази. Комбинацията от КТ и EUS подобрява диагностичната точност на двата метода в сравнение с индивидуалното им приложение. Контрастно-усилената EUS (с приложение на специализирани ултразвукови контрастни агенти) е ново направление в развитие на метода, което потенциално може да подобри неговата чувствителност и специфичност.

Ендоскопската ехография е ценен инструмент за точната диагностика и стадиране на стомашния аденокарцином, особено в комбинация с други образни методи.

Ключови думи: ендоскопска ехография, EUS, стомашен аденокарцином

ENDOSCOPIC ULTRASOUND IN GASTRIC ADENOCARCINOMA STAGING

S. Churchev[1], T. Angelov[1], Y. Valerieva[1], N. Kolev[1], G. Jelev[2], P. Getsov[3], N. Penkov[2], B. Korukov[2], B. Vladimirov[1].

[1]Department of Gastroenterology. [2]Department of Surgery. [3]Department of Medical Imaging1 University Hospital “Tsaritsa Yoanna – ISUL”, Medical University – Sofia, Bulgaria

University Hospital “Tsaritsa Yoanna – ISUL”, Medical University – Sofia, Bulgaria

Abstract

Gastric cancer is one of the leading causes of cancer-related mortality worldwide. The need for more individualized and stage-dependent treatment calls for accurate preoperative staging to select the optimal treatment.

A multitude of imaging modalities, like computer tomography (CT), magnetic resonance imaging (MRI) and endoscopic ultrasound (EUS), are used in clinical practice for the evaluation of the T-stage of gastric cancer. CT is the most widely used imaging technique, but it has relatively low specificity for evaluating T-stage, especially in early gastric adenocarcinoma. MRI demonstrates better results with high image resolution, but the relatively high cost and longer scanning time limit its wider adoption. EUS is often used for staging gastric adenocarcinoma due to its high sensitivity, while its invasive nature and the tendency to overstage T2 cancer are its main shortcomings. The modality has better accuracy in N-stage and in diagnosing locally advanced cancers. It allows to perform biopsy under endosonographic guidance for definite confirmation of lymphogenic dissemination and, in some specific cases of distant metastases. The combination of CT and EUS improves the diagnostic accuracy of the methods compared to their individual use. Contrast-enhanced EUS (with specialized ultrasound contrast agents) is a new development of the technique that can improve its sensitivity and specificity.

Endoscopic ultrasound is a valuable tool for the accurate diagnosis and staging of gastric adenocarcinoma, especially with other imaging modalities.

Keywords: endoscopic ultrasound, EUS, gastric adenocarcinoma

РАК НА СТОМАХА

ДЪЛЖИНА НА ТУМОРА – НЕДООЦЕНЕН ПРЕДИКТОР ЗА ПРЕЖИВЯЕМОСТ СЛЕД ЕЗОФАГЕАЛНА РЕЗЕКЦИЯ ЗА КАРЦИНОМ НА ХРАНОПРОВОДА.

Тодор Ю Джендов[1], Борис М Борисов[3], Стоян С. Сопотенски[2], Десислав Г. Врачански[3], Александър П. Червеняков.

[1]Клиника по хирургия, Университетска болница, Линшьопинг, Швеция, [2]Клиника по хирургия, УМБАЛСМ „Н.И.Пирогов", София, България, [3]Отделение по гръдна хирургия, УМБАЛ „Софиямед", София, България

Въведение

Карциномът на хранопровода е един от най-агресивните висцерални тумори с нарастваща честота, изискващ комплексно лечение и лоша прогноза. Различията в преживяемостта между пациенти в еднакъв клиничен стадий налагат търсенето на допълнителни прогностични маркери, които да помогнат в идентифицирането на пациентите с висок риск от развитие на рецидив, метастази или смърт.

Целта на проучването е да се оцени прогностичната стойност на дължината на тумора по отношение на преживяемостта при пациенти, оперирани за езофагеален карцином в център за езофагеална хирургия.

Материали и методи

Извърши се проспективно проучване на 117 пациенти, претърпели куративна резекция за карцином на хранопровода и кардията в Първа хирургична клиника на УМБАЛСМ „ Н.И.Пирогов" в периода между 1 януари 2013 и 31 декември 2015 година. Пациентите са проследени до 10 април 2022 година.

Болните бяха разделени в две групи според дължината на тумора - до 3 см и над 3 см. Влиянието на дължината на тумора върху преживяемостта беше анализирано с Cox регресионен анализ. Средната преживяемост се анализира с log rank тест и се представи с Каплан-Майерови криви.

Резултати

Общата петгодишна преживяемост е 11,1%. В групата до 3 см средната преживяемост е 42,9 месеца (95% CI 20,3-65,4 месеца), а над 3 см е 22,1 месеца (95% CI 15,7-28,6 месеца).p=0,05

Дължина на тумора над 3 см е негативен прогностичен фактор (HR 2,36 95% CI 1,06-5,25; p=0,03).

Заключение

Дължината на тумора при езофагеалния карцином е мощен независим предиктивен фактор за преживяемост в допълнение на TNM стадия.

Ключови думи: Карцином на хранопровода, Дължина на тумора, Прогностичен маркер, Преживяемост

ESOPHAGEAL TUMOR LENGTH – AN UNDERESTIMATED PREDICTOR OF SURVIVAL AFTER ESOPHAGEAL CANCER RESECTION.

Todor Y Dzhendov[1], Boris M Borisov[3], Stoyan S Sopotenski[2], Desislav G Vrachanski[3], Alexander P Tchervenyakov[2,.]

[1]Department of Surgery, University Hospital, Linköping, Sweden. [2]Department of Surgery, UMHATEM "N.I.Pirogov", Sofia, Bulgaria. [3]Department of Thoracic Surgery, University Hospital "Sofiamed", Sofia, Bulgaria

Introduction

Esophageal cancer is one of the most aggressive visceral tumors with increasing frequency and poor prognosis. Differences in survival between patients in the same clinical tumor stage necessitate searching for additional prognostic markers to help identify patients at high risk of recurrence, metastasis or death.
The aim of the study was to assess prognostic significance of tumor length on survival after esophageal cancer resection in patients operated at a centre for esophageal surgery.
Materials and methods
A prospective cohort study including 117 patients who had undergone surgical resection with curative intent for esophageal cancer in the First Surgical Clinic of UMHATEM " N.I.Pirogov", Sofia, Bulgaria was conducted. The inclusion period was between 1st January 2013 and 31st December 2015 and the patients were followed – up until 10 april 2022.
The patients were divided into two groups according to the tumor length – under 3 cm (group 1) and over 3 cm (group 2). The prognostic impact of tumor length on survival was analyzed with Cox regression analysis. Overall survival was presented by the Kaplan-Meier method with log-rank tests.
Results
The 5-year survival rate is 11.1 %. Median survival rate is 42,9 months (95% CI 20,3-65,4 months) for the patients in the first group and 22,1 months (95% CI 15,7-28,6 months) for the second group patients. p=0,05
Tumor length over 3 cm is a negative prognostic factor (HR 2,36 95% CI 1,06-5,25; p=0,03).
Conclusion
Length of esophageal cancer is a powerful independent predictor of survival in addition to the TNM stage.
Keywords: Esophageal carcinoma, Tumor length, Prognostic factor, Survival

Въведение

Епидемиологичните данни за карцинома на хранопровода в световен мащаб показват нарастваща заболяемост през последните четири десетилетия, особено по отношение на аденокарцинома [1, 2]. Според данните от Българския национален раков регистър, заболяемостта при българските пациенти за същия период се е утроила при мъжете и удвоила при жените [3].

В същото време петгодишната релативна преживяемост е ниска и дори при агресивно мултимодално лечение не надминава 46 %. За българските пациенти, петгодишната релативна периживяемост отчетена за периода 2000-2007 е 5,8%, което е с 6,4% по-ниска от средната за Европа стойност (за този период е 12-13%) [5].

Съвременното лечение, както и прогнозата на езофагеалния карцином са свързани със стадия, в който заболяването се диагностицира и третира. Основната класификационна система на стадиране на езофагеалния карцином е TNM системата, с нейната 8-ма ревизия [6].

Установено е, че пациенти в еднакъв стадий на езофагеален карцином (еднакъв TNM) имат различна преживяемост [7]. Това налага търсенето на допълнителни прогностични маркери, които да помогнат в идентифицирането на пациентите с висок риск от развитие на рецидив, метастази или смърт.

Големината на тумора, която се дефинира като максимална дължина на тумора се използва широко при стадирането на белодробния рак и рака на млечната жлеза [8, 9]. Този показател е лесно измерим при КХ и проучванията са показали, че по-голям тумор (с по – голяма дължина) е независим прогностичен фактор, свързан с по-лоша прогноза [10, 11, 12, 13].

Целта на проучването е да се оцени прогностичната стойност на дължината на тумора по отношение на преживяемостта при пациенти, оперирани за езофагеален карцином в център за езофагеална хирургия.

Материали и методи

Извърши се проспективно проучване на 117 пациенти, претърпели куративна резекция за карцином на хранопровода и кардията в Първа хирургична клиника на УМБАЛСМ „

Н.И.Пирогов” в периода между 1 януари 2013 и 31 декември 2015 година. Пациентите са проследени до 10 април 2022 година.
Болните бяха разделени в две групи според дължината на тумора - до 3 см и над 3 см.
Влиянието на дължината на тумора върху преживяемостта беше анализирано с Cox регресионен анализ. Средната преживяемост се анализира с log rank тест и се представи с Каплан-Майерови криви.
Данните се обработиха със статистически пакет IBM SPSS Statistics 28.0.0.0. За ниво на значимост се прие $p < 0,05$.

Резултати

Основните демографски, клинични и хистопатологични признаци на двете кохорти са представени в таблица 1.

Таблица 1. Демографски и клинични характеристики

ПОЛ	
ЖЕНИ	20 (17.1%)
МЪЖЕ	97 (82.9%)
ВЪЗРАСТ, СРЕДНА	59.0
ДО 60 ГОДИНИ	66
МЪЖЕ	55
ЖЕНИ	11
НАД 60 ГОДИНИ	51
МЪЖЕ	42
ЖЕНИ	9
ЛОКАЛИЗАЦИЯ	
ГОРНА ТРЕТА	5(4.3%)
СРЕДНА ТРЕТА	24 (20.5%)
ДОЛНА ТРЕТА И КАРДИЯ	88 (75.2%)
ПАТОЛОГИЧЕН T СТАДИЙ	
T1	1 (0.9%)
T2	23 (19.7%)
T3	81 (69.2%)
T4	8 (6.8 %)
TX ИЛИ ЛИПСВАТ ДАННИ	4 (3.4 %)
ДЪЛЖИНА	
ДО 3 СМ	13 (11.1%)
НАД 3 СМ	92 (78.6%)
ЛИПСВАТ ДАННИ	12 (10.3%)
ПАТОЛОГИЧЕН N СТАДИЙ	
N0	30 (25.6%)
N1	28 (23.9%)
N2	25 (21.4)
N3	19 (16.2%)
NX	12 (10.3%)
M СТАДИЙ	
M0	110 (94%)
M1	7 (6%)
РАДИКАЛИТЕТ	
R0	101 (86.3%)
R1	12 (10.3%)

R2	1 (0.8%)
ЛИПСВАТ ДАННИ ИЛИ НЕ Е АКТУАЛНО	3 (2.6%)
ХИСТОЛОГИЧЕН СУБТИП	
АДЕНОКАРЦИНОМ (АДЕНОСКВАМОЗЕН)	72 (61.5%)
ПЛОСКОКЛЕТЪЧЕН КАРЦИНОМ	41 (35.1%)
ДРУГ ТИП ИЛИ НЯМА ТУМОР	4 (3.4%)
СТЕПЕН НА ДИФЕРЕНЦИАЦИЯ	
ПЪЛЕН ПАТОЛОГИЧЕН ОТГОВОР	-
ДОБРЕ ДИФЕРЕНЦИРАН (G1)	14 (12%)
УМЕРЕНО ДИФЕРЕНЦИРАН (G2)	52 (44.4%)
СЛАБО ДИФЕРЕНЦИРАН (G3)	47 (40.2%)
ЛИПСВАТ ДАННИ ИЛИ GX	4 (4.4%)

От данните се вижда, че преобладаващ контингент пациенти са мъжете, като съотношението е 4:1.
По отношение на възрастта прави впечатление, че почти половината от пациентите в са в трудоспособна възраст. Преобладаващ хистологичен вариант е аденокарцинома.
Общата тригодишна преживяемост е 12.8 %, а петгодишната е 11.1.
В групата до 3 см средната преживяемост е 42,9 месеца (95% CI 20,3-65,4 месеца), а над 3 см е 22,1 месеца (95% CI 15,7-28,6 месеца).p=0,05 Таблица 2

Таблица 2. Средна, минимална и максимална преживяемост според дължината на тумора за пациенти, оперирани в УМБАЛСМ „ Н.И.Пирогов”, София

Дължина на тумора	Преживяемост в месеци		
	Средна	Минимална преживяемост	Максимална преживяемост
До 3 см	42.9	20.3	65.5
Над 3 см	22.1	15.7	28.6

Средната преживяемост в двете групи е представена на Фигура 1

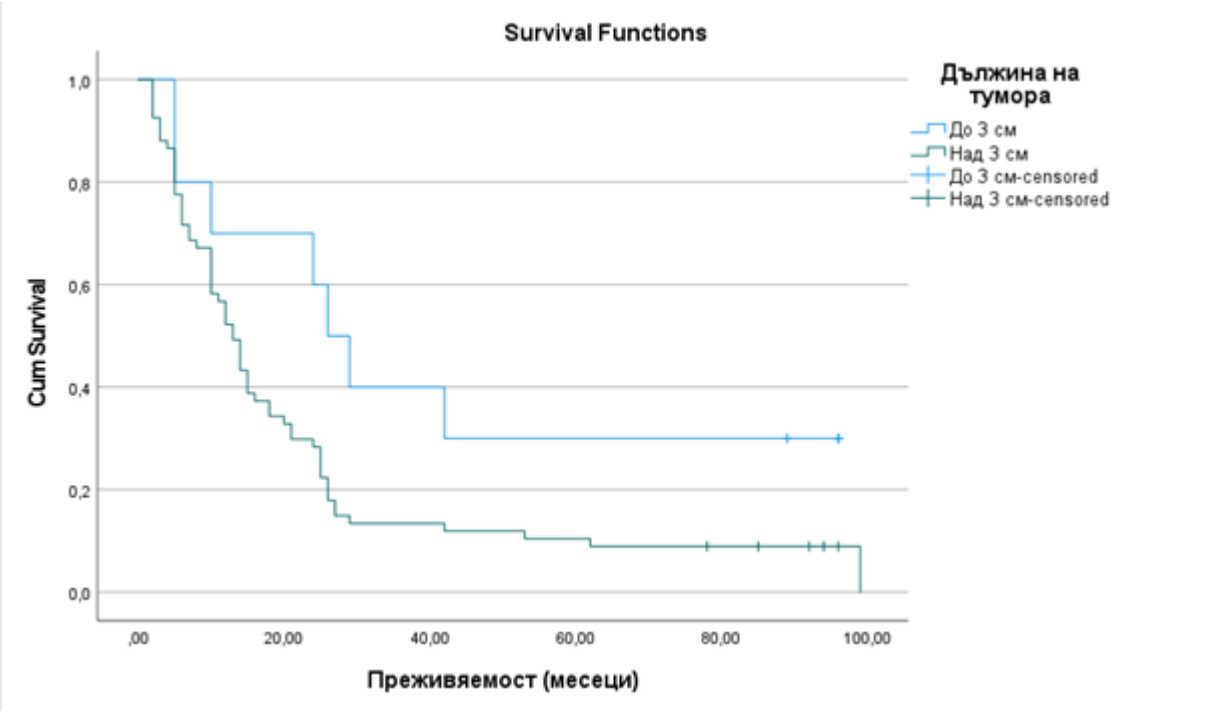

Фигура 1 Kaplan–Meier крива на обща преживяемост на пациентите, оперирани в УМБАСЛМ „Н.И. Пирогов" според дължината на тумора

Данните от регресионния анализ показват, че дължина на тумора над 3 см е негативен прогностичен фактор (HR 2,36 95% CI 1,06-5,25; p=0,03).

Обсъждане

В нашето изследване сме разделили пациентите в две групи според дължината на тумора до 3 см и над 3 см. Резултатите, които получаваме са статистически значими и показват намаляваща преживяемост с увеличаване големината на тумора. Преживяемостта при тумори над 3 см е два пъти по – ниска от тази при тумори по – малки от 3 см. Негативната предиктивна стойност на дължина на тумора, повече от 3 см се доказва и от извършения регресионния анализ. Следователно дължината на тумора е мощен прогностичен критерий, по – чувствителен от Т стадия на тумора.

Това заключение се потвърждава от публикациите на други автори. Song и сътр намират, че при пациенти с КХ в еднакъв стадий, дължината на тумора е независим прогностичен фактор [14].

В своя метаанализ, Wang и сътр разглеждат 41 проучвания с включени общо 28 973 пациенти и установяват, че критичната стойност на дължината на тумора варира в различните изследвания между 1.5 см и 6 см [15]. Осемнадесет студия изследват зависимостта между дължината на тумора и прогнозата при тумори ≥ 5 см, докато в останалите двадесет и три проучвания туморите са под 5 см. Авторите смятат, че дължината на тумора е от значение при прогнозата на ПКК и ранния АК [15].

Освен прогностичната си стойност, този показател оказва влияние и върху избора на хирургичния метод. При тумори по-дълги от 5 см с цел постигане на радикалитет (R0

резекция) може да се наложи извършване на McKeown езофагектомия, дори и при тумори в дисталната част на хранопровода.
Интересен факт е, че туморната дължина е фактор, който се използва за дефиниране на T стадия в по – старите версии на AJCC TNM класификации (3-та ревизия от 1982 г.). Въпреки, че през 1987 година този показател е заменен с дълбочината на туморната инфилтрация в езофагеалната стена, туморната дължина все още се счита от много автори за показател, свързан с обхвата на туморната инвазия.

Заключение

Дължината на тумора при езофагеалния карцином е мощен независим предиктивен фактор за преживяемост в допълнение на TNM стадия.

Библиография

1. Sung H, Ferlay J, Siegel RL, Laversanne M, Soerjomataram I, Jemal A, Bray F. Global Cancer Statistics 2020: GLOBOCAN Estimates of Incidence and Mortality Worldwide for 36 Cancers in 185 Countries. CA Cancer J Clin. 2021 May;71(3):209-249. doi: 10.3322/caac.21660. Epub 2021 Feb 4. PMID: 33538338.
2. Castro C, Bosetti C, Malvezzi M, Bertuccio P, Levi F, Negri E, La Vecchia C, Lunet N. Patterns and trends in esophageal cancer mortality and incidence in Europe (1980-2011) and predictions to 2015. Ann Oncol. 2014 Jan;25(1):283-90. doi: 10.1093/annonc/mdt486. PMID: 24356640.
3. Заболяемост от рак в България, 2016 и 2017, Български национален раков регистър, том XXVI, 2020.
4. Shapiro J, van Lanschot JJB, Hulshof MCCM, van Hagen P, van Berge Henegouwen MI, Wijnhoven BPL, van Laarhoven HWM, Nieuwenhuijzen GAP, Hospers GAP, Bonenkamp JJ, Cuesta MA, Blaisse RJB, Busch ORC, Ten Kate FJW, Creemers GM, Punt CJA, Plukker JTM, Verheul HMW, Bilgen EJS, van Dekken H, van der Sangen MJC, Rozema T, Biermann K, Beukema JC, Piet AHM, van Rij CM, Reinders JG, Tilanus HW, Steyerberg EW, van der Gaast A; CROSS study group. Neoadjuvant chemoradiotherapy plus surgery versus surgery alone for oesophageal or junctional cancer (CROSS): long-term results of a randomised controlled trial. Lancet Oncol. 2015 Sep;16(9):1090-1098. doi: 10.1016/S1470-2045(15)00040-6. Epub 2015 Aug 5. PMID: 26254683.
5. Anderson LA, Tavilla A, Brenner H, et al. Survival for oesophageal, stomach and small intestine cancers in Europe 1999-2007: Results from EUROCARE-5. Eur J Cancer 2015;51:2144-57
6. MB Amin, SB Edge, FL Greene, et al, eds. AJCC Cancer Staging Manual. 8th ed. New York: Springer; 2017.
7. Hsu PK, Chen HS, Liu CC, Wu SC. Application of the Eighth AJCC TNM Staging System in Patients With Esophageal Squamous Cell Carcinoma. Ann Thorac Surg. 2018 May;105(5):1516-1522. doi: 10.1016/j.athoracsur.2017.12.032. Epub 2018 Apr 5. PMID: 29409986.
8. Nicholson AG, Chansky K, Crowley J, Beyruti R, Kubota K, Turrisi A, Eberhardt WE, van Meerbeeck J, Rami-Porta R; Staging and Prognostic Factors Committee, Advisory Boards, and Participating Institutions; Staging and Prognostic Factors Committee Advisory Boards and Participating Institutions. The International Association for the Study of Lung Cancer Lung Cancer Staging Project: Proposals for the Revision of the Clinical and Pathologic Staging of Small Cell Lung Cancer in the Forthcoming Eighth Edition of the TNM Classification for Lung Cancer. J Thorac Oncol. 2016 Mar;11(3):300-11. doi: 10.1016/j.jtho.2015.10.008. Epub 2015 Dec 24. PMID: 26723244.
9. Giuliano AE, Edge SB, Hortobagyi GN. Eighth Edition of the AJCC Cancer Staging Manual: Breast Cancer. Ann Surg Oncol. 2018 Jul;25(7):1783-1785. doi: 10.1245/s10434-018-6486-6. Epub 2018 Apr 18. PMID: 29671136.
10. Zhang X, Wang Y, Jiang Y, Wang Z, Zhao L, Xue X, Sang S, Zhang L. The prognostic impact of tumor length in esophageal cancer: Protocol for a systematic review and meta-analysis. Medicine (Baltimore). 2018 Oct;97(43):e12902. doi: 10.1097/MD.0000000000012902. PMID: 30412092; PMCID: PMC6221649.
11. Zeybek A, Erdoğan A, Gülkesen KH, Ergin M, Sarper A, Dertsiz L, Demircan A. Significance of tumor length as prognostic factor for esophageal cancer. Int Surg. 2013 Jul-Sep;98(3):234-40. doi: 10.9738/INTSURG-D-13-00075.1. PMID: 23971777; PMCID: PMC3756846.

12. Yendamuri S, Swisher SG, Correa AM, Hofstetter W, Ajani JA, Francis A, Maru D, Mehran RJ, Rice DC, Roth JA, Walsh GL, Vaporciyan AA. Esophageal tumor length is independently associated with long-term survival. Cancer. 2009 Feb 1;115(3):508-16. doi: 10.1002/cncr.24062. PMID: 19117343.
13. Yang J, Liu Y, Li B, Jiang P, Wang C. Prognostic significance of tumor length in patients with esophageal cancer undergoing radical resection: A PRISMA-compliant meta-analysis. Medicine (Baltimore). 2019 Apr;98(14):e15029. doi: 10.1097/MD.0000000000015029. PMID: 30946339; PMCID: PMC6456106.
14. Song Z, Wang J, Lin B, Zhang Y. Analysis of the tumor length and other prognosis factors in pT1-2 node-negative esophageal squamous cell carcinoma in a Chinese population. World J Surg Oncol. 2012 Dec 18;10:273. doi: 10.1186/1477-7819-10-273. PMID: 23249675; PMCID: PMC3560067.
15. Wang ZY, Jiang YZ, Xiao W, Xue XB, Zhang XW, Zhang L. Prognostic impact of tumor length in esophageal Cancer: a systematic review and Meta-analysis. BMC Cancer. 2021 Sep 3;21(1):988. doi: 10.1186/s12885-021-08728-1. PMID: 34479538; PMCID: PMC8417991.

ТЕЖКИ УСЛОЖНЕНИЯ СЛЕД ХИРУРГИЯ НА ХРАНОПРОВОДА И ОПТИМАЛНИ РЕШЕНИЯ.

Ц. Минчев, В. Маринов*, А. Ангелов, С. Бизьоков, Е. Манолов , С. Богданов, И. Стоименов, П. Карагьозов, И. Тишков**, Р. Добриков*****

*Клиника по гръдна хирургия „Аджибадем Сити Клиник Болница Токуда“- София; КЧЖПОХ „Аджибадем Сити Клиник Болница Токуда“;

** Клиника по гастроентерология „ Аджибадем Сити Клиник Болница Токуда“- София;

***Образна диагностика „Аджибадем Сити Клиник Болница Токуда““- София;

Адрес за кореспонденция:

доц. Цветан Минчев, тел.: 0888831221 ;

e- mail: tsvetanm@hotmail.com ;

Клиника по гръдна хирургия към „ Аджибадем Сити Клиник Болница Токуда“- София

Въведение: Усложненията в хирургията на хранопровода са едни от най- неприятните и тежки патологии и са свързани с висока периоперативна смъртност и сериозни последствия за пациента. Късно разпознати /неразпознати/ инсуфициенции на езофагоанастомозата и лошото им менажиране са най-честата причина за тези драми.

Материал и методи: За период от 15 г. са оперирани 10 болни с късни усложнения на езофагеална хирургия, ендоскопии и синдром на Боерхаве от външни болници. Починали са 3ма болни. Конкретизирам тази презентация върху 2ма болни с интересни сложни решения при късни усложнения на езофагеална хирургия. При първия пациент е проведена езогафогастропластика по повод карцином на дистален хранопровод и кардия. При постъпването на 1 месец след операцията имаше клинични и ренгенологични данни за езофагоплеврална фистула и поставен плеврален дрен и гастростома. В септично състояние. Правени са неколкократни неуспешни опити за поставяне на езофагеален стент. ½ от циркумференцията на анастомозата е с некротична дехисценция.

Втория болен бе опериран в чужбина 15 дни преди постъпването в клиниката при същата локализация на тумора . Проведена е роботизирана лапароскопия и дясна торакотомия. Данни за инсуфициенция на анастомозата с дустранни масивни плеврални емпиеми и септично състояние.

Решения: При първия пациент се проведе продължително /3седмици/ лечение с вак терапия на инсуфициенцията. Пациента бе опериран след нея като се проведе релапаротомия и реторакотомия , декортикация и оментопластика на фистулата. При спокоен следоперативен период бе изписан на 12 следоперативен ден.

Втория пациент получи първоначално гастростома, стент в хранопровода и двустранен VATS за саниране на двете плеври /стандартно поведение при такива усложнения/. Не се достигна до инсуфициенцията поради прошиване на стомаха от предишния оператор за плеврата, диафрагмата и вена азигос. Наложи се спешна оперативна интервенция на 3ти ден поради драматично кървене от хранопровода. Ангиографски се намери лезия на торакална аорта непредизвикана от стента, която се затвори ендоваскуларно със стентграфт и се премахна проксмалния стомах и хранопровода се изведе на езофагостома. Пациента бе изписан на 20ти следоперативен ден след продължителна апаратна вентилация, сепсис и неколкократно кървене от вероятни стрес улкуси.

Изводи: Ранното диагностициране на такива усложнения е от особена важност за хирургията за хранопровода. Винаги трябва да се проверява анастомозата при всяка промяна в клиничното състояние на пациента и да се взимат своевременни правилни решения.

Ключови думи: Хранопровод; Усложнения; Роботизирана хирургия

SEVERE COMPLICATIONS AFTER ESOPHAGEAL SURGERY AND OPTIMAL SOLUTIONS

Ts. Minchev, V. Marinov *, A. Angelov, S. Bizyokov, E. Manolov, S. Bogdanov, I. Stoimenov, P. Karagiozov **, I. Tishkov **, R. Dobrikov ***

Acibadem City Clinic Tokuda Hospital Clinic of Thoracic Surgery - Sofia; Acibadem City Clinic Tokuda Hospital *; Clinic of Gastroenterology "Acibadem City Clinic Tokuda Hospital" - Sofia **; Imaging Diagnostics "Acibadem City Clinic Tokuda Hospital" - Sofia ****;

Corresponding Author:

Assoc. Prof. Tsvetan Minchev

email: *tsvetanm@hotmail.com*

Introduction: *Complications in esophageal surgery are one of the most unpleasant and severe pathologies and are associated with high perioperative mortality and serious consequences for the patient. Late recognized (unrecognized) insufficiency of the esophagoanastomosis and their poor management are the most common causes of these dramas.*

Material and methods: *For a period of 15 years, 10 patients with late complications of esophageal surgery, endoscopies and Boerhave syndrome from external hospitals were operated. 3 patients died. I concretize this presentation on 2 patients with interesting complex solutions for late complications of esophageal surgery. The first patient underwent esophagogastroplasty for distal esophageal carcinoma and cardia. At admission 1 month after*

surgery, there were clinical and radiological evidence of esophagopleural fistula and pleural drainage and grostomy. In a septic state. Several unsuccessful attempts to place an esophageal stent have been made. ½ from the circumference of the anastomosis has necrotic dehiscence.

The second patient was operated on abroad 15 days before admission to the clinic at the same location of the tumor. Robotic laparoscopy and right thoracotomy were performed. Evidence of anastomotic insufficiency with dustary massive pleural empyema and septic condition.

Solutions: *The first patient underwent long-term / 3 weeks / treatment with vac therapy. The patient underwent surgery after relaparotomy and rethoracotomy, decortication and omentoplasty of the fistula. In a calm postoperative period he was discharged on the 12th postoperative day.*

The second patient initially received a gastrostomy, an esophageal stent, and bilateral VATS to rehabilitate both pleura (standard behavior for such complications). The insufficiency did not occur due to suturing of the stomach by the previous operator for the pleura, diaphragm and azigos vein. Urgent surgery was required on day 3 due to dramatic bleeding from the esophagus. Angiographically, a stent-free thoracic aortic lesion was found, which was closed endovascularly with a stentgraft and the proximal stomach was removed and the esophagus was removed to the esophagostomy. The patient was discharged on the 20th postoperative day after prolonged mechanical ventilation, sepsis and repeated bleeding from possible stress ulcers.

Conclusions: *Early diagnosis of such complications is of particular importance for esophageal surgery. The anastomosis should always be checked for any changes in the patient's clinical condition and timely correct decisions should be made.*

Key words: *Esophagus; Complications; Robotic surgery*

ОПЕРАТИВНО ЛЕЧЕНИЕ НА КАРЦИНОМИТЕ НА ГАСТРОЕЗОФАГЕАЛНАТА ОБЛАСТ.

Лъчезар Ц. Джонгов, Венелин Б. Георгиев, Ева С. Диманова.

Клиника по обща и абдоминална хирургия УСБАЛО- София

Автор за кореспонденция:

Д-р Ева Диманова, тел: 0887991898

e-mail: evadimanova@gmail.com

Карциномът на гастроезофагеалната област остава значителен клиничен проблем, като се наблюдава нарастване на честотата на случаите, при лоша дългосрочна прогноза. По-голямата част от пациентите се представят с напреднало заболяване и по-малко от 50% подлежат на оперативно лечение. Различното биологично поведение на туморите в тази зона, спецификата на лимфогенното метастазиране и стремежа на хирурзите към максимална онкологична радикалност маркират поредица от предизвикателства и проблеми, търсещи своите решения в ежедневната клинична практика. В момента не съществува консенсус по отношение на оперативния достъп, обема на органната резекция и лимфна дисекция в проксимална и дистална посока. Най-често използваните хирургични техники през последните десетилетия не показват статистически значими разлики по отношение радикалност, честотата на рецидивите и свързаната с това дългосрочна преживяемост, на фона на съществен следопертивен морбидитет.

В настоящата презентация представяме натрупания опит на Клиниката по обща и абдоминална хирургия в оперативното лечение на карциномите на гастроезофагеалната област: използвания оперативен достъп,

резекционния обем, технически прийоми за намаляване честотата на следоперативните усложнения, минимално инвазивни решения за осигуряване на ранно и адекватно ентерално хранене.

Ключови думи: карцином на ГЕВ, Ivor Lewis резекция, постоперативно ентерално хранене.

SURGICAL TREATMENT OF GASTROOSOPHAGEAL JUNCTION CANCER

Lachezar Ts. Dzhongov, Venelin B. Georgiev, Eva S. Dimanova

Clinic of General and Abdominal Surgery USHATO – Sofia

Corresponding Author:

Dr. Eva Dimanova

email: *evadimanova@gmail.com*

Gastroesophageal junction carcinoma remains a significant clinical problem, with an increase in the incidence and a poor long-term prognosis. The majority of patients present with advanced disease and less than 50% suitable to undergo surgical treatment. The specific biological behavior of the malignancies in this area, their characteristic path of metastatic spread along with the desire of surgeons to maximize oncological radicalism, mark a number of challenges and problems seeking solutions in everyday clinical practice. There is currently no consensus on operative access, margins of organ resection and lymphatic dissection in both proximal and distal directions. The most commonly used surgical techniques in recent decades have not shown statistically significant differences in terms of recurrence rate and associated long-term survival, taking in consideration the significant postoperative morbidity.

In this presentation we would like to share the experience of the Clinic of General and Abdominal Surgery in the surgical treatment of carcinomas of the gastrooesophageal area: the use of surgical access, resection volume, techniques to reduce the incidence of postoperative complications, minimally invasive solutions to ensure adequate early enteral nutrition.

Key words: *GEJ cancer, Ivor-Lewis resection, postoperative enteral nutrition.*

Въведение:

Аденокарциномът на гастро-езофагеалната област (ГЕО), включващ карцинома на дисталния хранопровод, същинския карцином на гастро-езофагеалната връзка (ГЕВ) и карцинома на крадията на стомаха, остава значителен клиничен проблем, като се наблюдава нарастване на честотата на случаите, при лоша дългосрочна прогноза, на фона на общо намаляване на заболеваемостта и съртността от не-кардиялен карцином на стомаха и плосколетъчен карцином на хранопровода (1).

По-голямата част от пациентите се представят с напреднало заболяване и по-малко от 50% подлежат на оперативно лечение. Различното биологично поведение на туморите в тази зона, спецификата на лимфогенното метастазиране и стремежа на хирурзите към максимална онкологична радикалност, маркират поредица от предизвикателства и проблеми, търсещи своите решения в ежедневната клинична практика.

Резултатите от цялостното лечение са свързани с множество фактори, като локализацията, стадия, хистологичния вариант и степента на диференциация на тумора, възможността за постигане на радикална резекция, както и възможностите за провеждане на неоадювантно, периоперативно и адювантно комплексно лечение, в т.ч. лъчехимиотерапия, таргетна и имунотерапия и не на последно място, общия и нутритивен статус на пациента, с наличие на прояви на консумативен синдром с различна тежест.
Анатомичният и молекулярният произход на карцинома на ГЕВ, са обект на дискусия от десетилетия, което води до затруднение при определяне на оптималното поведение при тези пациенти. Siewert и Stein, предлагат анатомична класификация на карциномите на ГЕВ, на база разположението на центъра на туморната маса (2).
(Фиг 1)

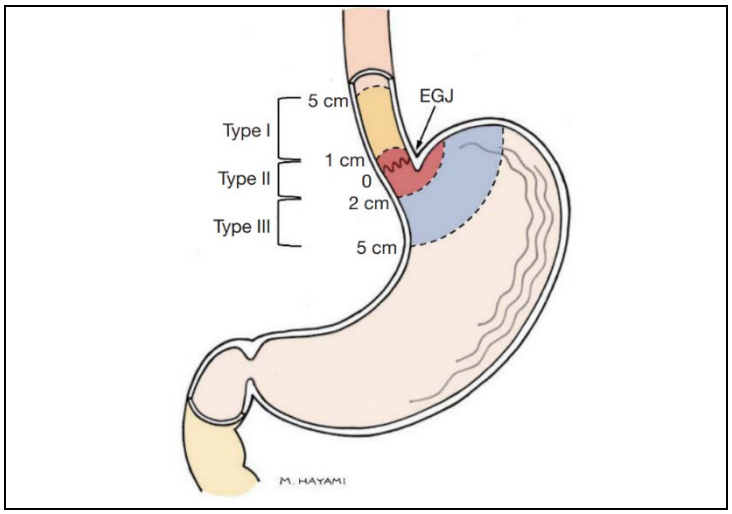

Фиг 1:Тип I – центърът на тумора е разположен от 1 до 5 см над ГЕВ; Тип II – центърът на тумора е разположен от 1 см над до 2 см под ГЕВ; Тип III – центърът на тумора е разположен от 2 до 5 см под ГЕВ.

Докато тумори тип I по-често се третират като карциноми на хранопровода, а тези от тип III като стомашни, най-дискутабилен остава въпросът за карциномите, разположени на самата гастроезофагеална връзка – Siewert type II и изборът между извършване на стомашна или езофагеална резекция. Образната диагностика, в това число КАТ и EUS, имат ограничени възможности за коретно определяне на туморанта локализация (3). Особено трудни за класифициране са големите по обем туморни маси, като дори коректно класифициране може да няма отношение към определяне на вида на интервенцията. Редица проучвания съпоставят общата преживяемост, след гастректомия и резекция на хранопровода по повод карцином на ГЕВ, като не отчитат статистически значими разлики (4-6). В допълнение, при сравняване на различните подходи за извършване на резекциите, не са установени разлики в общата преживяемост (7-10).
Въпреки отсъствието на разлики по отношение на онкологичните резултати, такива има що се отнася до следоперативните усложнения, продължителността на болничния престой, броя на отстранените лимфни възли и свободната за заболяване преживяемост, което прави избора на оперативна тактика, при карциномите в зоната на гастроезофагеалния преход, дискутабилен и труден.

Двете основни опции са резекцията на хранопровода с проксимална стомашна резекция, или стомашна резекция, комбинирана с дистална резекция на хранопровода. Докато първата техника е по-често прилагана в западния сват, а втората в Япония, Корея и Източна Азия, липсват категорични данни за предимства на едната пред другата (11). В допъление, всеки един от двата подхода е представен от множество технически разновидности. Независимо от подхода, радикалното отстраняване на тумора, с негативни резекционни линия (R0) има най-висока прогностична стойност и е главна цел на онкологичната хирургия (12). 5- годишната преживяемост при R0 резекциите варира между 43–52% сравнена с 11–31% при позитивни резекционни граници(13,14).

Приксималната резекционна граница е тази, която зависи в най-голяма степен от избора на оперативен достъп. Късото отстояние от макроскопски видимия ръб на тумора е свързано с по-голяма честота на микроскопски позитивна резекционна линия, а отстояния от 5 см in vivo са свързани с подобрен онкологичен резултат при пациентите със Siewert I, II, и III тумори, след R0 резекция с премахване на поне 15 лимфни възела. Последващ анализ, обаче демонстрира, че тази корелация се ограничава до пациенти с тумори над T1, но не повече от 6 позитивни лимфни възела (15).

Следващият въпрос се състои в определяне на обема на адекватната лимфаденектомия и балансът между широката и лимитираната регионална лимна дисекция, във връзка с осигуряване на онкологична радикалност при приемлив морбидитет. Въвличането на лимфните възли в долния медиастинум достига до 40% от случаите (16-19). По-голямата част от позитивните лимфни възли при Siewert II и III карциномите ангажират паракардиялния регион, басейна на a.gastrica sin и малката стомашна кривина, региони, взлизащи в обема както на трансторакалната така и на трансабдоминалната интервенция (20). Рецидивите при повечето пациенти, са или хематогенни или лимфни от порталния и парааорталния басейн, станции, които не са включени в обема на нито един от двата подхода (21). Изборът на оперативна тактика е решаващ както за постигане на добър онкологичен резултат, така и за намаляване на хирургичната травма и отражението й в следоперативния период и върху качеството на живот.

Един от съществените фактори, влияещи както върху непосредствения следоперативен период и усложнения, така и върху възможността за провеждане и повлияване от комплексно лечение, е интуитивният статус на пациента. Онкологичните пациенти по принцип са изложени на висок риск от малнутриция, както поради заболяването, така и в следствие от провежданото лечение. Същевременно смъртността при 10-20 % от всички онкологични пациенти се дължи де факто на малнутрицията, а не на самата неоплазма (22-24).

Проблемът на нутритивния риск е подценяван както от медицинските специалисти, така и от пациента и близките му, като скорошно проучване демонстрира, че 30-60% от хоспитализираните онкологични пациенти с повишен нутритивен риск, на практика са получили нутритивна терапия (перорална, парентерална или ентерална) (25-26). Друго Европейско проучване демонсртрира неточно класифициране на степента не тежест на малнутрицията при 40% от онкологичните пациенти, в резултат на което много от тях, не са получили необходима терапия (27). А дори, когато онкологично предизвиканата малнутриция е била коректно разпозната, пациентите и техните близки са подценили наличието й (28).

В резултат от малнутрицията при онкологичните пациенти, се наблюдават редица негативни ефекти, както намалена имунлогична компетентност и повишена честота на инфекциите в

следоперативния период, удължен реанимационен и общ болничен престой, повишена токсичност при системно лечение и повишен морталитет (29-33).
Оценката и корекцията на нутритивния дефицит, периоперативно и в най-кратки срокове на следоперативния период, по парентерален и ентерален път е от съществено значение за намаляване на тези ефекти, предотвратяване и менажиране на възможните усложнения.
В Клиниката по Обща и коремна Хирургия на УСБАЛО – ЕАД се прилага рутинно конструиране на хранителна йейуностома, при извършване на стомашни и езофагеални резекции, с цел захранване по ентерален път в ранния следоперативен период, както и създаване на сигурен път за хранене, в случай на ограничена възможност за перорално захранване следоперативно.
За целта катетърът се поставя в дългото рамо на Ру – бримката, а върхът му се подвежда под нивото на ентеро-ентеро анастомозата, при резекциите с тънкочревен кондюит или се поставя подвесно в йейунума, на около 30 см от Lig. Treitz при реконструкциите със стомашен кондюит (фиг. 2)

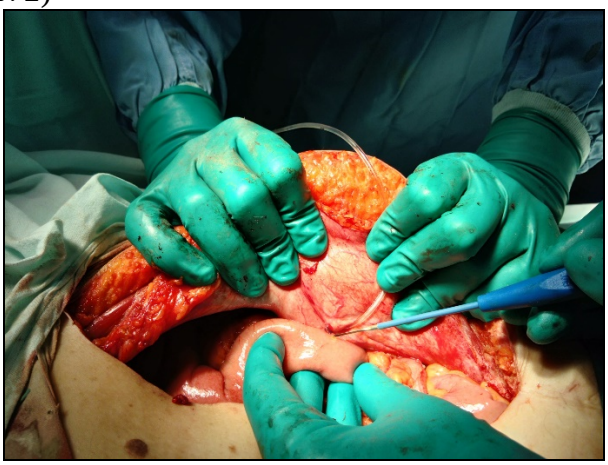

Използваните катетри са с диаметър 8 CH или 10 CH и дължина 50 см, тъй като при този диаметър не сме наблюдавали лийкидж усложнения, характерни при използваните в миналото катетри с диаметър 18CH.
Захранването през ентералния катетър обичайно започва 24 часа след операцията, с готова формула за ентерално хранене 2 kcal/ml, в доза 20 мл/ч продължителна инфузия, в комбинация с трикомпонентна парентерална формула 1400kcal и глюкозен ВСР до общ енергиен внос от 2800kcal за първия СОД. След възстановяване на пасажа дозата на ентералния прием се покачва постепенно до 60-80/мл/ч, подавано болусно и продължава в първите дни след възобновяване на пероралния прием в достатъчен обем за поддържане на необходимия дневен енергиен баланс от 25-30 kcal/kg/д

Цел и задачи:

1. Да се анализират следоперативните резултати при пациентите с карцином на гастро-езофагеалната област (ГЕО), съпоставени с групата от пациенти със стомашен карцином .
2. Да се съпоставят резултатите при трансторакалния и трансхиаталния достъп, при ръчно и механично анастомозиране на езофага и кондюита.
3.Да се сравнят резултатите при кондюитите от стомашен маншон и йейунум по отношение на следоперативните усложнения.
4. Да се проследят честотата и вида на усложненията при пациентите, както и ефекта от прилагане на ранна нутритивна терапия в пери- и следоперативния период.

5. Да се оценят ползите и възможните усложнения от извършването на хранителна катетърна йейуностомия.

Материал и методи:

Проучването включва ретроспективен анализ на 67 пациенти с карциноми на стомаха и хранопровода, оперирани в Клиниката по Обща и Коремна хирургия на УСАБАЛО – ЕАД, София за периода януари 2018- декември 2021г. Според локализацията на първичния тумор, пациентите са разделени на такива с тумори в гастро-езофагеалната област – 23 случая, корпуса - 26 и антрума на стомаха -18 случая.

Стадий, степен и локализация

Предоперативно всички пациенити са стадирани чрез КАТ, абдоминална ехография и рентгенография на бял дроб.

Фиг. 3 Разпределението по Т стадий демонстрира преобладаване на Т3 туморите. Липсва статистически значима разлика в групата на пациенти с карцином на ГЕО и тези със стомашен карцином (p=0,407)

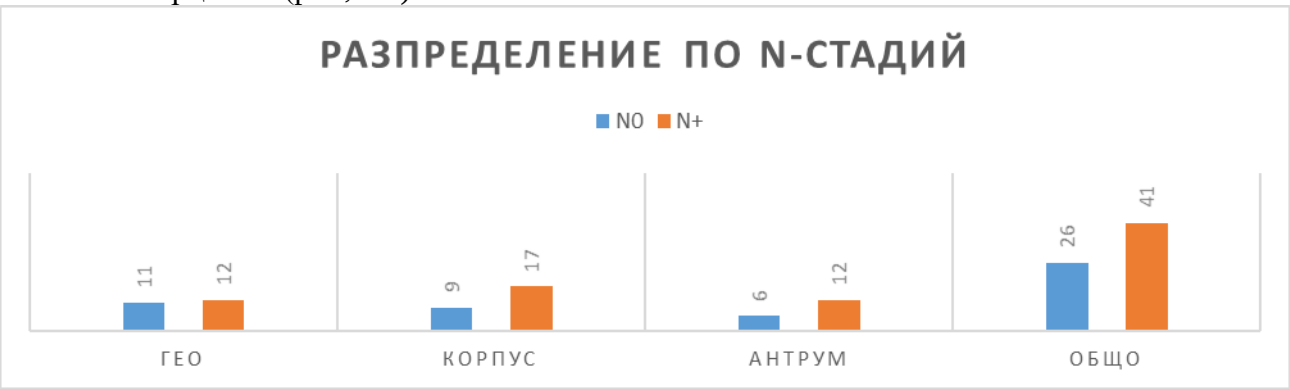

Фиг. 4 Разпределението по N-стадий демонстрира преобладаване на нодално позитивните случаи, като делът на нодално негативните пациенти е най-голям в групата пациенти с карциноми в ГЕО (p=0.07)

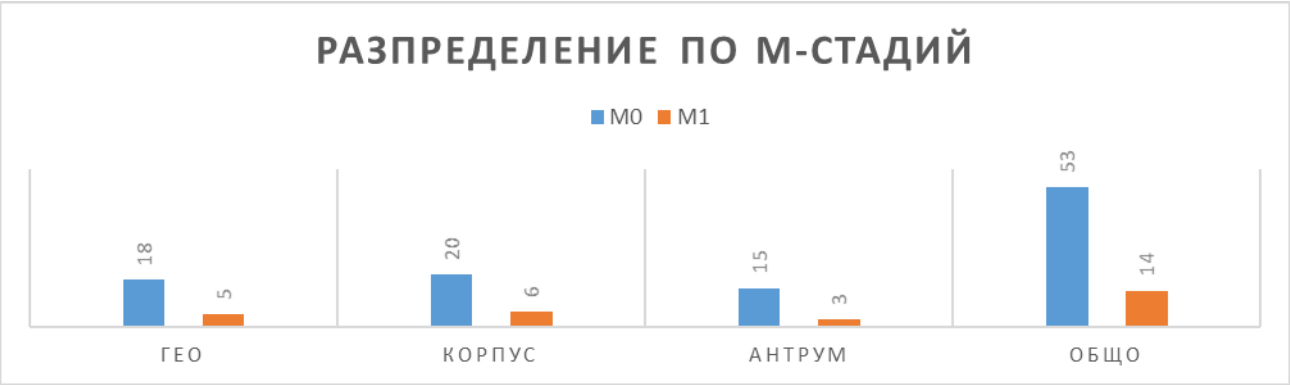

Фиг. 5 Повечето пациенти са оперирани по повод недисеминирани тумори, с цел радикално лечение, при 6 случая дисеминацията е известна установена предоперативно, а при 8 (11,94%) интраоперативно.

Фиг. 6 Повечето пациенти са в III кл.ст. В групата пациенти с карциноми на ГЕО случаите в 1 и 2-ри стадий са 11 (47,8%), а тези във 3и 4-ти 12 (52,2%), в групата със стомашен карцином в ранен стадий са 14 пациента (31,8%), а напреднали са 30 от случаите (68,2%) p=0.347

Хистологично при 61 (91,04%) пациента е установен аденокарцином, при 3 (4,47%) пациенти е доказана плоскоклетъчна хистология, при 2-ма – ГИСТ и в един случай, следоперативно се потвърди стомашен лимфом.

Фиг. 7 При съпоставка случаите по степен на диференциация, не се установи статистически значима разлика в групата на карциноми на ГЕО и в групите пациенти със стомашен карцином (p=0.15) Преобладаващата степен на диференциация в изследваната серия е G3 - 41 случая (61,19%)

Лабораторни данни

	Hb	Leu	Neu	Lym	Nlr	Lym%	Общ белтък	Албумин	ЛДХ	Фибриноген	CRP
ГЕО	127	8,2	6	1,8	3,416	20,8	70	38	182	540	52
Корпус	124,5	7,45	5,5	1,595	3,774	19,55	70	41	182	490	52,35
Антрум	110,5	9,25	6,225	1,85	3,751	19,6	68,5	39	170,5	464	37,5
Общо	123	8	5,6	1,8	3,618	19,8	70	40	175	490	46,16
p-value	0,306	0,247	0,421	0,484	0,130	0,205	0,166	0,474	0,416	0,384	0,466

Табл. 1 При анализ на лабораторните показатели при всички групи пациенти установихме данни за анемичен синдром, намален брой на лимфоцитите и завишено съотношение на съотношението между гранулоцити и лимфоцити (NLR) над 3, завишен CRP и гранични стойности на общия белтък, албумина, ЛДХ и фибриноген. Не установихме статистически значима разлика при пациентите в групата на карциномите на ГЕО и тези на стомашния карцином.

Биометрични данни

В проследената група пациенти бяха включени 21(31,3%) жени и 46 (68,6%) мъже. В групата пациенти с карцинома на гастро-езофагеалната област попаднаха 5(21,7%) жени и 18 (78,2%) мъже, а в групата на стомашния карцином – 16 (36,4)% жени и 28(63,6%) мъже. Установените при анализа статистически значими разлики по отношение данните за ръст (p=0.05), тегло (p=0.31) и BMI (p=0.09), между групата пациенти с карциноми в ГЕО и стомашните карциноми, по-скоро следва да се интерпретират като обусловени от преобладаването на мъжкия пол в първата група.

Нутритивен риск

Нутитивният риск е изследван чрез отчитане на съвкупността от достъпни клинични и параклинични показатели като: BMI, % редукция на тегло, наличие на клинични и анамнестични данни за изявена астено-адинамия, лабораторни маркери за възпаление - CRP, брой и съотношение на неуторфили и лимфоцити, хемоглобин, серумен албумин и общ белтък.

Редукцията на тегло при горно-дигестивните карциноми, е свързана в голяма степен с масовия ефект на тумора, поради което при изследваните групи, най-изразена е редукцията на тегло при високите Т стадии, както и при зоните на стеснение като дистална 1/3 на хранопровод, ГЕВ и антрум.

	0-5%	5-10%	>10%
ГЕВ	8	12	3
Корпус	6	15	5
Антрум	3	8	7
Общо	17 (25,4%)	35 (52,2%)	15(22,4%)

Табл 2: Редукция на тегло, по анамнестични данни, в зависимост от локализацията

	0-5%	5-10%	>10%
Т1-2	15	4	0
Т3	1	17	9
Т4	1	14	6
Общо	17 (25,4%)	35 (52,2%)	15(22,4%)

Табл 3: Редукция на тегло, по анамнестични данни, в зависимост от Т стадия.

Извършени интервенции при пациентите с карциноми на хранопровода и стомаха за периода януари 2018- декември 2021г

Извършени са 8 резекции на хранопровода и стомаха по Iwor Lewis, 11 гастректомии с трансхиатална резекция на дистална 1/3 на хранопровода, 15 тотални гастректомии, 24 субтотални гастректомии, 6 експлоративни лапаротомии и 3 парциални рецекции на стомаха с гастро-дуодено анастомоза.

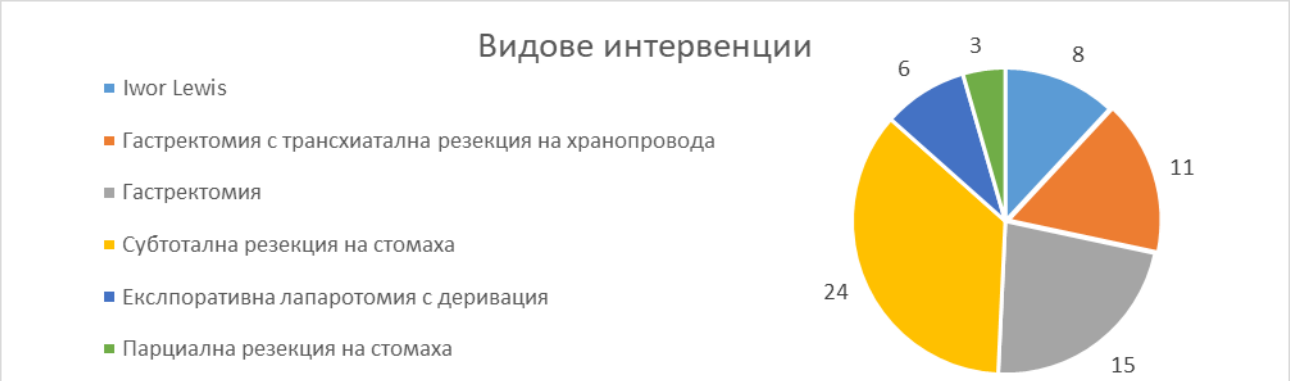

Фиг. 8: Разпределение на видовете интервенции при карциноми на стомаха и хранопровода

При резекции на хранопровод и стомах са извършвани реконструкции с помощта на стомашен кондюит – 8 (11,9%), тънкочревен кондюит по метода на Ру 41 (61,3%) и тип

Омега 11 (16,4%) и по Billroth I – 7 (10,4%) с гастро-дуоденоанстомоза. 30(44,8%) от анастомозите са конструирани на ръка, а 37 (55,2%) с помощта на механичен съшивател. (табл. 4 и табл. 5)

	Roux-en-Y	Omega	Гастро-езофагопастика	Гастро-дуодено Анастомоза
Резекция на хранопровода и стомаха Iwor Lewis			8	
Трансхиатална резекция на хранопровода	11			
Тотална гастректомия	15			
Субтотална резекция на стомаха	14	5		5
Експлоративна лапаротомия		6		
Парциална резекция на стомаха	1			2
Общо	41 (61,3%)	11(16,4%)	8(11,9%)	7(10,4%)

Табл.4 Видове реконструктивни техники при различните интервенции

	Анастомоза на ръка	Механична анастомоза
Резекция на хранопровода и стомаха Iwor Lewis	7	1
Трансхиатална резекция на хранопровода		11
Тотална гастректомия	1	14
Субтотална резекция на стомаха	14	10
Експлоративна лапаротомия	6	
Парциална резекция на стомаха	2	1
	30 (44,8%)	37(55,2%)

Табл. 5 Видове анастомози според метода на конструиране

При пациентите с пациентите оценени като рискови по отношение на нутритивния статус, интраоперативно е изведена хранителна катетърна йейуностома 8CH или 10 CH. Изведени са нутритивни ентеростоми при 39 пациента в изследваната серия (58,2%).

Пациентите с горнодигестивни резекции и реконструкции са проследени със следоперативен КАТ с перорален контраст за проверка херметичността на анастомозата и изключване на следоперативни усложнения.

Резултати:

Анализ и сравнение на резултатите от лечението при пациентите с карциноми в гастро-езофагеалната област и пациентите с карцином на стомаха

По литературни данни, липсва статистически значима разлика в общата преживяемост на пациентите с карциноми на ГЕО, в зависимост от оперативния подход – трансторакална резекция на хранопровода с трансабдоминална резекция на стомаха или трансабдоминален достъп и трансхиатална резекция на дистална 1/3 на хранопровода, при запазване на поне 5 см дистанция от видимия ръб на тумора. За сравнение на следоперативните резултати при пациентите от двете групи, от една страна и между тях и групата на пациенти оперирани по повод стомашен карцином, използвахме следните показатели:

Постигане на хистологично потвърдена R0 резекция

Обем на инфузираните в хода на лечението биопродукти (Еритроцитен концентрат и ПЗП)

Вида и тежестта на следоперативните усложнения (по скала Clavien-Dindo)

Общата продължителност на хоспитализацията

Хирургична радикалност

	R0 (радикално хирургично лечение)	R1 при M0 (неуспех при опит за радикално лечение)	R1 при M1 (палиативна резекция)
Карцином на ГЕО	22 (95,7)	0 (0,0%)	1 (4,3%)
Стомашен карцином	32	3	9

	(72,7%)	(6,8%)	(20,5)
Общо	54 (80,6%)	3 (4,5%)	10 (14,9%)

Табл.6 Разпределение според хирургичната радикалност на оперативната интервенция за всички стадии.

При пациентите с карциноми в ГЕО R0 резекция е постигната в 95,7% от пациентите, оперирани с радикална цел, извършена е една палиативна резекция. В групата пациенти със стомашен карцином, са извършени 32 (72,7%) радикални интервенции, 9(20,5%) палиативни резекции и 3 (6,8%) резекции с хистологично доказани положителни резекционни линии, като разликата е статистически значима (p=0.018). Тази разлика по всяка вероятност се дължи в голяма степен на различията в клиничния стадий на пациентите в двете групи, видимо на фиг 6.

	R0 (радикално хирургично лечение)	R1 при M0 (неуспех при опит за радикално лечение)
Карцином на ГЕО	18 (100,0%)	0 (0,0%)
Стомашен карцином	32 (91,24%)	3 (8,57%)
Общо	50 (94,33%)	3 (5,66%)

Табл. 7 Разпределение според хирургичната радикалност на оперативната интервенция за стадии 1 до 3

Кръвозагуба и хирургична травма

За обема интраоперативна кръвозагуба и тежестта на хирургичната травма, косвено може да се съди по наложилите се в хода на лечението трансфузии на биопродукти за субституция на загубите.

	Среден обем трансфузиран Er – Концентрат	Среден обем Трансфузирана ПЗП	Среден обем биопродукти общо
Карцином на ГЕО	392,13 мл	210.85 мл	603 мл
Стомашен карцином	341,40 мл	96,13 мл	437,5 мл
P value	0.330	0.008	0,123

Табл. 8 Среден обем биопродукти, използвани по време на лечението

Средният обем биопродукти, използвани за компенсиране на загубите интра и следоперативно, при пациентите с карциноми на гастро-езофагеалната област, надвишава този в групата на стомашния карцином при всички изследвани категории. При отсъствие на статистически значими различия при изходните показатели, необходимостта от такава субституция може да се използва за измерване на тежестта на оперативната травма.

Следоперативни усложнения

Фиг.9 Наблюдавани усложнения по вид

Най-често наблюдаваните усложнения при пациентите от двете групи, са белодробните усложнения, изразени в различно по обем плеврални изливи, възпалителни белодробни усложнения и ателектази. Повечето пациенти са третирани консервативно, или с минимално инвазивни процедури с локална анестезия.

В изследваната група не са установени анастомозни усложнения. По-голямата част от усложненията спадат към ниските степени на тежест (фиг. 10). Сред пациентите със средно тежки и тежки усложнения, по повод кървене в следоперативния период се наложи една релапаротомия. При двама пациенти се наложи извършване на торакоцентеза за евакуиране на плеврален излив и в един случай – продължителна апаратна вентилация. В два случая се стигна до летален изход, при пациентки с метастазирали карциноми на кардията и корпуса на стомаха, при които е извършена експлоративна лапаротомия и обходна анастомоза.

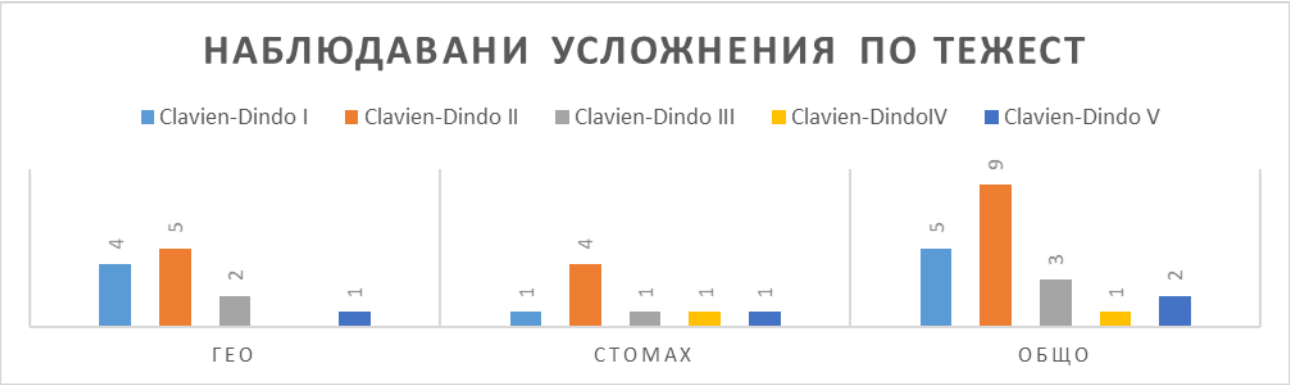

Фиг. 10 Разпределение на наблюдаваните усложнения според тежестта

Продължителност на болничния престой

При интервенции, свързани с горно-дигестивни резекции, следоперативният период традиционно е свързан с временно преустановяване на пероралото хранене, с цел предотвратяване на анастомозни усложнения. Въпреки, че интервалът до възобновяването му варира, това се отразява на продължителността на реанимационния и общия болничен престой.

При сравняване на общия престой на пациентите с карцином в областта на гастро-езофагеалната връзка, и тези със стомашен карцином, се установи статистически значима разлика, при среден престой от 15,16 дни в първата група и 12,76 дни при втората (p=0.004)

Анализ и сравнение на разултатите при транстотакален и трансхиатален достъп и извършване на анастомоза със стомашен и тънкочревен кондюит по механичен способ и на ръка.

Навлизането на механичните анастомози в клиничната практика улесни значително осъществяването на анастомоза в задния медиастинум, чрез трансхиатален достъп. Това позволи част от карциномите на гастро-езофагеалната обаст, разположени в областта на кардиата на стомаха (Siewert III), да се резецират заедно с надстоящата дистална 1/3 на хранопровода, в радикални граници без необходимост от торакотомия.

Проскималните два типа карциноми на ГЕВ – Siewert I и II, все пак налагат резекция с комбиниран торако-абдоминален достъп, като анастомозата в гръдния кош може да се конструира както на ръка, така и механично, но използването на механичен ушивател може да е затруднено от гръдната стена.

	Езофаго - гастро анастомоза	Езофаго-йейуно анастомоза	Обходна анастомоза	Анастомоза на ръка	Механична анастомоза	Хранителна стома
Резекция на хранопровод и стомах Iwor Lewis	8			7	1	8
Трансхиатална резекция на хранопровод и стомах		11			11	9
Субтотална резекция на стомах	1	2		2	1	0
Експлоративна лапаротомия			1	1		1

Табл. 9 Видове анастомози при интервенциите по повод карциноми в ГЕО

Хирургична радикалност при пациентите с трансторакален и трансхиатален достъп

При пациентите от двете групи, без дисеминация на заболяването, оперирани с намерение за радикалност, не са установени хистологични данни за инфилтрация на резекционните граници. (табл.7)

Кръвозагуба и хирургична травма

	Среден обем трансфузиран Er – Концентрат	Среден обем Трансфузирана ПЗП	Среден обем биопродукти общо
Трансторакален достъп	420,75мл	313,75 мл	734,5 мл
Трансхиатален достъп	403,78 мл	167,14мл	570,92 мл
P value	0,4652	0,0680	0,2572

Табл. 10: Сравнение между обемите биопродукти, необходими в следоперативното лечение при пациентите оперирани по трансторакален и трансхиатален способ.

Средният обем биопродукти, използвани за компенсиране на загубите интра и следоперативно, при пациените подложени на съчетан торако-абдоминален достъп, надвишава този в групата на трансабдоминалния при всички изследвани категории, като разликите не са статистически значими при CI 95%.

Усложнения

При следоперативното проследяване на пациентите, преди захранване през устата беше извършен КАТ с венозен и перорален контраст с цел изключване на усложнения от страна на анастомозата. Не се установиха тежки усложнения, анастомозни усложнения или смъртни случаи при пациентите в проследените групи.

	Кървене	Белодробни	Лимфорея	Clavien-Dindo I-II	Clavien-Dindo III
Транс торакален достъп		4		2	2
Транс абдоминален достъп	1	5	1	7	

Табл.11 Брой, вид и тежест на усложненията при пациените оперирани по трансторакален и трансабдоминален път.

В двете групи преобладават белодробните усложнения, лекувани в по-голямата си част консервативно. При двама пациенти от първата група е извършена торакоцентеза с локална анестезия.

Обща продължителност на болничния престой

При сравняване на общия престой на пациентите оперирани по трансторакален и трансабдоминален способ,не се установи статистически значима разлика, при среден престой от 15,25 дни в първата група и 15,64 дни при втората (p=0,411)

Извеждане на хранителна ентеростома

При 19 (82,6%) от пациентите, лекувани по повод карциноми на гастро-езофагеалната област е изведена хранителна ентеростома. При пациентите със стомашен карцином са изведени 20 (45,5%) хранителни стоми. Усложнения, свързани със самата хранителна стома, при коректно използване и промиване с вода след всяко хранене, не са установени.

Всички последващи резултати при лечението и проследяването са изведени на фона на нутритивна терапия.

Двете групи пациенти със и без хранителна ентеростома, не се различават по продължителността на болничния престой 13,6 дни срещу 13,5 дни (p=0.416). Липсват статистически значими разлики при анализа на предоперативните лабораторни показатели и туморния стадий.

Индикации за имплантиране на хранителен катетър са повишен нутритивен риск на база клинични и параклинични показатели, както и очаквана тежест на оперативната травма. Относителна индикация е извършването на анастомоза с хранопровода, поради опасения от анастомозни усложнения, които биха довели до продължителна невъзможност за перорално хранене.

Въпреки, че пациентите имат сходна продължителност на престоя, както и подобен изходен статус, прави впечатление статистически значимата разлика в обема на трансфузираните биопродукти - косвен белег за тежестта на оперативната травма.

	Среден обем трансфузиран Er – Концентрат	Среден обем Трансфузирана ПЗП	Среден обем биопродукти общо
Пациенти без Хранителна ентеростома	262,28 мл	80,35 мл	342,64 мл
Пациенти с хранителна ентеростома	428,12 мл	175,12 мл	603,25 мл
P value	0,0665	0,020	0,027

Табл. 12 Оперативна травма при пациентите със и без хранителни ентеростоми, определена косвено по обема от биопродукти приложени по време на лечението

Заключение:

Оперативното лечение при карциномите в гастро-езофагеалната област като цяло, е свързано със значителна по тежест оперативна травма. На фона на тумор-индуцирания консумативен и инфламаторен синдром, както и изявените катаболни процеси, следоперативното възстановяване на пациентите е свързано със значителна морбидност и рискове от усложнения.

Ограничаването на ефектите от тази травма, би могло да стане чрез извършване на по-малко инвазивна интервенция, където е възможно без да се поставя под въпрос радикалността, или чрез правилна оценка и компенсиране на нутритивния риск посредством подходяща паретнерална и ентерална нутритивна терапия.

При равни други условия – туморен стадий и свързани с него клинични и лабораторни патологични изменения, независимо от обема на резекцията, оперативния достъп и тежестта на оперативната травма, пациентите в компенсиран в периоперативния период нутритивен статус, показват сходни резултати по отношение продължителността и протичането на болничния престой.

Библиография:

(1) Crew KD, Neugut AI. Epidemiology of upper gastrointestinal malignancies. Semin Oncol. 2004;31:450 – 464

(2) Siewert JR, Stein HJ. Classification of adenocarcinoma of the oesophagogastric junction. Br J Surg 1998;85:1457-9

(3) Grotenhuis BA, Wijnhoven BPL, Poley JW, et al. Preoperative Assessment of Tumor Location and Station-Specific Lymph Node Status in Patients with Adenocarcinoma of the Gastroesophageal Junction. World J Surg 2013;37:147-55

(4) Martin JT, Mahan A, Zwischenberger JB, et al. Should Gastric Cardia Cancers Be Treated with Esophagectomy or Total Gastrectomy? A Comprehensive Analysis of 4,996 NSQIP/SEER Patients. J Am Coll Surg 2015;220:510-20.

(5) Kauppila JH, Wahlin K, Lagergren J. Gastrectomy compared to oesophagectomy for Siewert II and III gastro-oesophageal junctional cancer in relation to resection margins, lymphadenectomy and survival. Sci Rep 2017;7:17783.

(6) Haverkamp L, Ruurda JP, van Leeuwen MS, et al. Systematic review of the surgical strategies of adenocarcinomas of the gastroesophageal junction. Surg Oncol 2014;23:222-8

(7) Sasako M, Sano T, Yamamoto S, et al. Left thoracoabdominal approach versus abdominal-transhiatal approach for gastric cancer of the cardia or subcardia: a randomised controlled trial. Lancet Oncol 2006;7:644-51.

(8) Hulscher JBF, van Sandick JW, de Boer AGEM, et al. Extended Transthoracic Resection Compared with Limited Transhiatal Resection for Adenocarcinoma of the Esophagus. N Engl J Med 2002;347:1662-9.

(9) Omloo JMT, Lagarde SM, Hulscher JBF, et al. Extended Transthoracic Resection Compared With Limited Transhiatal Resection for Adenocarcinoma of the Mid/ Distal Esophagus: Five-Year Survival of a Randomized Clinical Trial. Ann Surg 2007;246:992-1000

(10) Kauppila JH, Lagergren J. The surgical management of esophago-gastric junctional cancer. Surg Oncol 2016;25:394-400

(11) Kauppila JH, Lagergren J. The surgical managementof esophago-gastric junctional cancer. Surg Oncol 2016;25:394-400.

(12) Klevebro F, Ekman S, Nilsson M. Current trends in multimodality treatment of esophageal and gastroesophageal junction cancer – Review article. Surg Oncol 2017;26:290-5

(13) Feith M, Stein HJ, Siewert JR. Adenocarcinoma of the Esophagogastric Junction: Surgical Therapy Based on 1602 Consecutive Resected Patients. Surg Oncol Clin N Am 2006;15:751-64.

(14) O'Farrell NJ, Donohoe CL, Muldoon C, et al. Lack of Independent Significance of a Close (< 1мм) Circumferential Resection Margin Involvement in Esophageal and Junctional Cancer. Ann Surg Oncol 2013;20:2727-33

(15) Barbour AP, Rizk NP, Gonen M, Tang L, Bains MS, Rusch VW, Coit DG, Brennan MF. Adenocarcinoma of the gastroesophageal junction: influence of esophageal resection margin and operative approach on outcome. Ann Surg. 2007 Jul;246(1):1-8. doi: 10.1097/01.sla.0000255563.65157.d2. PMID: 17592282; PMCID: PMC1899203

(16) Monig SP, Baldus SE, Zirbes TK, et al. Topographical distribution of lymph node metastasis in adenocarcinoma of the gastroesophageal junction. Hepatogastroenterology. 2002;49:419 – 422.

(17) Van de Ven C, De Leyn P, Coosemans W, et al. Three-field lymphadenectomy and pattern of lymph node spread in T3 adenocarcinoma of the distal esophagus and the gastro-esophageal junction. Eur J Cardiothorac Surg. 1999;15:769 –773.

(18) Dresner SM, Lamb PJ, Bennett MK, et al. The pattern of metastatic lymph node dissemination from adenocarcinoma of the esophagogastric junction. Surgery. 2001;129:103–109.

(19) Yonemura Y, Tsugawa K, Fonseca L, et al. Lymph node metastasis and surgical management of gastric cancer invading the esophagus. Hepatogastroenterology. 1995;42:37– 42

20 Saha S, Dehn TC. Ratio of invaded to removed lymph nodes as a prognostic factor in adenocarcinoma of the distal esophagus and esophagogastric junction. Dis Esophagus. 2001;14:32–36

(21) Wayman J, Bennett MK, Raimes SA, et al. The pattern of recurrence of adenocarcinoma of the oesophago-gastric junction. Br J Cancer. 2002; 86:1223–1229

(22) Pressoir M, Desne S, Berchery D, Rossignol G, Poiree B, Meslier M, et al. Prevalence, risk factors and clinical implications of malnutrition in French Comprehensive Cancer Centres. Br J Cancer 2010;102(6):966e71.

(23) Wie GA, Cho YA, Kim SY, Kim SM, Bae JM, Joung H. Prevalence and risk factors of malnutrition among cancer patients according to tumor location and stage in the National Cancer Center in Korea. Nutrition 2010;26(3):263e8.

(24) Sesterhenn AM, Szalay A, Zimmermann AP, Werner JA, Barth PJ, Wiegand S. Significance of autopsy in patients with head and neck cancer. Laryngorhinootologie 2012;91(6):375e80

(25) Hebuterne X, Lemarie E, Michallet M, de Montreuil CB, Schneider SM, Goldwasser F. Prevalence of malnutrition and current use of nutrition support in patients with cancer. J Parenter Enteral Nutr 2014;38(2):196e204.

(26) Planas M, Alvarez-Hernandez J, Leon-Sanz M, Celaya-Perez S, Araujo K, Garcia de Lorenzo A, et al. Prevalence of hospital malnutrition in cancer patients: a sub-analysis of the PREDyCES study. Support Care Cancer 2016;24(1):429e35

(27) Attar A, Malka D, Sabate JM, Bonnetain F, Lecomte T, Aparicio T, et al. Malnutrition is high and underestimated during chemotherapy in gastrointestinal cancer: an AGEO prospective cross-sectional multicenter study. Nutr Cancer 2012;64(4):535e42

(28) Gyan E, Raynard B, Durand JP, Lacau Saint Guily J, Gouy S, Movschin ML, et al. Malnutrition in patients with cancer. J Parenter Enteral Nutr 2017. http:// dx.doi.org/10.1177/0148607116688881

(29) Fukuda Y, Yamamoto K, Hirao M, Nishikawa K, Maeda S, Haraguchi N, et al. Prevalence of malnutrition among gastric cancer patients undergoing gastrectomy and optimal preoperative nutritional support for preventing surgical site infections. Ann Surg Oncol 2015;22(Suppl 3):778e85.

(30) Maasberg S, Knappe-Drzikova B, Vonderbeck D, Jann H, Weylandt KH, Grieser C, et al. Malnutrition predicts clinical outcome in patients with neuroendocrine neoplasias. Neuroendocrinology 2017;104(1):11e25.

(31) Martin L, Senesse P, Gioulbasanis I, Antoun S, Bozzetti F, Deans C, et al. Diagnostic criteria for the classification of cancer-associated weight loss. J Clin Oncol 2015;33(1):90e9.

(32) Fearon K, Arends J, Baracos V. Understanding the mechanisms and treatment options in cancer cachexia. Nat Rev Clin Oncol 2013;10(2):90e9.

(33) Farhangfar A, Makarewicz M, Ghosh S, Jha N, Scrimger R, Gramlich L, et al. Nutrition impact symptoms in a population cohort of head and neck cancer patients: multivariate regression analysis of symptoms on oral intake, weight loss and survival. Oral Oncol 2014;50(9):877e83

ПРЕДИКТОРИ ЗА РЕЗЕКТАБИЛНОСТ ПРИ ПАЦИЕНТИ СЪС СТОМАШЕН КАРЦИНОМ.

Ангел Н. Арабаджиев[1,2], Цветан И. Попов[1,2], Свилен И. Маслянков[1,2], Светослав Й. Тошев[1,2], Айсун А. Мехмед[1], Манол Б. Соколов[1,2]

[1]Клиника по хирургия, УМБАЛ "Александровска" ЕАД. [2]Медицински университет – София

Абстракт:

Целта на това изследване е да се изследват различни критерии (индивидуални особености, Възпалителни маркери, предоперативното стадиране с ПЕТ-СТ) и връзката им с резектабилността при стомашния карцином.

Методи:

В настоящото изследване са включени 209 пациенти с хистологично доказан карцином на стомаха за 15 годишен период (от 2005 до 2020г.). Всички пациенти са разделени на две групи в зависимост от резектабилността на тумора. В Група А са включени 104 (49,8%) с нерезектабилен, а в Група Б – 105 (50,2%) с резектабилен карцином. Изследвана е връзката на индивидуалните особености, основните маркери на възпалението (левкоцити, СУЕ и фибриноген) и предоперативното стадиране (с ПЕТ-СТ) с резектабилността на тумора.

Резултати:

Статистическа значимост се установява между средната възраст на пациентите и резектабилността (61,8±10,4 г. (група Б) vs 66,03±10,5 г. (Група А), p=0,004). Разлика се установява между отделните възрастови групи 51-60 г. и при >70 г. (23,4% (група Б) vs 27,3% (Група А), p=0,025). Връзка с резектабилността се открива при серумните нива на фибриногена (p=0,008) и СУЕ (p=0,013). Значима разлика също се наблюдава при стандартизираната стойност на поглъщане (SUV) спрямо резектабилността (p=0,039) в двете изследвани групи, стадирани предоперативно с ПЕТ-СТ.

Заключение:

Фактори като възраст, възпалителен синдром и стойности на SUV биха могли да имат предиктивна стойност по отношение на резектабилността на стомашния карцином.

Ключови думи : стомашен карцином, резектабилност, предиктори

PREDICTORS FOR RESECTABILITY IN PATIENTS WITH GASTRIC CARCINOMA

Angel N. Arabadzhiev[1,2], Tsvetan I. Popov[1,2], Svilen I. Maslyankov[1,2], Svetoslav I. Toshev[1,2], Aysun A.Mehmed[1], Manol B. Sokolov[1,2]

[1]*Clinic of Surgery, University Hospital Alexandrovska*
[2]*Medical University – Sofia*

Corresponding Author:

Dr. Angel Arabadzhiev

email: *dr.aar91@gmail.com*

Introduction:*Gastric cancer (GC) is the fifth most prevalent and leading cause of death among cancer patients worldwide. It is characterized by high malignant potential – locally aggressive growth with lymphogenic and hematogenous dissemination. Despite the development of various screening programs, the emergence of novel diagnostic methods and optimization of treatment, GC still has a poor prognosis and low survival rate.*

Aim:*The aim of this study is to investigate the potential link between different criteria (individual characteristics, inflammatory markers and preoperative staging with PET-CT) and the resectability in patients with GC.*

Materials and methods:*The current study includes 209 patients with histologically verified gastric carcinoma over a 15-year period (from 2005 to 2020). All patients were divided into two groups depending on the resectability of the tumor – 104 (49.8%) with unresectable (Group A) and 105 (50.2%) with resectable carcinoma (Group B). The association between individual characteristics, main markers of inflammation (leukocytes, ESR and fibrinogen), preoperative staging with PET-CT and resectability was studied.*

Results:*There is a statistically significant difference between the mean age and resectability (61.8 ± 10.4 years (Group B) vs 66.03 ± 10.5 years (Group A), p=0.004) as well as between the age groups between 51-60 years and >70 years (23.4% (Group B) vs 27.3%(Group A), p=0.025). A relation between resectability and fibrinogen (p = 0.008) and ESR (0.013) serum levels was observed. Statistical difference was found between standard uptake values (SUV) levels during preoperative PET-CT staging in the two study groups and resectability (p=0.039).*

Conclusion:*Age, inflammatory syndrome and SUV during PET-CT staging may be predictive factors for GC resectability.*

Key words: *gastric cancer, resectability, predictors*

Въведение:

Стомашния карцином остава втора причина за злокачествено заболяване в световен мащаб (1). Прогнозата при пациентите с нерезектабилен стомашен карцином е лоша и процентът на преживяемост за 1 година в тези случаи е 10% (2). Всъщност хирургията е единствената надежда и възможност за лечение при тези пациенти. Целта на операцията е да се отстрани в здраво туморната тъкан, като се постигнат резекционни линии без туморна инфилтрация. Тази цел (R0 резекция (3)), обикновено се постига в 45% от

случаите на диагностициран стомашен карцином в популационни серии(4) и до 50-60% от случаите в специализирани центрове (5).

Възрастта е прогностичен фактор за много видове рак (6) и разпространението на стомашния карцином нараства с годините, достигайки пик на възраст 60-70 години (7). По този начин, разбирането на връзката между годините на пациента и степента на преживяемост за СК може да бъде полезно за изясняване на прогностичната стойност на възрастта и потенциалното подобряване на резектабилността (8). Kim et al (9) наскоро заявиха, че полът е предиктор за метастазите в лимфните възли, а хистологичния субтип и туморната инвазия варират в зависимост от пола и възрастта. Въпреки това малко проучвания са оценили връзката на пола и възрастта с резектабилността при стомашния карцином.

Коагулационни нарушения свързани с тромбоцитите в кръвта се срещат често при пациенти със злокачествено заболяване. Тромбоцитозата е счита за важен рисков фактор и в свързана с лоша прогноза при стомашния карцином (10). Фибриногенът е 340-kDa гликопротеин, който се произвежда основно от чернодробните клетки и е важен фактор на съсирването, който помага за регулиране на хемостатичния път (11). Фибриногенът играе важна роля в коагулацията на кръвта, клетъчно – клетъчната адхезия и възпалителния отговор[11]. Скорошни проучвания предполагат, че повишеният фибриноген провокира растежа, прогресията и метастазите на раковите клетки (12,13,14). Освен това, плазмените нива на фибриногена са свързани с размера на тумора, туморната инвазия и метастазите в лимфните възли при пациенти с различни видове рак (11). При напреднал СК, повишените нива на фибриноген са свързани с метастази и прогресия на тумора (11,15). Някои автори съобщават, че предоперативните плазмени нива на фибриноген са полезен предиктор за лимфни и хематогенни метастази от СК (15,16).

С-реактивният протеин (CRP) и скоростта на утаяване на еритроцитите (СУЕ) се използват широко като биомаркери за възпаление. Lee et al. (17) докладват, че предоперативните стойности на СУЕ може да бъде предиктор за напреднал стомашен карцином, но не може да се потвърди прогностичната му стойност.

Стратегията за лечение на пациенти с локално авансирал рак на стомаха и без определени cM1 лезии често се определя въз основа на хирургични находки след лапаротомия или лапароскопско стадиране (18). Резултатите при пациенти с локално напреднал рак на стомаха показват, че предоперативният 18F-FDG PET/CT може да предостави обективна информация за решения по отношение на стратегията за хирургично лечение като например лапароскопско стадиране с последваща неоадювантна химиотерапия.

В настоящото изследване се търси кой фактор има най – голяма прогностична стойност в предоперативната оценка на пациента.

Цел:

Да се изследват различни критерии (индивидуални особености, възпалителни маркери, предоперативно стадиране с ПЕТ-СТ) и връзката им с резектабилността при пациенти със стомашен карцином.

Материали и методи:

Пациенти, клинични и антропометрични оценки.

В изследването са включени общо 209 пациента с хистологично доказан карцином на стомаха. От тях 131 (62,7%) са от мъжки пол, а 78 (37,3%) са от женски. Средната възраст на всички изследвани пациенти е 63,9г., като най – младият пациент е на 33г., а най – възрастният на 86г. Ретроспективен анализ е направен на 141 пациента преминали през Клиниката по хирургия на УМБАЛ “Александровска” – София за периода 2005-2013

г., а 68 пациента са проследени проспективно (2016 – 2020 г.). Всички пациенти са разделени на две групи в зависимост от резектабилността на тумора. За нерезектабилни тумори се приемаха тези, при които не е възможно осъществяването на радикална хирургична интервенция, включваща отстраняването на целия тумор без макроскопски видима остатъчна малигнена тъкан в ложето, лимфните възли и/или далечни локализации, без наличие на макроскопски и микроскопски негативни резекционни линии, както и тези с наличие на метастази в черния дроб или белия дроб, карциноза на перитонеума, метастази в ретроперитонеалните лимфни възли и наличие на малигнени клетки в цитологичното изследване на перитонеален лаваж.

Статистически анализ.

За обработка на данните от проучването е използван специализирания статистически пакет SPSS (Statistical Package for the Social Sciences) версия 16.0. Приетото критично ниво на значимост е $\alpha \leq 0,05$. Съответната нулева хипотеза се отхвърля, когато p стойността (p-value) е по-малка от α. Всички субекти бяха описани с помощта на описателна статистика и честотен анализ. За сравнение на категоричните честоти е използван - Chi-square test, Independent-Samples t-test, Mann-Whitney test

Резултати:

Средната възраст на всички пациенти с диагностициран карцином на стомаха за периода 2005-2020 г. е 63,9г., което е в съответствие с резултатите докладвани и от други автори. Средната възраст на пациентите с резектабилен карцином на стомаха е 61,8±10,4 г., а на нерезктабилните – 66,03±10,5 г., като разликата е статистически значима (p=0,004)(Таблица.1)

Таблица1.

Показател	Резектабилен карцином	N	Mean	Median	SD	Min	Max	t	df	p
Възраст г	Не	104	66,03	67,50	10,54	37,00	86,00	2,91	207	0,004*
	Да	105	61,80	63,00	10,48	33,00	83,00			

Статистически значимата разлика по отношение на възрастта между пациентите с резектабилен карцином на стомаха и тези с нерезектабилен е за сметка на възрастовите групи между 51-60 г. и при > 70 г. (p=0,025)(Фиг.1).

Фигура1.

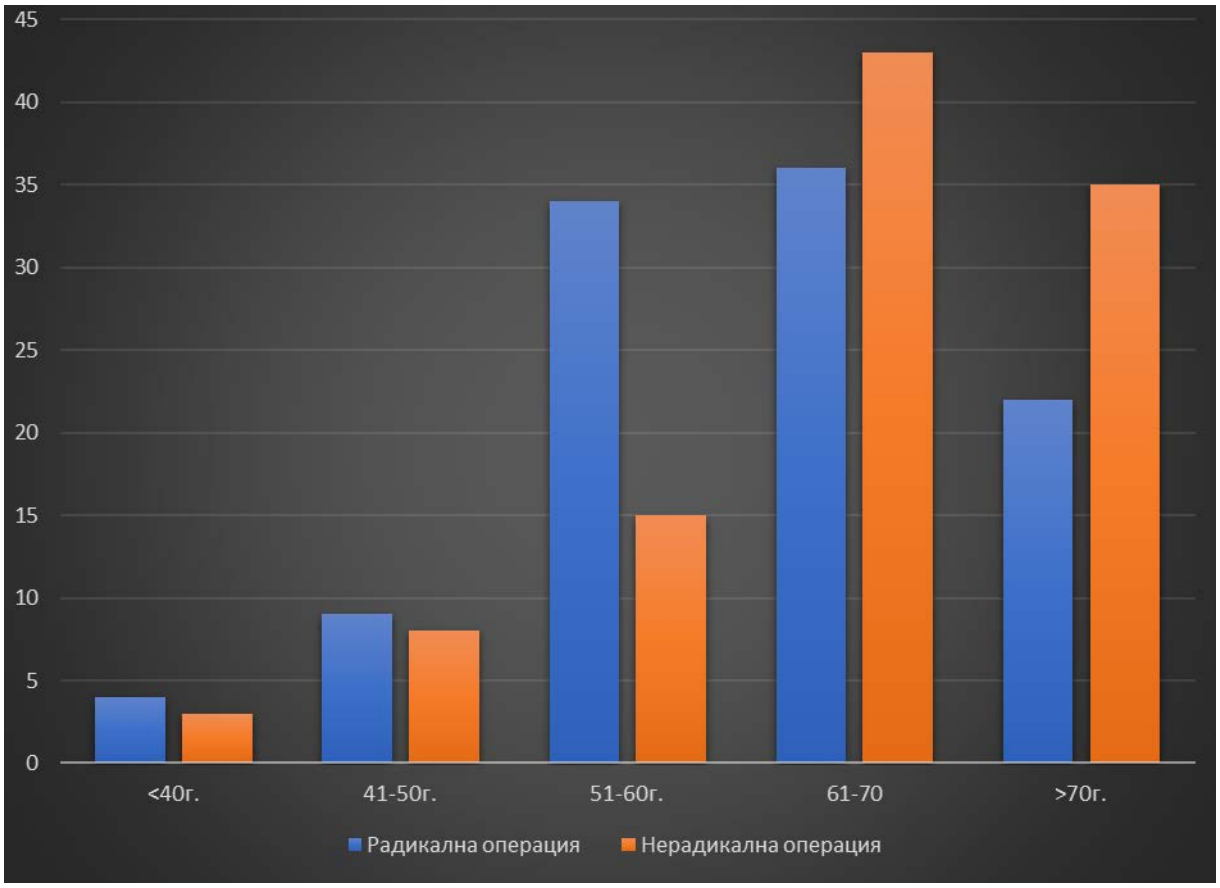

Средната стойност на пациентите със СУЕ при пациентите с нерезектабилен карцином е 32,2mm/h±23,12, а при тези с резектабилен тумор е 19,262mm/h±12,9, като разликата е статистически значима (p=0,008)(Табл..2).

Таблица 2. Връзката между резектабилността на тумора и СУЕ.

Показател	Резектабилен карцином	N	Mean	Median	SD	Min	Max	t	df	p
СУЕ mm/h	Не	25	32,20	24,00	23,12	5,00	110,00	2,76	58	0,008*
	Да	35	19,26	16,00	12,99	2,00	58,00			

Средната стойност на фибриногена при пациентите с нерезектабилен тумор е 4,79g/l ±1,44, а при пациентите с резектабилен тумор 4,11 g/l ±1,18, като разликата е статистически значима(p=0,013)(Табл.3).

Показател	Резектабилен	N	Mean	Median	SD	Min	Max	t	df	p

	карцином									
фибриноген g/l	Не	39	4,79	4,70	1,44	1,87	8,12	2,54	93	0,013*
	Да	56	4,11	4,13	1,18	1,90	7,31			

Таблица 3. Връзката между резектабилността на тумора и фибриногена.

Единадесет (55%) от пациентите, при които е извършено предоперативно стадиране с PET/CT са с нерезектабилен тумор, а 9 (45%) са с резектабилен. Средната стойност на SUV tumor при нерезектабилните е 9,73 ±5,06, а при резектабилните 5,33±4,44, като разликата е статистически значима (p=0.039) (Табл. 4).

Таблица 4. Стойността на SUV и резектабилността на тумора.

Показател	Резектабилен карцином	N	Mean	Median	SD	Min	Max	p
SUV tumor	Не	11	9,73	10,00	5,061	0	17	0,039*
	Да	9	5,33	5,00	4,444	0	14	

Дискусия:

В настоящето изследване 49,8% от пациетите са с нерезктабилен тумор, което отново потвърждава големия процент на иноперабилни случаи на карцином на стомаха в България. Тези резултати са съпоставими и с процента на нерезектабилните тумори сред пациените в Европа – 40% (19), но са много по-лоши в сравнение с тези в Япония – 10% (20). Освен това, тенденцията за късната диагностика се задържа в годините - за периода 2005-2013 г. 64 от пациентите (45,4%) на Клиниката по хирургия на УМБАЛ "Александровска" - София са с нерезектабилен тумор, а за периода 2014-2020 г. 40 от пациентите (58,8%) в Клиниката са с нерезектабилен тумор. Въпреки, че тенденцията не е статистически значима (p=0,069), има влошаване в показателите, а би следвало да е обратното, предвид развитието на скрининговите програми и напредъка в диагностиката. Шестдесет и седем процента от нашите пациенти с карцином на стомаха са от мъжки пол, което потвърждава данните от литературата, че мъжете са с по - голям риск от развитие на карцином на стомаха. Не се установява обаче статистически значима разлика между резектабилните и нерезектабилните тумори по отношение на пола (p=0,531), което означава, че според нашето проучване той не може да се приеме за предиктор на резектабилността.

Средната възраст на пациенти с диагностициран карцином на стомаха е 63,9г. , която е по - ниска в сравнение с предишните години и показва тенденция за спадане на възрастта на пациетите с карцином на стомаха, което се потвърждава и от други автори (21). Средната възраст на пациентите с резектабилен карцином на стомаха в нашето проучване е 61,8 г., а на нерезктабилните – 66,3 г., като разликата е статистически значима (p=0,004). Нещо повече, карциномите на стомаха при пациентите межу 51 и 60 г. са със статистически значима по-голяма вероятност да бъдат резектаблни, а тези при пациентите над 70 г. – със статистически значима по - голяма вероятност да бъдат нерезктабилни.

Затлъстяването е рисков фактор за развитие на злокачествени заболявания с различна локализация (22). В нашето изследване 43,9% от пациентите с карцином на стомаха са с

наднормено тегло. Въпреки, че според редица автори затлъстяването е свързано със затруднения при извършването на операцията, ние не регистрирарме статистически значима резлика между резектабилните и нерезектабилните тумори по отношение на ИТМ и наднорменто тегло (p=0,256 и p=0,426 съответно).

В последните години широко се изследва връзката между възпалението, вродения имунитет и рака. Много проучвания доказват, че възпалителния синдром е свързан с по – лоша прогноза и по - висока смъртност при пациентите с карцином. Системният възпалителен отговор играе основна роля в карциногенезата и разпространението на тумора. Редица маркери на възпалението са изследвани като прогностични фактори като съотношението между неутрифилите и лимфоцитите, съотношението между тромбоцитите и лимфоцитите.

Други автори изследват значението между някои острофазови белтъци като албумин, С – реактивен протеин, прокалцитонин за предиктивни фактори при пациенти с карцином на стомаха. С – реактивният протеин се образува от хепатоцитите и е маркер на възпалението предизвикана от инфекция или травма. Редица автори установяват високи нива на С- реактивния протеин при различни видове карцином като колоректален, белодробен и стомашен. Други автори доказват връзката на други маркери на възпалението като интерлефкин 6 и със стадия на заболяването, степента на инвазия на тумора (Т) и прогнозата при пациентите с различен вид рак включително при пациентите с карцином на стомаха (23).

В нашето проучване изследваме стойностите на СУЕ и фибриноген при пациенти с карцином на стомаха. СУЕ или скорост на утаяване на еритроцитите е показател, който ни дава информация за скоростта, с която кръвта се разделя на плазма и еритроцити. Когато при кръвни изследвания се установи нормална стойност на СУЕ, това означава, че в организма не протича възпалителна реакция. Затова СУЕ се използва като един от критериите при поставяне на диагнози. Чрез СУЕ могат да се установят и редица сериозни заболявания, включително автоимунни и ракови. Fieldman et al. съобщават че СУЕ и CRP имат статистическа значима връзка с развитието на стомашен рак (24). Установено е също, че високото СУЕ се наблюдава при различни видове рак с по - лоша прогноза, включително Ходжкинов лимфом стомашен карцином, бъбречноклетъчен карцином, рак на гърдата и MALT лимфом (25,26). Описано е че повишеното ниво на СУЕ съответства с повишения туморен маркер CEA. Доказано е, че при напреднал локорегионален туморен процес, СУЕ се завишава, което се обяснява с перитуморното възпаление.

Фибриногенът (фактор I) е важен белтък от каскадата на кръвосъсирването. Намира се разтворен в плазмата и тромбоцитните гранули. В последната фаза на кръвосъсирването фибриногенът се трансформира в неразтворимата си форма – фибрин и участва в оформянето на кръвния съсирек. Произвежда се от черния дроб в количество 1.7 – 5 g на ден, а полуживотът му в плазмата е 3-5 дни. Извън ролята му в каскадата на кръвосъсирването, фибриногенът е част от групата на острофазовите белтъци, чиито нива се повишават при наличие на системен отговор на организма към тежка увреда (травма, обширно изгаряне, инфекция и др.). Preston et al. докладват за повишен серумен фибриноген при пациенти с аденокарцином на панкреаса (27). Освен това Tanaka et al. демонстрира, че високите плазмени нива на фибриноген определят по-лоши патологични характеристики и положителна лимфоваскуларна инвазия (28). Lee et al. съобщават, че размерът на тумора, дълбочината на инвазия, стадия на тумора, метастазите в лимфните възли и лошата преживяемост на пациента са в положителна корелация с предоперативните нива на плазмен фибриноген при напреднал стомашен карцином

(29,30). В настоящото изследване установяваме, че при нерезектабилните тумори на стомаха те имат по - високи стойности. Това доказва връзката на възпалителния синдром при пациентите с карцином на стомаха и резектабилността му.
Според препоръките на NCCN PET-CT не е задължителен метод за предоперативно стадиране. Редица скорошни проучвания обаче, изслед¬ват зависимостта между поглъщането на 18FDG, от туморната тъкан, въпреки че той не е специфичен агент за злокачествените клетки и може да се позитивира при PET-CT при пациенти с доброкачествени лезии на стомаха като полипи, гастрити, а също така да бъде физиологично пови¬шен при пациенти с гастроезофагеален рефлукс и от нормалната стомашна лигавица.
Много изследвания проучват и връзката на стойностите на SUV на тумора с прогнозата при пациентите с карцином на стомаха и оценка на резултата от неоадювантното лечение. Установена е строга зависимост между стойността на SUV и големината на първичния тумор. Според някои автори, при тумори по- големи от 3,5 см стойностите на SUV се увеличават и инвазията на тумора е по-голяма. Средната стойност на SUV в нашето проучване е 7,75±5,18, като при четирима пациенти тумора е бил по – голям от 3,5см и е бил стадиран като T4. От друга страна някои хистологични ва¬рианти на аденокарцинома на стомаха като муцинозния и тип пръстен с камък SUV е с ниски стойност - средно 4,2. В нашето проучване при 3ма от пациентите не се установява активност от първичния тумор при изслед¬ването с PET-CT, като при единия обаче има активност от лимфните възли (SUV 4.1). И при тримата хистологичния вариант е пръстен с камък, като предоперативния стадий е бил съответно T2N0M0, T3N+M1, T2N+M0, а патологичното стадиране е било съответно – T1aN0M0, липса на патоло¬гично стадиране поради неизвършване на операция и T1bN0M0. В нашето проучване ние изследваме връзката на SUV на тумора и резектабилността му, която се оказва значима (p=0,039).

Заключение:
Резултатите от настоящото изследване ясно показват високия процент на нерезектабилни тумори (50.2%) при пациенти със стомашен карцином. Това основно се дължи на липсата на адекватни скринингови програми и по задълбочена предоперативна оценка. Подобряването на резектабилността ще увеличи възможността за радикално хирургично лечение, като ще редуцира риска от ненужни лапаротомии и ще подобри общата преживяемост. Нашето проучване показва обещаващи доказателства, че факторите – пол, възраст,възпалителни маркери и SUV, могат да послужат за предиктори на резектабилността с последващо задълбочено стадиране на заболяването. Предоперативната оценка със скенер, ехо-ендография, ПЕТ-СТ и диагностична лапароскопия за оценка на локалния статус, наличие на локорегионални и далечни метастази, определя точната терапевтична стратегия и нуждата от неоадювантно лечение.

REFERENCES / КНИГОПИС

1. *Dicken BJ, Bigam DL, Cass C, et al.: Gastric adenocarcinoma: Review and considerations for future directions. Ann Surg 2005; 241:27–39.*
2. *Kurihara M, and Nakaj ima S. Actual medical treatment. In: Chemotherapy of Gastric Cancer, Shinkoigaku, Tokyo, pp 85-158,1981.*
3. *International Classification of Diseases for Oncology (1993) WHO, 10th revision, Geneva, 200*

4. *Msika S, Tazi M A, Benhamiche A M, Couillault C, Harb M, Faivre J. Population-based study of diagnosis, treatment and prognosis of gastric cancer. Br J Surg. (1997);84:1474–1478.*
5. *Siewert J R, Bottcher K, Stein H J. et al. Relevant prognostic factors in gastric cancer. Ten-year results of the German Gastric Cancer Study. Ann Surg. (1998);228:449–461.*
6. *Li Q, Cai G, Li D, Wang Y, Zhuo C, Cai S. Better long-term survival in young patients with non-metastatic colorectal cancer after surgery, an analysis of 69,835 patients in SEER database.* PLoS One. *2014;9:e93756.*
7. *Song P, Wu L, Jiang B, Liu Z, Cao K, Guan W. Age-specific effects on the prognosis after surgery for gastric cancer: A SEER population-based analysis.* Oncotarget. *2016;7:48614–48624.*
8. *Anderson WF, Camargo MC, Fraumeni JF, Jr, Correa P, Rosenberg PS, Rabkin CS. Age-specific trends in incidence of noncardia gastric cancer in US adults.* JAMA. *2010;303:1723–1728.*
9. *Kim BS, Oh ST, Yook JH, Kim BS. Signet ring cell type and other histologic types: differing clinical course and prognosis in T1 gastric cancer.* Surgery. *2014;155:1030–1035.*
10. *Park SR, Lee JS, Kim CG, Kim HK, Kook MC, Kim YW, et al. Endoscopic ultrasound and computed tomography in restaging and predicting prognosis after neoadjuvant chemotherapy in patients with locally advanced gastric cancer. Cancer. 2008;112:2368–76.*
11. *Lee SE, Lee JH, Ryu KW, Nam BH, Cho SJ, Lee JY, et al. Preoperative plasma fibrinogen level is a useful predictor of adjacent organ involvement in patients with advanced gastric cancer. J Gastric Cancer. 2012;12:81–7.*
12. *Zhu JF, Cai L, Zhang XW, Wen YS, Su XD, Rong TH, et al. High plasma fibrinogen concentration and platelet count unfavorably impact survival in non-small cell lung cancer patients with brain metastases. Chin J Cancer. 2014;33:96–104.*
13. *Kim KH, Park TY, Lee JY, Lee SM, Yim JJ, Yoo CG, et al. Prognostic significance of initial platelet counts and fibrinogen level in advanced non-small cell lung cancer. J Korean Med Sci. 2014;29:507–11.*[1]
14. *Jiang HG, Li J, Shi SB, Chen P, Ge LP, Jiang Q, et al. Value of fibrinogen and D-dimer in predicting recurrence and metastasis after radical surgery for non-small cell lung cancer. Med Oncol. 2014;31:22.*
15. *Yamashita H, Kitayama J, Nagawa H. Hyperfibrinogenemia is a useful predictor for lymphatic metastasis in human gastric cancer. Jpn J Clin Oncol. 2005;35:595–600.*
16. *Yamashita H, Kitayama J, Kanno N, Yatomi Y, Nagawa H. Hyperfibrinogenemia is associated with lymphatic as well as hematogenous metastasis and worse clinical outcome in T2 gastric cancer. BMC Cancer. 2006;6:147.*
17. *Lee DY, Hong SW, Chang YG, Lee WY, Lee B. Clinical significance of preoperative inflammatory parameters in gastric cancer patients. J Gastric Cancer. 2013;13(2):111-116. doi:10.5230/jgc.2013.13.2.111*
18. *Findlay JM, Antonowicz S, Segaran A, El Kafsi J, Zhang A, Bradley KM, Gillies RS, Maynard ND, Middleton MR. Routinely staging gastric cancer with 18F-FDG PET-CT detects additional metastases and predicts early recurrence and death after surgery. Eur Radiol. 2019 May;29(5):2490-2498.*
19. *Kamiya S, Rouvelas I, Lindblad M, Nilsson M. Current trends in gastric cancer treatment in Europe. J Cancer Metastasis Treat 2018;4:35.*
20. *Inoue M, Tsugane SEpidemiology of gastric cancer in JapanPostgraduate Medical Journal 2005;81:419-424.*
21. *Roder, D. The epidemiology of gastric cancer. Gastric Cancer 5, 5–11 (2002).*
22. *Pergola G, Silvestris F, "Obesity as a Major Risk Factor for Cancer", Journal of Obesity2013; 291546,1-11*
23. *T.SHIMURA, M.KITAGAWA, T.YAMADA, M.EBI C-reactive Protein is a Potential Prognostic Factor for Metastatic Gastric Cancer Anticancer Research Feb 2012, 32 (2) 491-496*

24. *Feldman M, Aziz B, Kang GN, Opondo MA, Belz RK, Sellers C. C-reactive protein and erythrocyte sedimentation rate discordance: frequency and causes in adults. Transl Res 2013;161:37-43.*
25. *Alao OO. Clinical utility of the erythrocyte sedimentation rate. J Clin Med Res 2010;2:119-124.*
26. *Todorovic M, Balint B, Jevtic M, Suvajdzic N, Ceric A, Stamatovic D, et al. Primary gastric mucosa associated lymphoid tissue lymphoma: clinical data predicted treatment outcome. World J Gastroenterol 2008;14:2388-2393*
27. *Preston T, Slater C, McMillan DC, Falconer JS, Shenkin A, Fearon KC. Fibrinogen synthesis is elevated in fasting cancer patients with an acute phase response. J Nutr. 1998;128:1355–60.*
28. *Sheng L, Luo M, Sun X, Lin N, Mao W, Su D. Serum fibrinogen is an independent prognostic factor in operable nonsmall cell lung cancer. Int J Cancer. 2013;133:2720–5.*
29. *Lee JH, Ryu KW, Kim S, Bae JM. Preoperative plasma fibrinogen levels in gastric cancer patients correlate with extent of tumor. Hepatogastroenterology. 2004;51:1860–3.*
30. *Lee SE, Lee JH, Ryu KW, Nam BH, Cho SJ, Lee JY, et al. Preoperative plasma fibrinogen level is a useful predictor of adjacent organ involvement in patients with advanced gastric cancer. J Gastric Cancer. 2012;12:81–7.*

ЛЕЧЕНИЕ НА РАНЕН СТОМАШЕН КАРЦИНОМ ЧРЕЗ ЕНДОСКОПСКА СУБМУКОЗНА ДИСЕКЦИЯ.

Никола Б. Боянов[1,2] , Катина Т. Щерева[2], Нено Т. Шопов[3], Катерина И. Маджарова[2] .

[1.]Медицински симулационен тренировъчен център, Медицински университет Пловдив, Пловдив, България. [2.]Отделение по Гастроентерология,УМБАЛ"Пълмед"ООД, Пловдив, България. [3.]Отделение по хирургия, УМБАЛ „Пълмед" ООД, Пловдив, България

Кореспондиращ автор:

Никола Боянов Боянов

Гр. Пловдив, ул" Перущица 1А", блок А, ет2

+359885910350

Email: nikolaboyanov@gmail.com

Стомашният карцином е петото по честота и третото по смъртност малигнено заболяване в световен мащаб, и е основен медицински и социало-икономически проблем в страните от Източна Азия, Източна Европа и Южна Америка. В случаите, в които е диагностициран в ранен стадий, стомашният карцином може да бъде лекуван дефинитивно чрез ендоскопската органосъхраняваща методика ендоскопска субмукозна дисекция (ESD). За ранен стомашен карцином се смята всеки карцином, локализиран в мукозата и/или субмукозата, без значение от лимфното разпространение. Преценката за провеждане на ESD се извършва при много строги индикации и само при пациенти, за които се смята че риска от лимфогенно разпространение е по-малък от 1%.

От 2019 година досега, в нашата практика сме извършили 12 такива процедури, при пациенти с хистологично верифицирани повърхностни лезии (висока степен на дисплазия или аденокарцином), запознати с медицинското си състояние и алтернативите за неговото лечение. След изрязване на лезията en-bloc в здраво, материала се екстрахира и се определя куративността на процедурата. Последващото поведение се определя на базата на хистологичния резултат, възрастта и придружаващите заболявания на пациента, като се използва eCura системата.

Нашите данни показват висок процент на куративност на извършените ESD и не са установени данни за лимфогенна или хематогенна дисеминация при проследяването на пациентите до момента. На базата на тези

резултати, заключихме, че ендоскопската субмукозна дисекция е безопасна, органо-щадяща процедура с добри резултати, като метод на избор при спазване на индикациите.

Ключови думи – ранен стомашен карцином, ендоскопска субмукозна дисекция, ендоскопско лечение

Не сме получили финансова подкрепа, за провеждането на процедурите.

ENDOSCOPIC SUBMUCOSAL DISSECTION AS TREATMENT FOR EARLY GASTRIC CANCER

Nikola B. Boyanov[1,2], Katina T. Shtereva[2], Neno T. Shopov[3], Katerina I. Madzharova[2]

1. Medical Simulation Training Center at Research Institute of Medical University of Plovdiv, Bulgaria

2. Department of Gastroenterology, Pulmed University Hospital, Plovdiv, Bulgaria

3. Department of Surgery, Pulmed University Hospital, Plovdiv,Bulgaria

Corresponding Author:

Dr. Nikola Boyanov

email: *nikolaboyanov@gmail.com*

Stomach cancer has the 5th highest incidence rates and 3th highest mortality rates in the world and is still leading medical and socio-economical issue in the countries of Eastern Asia, Eastern Europe and South America. In the cases that gastric cancer is diagnosed in an early stage, it can be definitively treated with the endoscopic organ-preserving procedure endoscopic submucosal dissection (ESD). Early gastric cancer is defined as a cancer confined to the mucosa or submucosa, regardless of lymph node metastasis. The assessment that certain lesion is suitable for ESD is made under strict indications and only in patients that are considered to have less than 1 percent risk of lymphogenic dissemination.

Since 2019, we have performed 12 ESD procedures, in patients with previously histologically diagnosed superficial lesions (high-grade dysplasia or adenocarcinoma), that have been made aware of their clinical condition and its treatment alternatives. After the dissection of the lesion en-bloc, the material is being extracted and thorough histological examination is performed, that determines the curability of the procedure. The follow-up is determined based on the histological results, age and concomitant diseases of the patient using the eCura system.

Our data shows high percentage of curability of performed ESDs and no data of lymphogenic or hematogenic dissemination from the follow up examinations up to this moment in time. Based on our results, we have concluded that ESD is a safe, organ-preserving procedure with satisfying outcome as a choice of treatment in the indicated cases.

Key words *– Early gastric cancer, Endoscopic submucosal dissection, endoscopic treatment*

Увод

Всяка година повече от 1 милион души биват диагностицирани със стомашен карцином в световен мащаб. По последни данни това е петото по честота и третото по смъртност малигнено заболяване. Въпреки че с повсеместното въвеждане на ерадиакцията на H. Pylori, честотата му глобално е намаляла, стомашният карцином си остава основен

медицински и социално-икономически проблем в Източна Азия, Източна Европа и Латинска Америка, сред които е и България.
Повече от 95% от стомашните карциноми са аденокарциноми. Тяхната етиология е директно свързана с наличието на инфекция с бактерия H. Pylori. Патогенетично бактерията причинява дългогодишно и прогресивно възпаление, което води до атрофия на лигавицата, завършваща с интраепителна неоплазия. Поради факта, че стомашният карцином има отчетливи лезии, които могат да бъдат ендоскопски диагностицирани и хистологично доказани в ранен стадий, той може да бъде лекуван дефинитивно чрез ендоскопската органосъхраняваща методика ендоскопска субмукозна дисекция (ESD).

Цел

Представяме клинична серия от 12 случая на повърхностни стомашни лезии третирани със субмукозна ендоскопска дисекция.

Пациенти и методи

От 2019г до момента сме извършили 12 такива процедури на пациенти на възраст от 36 до 80г, съответно шестима мъже и шест жени. Всички пациенти имаха хистологично верифицирана повърхностна стомашна лезия (тежка дисплазия или аденокарцином, без данни за дълбока субмукозна инвазия), без данни за лимфогенна или метастатична дисеминация от образните изследвания. Осем от лезиите бяха локализирани по малка кривина, две по голяма кривина и останалите две в антрум. Според вида си лезиите бяха съответно 10 полипоидни лезии, една плоска лезия и една язвена лезия с размери по-малко от 2см.
Процедурата се провежда под дълбока венозна анестезия, в ляво странично положение на пациента. При огледа с видеогастроскоп се идентифицира въпросната лезия и се маркира с точковидни разрези на 5мм в здрава тъкан около нея. Инжектира се високо молекулярен разтвор, с цел повдигане на лезията. Извършва се циркулярен разрез 2-3мм извън маркировката, който е последван от “en bloc“ дисекция на лезията с едновременно разрязване и коагулация. При попадане на по-голям съд се използва моно- или биполярен коагулограспър за електрокоагулация. След като дисекцията е завършена, целият материал се изважда и се подлага на обработка и хистологично изследване.

Резултати

Извършените хистологични изследвания на цялостния материал показаха два случая на тежка дисплазия на епитела и десет аденокарцинома. Десетте аденокарцинома бяха хистологично класифицирани като:
Високодиференциран аденокарцином G1 – 8 случая
Умеренодиференциран аденокарцином G2 – 1 случай
Нискодиференциран аденокарцином G3 – 1 случай
В един от случаите с високодиференциран аденокарцином се установи инвазия на целия материал в дълбочина и се насочи веднага за оперативно лечение. В друг от материалите се установиха туморни емболи в два лимфни капиляра, без преминаване на процеса в субмукозата. При този пациент се взе решение за прослядяване, поради комрбидитет. Извърши се контролно ВГС и образни изследвания на третия постпроцедурен месец с данни за локален рецидив на процеса, без лимфогенна или метастатична дисеминация. Пациентът се насочи за оперативно лечение. В други два случая се установи инвазия на субмукозата до 1мм, тези пациенти бяха проследявани ендоскопски и компютър-

томографски на всеки 3 месеца през първата година и веднъж годишно след това. При нито един от пациентите не установи перфорация и не се наблюдаваха тежки постпроцедурни усложнения или смърт.
За определяне подхода при индивидуалините случаи се използва eCura скора, представен на следващата схема.

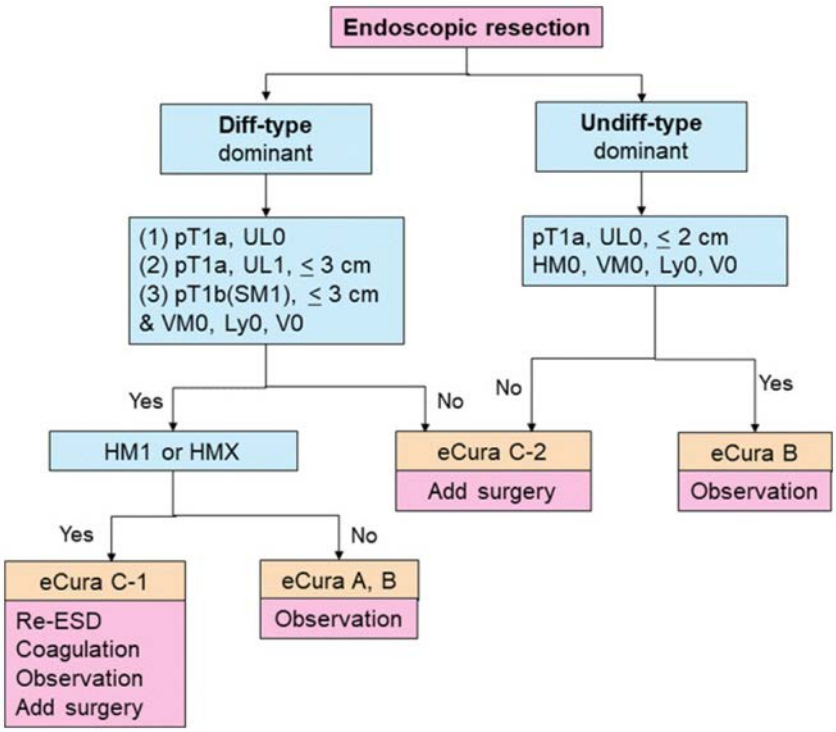

Дискусия
За ранен стомашен карцином се смята всеки карцином, локализиран в мукозата и/или субмукозата, без значение от лимфното разпространение. Ранните стомашни карциноми подходящи за ендоскопско лечение са тези, при което се смята, че има риск от лимфогенно разпространение по-малък от 1%, а именно:
Абсолютни индикации:
- умерено или високо диференциран аденокарцином без язвени дефекти (UL0), ангажира мукозата и/или мускулната пластинка (T1a) и има диаметър по-малък от 2cm – подходяш за ендоскопска мукозна и субмукозна дисекция;
- умерено или високо диференциран аденокарцином без язвени дефекти (UL0), ангажира мукозата и/или мускулната пластинка (T1a) и има диаметър по-голям от 2cm – подходяш за ендоскопска субмукозна дисекция (ESD);
- умерено или високо диференциран аденокарцином с язвени дефекти (UL1), ангажира мукозата и/или мускулната пластинка (T1a) и има диаметър по-малък от 3cm – подходяш за ESD
Разширени индикации:
- нискодиференциран аденокарцином без язвени дефекти (UL0), ангажиращ мукозата и/или мускулната пластинка (T1a) и с диаметър по-малък от 2cm.
Ендоскопската субмукозна дисекция за ранен стомашен карцином може да се извърши и извън тези критерии, при пациенти в напреднала възраст и увредено общо състояние с придружаващи заболявания, категоризиращи ги като високорискови за оперативно

лечение. В случаи, че лезията излиза извън споменатите критерии, можем да прибегнем към ендоскопската субмукозна дисекция и като диагностичен метод, за определяне на последващото лечение. Това се дължи на факта, че е с нисък процент на странични ефекти и не променя съществено изхода от заболяването, дори в напреднал стадий.

Според мултицентрово проучване, включващо 457 пациента и проследяващо 5 годишната преживяемост на третирани с ендоскопска субмукозна дисекция и пациенти след оперативно лечение, по повод на ранен стомашен карцином, и двата терапевтични подхода имат почти еднаква преживяемост – респективно 97,5% и 97,0%. Друго мултицентрово проучване на Годота и колектив също заключва, че куративните ESDта нямат нужда от допълнително лечение, а що се отнася до некуративните ESD та - пациентите в група с нисък риск показват ниско ниво на лимфна дисеминация и нисък процент на рецидивиране във валидационния кохорт.

Заключение

Ендоскопската субмукозна дисекция е органосъхраняваща интершенция с нисък процент на усложнения за лечението на ранен стомашен карцином, когато се използва при зададените индикации. Петгодишната преживяемост за куративните и некуративните с нисък риск случаи е сравнима с тази на пациентите лекувани оперативно, което показва, че би могъл да бъде метод на избор, особено в случаи на възрастни и коморбидитетни пациенти.

Библиография

1. Rawla P, Barsouk A. Epidemiology of gastric cancer: global trends, risk factors and prevention. Prz Gastroenterol. 2019;14(1):26-38. doi: 10.5114/pg.2018.80001. Epub 2018 Nov 28. PMID: 30944675; PMCID: PMC6444111.
2. Correa P. Gastric cancer: overview. Gastroenterol Clin North Am. 2013 Jun;42(2):211-7. doi: 10.1016/j.gtc.2013.01.002. Epub 2013 Feb 21. PMID: 23639637; PMCID: PMC3995345.
3. Balakrishnan M, George R, Sharma A, Graham DY. Changing Trends in Stomach Cancer Throughout the World. Curr Gastroenterol Rep. 2017;19(8):36. doi:10.1007/s11894-017-0575-8
4. Karimi P, Islami F, Anandasabapathy S, Freedman ND, Kamangar F. Gastric cancer: descriptive epidemiology, risk factors, screening, and prevention. Cancer Epidemiol Biomarkers Prev. 2014 May;23(5):700-13. doi: 10.1158/1055-9965.EPI-13-1057. Epub 2014 Mar 11. PMID: 24618998; PMCID: PMC4019373.
5. Japanese Gastric Cancer Association. Japanese gastric cancer treatment guidelines 2018 (5th edition). Gastric Cancer. 2021 Jan;24(1):1-21. doi: 10.1007/s10120-020-01042-y. Epub 2020 Feb 14. PMID: 32060757; PMCID: PMC7790804.
6. Fujimoto A, Goto O, Nishizawa T, Ochiai Y, Horii J, Maehata T, Akimoto T, Kinoshita S, Sagara S, Sasaki M, Uraoka T, Yahagi N. Gastric ESD may be useful as accurate staging and decision of future therapeutic strategy. Endosc Int Open. 2017 Feb;5(2):E90-E95. doi: 10.1055/s-0042-119392. PMID: 28210705; PMCID: PMC5303017.
7. Hatta W, Gotoda T, Oyama T, Kawata N, Takahashi A, Yoshifuku Y, Hoteya S, Nakagawa M, Hirano M, Esaki M, Matsuda M, Ohnita K, Yamanouchi K, Yoshida M, Dohi O, Takada J, Tanaka K, Yamada S, Tsuji T, Ito H, Hayashi Y, Nakaya N, Nakamura T, Shimosegawa T. A Scoring System to Stratify Curability after Endoscopic Submucosal Dissection for Early Gastric Cancer: "eCura system". Am J Gastroenterol. 2017 Jun;112(6):874-881. doi: 10.1038/ajg.2017.95. Epub 2017 Apr 11. Erratum in: Am J Gastroenterol. 2019 Dec;114(12):1925-1926. PMID: 28397873.
8. Kim YI, Kim YW, Choi IJ, Kim CG, Lee JY, Cho SJ, Eom BW, Yoon HM, Ryu KW, Kook MC. Long-term survival after endoscopic resection versus surgery in early gastric cancers. Endoscopy. 2015 Apr;47(4):293-301. doi: 10.1055/s-0034-1391284. Epub 2015 Jan 27. PMID: 25625697

ВАРИАЦИИ НА ЛИМФНАТА ДИСЕКЦИЯ ПРИ СТОМАШЕН АДЕНОКАРЦИНОМ: D1+ ALPHA ИЛИ BETA; МОДИФИЦИРАН D2; МАРКИРАНЕ НА ЛИМФНИ ВЪЗЛИ.

Деян Л. Лазаров[1], Божидар А. Наметков[1], Иван Б. Семерджиев[1], Михаил С. Табаков[1], Антоний Т. Филипов[1]

[1] *Клиника по Обща и Ендоскопска Хирургия; УМБАЛ Св. Иван Рилски АД, София*

Автор за кореспонденция:

Деян Лазаров: 0883447135;

Клиника по Обща и Ендоскопска Хирургия; УМБАЛ Св. Иван Рилски АД, София, бул. Акад. Иван Гешов 15; dido.lazarovv@gmail.com

Абстракт:

Въведение: Стомашният карцином е онокологично заболяване с висока честота и лоша прогноза. Независимо от прилагания мултидисциплинарен подход, хирургичното лечение остава първа линия на терапия с цел излекуване. Повечето случаи срещани в практиката са на напреднало заболяване. Въпреки напредъка на хирургичните техники, радиотерапията, химиотерапията и неоадювантната терапия, стомашният карцином остава водеща причина за смъртност свързана с рак в целия свят. Лимфната дисекция има важно значение за подобряването на следоперативните резултати.

Цел на изследването: целта на настоящия обзор е да обобщи вариациите в извършваната лимфна дисекция спрямо стадия на заболяването.

Методи: Извършихме литературен обзор на проведените проучвания и препоръките на световните дружества за лечение на стомашния аденокарцином през последните 5 години.

Резултати: D2 лимфна дисекция се препоръчва във всички случаи на cN+ или ≥cT2. D1 и D1+ са възможните опции при cT1No тумори, но тъй като пре- и интраоперативната оценка на засягането на лимфните възли не винаги е сигурна, във всеки случай трябва да се извършва D2 дисекция при съмнение за засягането им. Маркирането на лимфни възли може да има приложение при някои ограничени или атипични резекции.

Заключение: Лимфаденектомията е важен компонент на хирургичното лечение, поради високата честота на лимфните метастази. Подобряването на хирургичното лечение и лимфната дисекция при стомашния карцином е от изключително значение за подобряване на резултатите. Стандартизираните техники водят до подобрена преживяемост, по-ниски нива на рецидиви и по-нисък морбидитет.

Ключови думи: стомашен карцином, лимфаденектомия, гастректомия

VARIATIONS IN LYMPHADENECTOMY FOR GASTRIC ADENOCARCINOMA: D1+ ALPHA OR BETA; MODIFIED D2; LYMPH NODE SAMPLING

Deyan L. Lazarov[1], Bozhidar A. Nametkov[1], Ivan B. Semerdzhiev[1], Mihail S. Tabakov[1], Antonii T. Filipov[1]

[1] *Department of General and Endoscopic Surgery, UMHAT St. Ivan Rilski, Sofia*

Corresponding Author:

Dr. Deyan Lazarov
email: dido.lazarovv@gmail.com
Introduction: Gastric cancer is a malignant disease with high incidence and poor prognosis. Despite the multidisciplinary approach, surgery remains the first-line treatment with curative intent. Most cases are diagnosed with advanced-stage of the disease. Despite the improvements in surgical technique, radiotherapy, chemotherapy and neoadjuvant therapy, gastric cancer remains a leading cause of cancer death worldwide. Lymphadenectomy has an important place in improving postoperative results.

Purpose: The aim of this review is to summarize the variations in lymphadenectomy according to disease stage.

Methods: We performed a literature review of the published clinical trials and the treatment guidelines for gastric cancer for the last 5 years.

Results: D2 lymphadenectomy is indicated for cN+ or ≥cT2. D1 and D1+ are possible options for cT1N0 tumors. Pre- and intraoperative assessment of nodal involvement could be unreliable so D2 lympadenectomy should be performed if there is a suspicion of nodal involvement. Lymph node sampling could have a role in some cases with planned limited or atypical resection.

Conclusion: Lymphadenectomy is an important component of surgical treatment, due to high frequency of lymph node metastases. Improvement of surgical technique and lymph node dissection for gastric cancer is of paramount importance for achieving better outcomes. Standardization of surgical treatment could help improve the overall survival and lower the rates of recurrence and morbidity.

Key words: gastric adenocarcinoma; lyphadenectomy; gastrectomy

Стомашният карцином е онокологично заболяване с висока честота и лоша прогноза – на пето място по честота карцином и четвъртия по смъртност, причинена от онкологично заболяване за 2020 година.[12] Преживяемостта на пациентите със стомашен карцином остава ниска, дори в развитите държави. Противно на доскорошните данни за тенденция за спад в честотата на това заболяване обобщено за всички възрасти, последните епидемиологични проучвания показват покачването й при по-млади пациенти (<50 години).[21, 22] Увеличават се случаите на тумори, незасягащи кардията в по-заможните популации.[2, 11, 12]

Пациентите с ранен стомашен карцином обикновено са асимптомни, което е основна предпоставка за ниските нива на диагностициран ранен стомашен карцином. Над 70% от пациентите се диагностицират с напреднало заболяване, поради което е от изключителна важност и подобряването на хирургичното им лечение.[12,13] Наблюдава се значителен напредък в подобряването на медицинските технологии, което води до разработването на таргетни терапии.[15] Въпреки напредъка в радиотерапията, химиотерапията и неоадювантната терапия, хирургичното лечение остава единствена възможност за пълно излекуване на пациентите.[11, 13, 16, 17]

Стомашният карцином е водеща причина за смъртност свързана с рак в целия свят. Лимфната дисекция има важно значение за подобряването на следоперативните резултати.[14]

Редица проучвания показват значими разлики между източните и западните държави, освен в честотата на стомашния карцином, също така и в следоперативната преживяемост и заболеваемост.[24] По-добрата преживяемост в източните пациенти с рак на стомаха е налице, дори след коригиране на данните за възраст, пол, дълбочина на инвазия на тумора, нодален статус, вида гастректомия и химиотерапевтичния ефект. Следователно, тези резултати може да се дължат не само на социални и генетични фактори, а и на хирургичната техника.[2, 20]

През 2002 г. резултатите от рандомизираното проучване в САЩ SWOG 9008/ Intergroup 0116 показват, че на 54% от пациентите е извършена D0 лимфаденектомия, докато D2 дисекция е извършена само при 10%.[23] Друго проучване показва, че при 45% от пациентите с рак на стомаха в САЩ не е извършвана D1+/D2 лимфаденектомия.[5] Холандското проучване D1D2 разкрива, че при 51% от пациентите, които е следвало да бъдат подложени на D2 лимфаденектомия, такава не е била извършена. Това проучване също потвърждава, че групата с D2 лимфна дисекция има по-висока 15-годишна обща преживяемост (29% срещу 21%), по-ниски нива на локални и регионални рецидиви (12% срещу 22% и съответно 13% срещу 19%), както и по-ниски нива на чернодробни метастази (11% срещу 17%) и смъртност, свързана с рак (37% срещу 48%). Това предполага, че хирургичната техника сама по себе си може да повлияе на резултатите.[18, 19]

Радикалната лимфаденектомия може значително да подобри дългосрочната преживяемост и точността на стадирането на тумора при пациенти с рак на стомаха. Освен за стадиране лимфаденектомията оказва влияние и върху прогнозата за пациента. Извличането на повече лимфни възли постепенно се утвърждава като основно изискване сред хирурзите. Настоящият стандарт за оперативно лечение с цел излекуване на рака на стомаха е D2 гастректомия. Ползата от дисекция на лимфни възли отвъд D2 за напреднал стомашен рак остава спорна.[20]

В допълнение към дисекцията на лимфни възли D1, D2 или D3 са предложени различни степени на подкласове, като D1 лимфна дисекция с допълнителна седма група лимфни възли (D1+α) или D1 и едновременна дисекция на лимфни възли в групи 7, 8a и 9 (D1+β).[4]

Inaki et al. предполагат, че D1+α дисекцията е подходяща само за ранен рак на стомаха, при който туморът е разположен в дисталния стомах. D1+β дисекцията е подходяща за лечение на ранен стомашен рак в проксималния стомах. Този тип дисекция на лимфни възли не е подходящ за лечение на напредналия рак на стомаха.[4]

Songun et al. показва в 15-годишно проследяващо проучване, че локалната честота на рецидив при пациенти, подложени на D2 лимфна дисекция, е значително по-ниска от тази при пациенти, подложени на D1 резекция, от което следва, че увеличаването на лимфната дисекция води до полза за преживяемостта.[5]

Degiuli et al., а по-късно и Seevaratnam et al, в стратифицирани проучвания и мета анализи показват, че 5-годишната преживяемост при D2 лимфна дисекция за T2-T4 е по-висока от тази в групата D1 (59% срещу 8%), но също така D2 лимфната дисекция не подобрява 5-годишната преживяемост при пациенти с рак на стомаха T1.[6, 7]

Въз основа на горните резултати, D2 лимфната дисекция се препоръчва като стандартна процедура в протоколите за лечение на напреднал рак на стомаха от Медицинското онкологично дружество на Япония, Южна Корея и Европа, както и Националната ракова мрежа (NCCN) в САЩ.[8, 25] D2 лимфаденектомията трябва да се извършва според локализацията на тумора. Така например при ангажиране на дуоденума следва да се премахне и група 13 (зад главата на панкреаса) – D2+13, докато при дистален карцином и метастаза в група 6 лимфни възли е необходима дисекция по хода на горната мезентериална вена – D2+14v.[10, 26]

Последните препоръките на световните дружества относно лимфната дисекция са сходни. Във всички случаи на T2-T4 и cT1N+ с планувана гастректомия се препоръчва извършване на D2 лимфна дисекция, като в последните ревизии група 10 (хилуса на далака) отпада от дефиницията D2.[10, 14] При модифицираната D2 лимфаденектомия броят на дисецираните групи лимфни възли е намален спрямо стандартната оперативна техника. Рутинна ексцизия на далака и панкреасната опашка не трябва да се предприема, тъй като

увеличава следоперативните усложнения, без да допринасят значително за общата преживяемост.

D1 е уместно само при cT1a тумори, които не отговарят на критериите за ендоскопска резекция/дисекция (EMR/ESD) или cT1b тумори <1,5см в диаметър, а D1+ при всички други cT1N0. При извършване на дистална гастректомия D1 включва групи лимфни възли 1, 3, 4sb, 4d, 5, 6, 7; а D1+ включва освен D1 и допълнително групи 8a, 9, докато D2 дисекцията включва D1 заедно с 8a, 9, 11p, 12a. При тумори засягащи и езофага D1+ включва група 110, а D2 вкючва и групи 19, 20, 110, 111.[10]

При ранен рак на стомаха с налични рискови фактори (HR-EGC)(напр. лимфоваскуларна инвазия, лош грейд или дълбока субмукозна инвазия) се препоръчва анатомична резекция с регионална лимфаденектомия. 75-95% от тези пациенти са с негативни лимфни възли и потенциално биха могли да бъдат подложени на органосъхраняваща резекция. Поради невъзможността за надеждно изключване на нодални метастази при пациенти с HR-EGC, в Азия се използват различни методи за вземането на проби от сентинелни лимфни възли (SLN)(Nodal sampling). На запад все още методът не се е наложил поради разлики в биологията на тумора и хабитуса на пациентите.[1, 3, 9]

Лимфаденектомията е важен компонент на хирургичното лечение, поради високата честота на лимфните метастази. Подобряването на хирургичното лечение и лимфната дисекция при стомашния карцином е от изключително значение за подобряване на резултатите.[9] Стандартизираните техники водят до подобрена преживяемост, по-ниски нива на рецидиви и по-нисък морбидитет. D2 лимфаденектомията е стандартът за лечение при операбилен стомашен рак.

Литература:

1 Mueller, C. L., Lisbona, R., Sorial, R., Siblini, A., & Ferri, L. E. (2019). Sentinel Lymph Node Sampling for Early Gastric Cancer-Preliminary Results of A North American Prospective Study. Journal of gastrointestinal surgery : official journal of the Society for Surgery of the Alimentary Tract, 23(6), 1113–1121. https://doi.org/10.1007/s11605-018-04098-5

2 Zhang, C. D., Yamashita, H., & Seto, Y. (2019). Gastric cancer surgery: historical background and perspective in Western countries versus Japan. Annals of translational medicine, 7(18), 493. https://doi.org/10.21037/atm.2019.08.48

3 Gotoda T, Yanagisawa A, Sasako M et al. Incidence of lymph node metastasis from early gastric cancer: estimation with a large number of cases at two large centers. Gastric Cancer 2000;3:219-25.

4 Inaki N, Etoh T, Ohyama T, et al. A multi-institutional, prospective, phase II feasibility study of laparoscopy-assisted distal gastrectomy with D2 lymph node dissection for locally advanced gastric cancer (JLSSG0901) World J Surg. 2015;39(11):2734

5 Songun I, Putter H, Kranenbarg EM, et al. Surgical treatment of gastric cancer: 15-year follow-up results of the randomised nationwide Dutch D1 D2 trial. Lancet Oncol.

6 Degiuli M, Sasako M, Ponti A, et al. Randomized clinical trial comparing survival after D1 or D2 gastrectomy for gastric cancer. Br J Surg. 2014;101(2):23–31.

7 Seevaratnam R, Bocicariu A, Cardoso R, et al. A meta-analysis of D1 versus D2 lymph node dissection. Gastric Cancer. 2012;15(Suppl 1):S60–69.

8 Degiuli M, De Manzoni G, Di Leo A, et al. Gastric cancer: Current status of lymph node dissection. World J Gastroenterol. 2016;22(10):2875–93.

9 Chen Q, Xie J, Zhong Q, et al. Safety and Efficacy of Indocyanine Green Tracer-Guided Lymph Node Dissection During Laparoscopic Radical Gastrectomy in Patients With Gastric Cancer: A Randomized Clinical Trial. *JAMA Surg.* 2020;155(4):300–311. doi:10.1001/jamasurg.2019.6033

10 Japanese Gastric Cancer Association. Japanese gastric cancer treatment guidelines 2018 (5th edition). Gastric Cancer 24, 1–21 (2021). https://doi.org/10.1007/s10120-020-01042-y

11 Morgan, E., Arnold, M., Camargo, M. C., Gini, A., Kunzmann, A. T., Matsuda, T., Meheus, F., Verhoeven, R., Vignat, J., Laversanne, M., Ferlay, J., & Soerjomataram, I. (2022). The current and future incidence and

mortality of gastric cancer in 185 countries, 2020-40: A population-based modelling study. EClinicalMedicine, 47, 101404. https://doi.org/10.1016/j.eclinm.2022.101404
12 Siegel RL, Miller KD, Jemal A. Cancer statistics, 2019. Cancer J Clin. 2019;69(1):7–34.
13 Digklia A, Wagner AD. Advanced gastric cancer: Current treatment landscape and future perspectives. World J Gastroenterol. 2016;22(8):2403–14
14 Sun Z, Wang Q, Yu X, et al. Risk factors associated with splenic hilar lymph node metastasis in patients with advanced gastric cancer in northwest China. Int J Clin Exp Med. 2015;8(11):21358–64
15 Obermannova R, Lordick F. Insights into next developments in advanced gastric cancer. Curr Opin Oncol. 2016;28(4):367–75
16 Das M. Neoadjuvant chemotherapy: survival benefit in gastric cancer. Lancet Oncol. 2017;18(6):e307
17 Lv X, Zhang L, Huang R, Song W. A clinical exploration of neoadjuvant chemotherapy with tegafur, gimeracil, and oteracil potassium capsules combined with oxaliplatin for advanced gastric cancer. Int J Clin Exp Med. 2015;8(10):19030–36.
18 Hundahl SA, Macdonald JS, Benedetti J, Fitzsimmons T. Surgical treatment variation in a prospective, randomized trial of chemoradiotherapy in gastric cancer: the effect of undertreatment. Ann Surg Oncol 2002;9:278-86
19 Ikoma N, Blum M, Chiang YJ et al. Survival rates in T1 and T2 gastric cancer: a Western report. J Surg Oncol 2016;114:602-6
20 Yang K, Choi YY, Zhang WH et al. Strategies to improve treatment outcome in gastric cancer: a retrospective analysis of patients from two high-volume hospitals in Korea and China. Oncotarget 2016;7:44660-75.
21 Parkin DM, Bray F, Ferlay J, Pisani P. Global cancer statistics, 2002. CA Cancer J Clin 2005;55:74-108.
22 Stomach cancer incidence statistics. Cancer Research UK. Available from: http://www.cancerresearchuk.org/ health-professional/cancer-statistics/statistics-by-cancer-type/stomach-cancer/incidence. Last accessed 20th March 2018
23 Strong VE, Song KY, Park CH et al. Comparison of gastric cancer survival following R0 resection in the United States and Korea using an internationally validated nomogram. Ann Surg 2010;251:640-6.
24 Markar SR, Karthikesalingam A, Jackson D, Hanna GB. Long-term survival after gastrectomy for cancer in randomized, controlled oncological trials: comparison between West and East. Ann Surg Oncol 2013;20:2328-38
25 Suda K, Kitagawa Y. How do we bridge the West and the East in the treatment for gastric cancer? Ann Surg Oncol 2017;24:864-865.
26 De Steur WO, Dikken JL, Hartgrink HH. Lymph node dissection in resectable advanced gastric cancer. Dig Surg 2013;30:96-103.

ХИРУРГИЧНО ЛЕЧЕНИЕ ПРИ СТОМАШЕН КАРЦИНОМ - СЕДЕМНАДЕСЕТ ГОДИШЕН ОПИТ И ЛИТЕРАТУРЕН ОБЗОР.

Цветан Е. Тричков[1], Еюп Д. Еюпов[1], Васил И. Михайлов[1], Веселин Д. Иванов[1], Радослав Ц. Костадинов[1], Васил И. Сираков[1], Васил С. Мелников[1], Иван С. Иванов[1], Стефан Д. Мърваков[1], Анелия Хъртова[2], Едлир Груда[2], Никола Н. Владов[1].

[1] Клиника по Чернодробно-Панкреатична Хирургия и Трансплантология, Военномедицинска Академия, София. [2] Клиника по Анестезиология и Интензивно лечение, Военномедицинска Академия, София

За кореспонденция:

Д-р Цветан Тричков;
Клиника по Чернодробно – Панкреатична Хирургия и Трансплантология – Военномедицинска Академия;
Адрес: град София, П.К. 1606, ул. „ Св. Георги Софийски“ №3, етаж 14;
Телефон: 029225188;
Мобилен: 0886501510;
E-mail: cvetantrichkov@gmail.com

ORCID: https://orcid.org/0000-0002-9833891X

Абстракт

Цел: Да се оценят кратко- и дългосрочните резултати след радикално оперативно лечение за стомашен карцином (СК).

Методи: Ретроспективно проучване на 350 пациенти с хистологично верифициран СК, при които е извършено радикално оперативно лечение в периода 2004-2021 година. Извършени са 244 стандартни стомашни резекции (ССР) и 106 мултивисцерални резекции (МВР). Използвана е контролна група от 101 пациенти с палиативна интервенция (обходна анастомоза или експлорация) за оценка на преживяемостта.

Основни резултати: В групата на ССР 60% са мъже и 40% жени, като при 52.5% е извършена субтотална резекция, а при 47.5% гастректомия. Средната възраст е 64 години (31-90). Средният следоперативен престой е 9 дни (5-35). При 92.5% е постигната R0-резекция. В групата на МВР 71 пациента са мъже и 29 жени. Средната възраст е 64 години (28 - 88). Средният следоперативен период е 13 дни (7 - 55). Процентът на R0-резекция е 83.96%. Сравнени са резултатите между ССР и МВР по отношение на преживяемост (43.1 vs. 28.1 месеца), 30-дневна смъртност (0.6% vs. 3.96%), и значими постоперативни усложнения (≥IIIa, 6.4% vs. 14.85%), като при тези показатели се наблюдава сигнификантна разлика в полза на ССР ($p<0.05$).

Заключение: Въпреки развитието на диагностичните методики в последните десетилетия, в западните страни карциномът на стомаха се открива предимно в напреднал стадий. За да бъдат постигнати оптимални резултати е необходим мултидисциплинарен подход и ранна профилактика на заболяването.

Ключови думи: стомашен аденокарцином, стандартна стомашна резекция, мултивисцерална резекция.

SURGICAL TREATMENT OF GASTRIC CANCER - SEVENTEEN YEARS OF OWN EXPERIENCE AND LITERATURE REVIEW.

Tsvetan E. Trichkov[1], Eyup D. Eyupov[1], Vassil I. Mihaylov[1], Vesselin D. Ivanov[1], Radoslav Ts. Kostadinov[1], Vassil I. Sirakov[1], Vassil S. Melnikov[1], Ivan S. Ivanov[1], Stefan D. Marvakov[1], Anelia Hartova[2], Edlir Gruda[2], Nikola N. Vladov[1]

[1] *HPB and Transplant Surgery Department, Military Medical Academy, Sofia, Bulgaria*
[2] *Department of Intensive Care and Anaesthesiology, Military Medical Academy, Sofia, Bulgaria*

Corresponding Author:

Dr. Tsvetan Trichkov
email:. cvetantrichkov@gmail.com

Abstract

AIM: To evaluate the short- and long-term outcomes of radical surgical treatment of gastric cancer (GK).

Methods: Retrospective study of 350 patients diagnosed with GC who underwent radical surgical treatment from 2004-to 2021. 244 patients underwent standard gastric resection (SGR) and 106 multivisceral resection (MVR). A control group of 101 patients with palliative procedures (bypass anastomosis or exploration) was used to assess survival.

Results: In the SGR group, 60% are men, and 40% are women. 52.5% underwent subtotal gastric resection and 47.5% gastrectomy. The average age is 64 years (31-90). The average postoperative stay is nine days (5-35). In 92.5%, R0-resection is achieved. In the MVR group, 75 are men, and 31 are women. The average age is 64 years (28

- 88). The average postoperative stay is 13 days (7 - 55). The percentage of R0-resection is 83.96%. The results between the SGR and the MVR in terms of survival (43.1 vs. 28.1 mo.), the 30-day mortality rate (0.6% vs. 3.96%), and major postoperative complications (≥IIIa, 6.4% vs. 14.85%) were compared, and a significant difference in favor of the standard resections (p <0.05).

Conclusion: Despite the development of diagnostic methods in recent decades, in Western countries, gastric cancer is still discovered at an advanced stage. In order to achieve optimal outcomes, a multidisciplinary approach and early prophylaxis are mandatory.

Keywords: gastric adenocarcinoma, standard gastric resection, multivisceral resection.

Въведение

Стомашният карцином (СК) е второто по смъртност онкологично заболяване в световен мащаб [1]. Въпреки, че се наблюдава тенденция за намаляване на разпространението му, благодарение на подобрения хранителен режим и ерадикацията на *H. pylori,* той остава глобален онкологичен проблем[1-2]. Превенцията и профилактиката са основните приоритети при СК. Пациентите с повишен риск трябва да бъдат проследявани с цел ранно диагностициране, което от своя страна подобрява значително прогнозата на заболяването[3-4]. Радикалната стомашна резекция, заедно със стандартизирана D2 лимфаденектомия, се утвърди като стандарт в лечението на операбилния СК. В западните страни СК често се открива в напреднал стадий, обхващащ съседни структури, с перитонеална дисеминация или наличие на далечни метастази[5-6]. Именно пациенти с M0 са подходящи за радикално оперативно лечение. Основна задача е постигането на R0 резекция, което има съществено значение относно преживяемостта при пациентите със СК. При стриктно селектирани пациенти с T4 карциноми, обхващащи съседни органи, без данни за далечно метастазиране, цел е постигане на R0 мултивисцерална резекция (МВР), извършена от опитен хирургичен екип във високо-специализирани центрове на фона на периоперативна химиотерапия. Все още осъществяването на МВР е противоречиво поради недостатъчни литературни данни[7].

Материали и методи

Представено е моноцентрично, ретроспективно проучване на 350 пациенти с хистологично верифициран СК, при които е извършено радикално оперативно лечение в периода 2004-2021 година. Извършени са 244 стандартни стомашни резекции (ССР) и 106 МВР. Използвана е контролна група от 101 пациенти с палиативна интервенция (обходна анастомоза или експлорация) за оценка на преживяемостта. В нито един от случаите при МВР не е извършена неоадювантна терапия. При всички пациенти с МВР е използван отворен метод на оперативно лечение. При ССР 17 (6.96%) от оперативните интервенции са извършени лапароскопски. По-голямата част от анастомозите са извършени по стандартна за клиниката техника – анастомоза по *Roux* при тоталните и по *Billroth* при субтоталните гастректомии. От групата на МВР са изключени случаите на спленектомия поради ятрогенна лезия, екстензивна лимфна дисекция или технически трудности.

Резултати

В групата на ССР 60% са мъже и 40% жени, като при 52.5% е извършена субтотална резекция, а при 47.5% гастректомия. Средната възраст е 64 години (31-90). Средният следоперативен престой е 9 дни (5-35). При 92.5% е постигната R0-резекция. Най-честите прояви са болка и тежест в епигастриума (65%), гадене и повръщане (41.8%), анемичен синдром (34.5%), консумативен синдром (38.9%), астено-адинамичен синдром (29.6%), одинфагия (14%), мелена (11.1%). Основните диагностични методи са КТ на абдомен и

ФГС. Средните размери на тумора са 54.9 мм (13-120 мм). В 47.8% от случаите СК е установен в антрума на стомаха, при 37.2% в тялото, а при 8.8% в кардията. Според Т-стадия разпределението е както следва: Т1 (1.3%), Т2 (20.4%), Т3 (42.9%), Т4 (35.4%). В 92.5% от случаите при екплорацията на абдомена не са установени далечни метастази. D2 лимфната дисекция е извършена при 94.2% от случаите (1.8% - D1 и 4% - D3). Средният брой на дисецираните лимфни възли е 18.4.

В групата на МВР 71% пациента са мъже и 29% жени. Средната възраст е 64 години (28 - 88). Средният следоперативен период е 13 дни (7 - 55). Процентът на R0-резекция е 83.96%. Най-честата манифестация е болка и тежест в епигастриума (68.9%), гадене и повръщане (34.9%), анемичен синдром (39.6%), консумативен синдром (51.9%), астено-адинамичен синдром (39.6%), одинфагия (8%) и мелена (11.3%). Основните диагностични методики са отново КТ на абдомен и ФГС. Органите ангажирани в резекцията са: слезка (63.6%), панкреас (31.8%), дебело черво (21.8%), черен дроб (20.9%), дуоденум (7.3%), хранопровод (4.5%), диафрагма (1.8%), аднекс (1.8%). Средните размери на тумора са 67.4 мм (25-145 мм). В 24.5% от случаите СК е установен в антрума, в 37.7% в тялото на стомаха, в кардията – 17.7%. Т-стадия е както следва: Т3/Т4а (26.4%) и Т4b (73.6%), т.е. при почти ¾ от случаите е установена реална туморна инвазия в друг орган. Лимфната дисекция в 62.3% от случаите е D2, а в 37.7% D3. Средният брой на дисецираните лимфни възли е 18.4.

Сравнени са резултатите между ССР и МВР по отношение на преживяемост (43.1 vs. 28.1 месеца), 30-дневна смъртност (0.6% vs. 3.96%), и значими постоперативни усложнения (≥IIIa, 6.4% vs. 14.85%), като при тези показатели се наблюдава сигнификантна разлика в полза на ССР ($p<0.05$).

Дискусия

Радикалната стомашна резекция с D2 лимфаденектомия е златен стандарт в лечението на СК. Мултидисциплинарният подход в лечението на СК е от съществено значение. Спленектомия се извършва само при директна инфилтрация на тумора в хилуса на далака. Напреднали стомашни тумори с наличие на далечни метастази са неоперабилни, освен при селектирани неоадювантни случаи на солитарна чернодробна лезия. При инкурабилни пациенти палиативната резекция може да подобри качеството на живот, но се препоръчва само при симптоматични пациенти[8]. За да бъде адекватно стадирането на СК хистологичното изследване след регионална лимфаденектомия трябва да включва повече от 15 лимфни възела. ССР е свързана с по-добра преживяемост, спрямо МВР и палиативни процедури при СК.

МВР при авансирал стомашен карцином с R0 е свързана с по-висока преживяемост спрямо палиативните процедури[9]. Предоперативното отграничаване на Т3/Т4а от Т4b тумори се извършва чрез КТ или ендоскопска ултрасонография. Тези методи обаче нямат висока чувствителност и специфичност, което налага интраоперативна преценка за наличие на инфилтрация към други органи (Т4b) [10]. Поради трудностите в преценката на малигнена инфилтрация в някои серии са докладвани ниски проценти на реална малигнена инфилтрация[11-14]. В настоящото проучване случаите на реална малигнена инвазия са 73.6% (n=78). При МВР се наблюдава по-дълъг болничен престой (средно 13 дни), спрямо ССР, който е 9 дни. По отношение на периоперативната смъртност се наблюдава сигнификантна разлика в полза на ССР, при която е 0.6%, докато при МВР е 3.96% ($p<0.05$). Друга съществена разлика между ССР и МВР са значимите усложнения (Clavien-Dindo ≥ IIIa). При МВР са 14.85%, докато при ССР са 6.4%. Както при ССР така и при МВР се наблюдава сигнификантно по-ниска преживяемост при пациенти с N3 ($p<0.05$).

Сравнението между ССР и МВР показва предимство по отношение на преживяемостта в полза на ССР като МВР са със значително по-ниска преживяемост. Както в групата на ССР така и в групата на МВР се наблюдава значително по-добра преживяемост на пациентите претърпели R0 резекция, спрямо тези с R1. Установихме, че R1 и N3 статуса се явяват неблагоприятни прогностични фактори относно преживяемостта.

Заключение

Стомашната резекция остава единствената опция за радикално лечение при неметастатичен СК. Мултивисцералните резекции имат своето място в лечението на заболяването при стриктно селектирани пациенти в хода на периоперативна терапия, когато са извършени от опитни екипи в специализирани центрове. При МВР се наблюдава по-лоша преживяемост отколкото при ССР, но далеч по-добра спрямо палиативните процедури. От основно значение за краткосрочните и дългосрочните резултати както при ССР, така и при МВР е постигането на R0 резекция. За да бъдат постигнати оптимални резултати е необходим мултидисциплинарен подход и ранна профилактика на заболяването.

Библиография

1. Sitarz R, Skierucha M, Mielko J, Offerhaus GJA, Maciejewski R, Polkowski WP. Gastric cancer: epidemiology, prevention, classification, and treatment. Cancer Manag Res. 2018 Feb 7;10:239-248. doi: 10.2147/CMAR.S149619. PMID: 29445300; PMCID: PMC5808709.
2. Marghalani AM, Bin Salman TO, Faqeeh FJ, Asiri MK, Kabel AM. Gastric carcinoma: Insights into risk factors, methods of diagnosis, possible lines of management, and the role of primary care. J Family Med Prim Care. 2020 Jun 30;9(6):2659-2663. doi: 10.4103/jfmpc.jfmpc_527_20. PMID: 32984103; PMCID: PMC7491774.
3. Karimi P, Islami F, Anandasabapathy S, Freedman ND, Kamangar F. Gastric cancer: descriptive epidemiology, risk factors, screening, and prevention. Cancer Epidemiol Biomarkers Prev. 2014 May;23(5):700-13. doi: 10.1158/1055-9965.EPI-13-1057. Epub 2014 Mar 11. PMID: 24618998; PMCID: PMC4019373.
4. Petryszyn P, Chapelle N, Matysiak-Budnik T. Gastric Cancer: Where Are We Heading? Dig Dis. 2020;38(4):280-285. doi: 10.1159/000506509. Epub 2020 Feb 17. PMID: 32062657.
5. Song Z, Wu Y, Yang J, Yang D, Fang X. Progress in the treatment of advanced gastric cancer. Tumour Biol. 2017 Jul;39(7):1010428317714626. doi: 10.1177/1010428317714626. PMID: 28671042.
6. Sexton RE, Al Hallak MN, Diab M, Azmi AS. Gastric cancer: a comprehensive review of current and future treatment strategies. Cancer Metastasis Rev. 2020 Dec;39(4):1179-1203. doi: 10.1007/s10555-020-09925-3. Epub 2020 Sep 7. PMID: 32894370; PMCID: PMC7680370.
7. A.R. Dias, M.A. Pereira, R.J. Oliveira, M.F.K.P. Ramos, D.J. Szor, U. Ribeiro, B. Zilberstein, I. 249 Cecconello, Multivisceral resection vs standard gastrectomy for gastric adenocarcinoma, J. Surg. Oncol. 250 121 (2020) jso.25862. https://doi.org/10.1002/jso.25862.
8. Fujikuni N, Tanabe K, Hattori M, Yamamoto Y, Tazawa H, Toyota K, Tokumoto N, Hotta R, Yanagawa S, Saeki Y, Sugiyama Y, Ikeda M, Shishida M, Fukuda T, Okano K, Nishihara M, Ohdan H, On Behalf Of Hiroshima Surgical Study Group Of Clinical Oncology HiSCO. Distal Gastrectomy for Symptomatic Stage IV Gastric Cancer Contributes to Prognosis with Acceptable Safety Compared to Gastrojejunostomy. Cancers (Basel). 2022 Jan 13;14(2):388. doi: 10.3390/cancers14020388. PMID: 35053551; PMCID: PMC8773932.
9. J. Lee, S. Noh, K. Lah, S. Choi, J. Min, The prognosis of stage IV gastric carcinoma patients after 261 curative resection, Hepatogastroenterology. 48 (2001) 1802–1805.
10. R. Kwee, T. Kwee, Imaging in local staging of gastric cancer: a systematic review, J. Clin. Oncol. 25 266 (2007) 2107–2116. https://doi.org/10.1200/JCO.2006.09.5224.

11. R.C.G. Martin, II, D.P. Jaques, M.F. Brennan, M. Karpeh, Extended Local Resection for Advanced Gastric Cancer: Increased Survival Versus Increased Morbidity, Ann. Surg. 236 (2002) 159. https://doi.org/10.1097/00000658-200208000-00003.
12. L. Xiao, M. Li, F. Xu, H. Ye, W. Wu, S. Long, W. Li, Y. He, Extended multiorgan resection for cT4 gastric carcinoma: A retrospective analysis, Pakistan J. Med. Sci. 29 (2013). https://doi.org/10.12669/PJMS.292.2898.
13. J.C. Molina, A. Al-Hinai, A. Gosseling-Tardif, P. Bouchard, J. Spicer, D. Mulder, C.L. Mueller, L.E. Ferri, Multivisceral Resection for Locally Advanced Gastric and Gastroesophageal Junction Cancers— 11-Year Experience at a High-Volume North American Center, J. Gastrointest. Surg. 23 (2019) 43–50. https://doi.org/10.1007/S11605-018-3746-5.
14. K. Mita, H. Ito, T. Katsube, A. Tsuboi, N. Yamazaki, H. Asakawa, T. Hayashi, K. Fujino, Prognostic Factors Affecting Survival After Multivisceral Resection in Patients with Clinical T4b Gastric Cancer, J. Gastrointest. Surg. 21 (2017) 1993–1999. https://doi.org/10.1007/S11605-017-3559-Y.

ПАНКРЕАТИЧНИ РЕЗЕКЦИИ ПРИ T4 СТОМАШЕН КАРЦИНОМ.

К. Драганов, А. Петреска, Д. Русенов, Л. Ел-Тал, С. Лавчев, Е. Даскалова, А. Стилянова, Е. Стоянова, Б. Асенова, И. Црънков, П. Дръндов, В. Маринов.

Клиника по чернодробна, жлъчна, панкреатична и обща хирургия. Аджибадем Сити Клиник УМБАЛ Токуда

За кореспонденция:

kiril_draganov2000@hotmail.com

Въведение: Дори в наши дни постигането на R0 резекцзия при локално авансирал стомашен карцином (ЛАСК) е предизвикателство. Тези операции често включват и панкреатична резекция (ПР) като елемент на мултивисцерална резекция (МР).

Цел: Анализ на някои технически аспекти и ранните резултати след МР, включващи и ПР при пациенти с ЛАКС.

Материал и методи: В периода 2007-2022 год. в клиниката ни сме оперирали 549 пациенти със стомашен рак. Панкреатична инфилтрация но без хематогенна и перитонеална дисеминация установихме в 97 случая (17.6%). Това беше показание за МР - 78 случая (1.4%) на “краеви” аптипична панкреатични резекции (капсула и малък фрагмент от паренхима), 5 случая (0.9%) на Whipple-процедура и 14 случая (2.5%) на леви хемипанкреатектомии със спленектомия. R0-резекция доказвахме със задължително експресно хистологично изследване.

Резултати: Ранният постоперативен морталитет и морбидитет след ПР като елемент на МР бяха съответно 1.0% (n=1) и 14.4% (n=14). Причина за екзитуса беше БТЕ. Най-често специфично усложнение беше оформянето на перипанкреатична течна колекция (n=6, 6.2%), но всички тези компликации бяха дренирани интервенционално, неоперативно. Постоперативна панкреатична фистула (Grade) беше второто по честота усложнение - 3.1% (n=3). Кървене в ранния следоперативен период наложи 1 реоперация (1.0%).

Заключение: МР, включващи ПР трябва да се имат предвид като лечебна опция при ЛАКС. Такъв подход е оправдан от стремежа за радикалност, но свързаните с него рискове от висок периоперативен морбидитет понякога са демотивиращи. Ето защо подобна агресивна хирургия трябва да се извършва само при селектирани случаи и в центрове с голям обем дейност.

Ключови думи: локално авансирал стомашен карцином, панкреатична резекция, мултивисцерална резекция

PANCREATIC RESECTIONS IN T4 GASTRIC CANCER

K.Draganov, A.Petreska, D.Rusenov, L.El_Tal, S.Lavchev, E.Daskalova, A.Stilyanova, E.Stoyanova, B.Asenova, I.Crankov, P.Drandov, V.Marinov

Department of Liver, Biliary, Pancreatic and General Surgery
Acibadem City Clinic University Hospital Tokuda

Corresponding Author:

prof. dr Kiril Draganov

email: kiril_draganov2000@hotmail.com

Background: Even nowadays R0 surgery in locally advanced gastric cancer (LAGC) remains a challenge. Such procedures often include pancreatic resections (PR) as a part of a multivisceral resection (MVR).

Aim: Analysis of some technical aspects and early results after MVR, including PR in cases of LAGC.

Material and methods: A total of 549 gastric cancer patients received surgery at our institution between 2007-2022. Pancreatic involvement without hematogenous nor peritoneal dissemination was registered in 97 cases (17.6%). Those data indicated MVR including 78 (1.4%) “wedge” atypical pancreatic resections (capsule and a thin fragment of parenchyma), 5 (0.9%) Whipple procedures and 14 (2.5%) left pancreatectomies and splenectomy. R0 resection was guaranteed by clean resection margins at frozen sections.

Results: The early postoperative mortality and morbidity rates after PR as a part of MVR were 1.0% (n=1) and 14.4% (n=14) respectively. Pulmonary embolism was the cause of fatal outcome. A fluid peripancreatic collection was the most common specific complication (n=6, 6.2%) but all those patients were treated by interventional non-operative drainage. Postopretaive pancreatic fistulas Grade A ranked second - 3.1% (n=3). Bleeding indicated re-operation in 1 case (1.0%).

Conclusion: MVR including PR may be taken in consideration as a treatment option of LAGC. Such an approach is advocated by the aim of radicalism but the risk of high specific morbidity rate might be demotivating. That’s why this aggressive surgery must be performed only in selected cases and in high-volume centers.

Key words: locally advanced gastric cancer, pancreatic resection, multivisceral resection

Въведение

Дори в наши дни постигането на R0 резекция при локално авансирал стомашен карцином (ЛАСК) е предизвикателство. Тези операции често включват и панкреатична резекция (ПР) като елемент на мултивисцерална резекция (МР) в обем дуодено-хемипанкреатектомия (ДХПЕ) или лява хемипанкреатектомия (ЛХПЕ). Подобни доклади в специализираната литература съществуват още от 80-те и 90-те години на XX век [1,2]. Но едва през последните 10-15 години се появят статии, оправдаващи подобна агресивна хирургия, базирайки се на установените ползи от нея по отношение на далечната преживяемост [3-7]. Този подход все още не е приет като стандарт по редица причини: (1) Няма достатъчно убедителни и статистически достоверни данни за ролята на прогностични фактори, на които да се стъпи при вземане на решение за обема на резекцията; (2) Тези процедури са свързани с относително висок периоперативен морталитет и морбидитет, което е обезсърчаващо; (3) Дори и центровете с висок обем

дейност в стомашната хирургия докладват малки серии, основно ретроспективни; (4) Няма единно становище по отношение на мултимодалния лечебен подход (лъчетерапия и химотерапия) - „какво, кога, с каква продължителност и в каква последователност“ [8].

Цел

Анализ на някои технически аспекти и ранните резултати след МР, включващи и ПР при пациенти с ЛАКС.

Материал и методи

В периода януари, 2007 - януари, 2022 год. в Клиниката по чернодробна, жлъчна, панкреатична и обща хирургия, „Аджибадем Сити Клиник УМБАЛ Токуда“ сме оперирали 549 пациенти със стомашен рак в обем „стомашна рекеция с D2 лимфна дисекция“ или „стомашна резекция като елемент на МР + D2 лимфна дисекция“. В посочената бройка не са включени болни с експлорация или с палиативна интервенция.

Ретроспективно разгледахме медицинската документация при всичките болни.

Панкреатична инфилтрация, но без хематогенна и перитонеална дисеминация установихме в 97 случая (17.6%). Всички пациенти бяха на възраст < 65 год., без сериозни придружаващи заболявания, без данни за други органни и/или перитонеални метастази. Това беше показание за МР в различен обем: 78 случая (1.4%) на “краеви” аптипични панкреатични резекции (капсула и малък фрагмент от паренхима), 5 случая (0.9%) на Whipple-процедура и 14 случая (2.5%) на леви хемипанкреатектомии със спленектомия.

Конвенционални бях 96 от операциите, а една - робот-асистирана.

R0-резекция доказвахме със задължително експресно хистологично изследване на всички резекционни лини, в т.ч. и на панкреатичната резекционна линия (при ДХПЕ и ЛХПЕ), както и на хептико-холедоха (при ДХПЕ) преди да започне реконструктивния етап.

Анастомозирането извършвахме по „утвърдените“ за това техники: (1) апаратна анастомоза (стомах-йеюнум, хранопровод-голяма стомашна кривина, хранопровод-йеюнум съответно при дистални, проксимални и тотални гастректомии); (2) Двуетажна йеюно-йеюнална анастомоза; (3) панкреато-йеюнална анастомоза (при възможност с duct-to-mucose anastomosis) най-често по метода на Blumgart, протектирана с дренаж тип “perdu“; (4) билио-дигестивна анастомоза.

Изключително важен беше мониторингът на пациентите в ранния следоперативен период, включващ освен всички витални показатели, лабораторни изследвания, така също и мониторинг на дренажите. Използвахме критериите на International Study Group on Pancreatic Surgery (ISGPS) от 2017 год. за постоперативна панкреатична фистула (респ. инсуфициенция на панкреатичната анастомоза), а именно: наличие на секреция от дренажите, съдържаща панкреатична амилаза в концентрация ≥ 3 пъти над концентрацията й в серума на 3-ия следоперативен ден“.

Резултати

Средната възраст на пациентите в цялата серия беше 56.8 год. (28-64 год.) при съотношение мъже/жени = 1.5/1 (n=59/38). При 42 (43.3%) от тях регистрирахме придружаваща артериална хипертония (редовна медикаментозна терапия). Второто по честота съпътстващо състояние беше вторичната анемия – 13.4% (n=13). Единадесет (11.3%) бяха диабетиците с добър кръвно-захарен контрол. Един пациент (1.0%) беше с коронарно стентиране в миналото, без данни за миокардна исхемия и при съхранена помпена функция на сърцето (доказано с ЕхоКГ). Нямаше случаи на сериозни и декомпенсирани придружаващи болести. Девет от пациентите (9.3%) бяха с повече от едно придружаващо заболяване.

Предоперативно беше проведен пълен набор от лабораторни и инструментални изследвания с хистологично верифициране на първичния карцином.
Времетраенето на интервенцията варираше от 3:45 ч. до 7:10мин. Количеството на интраоперативната кръвозагуба беше средно 280ml (150-650ml). Само в 6 случая (6.2%) се наложи интраоперативна хемотрансфузия.
При петте случая на ДХПЕ диаметърът на d.pancreaticus major беше около 3.0mm, което направи изключително трудно извършването на duct-to-mucose anastomosis.
Ранният постоперативен морталитет и морбидитет след ПР като елемент на МР бяха съответно 1.0% (n=1) и 14.4% (n=14). Причина за екзитуса беше БТЕ.
Най-често специфично усложнение беше оформянето на перипанкреатична течна колекция (n=6, 6.2%). В 4 от тези случаи се касаеше за ЛХПЕ, в 2 за „парциална, атипична“ (краева) резекция. Всички тези колекции бяха дренирани интервенционално, неоперативно.
Постоперативната панкреатична фистула (ПОПФ) беше второто по честота специфично усложнение - 3.1% (n=3). По критериите на ISGPS два от случаите бяха GradeA и един Grade B, като и трите случая бяха при пациенти след ДХПЕ.
Хеморагия в ранния следоперативен период наложи 1 реоперация (1.0%).
Обсъждане
Постигането на R0 резекция при стомашен карцином е задължителен елемент от цялостната лечебна стратегия, когато се стремим към добри отдалечени резултати [1-8].
По данни на Japanese Gastric Cancer Society ДХПЕ при ЛАСК е индицирана в 0.1% (n=120/12202) и се характеризира с 41.4% 5-годишна преживяемост [9]. Li et al [8] докладват собствена серия с 39.3% постигната 5-годишна преживяемост, което е съпоставимо със същия показател за стадий IIIB на заболяването (34.8%) [8].
Какви проблеми и въпроси могат да възникнат в хода на една МР, включваща ДХПЕ или ЛХПЕ в обема си?
<u>Първо</u>: Трудности по време на експлорацията (интраоперативната преценка) при липса на категорични предоперативни данни за T4b карцином с панкреатична инфилтрация (основно от КАТ или ЯМР).
Липсата на „ясен дисекционен план“ между задната стомашна стена и капсулата (+/- паренхим) на панкреаса не винаги означава карциномна инфилтрация [6,7]. Макроскопски, а понякога и при експресно хистологично изследване (Gefrier) е трудно да се прецени дали не се касае за дезмопластична и/или инфламаторна реакция около тумора, което означава липса на индикация за панкреатична резекция. Неоадювантната химиотерапия в много случаи помага разграничаването на „псевдотуморната инфилтрация“ от „истинската ракова инфилтрация“, което пък от своя страна улеснява избора на обема на интервенцията.
<u>Второ</u>: Панкреасният остатък при ДХПЕ често (почти винаги) е неподходящ за анастомозиране.
Първичният неопластичен процес не засяга панкреаса, което предполага мек паренхим („soft pancreas“) и недилатиран Вирсунгов канал [5-7]. Освен технически трудно изпълнение на анастомозата и в частност на duct-to-mucose анастомозата, това крие и висок риск от инсуфициенция с оформяне на панкреатична фистула при адекватно дрениране, или на перипанкреатична течна колекция с всички рискове от това.
„Неподходящи за анастомозиране“ бяха характеристиките на панкреатичния остатък и в четирите наши случая на ДХПЕ.
<u>Трето</u>: Липсват доказани прогностични фактори при тези интервенции, които да помогнат при вземането на решение „Дали да се оперира или не?“

Съществуват някои факти в тази насока, но те се базират на малки серии. Такова е проучването на Saka et al [6] върху 23 пациенти с ДХПЕ при ЛАСК. При метастатични парааортални лимфни възли и позитивна цитология от перитонеален лаваж (перитонеална дисеминация) 5-годишна преживяемост е 0%, докато при липсата им тя е 47.4%.
Nunobe et al [4] установяват връзка между 5-годишната преживяемост и N-статуса - 50% при ≤ pN2 и едва 7.7% при ≥ pN3. И тук броят оперирани е относително малък (n=31).
Считаме, че хематогенната и/или перитонеалната дисеминация са абсолютна контраиндикация за предприемане на ДХПЕ при ЛАСК.
Четвърто: Висок ранен постоперативен морталитет и морбидитет, което внася съмнение от ползата от тази хирургия
Цитираните по-горе японски автори Nunobe et al [4] и Saka et al [6] докладват резултатите на своите институции (и двете с голям обем дейност в областта на стомашната хирургия) при ДХПЕ на ЛАСК. Прави впечатление високият периоперативен ранен морбидитет - съответно 45.1% (14/31) и 73.9% (17/23), както и 12.9% % морталитет в първата серия (4/31) и 0% (0/17) във втората. Най-честото специфично усложнение е била ПОПФ, съответно в 12.9% [4] и 43.5% [6]. Saka et al акцентират върху факта, че ранното разпознаване на тази компликация и правилното менажиране на дренажите в смисъл мониторинг и гарантиране на проходимостта им е основна гаранция за превенция на оформяне на перипанкреатична течна колекция, абсцедиране, руптура на псевдоаневризма с последваща живото застрашаваща хеморагия, сепсис [6]. В тази връзка препоръката е ДХПЕ при ЛАСК да се осъществява единствено и само в центрове, където има богат опит освен със стомашната, така също и с панкреатичната резекционна хирургия [4, 6].
ПОПФ регистрирахме при трима от четирите ни пациенти с ДХПЕ, но нито една от тях от своя страна не доведе до други последващи усложнения.
Заключение
Базирайки се на наблюденията ни през последните 15 години върху пациенти с ЛАСК (тогава, когато се касае за карциномна инфилтрация на панкреаса) обръщаме внимание на следните ключови моменти: (1) Адекватна предоперативна диагностика, базираща се основно на ФГС, КАТ и ендоскопска УЗД, с която максимално точно да се установи или поне предположи наличието на инфилтрация; (2) Преценка на кондиционното състояние на потенциалния кандидат за МР – възраст и коморбидитет; (3) Щателнта интраоперативна експлорация и окончателно вземане на решение за мултивисцерален характер на намесата след експресни хистологични изследвания; (4) Стремеж посредством добра оперативна техника, активна реанимационна терапия и мониторинг за постигане на добри ранни следоперативни резултати - морталитет и морбидитет; (5) Обсъждане на всеки конкретен случай на онкологична комисия и определяне на адекватната схема за мултимодалното лечение - неодювантна лъче- или лъче-химиотерапия (?), адювантна такава (?); (6) Проследяване на пациентите и отчитане на далечните резултати, или с други думи търсим отговор на въпроса „оправдан ли е подходът ни?“.
МР, включващи ПР (ДХПЕ, ЛХПЕ) трябва да се имат предвид като лечебна опция при ЛАКС. Такъв подход е оправдан от стремежа за радикалност, но свързаните с него рискове от висок периоперативен морбидитет, които понякога са демотивиращи.
Постигнатите от нас ранни постоперативни резултати са основание да продължим да извършваме тези намеси. Считаме, че подобна агресивна хирургия трябва да се извършва само при селектирани случаи: възраст < 60 (65) год., без сериозен коморбидитет, без данни за хематогенна и перитонеална дисеминация. Тези интервенции е редно да се извършват

само в центрове с голям обем дейност и наличие на всички структури, необходими за диагностиката и лечението.

Литература:

1. Ohashi I. Combined resection of adjacent organs for advanced cancer of the stomach: pancreatoduodenectomy and left upper abdominal evisceration (in Japanese) Surg Ther. 1985;52:173–180.
2. Shchepotin IB, Chorny VA, Nauta RJ, Shabahang M, Buras RR, Evans SR. Extended surgical resection in T4 gastric cancer. Am J Surg. 1998;175:123–126.
3. Wang XB, Yang LT, Zhang ZW, Guo JM, Cheng XD. Pancreaticoduodenectomy for advanced gastric cancer with pancreaticoduodenal region involvement. World J Gastroenterol. 2008;14:3425–3429.
4. Nunobe S, Hiki N, Ohyama S, Fukunaga T, Seto Y, Yamaguchi T. Survival benefits of pancreatoduodenectomy for gastric cancer: relationship to the number of lymph node metastases. Langenbecks Arch Surg. 2008;393:157–162.
5. Chan WH, Cheow PC, Chung AY, Ong HS, Koong HN, Wong WK. Pancreaticoduodenectomy for locally advanced stomach cancer: preliminary results. ANZ J Surg. 2008;78:767–770.
6. Saka M, Mudan SS, Katai H, Sano T, Sasako M, Maruyama K. Pancreaticoduodenectomy for advanced gastric cancer. Gastric Cancer. 2005;8:1–5.
7. Yura M, Takano K, Adachi K, Hara A, Hayashi K, Tajima Y, Kaneko Y, Ikoma Y, Fujisaki H, Hirata A, Hongo K, Yo K, Yoneyama K, Dehari R, Koyanagi K, Nakagawa M. Pancreaticoduodenectomy after neoadjuvant chemotherapy for gastric cancer invading the pancreatic head: A case report. World J Gastroenterol. 2021 Feb 14;27(6):534-544.
8. Li DB, You J, Wang SJ, Zhou YM. Pancreaticoduodenectomy for locally advanced gastric cancer: Results from a pooled analysis. Asian J Surg. 2019;42:477–481.
9. Katai H, Ishikawa T, Akazawa K, Isobe Y, Miyashiro I, Oda I, Tsujitani S, Ono H, Tanabe S, Fukagawa T, Nunobe S, Kakeji Y, Nashimoto A Registration Committee of the Japanese Gastric Cancer Association. Five-year survival analysis of surgically resected gastric cancer cases in Japan: a retrospective analysis of more than 100,000 patients from the nationwide registry of the Japanese Gastric Cancer Association (2001-2007) Gastric Cancer. 2018;21:144–154.

ВЪЗМОЖНОСТИ ЗА РАДИКАЛНО ЛЕЧЕНИЕ НА АВАНСИРАЛИЯ СТОМАШЕН КАРЦИНОМ (АСК) T2-4A N1-3B С ПОЗИТИВНА ЦИТОЛОГИЯ И/ИЛИ ПЕРИТОНЕАЛЕАЛНИ МЕТАСТАЗИ(ПМ).

Николай В. Белев[1,2], Радослав В. Пенков[1], Михаил Т. Славчев

Хирургично Отделение, УМБАЛ-Еврохоспитал, Пловдив[1.] Медицински Симулационен и Тренировъчен Център, МУ-Пловдив[2.] Катедра по Пропедевтика на хирургическите болести, Медицински факултет, МУ- Пловдив[3]

Адрес за кореспонденция:

Клиника по хирургия, УМБАЛ Еврохоспитал, ул. „Коматевско шосе“ №79, гр. Пловдив

E-mail: nikbel.vm@gmail.com

Цел. Установяване на ефективността от съчетанието на радикална лапароскопска или отворена с гастректомия с Д2 лимфна дисекция) с HIPEC (Hyperthermic Intraperitonial Chemoterapy), при АСК на стомаха за превенция и/или лечение на ПК.

Въведение. Перитонеалното разпространението при рак на стомаха се среща в 40-50% от пациентите. ПМ е по-чести при дифузен, нискодиференциран аденокарцином или линитис пластика (60-70%), Гастректомия с перитонектомия и HIPEC, показва добра възможност за лечение на тази група пациенти.

Материал и метод. Обобщаваме наличните доказателства за ефективността на HIPEC добавена към хирургично лечение и адаптиране на собствен опит.

Резултати . Добавяне на HIPEC към стандартно лечение при пациенти с авансирал СК с позитивна цитология води до статистически значимо удължена 3- и 5-годишна обща преживяемост (ОП) (RR 0.82, $p < 0.01$). Авторите регистрират най-голям ефект от HIPEC върху ОП при пациенти с позитивна перитонеална цитология и ограничено нодално ангажиране (N1-2). Съобщава се за постигане на 1-, 2- и 5-годишна ОП съотв. при 50.0%, 35.8% и 13.0% от пациентите след циторедуктивна хирургия(ЦХ) с HIPEC. Всички проучвания отчитат най-значимо удължаване на преживяемост при пациенти с индекс на перитонеална карциноза < 6 и извършена пълна циторедукция- CC-0 .

Заключение. При пациенти с локално авансирал стомашен карцином (T3-4 и/или N+ и/или CY+) и при пациенти перитонеални метастази би трябвало да се прилага ЦХ с HIPEC с цел постигане на пълен отговор, редукция на рецидиви и подобряване на преживяемостта.

Ключови думи*:* Стомашен карцином, HIPEC, Лапароскопска гастректомия, Д2 лимфна дисекция.

POSSIBILITIES FOR RADICAL TREATMENT OF ADVANCED GASTRIC CANCER (GC), T2-4N1-3BM1, P1 WITH POSITIVE CYTOLOGY OR PERITONEAL METASTASES.

Nikolay V. Belev[1,2,3], Radoslav V. Penkov[1], Mihail T. Slavchev[1]

Surgical Department, University Hoospital-Eurohospital, Plovdiv[1]
Medical Simulation and Training Center, Medical University Plovdiv[2]
Department of Propedevtic of Surgical Desease, Faculty of Medicine, Medical University-Plovdiv[3]

Corresponding Author:

Dr. Nikolay. Belev

email: nikbel.vm@gmail.com.

Aim. Establishing the effectiveness of the combination of radical laparoscopic or open gastrectomy with D2 lymph dissection (H2) with HIPEC (Hyperthermic Intraperitoneal Chemotherapy), in ASA of the stomach for the prevention and / or treatment of PC.

Introduction. Peritoneal spread in gastric cancer occurs in 40-50% of patients. AF is more common in diffuse, poorly differentiated adenocarcinoma or linitis plastics (60-70%), gastrectomy with peritonectomy and HIPEC, shows a good opportunity to treat this group of patients.

Material and method. We summarize the available evidence for the effectiveness of HIPEC added to surgical treatment and adaptation of our own experience.

Results. Addition of HIPEC to standard treatment in patients with advanced SC with positive cytology resulted in statistically significant prolonged 3- and 5-year overall survival (RV) (RR 0.82, p <0.01). The authors reported the greatest effect of HIPEC on OP in patients with positive peritoneal cytology and limited nodal involvement (N1-2). It is reported that 1-, 2- and 5-year OPs, respectively. in 50.0%, 35.8% and 13.0% of patients after cytoreductive surgery (CF) with HIPEC. All studies reported the most significant prolongation of survival in patients with peritoneal carcinoma index <6 and complete cytoreduction - CC-0.

Conclusion. HIPEC HF should be used in patients with locally advanced gastric cancer (T3-4 and / or N + and / or CY +) and in patients with peritoneal metastases to achieve a complete response, reduce recurrences and improve survival.

МУЛТИВИСЦЕРАЛНИ РЕЗЕКЦИИ ПРИ ЛОКАЛНО АВАНСИРАЛ Т4 КАРЦИНОМ НА ГАСТРОИНТЕСТИНАЛНИЯ ТРАКТ.

Ивелин Р. Такоров[1], Димитрия В. Вълчева[1], Цонка В. Луканова[1], Стефан И. Симеоновски[1], Димитър Р. Димитров[1], Мария И. Абрашева[2].

[1]Първа клиника по коремна хирургия, ВМА, гр. София, [2]Клиника по анестезиология и интензивно лечение, ВМА, гр. София

Адрес за кореспонденция:

гр. София 1606, ул. „Св. Г. Софийски“ 3, Военномедицинска академия, Първа клиника по коремна хирургия, тел: 02 92 25 711,

e-mail: didi.valcheva@gmail.com

д-р Димитрия Вълчева

Въведение: Ролята на блоковите резекции при локално авансирали тумори все още бива обект на дискусия, поради високия риск от морталитет и морбидитет. Въпреки това извършването на една такава интервенция при локално авансирали Т4 тумори, без наличие на далечни метастази, може да бъде единствения шанс за постигане на R0 резекционни линии и по – добра преживяемост на тези пациенти.

Цел: Да оценим ефикасността на блоковите резекции по отношение на морбидитет и морталитет.

Материали и методи: 17 пациенти (пет жени и дванадесет мъже) със средна възраст 65,7 години са постъпили в ПККХ с локално авансирал Т4 карцином на стомаха (58%), на панкреаса (17%), на дебелото черво (5%), и бъбречен карцином (5%). При всички пациенти е извършена „ен блок“ мултивисцерална резекция, която включва два (17,6%), три (41,2%), четири (23,5%) и пет (11,7%) органа.

Резултати: Всички пациенти в ранния следоперативен период са преведени в Интензивна Клиника. Ранните следоперативни усложнения включват – Covid – 19 асоциирана пневмония при един пациент (което налага 53 дневен болничен престой), инсуфициенция на дуоденалния чукан с последваща реоперация при един от пациентите и морталитет при двама пациенти. 82,3% от пациентите са изписани на 13,6ти следоперативен ден. Окончателният патохистологичен резултат показва R0 резекционни линии при 100% от пациентите, наличие на метастази в изолираните лимфни възли при 54,5% от пациентите, при среден брой на изолираните лимфни възли – 31,6. При средно проследяване от 10 месеца, наблюдавахме преживяемост от 71,6% .

Заключение: Мултивисцералните резекции при локално авансирали Т4 карциноми на горния гастроинтестинален тракт са технически постижими и са свързани с приемлив морбидитет и морталитет.

Ключови думи: мултивисцерални резекции, Т4 локално авансирал карцином

MULTIVISCERAL RESECTIONS FOR T4 LOCALLY ADVANCED GASTROINTESTINAL TUMORS

Ivelin R. Takorov[1], Dimitriya V. Valcheva[1], Tsonka V. Lukanova[1], Stefan I. Simeonovski[1], Dimitar R. Dimitrov[1], Mariya I. Abrasheva[2]

[1]*First Clinic of Abdominal Surgery, Military Medical Academy, Sofia, Bulgaria*
[2]*Clinic of Anaesthesiology and Intensive care, Military Medical Academy, Sofia, Bulgaria*
Corresponding Author:

Dimitriya Valcheva MD

email: didi.valcheva@gmail.com

Background: The role of multivisceral resections for locally advanced tumors is still debated, because of its increased morbidity and mortality rate. However, performing multivisceral resection for locally advanced T4 carcinomas with no distant metastases may be the only chance of achieving R0 resection line and obtaining better survival rate.

Aim: Our Aim is to evaluate the efficacy of multivisceral resections in terms of morbidity, mortality and survival rate.

Materials and methods: 17 patients (12men and 5 women), with average age of 65.7 years were admitted to our clinic with locally advanced T4 gastric (58%), distal pancreatic (17%), colonic (5%) and renal (5%) cancer with no established distant metastases. All the patients underwent mltivisceral en bloc resection involving two (17.6%) three (41.2%), four (23.5%) and five (11.7%) organs, respectively.

Results: All the patients were transferred to the ICU department for the early postoperative period where no assisted ventilation was needed. Early complications included Covid – 19 associated pneumonia (with 53 days hospital stay,) death by one of the patients and duodenal leakage with reoperation also by one of the patients. 82,3% of the patients were discharged on the 13.6th postoperative day. Pathologic examination revealed no residual tumour and presentation of nodal involvement in about 54.5% of patients with mean number of isolated lymph nodes – 31.6. With the mean follow up of 10 months we observed 29.4% mortality rate and 71,6% survival rate.

Key words: multivisceral resection, locally advanced T4 tumor

Conclusions: Multivisceral resections for locally advanced upper abdominal tumors is technically feasible and can be achieved with acceptable mortality rate. However, performing this kind of surgeries should be made only in specific centers by experienced surgeons.

ГИГАНТСКИ СТОМАШНИ ТУМОРИ

К. Драганов, А. Петреска, В. Маринов, Д. Русенов, Е. Даскалова, С. Лавчев, А. Стилянова, Б. Асенова, Е. Стоянова, И. Црънков.

Клиника По Чернодробна, Жлъчна, Панкреатична И Обща Хирургия, Аск Умбал Токуда София

Въведение: Липсва общоприета дефиниция за „гигантски стомашен тумор“ (ГСТ), но в повечето публикации като такива авторите приемат неоплазмите с размер над 10.0см. В тази рубрика не се включват карциномите. Най-често се касае за GIST или лимфом. Клиничните прояви зависят от локализацията и размера на тумора. Нерядко първата изява е свързана с усложнение, най-често остра/хронична хеморагия.

Цел: Анализ на резултатите от лечението на пациенти с ГСТ

Материал и методи: За периода 2007-2022 год. сме извършили 13 дистални субтотални гастректомии при пациенти с ГСТ (с размер над 10.0 см.). Основни клинични изяви бяха астено-адинамия, резултат на вторична анемия (n=13) и консумативен синдром (n=10). При двама болни първа масивна хеморагия от

горния ГИТ беше първа проява на болестта. Диагностиката се базираше на ФГС, КАТ и ЯМР, напоследък и на ендоскопска ехография.

Резултати: Средната възраст на пациентите беше 52.4 год. (47-71 год.) при съотношение мъже/жени = 8/5. Няма ранен следопертивен морталитет. Специфичният морбидитет включваше 2 случая на хеморагия от анастомозата (Grade A и Grade B) и 1 анастомозит. Патохистологично установихме 8 случая на GIST, 3 на MALT-лимфома и 1 на интрамурален липом.

Заключение и изводи: По правило повечето стомашни бенигнени тумори с размери до 4.0см. и които не са локализирани в кардията или антрум-пилор са асимптоматични. Възможност за нарастване и определяне като ГСТ имат тези, засягащи фундуса и корпуса. Улцерациите с хронична кръвозагуба определят и „задължителния“ анемичен синдром. Корекцията му предоперативно е основна предпоставка за липсата на компликации в ранния следоперативен период.

Ключови думи: гигански стомашен тумор; дистална стомашна резекция

GIANT GASTRIC TUMORS

K.Draganov, A.Petreska, V.Marinov, D.Rusenov, E.Daskalova, A.Stilyanova, E.Stoyanova, B.Asenova, I.Crankov

Department of Liver, Biliary, Pancreatic and General Surgery
Acibadem City Clinic University Hospital Tokuda

Corresponding Author:

prof. dr Kiril Draganov

email: kiril_draganov2000@hotmail.com

Background: There is no definition of a “Giant gastric tumor” (GGT) but many authors have accepted as a limit size neoplasms larger than 10.0 cm. In rule gastric cancer in not included in this heading. GIST and lymphomas represent the great majority of GGTs. Signs and symptoms depend on tumor size and location. Often the initial clinical presentation is due to a complication – acute/chronic bleeding.

Aim: Analysis of treatment results in patients with GGTs

Material and methods: Thirteen patients with GGTs (larger than 10.0 cm) received distal gastrectomy at our institution between 2007-2022. Weakness caused by anemia (n=13) and weight loss (n=10) were the most common sign while massive upper GI bleeding was the first and only manifestation in 2 cases. Diagnostics was based on FGS, CT scan and MRI. Recently we relied on endoscopic ultrasonography.

Results: Mean age of patients was 52.4 years (range 47-71 years). The male/female ratio was 8/5. No fatal outcomes and 3 complications were registered. Two episodes of anastomotic bleeding (Grade A and Grade B) and one anastomotic oedema represented specific morbidity. Histological tests found out 8 GISTs, 3 MALT-lymphomas and 1 intramural lipoma.

Conclusion: Usually benign gastric tumors smaller than 4.0 cm are asymptomatic except those in the cardia or pylorus. Tumors affecting the gastric corpus and fundus might grow up to GGTs. Ulceration and chronic bleeding cause the “mandatory” anemia. Preoperative substitution of blood loss is the main prerequisite for low morbidity and mortality rates.

Key words: giant gastric tumors; distal gastrectomy

За контакт: kiril_draganov2000@hotmail.com

Ключови думи:: гигански стомашен тумор; дистална стомашна резекция

Въведение

Липсва общоприета дефиниция за „гигантски стомашен тумор“ (ГСТ), но в повечето публикации като такива авторите приемат туморите с размер над 10.0см. [1,2]. В тази рубрика не се включват карциномите, поради което честотата им е между 5-10% от всички стомашни неоплазми [1,2]. Най-често се касае за GIST, лимфом и по-рядко за липом [1-3]. Клиничните прояви зависят от локализацията и размера на тумора, като нерядко първата изява е свързана с усложнение – остра или хронична хеморагия или перфорация с перитонит [1-3].

Цел

Анализ на резултатите от лечението на пациенти с ГСТ

Материал и методи

За периода 2007-2022 год. сме извършили 13 дистални субтотални гастректомии при пациенти с ГСТ.

Ретроспективно събрахме и анализирахме информацията при всичките тези случаи - клиничин прояви, лабораторни показатели, инструментални изследвания, интраоперативна находка. Предоперативната ФГС с биопсия, както и ендоскопската ехография отхвърляха вероятността да се касае за карцином или „тумор по съседство“, инфилтриращ стомшната стена. Съществено място в диагностичния процес заемаше и неинвазивната образна диагностика - КАТ или ЯМР.

Цялостната информация предполагаше наличие на стомашен интрамурален тумор с ограничено (както при GIST или липома) или по-дифузно (типично за лимфома) засягане.

Основни клинични изяви бяха астено-адинамия, резултат на вторична анемия (n=13) и консумативен синдром (n=10). При двама болни първа масивна хеморагия от горния ГИТ беше първа проява на болестта. При 9 пациенти при снемане на физикалния статус палпаторно се установи наличието на туморна формация в епигастриума.

Хирургичните методи включваха единствено конвенционална субтотална дистална стомашна резкеция, експресно хистологично верифициране напървичния тумор, както и доказване липсата на тумона инфилтрация в резекционните линии. Гастро-йеюностомията беше omega- или Roux-en-Y type.

Резултати

Средната възраст на оперираните от нас пациенти с ГСТ беше 52.4 год. (47-71 год.). Преобладаваше засягането на мъжкия пол - съотношение мъже/жени = 8/5.

Няма регистриран ранен следопертивен морталитет (до 30-ия следоперативен ден).

Специфичният усложнения развиха трима болни. Хеморагия от анастомозата (Grade A и Grade B) регистрирахме при двама пациенти. В един случай се разви анастомозит, преодолян с нестероидни противовъзпалителни средства.

Макроскопски размерите на туморите варираха от 10.0 до 21.0см.

Патохистологичното изследване установи GIST при 8 пациенти, MALT-лимфом при трима и интрамурален липом при един.

Обсъждане

ГСТ дълго време протичат безсимптомно, което позволява и нарастването им до размери, определящи ги именно като „гигантски“ [1,2].

GIST са най-честите мезенхимни тумори на стомашно-чревния тракт, като стомахът е предилекционна локализация [4–6]. Хирургичното им отстраняване е основен метод в цялостната лечебна схема, но при 30% - 50% от болните заболяването рецидивира до края на втората година, особено ако е туморът е с размери >10 cm [7,8]. Обяснението за локалния рецидив се крие във фактът, че болшинството от гигантските стомашни GIST-ове често засягат съседни тъкани/структури/органи, налагащо мултивисцерални резекции, но и с предпоставка за резидиуми, даващи началото на рецидива. [9,10].

Липомите редко се локализират в стомаха - < 1% от всички стомашни тумори [1, 11]. Дълго време протичан безсимптомно, което позволява нарастването им до размери ≥10 cm [12]. Най-често водят до обструктивни прояви или хеморагия, което от своя страна налага хирургия. В специализираната литература се срещат основно доклади на клинични случаи [13-18].

Гастро-интестиналните non-Hodgkin лимфоми са най-честия екстранодален локус на тази патология [3]. Проявяват се в два хистологични варианта: MALT lymphoma (marginal zone B cell lymphomas of mucosa-associated lymphoid tissue) и DLBCL (diffuse large B cell lymphoma), преди класифицирани съответно като „low-grade“ и „high-grade“ стомашни лимфоми [19-21]. Първичните стомашни лимфоми са сравнително редки - 1%–5% от всички стомашни тумори [22,23]. Дълго време протичан безсимптомно или с неспецифична симптоматика – коремна болка (50%) и диспептичен синдром (30%), като специфичната клиника (фебрилитнет, нощно изпотяване, загуба на тегло) се среща много рядко [24]. Всичко това е предпоставка за късна диагноза, често при настъпили усложнения – перфорация или нарастване до големи размери с обтурация на кардия или анструм-пилор [3].

Заключение и изводи

По правило повечето стомашни бенигнени тумори с размери до 4.0см. и които не са локализирани в кардията или антрум-пилор са асимптоматични. Възможност за нарастване и определяне като ГСТ имат тези, засягащи фундуса и корпуса. Улцерациите с хронична кръвозагуба определят и „задължителния“ анемичен синдром при болшинството от болните. Корекцията му предоперативно е основна предпоставка за липсата на компликации в ранния следоперативен период.

Литература

1. Amundson JR, Straus D, Azab B et al. Giant symptomatic gastric lipoma: A case report and literature review. Int J Surg Case Rep. 2018;51:313-317.

2. Shen C, Chen H, Yin Y et al. Treatment and Prognoses in Patients With Primary Gastrointestinal Stromal Tumors ≥10 cm: A Single-Institution Experience in China. Medicine (Baltimore). 2015 Jul;94(28):e1117.

3. Ohkura Y, Lee S, Kaji D, Ota Y, Haruta S, Takeji Y, Shinohara H, Ueno M, Udagawa H. Spontaneous perforation of primary gastric malignant lymphoma: a case report and review of the literature. World J Surg Oncol. 2015 Feb 8;13:35.

4. Joensuu H, Vehtari A, Riihimäki J, et al. Risk of recurrence of gastrointestinal stromal tumour after surgery: an analysis of pooled population-based cohorts. Lancet Oncol 2012; 13:265–274.

5. Woodall CE, III, Brock GN, Fan J, et al. An evaluation of 2537 gastrointestinal stromal tumors for a proposed clinical staging system. Arch Surg 2009; 144:670–678.

6. Zhou B, Zhang M, Yan S, et al. Primary gastrointestinal stromal tumor of the liver: report of a case. Surg today 2014; 44:1142–1146.

7. Dematteo RP, Ballman KV, Antonescu CR, et al. Adjuvant imatinib mesylate after resection of localised, primary gastrointestinal stromal tumour: a randomised, double-blind, placebo-controlled trial. Lancet 2009; 373:1097–1104.

8. Rutkowski P, Nowecki ZI, Michej W, et al. Risk criteria and prognostic factors for predicting recurrences after resection of primary gastrointestinal stromal tumor. Ann Surg Oncol 2007; 14:2018–2027.

9. Abdel-Ghaffar M. Large gastrointestinal stromal tumor size does not imply early recurrence. Int Med Case Rep J 2010; 3:13–17.

10. Wada N, Kurokawa Y, Nishida T, et al. Subgroups of patients with very large gastrointestinal stromal tumors with distinct prognoses: a multicenter study. J Surg Oncol 2014; 109:67–70.

11. Nickloes T.A., Sutphin D.D. Lipomas: background, pathophysiology and etiology. Medscape. 2017 https://emedicine.medscape.com/article/191233 Retrieved 12/15/2017

12. Goh P., Lenzi J.E. Surgical Treatment: Evidence-based and Problem-oriented. Zuckschwedrt Publishers; Munich: 2001. Benin tumors of the stomach and duodenum.

13. Cappell M.S., Stevens C.E., Amin M. Systematic review of giant gastric lipomas reported since 1980 and report of two new cases in a review of 117110 esophagogastroduodenoscopies. World J. Gastroenterol. 2017;14(23(30)):5619–5633.

14. Termos S., Reslan O., Alqabandi O. Giant gastric lipoma presenting as GI bleed: enucleation or resection? Int. J. Surg. Case Rep. 2017;41:39–42.

15. Singh K., Venkateshwarlu K., Malik A.K., Nagi B., Yadav R.V. Giant gastric lipoma presenting with fever and melena. Indian J. Gastroenterol. 1987;6(July (3)):181–182.

16. Ramaraj R., Robert S.A., Clarke G., Williams G., Thomas G.A. A rare case of iron deficiency. Eur. J. Gastroenterol. Heptaol. 2012;24(January (1)):82–83.

17. Rao C., Rana S.S., Lal A. Large gastric lipoma presenting with GI bleeding. Gastrintest. Endosc. 2013;l77(March (3)):512–513.

18. Priyadarshi R.N., Anand U., Pandey M.K., Chaudhary B., Kumar R. Giant gastric lipoma presenting as gastric outlet obstruction – a case report. J. Clin. Diagn. Res. 2015;9(October (10)):PD03–4.

19. Khadraoui H, Feigin KN, Fox JJ, Onq L, Shike M, Yahalom J, et al. Successful management of gastric perforation in Stage IV diffuse large B-cell lymphoma with chemoradiation therapy, percutaneous endoscopy gastrostomy for gastric drainage, and percutaneous endoscopy jejunostomy for nutrition. Clin Lymphoma Myeloma Leuk. 2013;13(3):327–30.

20. Sano R. Classification of malignant gastric lymphoma. Tokyo: Igakushoin; 1987. pp. 257–75.

21. Yabuki K, Tamasaki Y, Satoh K, Maekawa T, Matsumoto M. Primary gastric lymphoma with spontaneous perforation: report of a case. Surg Today. 2000;30:1030–3.

22. Dawson IM, Cornes JS, Morison BC. Primary malignant lymphoid tumors of the intestinal tract: report of 37 cases with a study of factors influencing prognosis. Br J Surg. 1961;49:80–9.

23. Ghai S, Pattison J, Ghai S, O'Malley ME, Khalili K, Stephens M. Primary gastrointestinal lymphoma: spectrum of imaging findings with pathologic correlation. Radiographics. 2007;27:1371–88. doi: 10.1148/rg.275065151.

24. Brooks JJ, Enterline HT. Primary gastric lymphomas: a clinicopathologic study of 58 cases with long-term follow-up and literature review. Cancer. 1983;51:701–11.

ЛАПАРОСКОПСКА АТИПИЧНА РЕЗЕКЦИЯ НА СТОМАХА ЗА РЯДЪК ВИД МЕЗЕНХИМЕН ТУМОР НА СТОМАХА.

Георги Ч. Желев, Тодор Р. Янев, Бойко Г. Коруков, Николай М. Пенков, Теофил А. Седлоев, Димитър Т. Пейчинов, Славяна С. Ушева, Явор А. Николов, Мирослав Д. Арабаджиев, Иван В. Димитров, Ивелина К. Георгиева, Борис Д. Кунев, Иван П. Василев.

Клиника По Хирургия УМБАЛ „Царица Йоанна“ – ИСУЛ, София

Лице за връзка:

Георги Желев

тел.:0887693981

e-mail: georgi.jelev1979@abv.bg

Обобщение: Мезенхимните тумори представляват хетерогенна група неоплазми, включващи бенигнени, малигнени и гранично малигнени лезии. Тези тумори представялват около 1 % от всички малигнени тумори при възрастни но към 15 % в педиатричната популация. Най-честият мезенхимен тумор на гастроинтестиналния тракт е т.нар ГИСТ (гастроинтестинален стромален тумор), който прозхожда от пейсмейкърните клетки на Кахал и в повечето случаи експресират мутации в гена CD 117 (Kit). Имунохистохимията ни помага да диференцираме тази хетерогенна група тумори, като основно се изследват CD 34, CD 117, десмин, актин и др. Клиничната картина на тези тумори често е неспецифична болка или дикомфорт в корема, кървене от ГИТ, като нерядко първа е изява на този вид тумори са далечните метастази. Особен вид мезенхимни неоплазми са възпалителните миофибробластни тумори. Те принадлежат към групата вретеновидно клетъчните тумори, като специфичното при тях е експресията на актин, както и инфламаторната компонента. Честотата на тези тумори е изключително ниска, като годишно в САЩ се диагностицират 150-200 случая (всички локализации).

Случай: Касае се за пациент на 42 г., който по повод оплаквания от внезапна болка в епигастриума, имитираща перфорация на кух орган провежда абдоминална ехография и КАТ на корем, на които се установява масивна туморна формация (около 8 см в най-големия си диаметър) в епигастриума. Самият тумор е в контакт с предна коремна стена, 3-ти сегмент на черния дроб и стомаха, като предоперативно е трудно да се уточни органа на произхода на формацията. При лапароскопията се установява, че се касае за голяма инфламирана формация, изпълнена с кръвенисто съдържимо (при постоперативното сециране), произхождаща от предна стена на корпуса на стомаха, инфилтрираща предна коремна стена и хепара. Последва атипична резекция на стомаха, като допълнително се резецираха частично и 3-ти чернодробен сегмент и участък от коремната стена. Постоперативно пациента бе раздвижен в първи СОД, контактния дренаж се свали на 3-ти следоперативен ден и беше дехоспитализиран на 5-ти следоперативен ден. От хистолгоичният препарат се установи – възпалителен миофибробластен тумор с гранична малигненост. Клетките експресират актин, като не експресират CD 117, CD 34, десмин, бета-катенин.

Заключение: Случаят демострира, че лапароскопското лечение е ефективен и безопасен метод за лечение дори при усложнени форми на тумори на стомаха.

Ключови думи: ГИСТ, Миофибробластен тумор, Имунохистохимия, лапароскопия.

LAPAROSCOPIC ATYPICAL RESECTION OF THE STOMACH FOR A RARE TYPE OF MESENCHYMAL STOMACH TUMOR

Georgi C. Jelev, Todor R. Yanev, Boyko G. Korukov, Nikolay M. Penkov, Teofil A. Sedloev, Dimitar T. Peychinov, Slavyana S. Usheva, Yavor A. Nikolov, Miroslav D. Arabadzhiev, Ivan V. Dimitrov, Ivelina K. Georgieva, Boris D. Kunev, Ivan P. Vasilev

Surgery Clinic University Hospital "Queen Joanna - ISUL", Sofia

Corresponding Author:

Georgi C. Jelev

email: georgi.jelev1979@abv.bg

Summary: Mesenchymal tumors represent a heterogenous groups of neoplasms, that include benign, malignant and borderline malignant tumors. Those tumors make up around 1 % of all malignant formations in adults and up 15 % in the pediatric population. The most common type of mesenchymal tumor of the GI tract is the GIST (gastro-intestinal stromal tumor), which arise from the pacemaker cells of Cajal and in most cases express mutations int CD 117 gene (Kit). Immunohistochemistry helps us to differentiate between this diverse set of tumors, with the most common stains being CD 34, CD 117, desmin, actin and others. Signs and symptoms of these tumors usually include non-specific pain or discomfort in the abdomen, GI bleeding and in some cases the firs presentation of the tumors is the incidental finding of metastases. A peculiar type of mesenchymal neoplasms are the inflammatory myofibroblast tumors. They are included in the group of spindlecell tumors, with their specific qualities being the expression of actin, as well as the inflammatory component. The frequency of these tumors is extremely rare, with there being around 150-200 cases diagnosed in the US yearly (including all localizations).

Case: 42-year-old patient presenting with sudden severe abdominal pain, mimicking that in hollow organ perforation. Duo to these symptoms an ultrasound and an abdominal CT was performed, with both showing a massive formation in the epigastrium (around 8 cm in it's largest diameter). The tumor itself is in contact with the abdominal wall, the 3rd segment of the liver as well as the stomach. Preoperatively it was not possible to determine the exact origin of the tumor. Upon laparoscopy it was determined that it is a large, inflamed formation, with an intratumor hemorrhage, that arose from the body of the stomach along the large curvature, that infiltrated the abdominal wall as well as the left liver lobe. What followed was a laparoscopic atypical resection of the stomach, along with partial resection of the affected part of the abdominal wall as well as 3rd segment of the liver. Postoperatively the patient was verticalized on the first day postop, the drain was removed on the 3rd, oral intake was resumed on the 3rd and the patient was discharged on day 5. On the pathohistological report it was determined that the formation is an inflammatory myofibroblastic tumor with borderline malignancy. The cells express actin, but they do not express CD 117, CD 34, desmin, beta-cathenin,

Conclusion: This case demonstrates that laparoscopic surgery is a safe and effective way of treating complicated gastric tumors

Keywords: GIST, Myofibroblastic tumor, Immunohistochemistry, Laparoscopy.

СЛЕДОПЕРАТИВНИ ИНФЕКЦИИ СЛЕД РАДИКАЛНА ХИРУРГИЧНА НАМЕСА ПО ПОВОД СТОМАШЕН КАРЦИНОМ - ФАКТОРИ, СВЪРЗАНИ С ПОЯВАТА ИМ, И ВЛИЯНИЕ ВЪРХУ ПРЕЖИВЯЕМОСТТА

Елена Р.Арабаджиева[1], Анна В.Тасева[1], Самиа-Надин Н.Катибова[1], Димитър И.Буланов[1], Сашо Г.Бонев[1], Атанас С.Йонков[1],

[1] *Клиника по Обща хирургия, Отделение по гастро-интестинална, хепато-билиарна и панкреатична хирургия, УМБАЛ „Александровска“ – София, Медицински Университет – София*

Автор за кореспонденция: Елена Арабаджиева,
тел: 0886376071, e-mail: elena_arabadjieva@abv.bg,
адрес за кореспонденция: бул. Св.Георги Софийски 1, гр. София 1431, Клиника по Обща хирургия, Отделение по гастро-интестинална, хепато-билиарна и панкреатична хирургия, УМБАЛ „Александровска“ – София

Резюме

Цел: Да се проучат следоперативните инфекции и свързаните с тях рискови фактори и влиянието им върху преживяемостта при пациенти, подложени на радикална хирургична намеса по повод стомашен карцином.

Методи: За периода 2000 – 2021 г. в КОХ, УМБАЛ „Александровска” – София са оперирани радикално 609 пациенти с рак на стомаха - 420 гастректомии, 187 субтотални резекции на стомаха и 2 горни поларни резекции. При част от пациентите са извършени комбинирани оперативни намеси, включващи спленектомии, леви резекции на панкреаса, чернодробни резекции. Стандартно е приложена D2 лимфна дисекция. Клиникопатологичните данни бяха събрани ретроспективно. Следоперативни инфекции се установиха при 119 пациенти (19,54%). Прогностичните фактори за поява на следоперативни инфекции бяха идентифицирани с помощта на унивариационни и мултивариационнни анализи. Cox регресионен анализ бе използван за оценка на зависимостта между следоперативните инфекции и преживяемостта.

Резултати: Мултивариациониият анализ показа, че комбинираната мултиорганна резекция, хемотрансфузиите, обемът на кръвозагубата, BMI ≥ 25 kg/m2 и наличието на коморбидитет са независими рискови фактори за поява на следоперативни инфекции. Установи се още, че следоперативните инфекции и необходимостта от голям обем хемотрансфузии периоперативно влошават дългосрочните резултати.

Заключения: Инфекциите са най-честите усложнения след радикални резекции за рак на стомаха. За постигане на по-добър хирургичен резултат и дългосрочен онкологичен резултат, постоперативните усложнения трябва да бъдат сведени до минимум като се обърне внимание върху възможностите за повлияване на рисковите фактори за появата им.

Ключови думи: стомашен рак, гастректомия, следоперативни инфекции, хемотрансфузии, преживяемост

POSTOPERATIVE INFECTIONS AFTER RADICAL SURGERY FOR GASTRIC CANCER - FACTORS ASSOCIATED WITH THEIR OCCURRENCE AND IMPACT ON SURVIVAL

Elena R.Arabadzhieva[1], Anna V.Taseva[1], Samia-Nadin N.Katibova[1], Dimitar I.Bulanov[1], Sasho G.Bonev[1], Atanas S.Yonkov[1]

[1]*Unit of gastrointestinal, hepato-biliary and pancreatic surgery, Department of General Surgery, University Hospital "Alexandrovska" – Sofia, Medical University of Sofia*

Corresponding Author:

Author for correspondence:

Elena Arabadzhieva, mobile phone: 0886376071,

e-mail:elena_arabadjieva@abv.bg;

address for correspondence: 1 St.G.Sofyiski, Sofia, Bulgaria, 1431, Unit of gastrointestinal, hepato-biliary and pancreatic surgery, Department of General Surgery, University Hospital "Alexandrovska" – Sofia, Medical University of Sofia

Summary

Purpose: To study postoperative infections and associated risk factors and their impact on survival in patients undergoing radical surgery for gastric cancer.

Methods: From 2000 - to 2021, in the Department of General Surgery, University Hospital "Alexandrovska" - Sofia, 609 patients with gastric cancer underwent radical surgery - 420 gastrectomies, 187 subtotal resections of the stomach and two upper polar resections. Some patients underwent combined surgical interventions, including splenectomies, left resections of the pancreas, and liver resections. D2 lymph dissection was performed as standard. Clinicopathological data were collected retrospectively. Postoperative infections were found in 119 patients (19.54%). The prognostic factors for postoperative infections were identified using univariate and multivariate analyses. Cox regression analysis was used to assess the relationship between postoperative infections and survival.

Results: Multivariate analysis showed that combined multiorgan resection, blood transfusions, blood loss volume, BMI ≥ 25 kg / m2 and the presence of comorbidity are independent risk factors for postoperative infections. It was also found that postoperative infections and the need for a large volume of blood transfusions perioperatively worsen long-term results.

Conclusions: Infections are the most common complications after radical resections for stomach cancer. In order to achieve a better surgical result and a long-term oncological outcome, postoperative complications should be minimized, paying attention to influencing the risk factors for their occurrence.

Keywords: gastric cancer, gastrectomy, postoperative infections, blood transfusions, survival

Въведение: Стомашният карцином е една от водещите причини за онкологична смърт в световен мащаб [1,2], като за България според последното издание на Националния Раков регистър от 2020 г. ракът на стомаха се нарежда на 4-то място.[3] През последните десетилетия в световен мащаб, включително и в България, заболеваемостта и смъртността от това заболяване са понижени.[1,3,4] Въпреки това, релативната 5-годишна преживяемост при рак на стомаха за България (11,8%) остава значително по-ниска от тази в Европа (23,6%).[3] Стомашният карцином обикновено се диагностицира в напреднал стадий като в България заболяването е открито в I (9,5%) или II стадий (11,9%) при едва

21,4% от пациентите.[3] Радикалната (тотална или субтотална) гастректомия остава златен стандарт в лечението на рака на стомаха като благодарение на развитието на технологиите и хирургичните техники и възможностите за адювантна терапия, дългосрочните резултати са значително подобрени.[1,5,6] Предвид обема на оперативната намеса, процентът на наблюдаваните следоперативни усложнения остава сравнително висок и варира в широки граници според различните автори – 7-46%.[5]

Редица скорошни проучвания показват, че следоперативните усложнения водят до увеличаване разходите за лечение, удължаване на болничния престой и са свързани с по-висока ранна смъртност и влошено качество на живот.[5,7,8,9] Дискутабилни остават въпросите относно зависимостта и начинът на влияние на следоперативните усложнения, и в частност на инфекциозните такива, върху появата на локален рецидив и върху дългосрочните резултати при пациенти с рак на стомаха.[5,7,9,10,11,12] Затова разбирането на прогностичното значение на следоперативни усложнения и факторите, влиящи върху появата им, е от решаващо значение за периоперативното менажиране и определяне на терапевтичното поведение при тези болни.

Цел: Да се проучат следоперативните инфекции и свързаните с тях рискови фактори и влиянието им върху преживяемостта при пациенти, подложени на радикална хирургична намеса по повод стомашен карцином.

Материал и Методи: За периода 2000 – 2021 г. в КОХ, УМБАЛ „Александровска" – София са оперирани радикално 609 пациенти с рак на стомаха - 420 гастректомии, 187 субтотални резекции на стомаха и 2 горни поларни резекции. При част от пациентите са извършени комбинирани оперативни намеси, включващи спленектомии, леви резекции на панкреаса, чернодробни резекции. Стандартно е приложена D2 лимфна дисекция. Клиникопатологичните данни бяха събрани ретроспективно.

Всички наблюдавани усложнения в ранния следоперативен период (до 30-ти СОД) бяха категоризирани като инфекциозни или неинфекциозни. Като следоперативни инфекции се определят: белодробна инфекция, абдоминален абсцес, инсуфициенция на анастомозата, ранева инфекция, панкреатичен теч, панкреатит, инсуфициенция на чревна анастомоза, холецистит, инфекции на пикочната система, апендицит, бактериемия, сепсис. Неинфекциозните усложнения включват: гастропареза, чревна обструкция, кръвоизлив, плеврален излив, асцит, ателектаза, делир, дихателна недостатъчност, сърдечна недостатъчност, аритмия, инсулт, дълбока венозна тромбоза. Тежестта на усложненията бе класифицирана според системата на Clavien–Dindo (CD). За тежко усложнение се прие усложнение CD степен III или по-висока или каквато и да е патология, причиняваща следоперативен болничен престой повече от 15 дни. Ако пациентът страда от повече от едно усложнение, усложнението с най-висока степен бе използвано за анализ.

Прогностичните фактори за поява на следоперативни инфекции бяха идентифицирани с помощта на унивариационни и мултивариационнни анализи. Cox регресионен анализ бе използван за оценка на зависимостта между следоперативните инфекции и преживяемостта. За статистически значими се приеха резултатите с $p<0.05$.

Резултати: Както бе споменато, проучването включва 609 пациенти с рак на стомаха, подложен на резекция. От тях 342 (56,2%) са мъже, а 267 (43,8%) – жени. Средната възраст в извадката е 62,5 години (24 г. до 91 г.), като за мъжете тя е 63,5 г. (26г. - 91 г.), а за жените – 61,1 г. (24 г. – 84 г.). Разпределението на пациентите по стадии на заболяването е, както следва: I стадий - 51 пациенти (8.37%), II стадий - 121 случая (19.87%), IIIA стадий - 188 (30.87%), IIIB стадий - 196 (32.18%) и IV стади – 53 болни (8.71%). Анализираните клиникопатологични данни са представени в таблица 1.

Таблица 1

	Брой пациенти		
	Общо	**Следоперативни инфекции**	**p**
Пациенти	**609**	**119**	
Пол			NS
Мъже	342 (56,2%)	73	
Жени	267 (43,8%)	46	
Възраст	62,5 (24-91)	66,2 (41-91)	NS*
BMI			0.01
<25	445 (73.03%)	71	
>25	164 (26.93%)	48	
Придружаващи заболявания			0.004
без	351 (57,64%)	62	
коморбидитет	258 (42,36%)	57	
Предоперативно консумативен синдром	228 (37.44%)	54	0.01
Предоперативна анемия (Хб <105 g/L)	207 (33.99%)	59	0.003
Хипоалбуминемия	126 (20.69%)	33	0.02
Вид на оперативната намеса			0.035*
гастректомия	420	78	
субтотална резекция на стомаха	187	41	
горна поларна резекция	2		
+ спленектомия и резекция на други органи	144	44	<0.001
Периоперативни хемотрансфузии	219 (35.96%)	58	<0.001
Обем на кръвозагубата			0.02
<400 мл	457 (75.04%)	68	
>400 мл	152 (24.96%)	51	

Извършени са 420 гастректомии, 187 субтотални резекции на стомаха и 2 горни поларни резекции. При 49 пациенти е предприета чернодробна резекция поради наличие на резектабилни вторични лезии в черния дроб. Резекция на панкреаса е предприета в 83 случая, а спленектомия – в 446 случая. Разширена комбинирана резекция (освен спленектомия) на дебели и тънки черва, нефректомия и др. се е наложила при 144 пациенти. Следоперативни усложнения са настъпили при 143 пациенти (23,48%). Следоперативни инфекциозни усложнения са установени при 119 пациенти (19,54%), а неинфекциозни – при 87 пациенти (14,29%). Видимото несъответстие в броя на пациентите с неифекциозни и инфекциозни усложнения към общия брой на случаите с поява на усложнения се дължи на факта, че при някои пациенти са настъпили повече от едно усложнение. Най-честите неинфекциозни усложнения включват остър коронарен синдром и ритъмни нарушения, поява на асцит, плеврален излив, без данни за инфекция, психоорганичен сидром с/ без инсулт, кървене на фона на изразена коагулопатия. Инфекциозните усложнения включват: инсуфициенция на анастомозата (6 болни – 0,99%),

ранева инфекция (59 случая – 9,69%), пневмония с или без плеврален излив (27 пациенти – 4,43%), гноен флебит (7 болни – 1,15%), перитонит на базата на перфорация на тънко черво (1 пациент – 0,16%), панкреатит с или без оформяне на фистула (14 случая – 2,3%), фебрилитет с неясен произход (9 пациенти – 1,48%), субфренична колекция (23 болни – 3,78%). Ранната следоперативна смъртност е 4,6%.

Анализът показа, че комбинираната мултиорганна резекция, хемотрансфузиите, обемът на кръвозагубата, BMI ≥ 25 kg/m2 и наличието на коморбидитет са независими рискови фактори за поява на следоперативни инфекции. Не се установи статистически достоверна зависимост между обема на лимфната дисекция и наличието на следоперативни усложнения (p=0,072). По отношение на възрастта на пациентите, не се установи сигнификантна връзка с появата на следоперативни инфекциозни усложнения като при анализът не бе приложена стратификация по отношение на отделните възрастови групи. При прилагане на стратифициране, става ясно, че възрастовата група над 71 г. (p=0,0275) Предоперативната анемия, хипопротеинемията и редукцията на тегло също оказват значимо влияване, което явно показва ролята на нутритивния статус.

Установи се още, че следоперативните инфекции (p 0,0016) и необходимостта от голям обем хемотрансфузии периоперативно (p 0,004) влошават дългосрочните резултати (Фиг.1)

Фиг.1 Зависимост на преживяемостта от появата на следоперативни инфекциозни усложнения

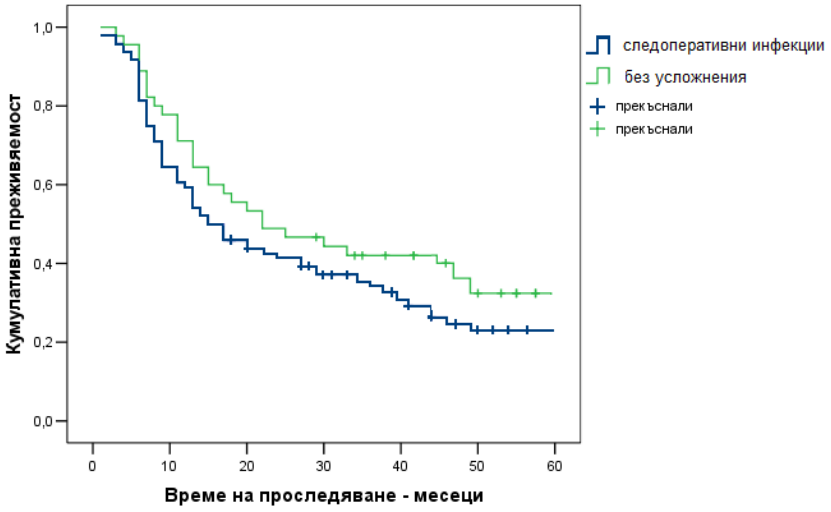

Дискусия: Зависимостта между появата на следоперативни усложнения и дългосрочните резултати от лечението (обща преживяемост и свободна от рецидив преживяемост) е обект на проучване по отношение на редица онкологични заболявания.[9] Особен интерес представлява изследването на следоперативните инфекции и влиянието им върху преживяемостта, тъй като се смята, че индуцираният възпалителен отговор и имунологичните процеси, свързани с него, оказват въздействие върху появата на рецидив и променят чувствителността към адювантната терапия. Редица автори доказват, че инсуфициенцията на анастомозата след резекция по повод колоректален карцином е свързана с повишен риск за локален рецидив [9,13], а раневата инфекция води до увеличен риск за системна дисеминация при рак на гърдата [9,14]. От друга страна, при рак на главата и шията и при някои меланоми, се съобщава, че инфекциозните усложнения и индуцираният от тях възпалителен отговор биха могли да намаляват риска от рецидив или

да доведат до регресия на тумора [9,15]. Затова влиянието на възпалението остава спорно по отношение на дългосрочните резултати.

Редица ретроспективни проучвания и няколко скорошни системни обзори и мета-анализи показват негативното влияние на постоперативните усложнения, и в част на инфекциозните такива, не само върху ранните резултати, но и върху преживяемостта и риска от поява на рецидив след радикално оперативно лечение за рак на стомаха.[5,7,9,10,11,12,16,17] Wang et al. установяват 40% по-висок риск от смърт при пациенти с усложнения и много по-висок (86%) риск от смъртност при тези с инфекциозни усложнения в сравнение с пациентите без компликации.[18] Мета-анализ на Cheng et al., публикуван 2021 г. и анализиращ 32 проучвания с включени в тях общо 32 067 пациенти, оперирани за рак на стомаха, показва значително намалена преживямост в случаите с постоперативни усложнения (hazard ratio [HR]:1.49, 95% доверителен интервал: 1.33-1.67, p < 0.001).[7] Обобщените резултати показват още значителна корелация между инфекциозните усложнения и намалена обща преживяемост (HR: 1,61, 95% CI: 1,38-1,88, P < 0,001), което съответства и на получените от нас резултати.[7] Относно специфичните усложнения, мета-анализът доказва, че инсуфициенцията на анастомозата (HR: 2,36, 95% CI: 1,62-3,42, p < 0,001) и постоперативната пневмония (HR: 1,74, 95% CI: 1,22-2,49, p 0,002) водят до влошаване на дългосрочните резултати при пациенти със стомашен карцином.[7] Въпреки това, други проучвания, макар да не намират постоперативните усложнения като значим независим прогностичен фактор при коригирания мултивариантен регресионен анализ, установяват, че прогнозата на пациентите със стомашен карцином, които са развили постоперативни усложнения, и в частност инфекциозни, е много по-лоша от тази на болните без постоперативни усложнения.[19]

Горе-описаните заключения могат да се обяснят с няколко причини.[5,7,9] Възпалителните реакции в резултат на тежки следоперативни усложнения често до водят до имунна супресия.[5,7,9] Клетъчно-медиираният имунен отговор, особено действието на цитотоксичните Т-лимфоцити и NK клетките, се компрометират от системното възпаление и стреса от оперативната травма, което потенцира перстирането и дисеминацията на микрометастатични карциномни клетки.[7,9,20] От друга страна, голямото количество активирани левкоцити и цитотоксични медиатори като интерлевкин-1 (IL-1), IL-6 и TNF-a, освободени при възпалителния отговор, може да ускори пролиферацията и способността за инвазия на остатъчните ракови клетки, което може да доведе и улеснява развитието на туморен рецидив и метастази.[7,9,21] На базата на съществуващите данни от литературата, включително и от тези от настоящото пручване, е трудно да се определи дали системният възпалителен отговор или постоперативните усложнения сами по себе си имат пряко негативно влияние върху преживяемостта на пациентите с рак на стомаха или то не е резултат и от специфични за пациента състояния като напреднала възраст, коморбидност и др.[5]

Затова от съществено значение е идентифицирането на рисковите фактори за възникването на следоперативни усложнения с оглед превенцията и ранната им диагностика. В редица проучвания, включително настоящото, напредналата възраст е идентифицирана като предиктор за поява на следоперативни общи и инфекциозни усложнения.[22,23,24] Тъй като тя е фактор, който не би могъл да бъде модифициран в периоперативното менажиране, от изключителна важност е да се обърне внимание за повлияване на останалите вариабилни, свързани с напредване на възрастта. Проучване на Hamilton et al. (2018) установява, че честотата на инфекциозните усложнения след операция по повод рак на стомаха се увеличава с възрастта, като те се наблюдават при 19,6% от пациентите на

71–75 години, 21,4% при 76–80 години и 23,6% от тези на възраст над 80 години.[24] Проучване на Liu et al. от 2020 г. показва, че прогностични фактори за възникване на следоперативни инфекциозни усложнения при пациенти с рак на стомаха в напреднала възраст са редукцията на тегло >5% предоперативно, коморбидитетът и повишените стойности на CRP.[22] Затова предоперативната корекция на нутритивния статус, по-добрата оценка и контрол на съпътстващите заболявания, както и менажирането на причините за предоперативно повишените стойности CRP могат да бъде полезни за намаляването на следоперативни инфекциозни усложнения.[22]

Инсуфициенцията на анастомоза е сериозно, свързано с операцията усложнение, чиято честота варира от 1,1% до 8,7% при пациенти с карцином на стомаха.[7,12,13] Въпреки ниската честота, това усложнение значително удължава болничния престой, повишава риска от болнична смъртност и има изразено негативно влияние върху преживяемостта. Затова от изключително значение е превенцията му чрез корекция на нутритивния статус и хипопротеинемията, както и прецизната хирургична техника, осигуряваща оптимално кръвоснабняване в областта на анастомозата и липса на теглене.[7] Постоперативната пневмония е друго често срещано усложнение след хирургична резекция на стомашен карцином (честота 1,6% до 12,8%).[7,23] Радица проучвания показват, че тя е свързана с влошена обща преживяемост. Значими фактори за възникването й са напредналата възраст (>65 години), лош хранителен статус, напреднал стадий на заболяването (стадй II или по-висок), наличие на коморбидитет, тоталната гастректомия и разширена лимфаденектомия.[7,23] За да се предотврати появата на постоперативна пневмония, е уместно предприемането на активни предоперативни мероприятия като оценка на дихателната функция, дихателна рехабилитация и оптимизиране на нутритивния статус.[7]

Други често дискутирани фактори и потенциалното им влияние върху следоперативните ранни и дългосрочни резултати са обема на кръвозагубата и хемотрансфузиите.[12,16,17] Според скорошно голямо проучване на Xiao et al., което се потвърждава и от нашето изследване, комбинираната мултиорганна резекция, периоперативните хемотрансфузии и BMI≥25 kg/m2 са независими рискови фактори за поява на следоперативна инфекция. Пациентите, при които интраоперативно е приложено кръвопреливане в голям обем (>7,5 U), особено при използване на необезлевкоцитен еритроцитен концентрат, са изложени на най-висок риск от развитие на инфекции.[16] Вероятната причина е свързана с факта, че интраоперативната хемотрансфузия обикновено се извършва поради масивно кървене, дори хеморагичен шок при пациенти с разширена резекция или ятрогенно нараняване, което само по себе си увеличава риска от инфекция. Интраоперативната хемотрансфузия също би могла да действа синергично със стреса от оперативната травма, което води до имуносупресия.[16,25] Трудно е също да се дефинира кой е най-подходящият интервал от време за извършване на хемотрансфузия периоперативно.[16] Интерес представляват изнесените в литературата данни, че пациентите, които са кръвопреливани в повече от един период от време спрямо операцията (пред-, интра- или следоперативно) имат значително по-висок риск от развитие на инфекция в сравнение с пациентите, които са кръвопреливани само в един период от време периоперативно. Вероятно това се дължи на продължителния процес на имуносупресия, предизвикан от кръвопреливането.[16] Друг интересен факт е, че пациентите, при които е приложен стандартен еритроцитен концентрат, имат значително по-висок риск от развитие на инфекция в сравнение с тези, които не са кръвопреливани (13,6 срещу 6,9%, p=0,018), докато при трансфузия на обезлевкоцитен еритроцитен концентрат изглежда, че рискът не се повишава значимо. (10,9%, p=0,097). [16] Затова, когато хемотрансфузията е наложителна при пациенти с рак

на стомаха, използването на обезлевкоцитен еритроцитен концентрат би редуцирало риска от инфекции.[16] Редица проучвания показват синергичния ефект на хемотрансфузията и инфекциозните усложнения върху влошената преживяемост, което също най-вероятно се дължи на системното възпаление и потискане на имунния отговор от операцията, кръвопреливането и инфекциите, като по този начин се потенцира пролиферацията и инвазията на ракови клетки.[17,26] Затова рестриктивната хемотрансфузионна практика изглежда обещаваща стратегия.[17] Няколко проспективни, многоцентрични, широкомащабни проучвания сравняват краткосрочните и дългосрочни резултати след прилагане на по-рестриктивна стратегия (хемотрансфузия при хемоглобин 70 или 75 g/L) и при либерален подход (хемоглобин 90 или 85 g/L) и установяват, че рестриктивната стратегия би намалила броя на необходимите трансфузии без да повлияе на смъртността.[17,27,28] Масовото й прилагане, без отчитане на идивидуалнните нужди на пациента, разбира се, е неуместно.[17] Но все пак не трябва да бъдат подценявани възможностите за предоперативна субституция на желязо или трансфузия на обезлевкоцитен еритроцитен концентрат, които също биха били полезни стратегии за намаляване на нуждата от кръвопреливане и съответно риска за възникване на инфекции.[17] За да се оцени дали тези мерки биха подобрили са необходими допълнителни проспективни проучвания.[16,17]

Друго възможно обяснение за неблагоприятното въздействие на постоперативните усложнения върху преживяемостта е забавеното в следствие на възникването им започване или невъзможността за провеждане на адювантна химиотерапия.[7,17,29] Проучване на Jin et al. (2016) показва, че поне половината от пациентите, оперирани по повод стомашен карцином и които са развили следоперативни усложнения, не са подложени на адювантна химиотерапия.[29] Анализът установява, че комбинацията от следоперативни усложнения и липса на адювантна химиотерапия повишава риска от смърт с повече от 200% в сравнение с пациентите, които не са имали следоперативни усложнения и са получили адювантна химиотерапия.[29] Въпреки това, общата преживяемост на оперираните за стомашен рак случаи с развилили се постоперативни усложнения може да бъде подобрена чрез прилагане на адювантна химиотерапия, ако състоянието на пациента позволява провеждането й.[7,17] Според проучване на Xiao et al, 2021 медианната онкологично-специфична преживямост при пациентите, които са хемотрансфузирани и при които са се появили следоперативни инфекциии, се е подобрила от 17 на 50 месеца, ако са завършени поне 6 цикъла на адювантна химиотерапия. По този начин преживяемостта при тях става сравнима с пациентите, които не са имали тези рискови фактори ($p = 0.496$). Преживяемостта на болните, които са имали кръвопреливане и са развили инфекция, остава значително по-кратка, ако планиранирана химиотерапия не е завършена ($p< 0.001$).[17]

Както вече беше споменато, често провеждането на оптимална адювантна терапия не е възможно поради развитие на тежки следоперативни усложнения. [7,17] Поради тези причини редица автори предлагат при пациентите, рискови за развитие на следоперативни усложнения, да бъде приложена неоадювантна терапия.[30,31] Според проучванията на Vicente и съавтори и Hayashi и съавтори, предоперативната химиотерапия за карцином на стомаха може да компенсира негативното влияние на инфекциите върху прогнозата при тези пациенти.[30,31] Елиминирането на микрометастазите на фона на неоадювантната терапия преди възникването на евентуални следоперативни усложнения може да потисне растежа на остатъчните невидими ракови клетки и по този начин да се контролира риска от метастазиране, дори да не бъде приложено адювантно лечение.[17,30,31] Въпреки

обещаващите резултати, все още са необходими допълнителни проспективни проучвания, за да се изяснят ползите от тази стратегия.[17]

Заключения: Инфекциите са най-честите усложнения след радикални резекции за рак на стомаха. За постигане на по-добър хирургичен резултат и дългосрочен онкологичен резултат, постоперативните усложнения трябва да бъдат сведени до минимум като се обърне внимание върху възможностите за повлияване на рисковите фактори за появата им чрез прилагане на индивудиализиран, мултидисциплинарен подход.

Книгопис:

1. Bray F, et al. Global cancer statistics 2018: GLOBOCAN estimates of incidence and mortality worldwide for 36 cancers in 185 countries. CA A Cancer J Clin 2018;68:394-424.
2. Smyth EC, Nilsson M, Grabsch HI, van Grieken NC, Lordick F. Gastric Cancer. Lancet (London England) (2020) 396(10251):635–48.
3. Български национален раков регистър, Заболяемост от рак в България, 2016 и 2017, Том XXVI, 2020
4. Allemani C, et al. Global surveillance of trends in cancer survival 2000-14 (CONCORD-3): analysis of individual records for 37 513 025 patients diagnosed with one of 18 cancers from 322 population-based registries in 71 countries. Lancet 2018;391:1023-75
5. Pang H-Y, Zhao L-Y, Wang H, Chen X-L, Liu K, Zhang W-H, Yang K, Chen X-Z and Hu J-K (2021) Impact of Type of Postoperative Complications on Long-Term Survival of Gastric Cancer Patients: Results From a High-Volume Institution in China. Front. Oncol. 11:587309.
6. Ghidini M, Donida BM, Totaro L, Ratti M, Pizzo C, Benzoni I, et al. Prognostic Factors Associated With Survival in a Large Cohort of Gastric Cancer Patients Resected Over a Decade at a Single Italian Center: The Cremona Experience. Clin Transl Oncol (2020) 22(7):1004–12.
7. Chen G, Wang J, Chen K, Kang M, Zhang H, Jin X, Lin L, Chen J. Relationship Between Postoperative Complications and the Prognosis of Gastric Carcinoma Patients Who Underwent Surgical Resection: A Systematic Review and Meta-Analysis. Cancer Control. 2021 Jan-Dec;28:10732748211011955.
8. Pucciarelli S, Zorzi M, Gennaro N, Gagliardi G, Restivo A, Saugo M, et al. InHospital Mortality, 30-Day Readmission, and Length of Hospital Stay After Surgery for Primary Colorectal Cancer: A National Population-Based Study. Eur J Surg Oncol (2017) 43(7):1312–23
9. Han WH et al., Prognostic impact of infectious complications after curative gastric cancer surgery, European Journal of Surgical Oncology, https://doi.org/10.1016/j.ejso.2020.04.032
10. Powell A, Coxon AH, Patel N, Chan D, Christian A, Lewis W. Prognostic significance of post-operative morbidity severity score after potentially curative D2 gastrectomy for carcinoma. J Gastrointest Surg. 2018;22(9):1516-1527.
11. Hayashi T, Yoshikawa T, Aoyama T, et al. Impact of infectious complications on gastric cancer recurrence. Gastric Cancer. 2015;18(2):368-374.
12. Fujiya K, Tokunaga M, Mori K, et al. Long-term survival in patients with postoperative intra-abdominal infectious complications after curative gastrectomy for gastric cancer: a propensity score matching analysis. Ann Surg Oncol. 2016;23(suppl 5):809-816.
13. Goto S, et al. Multicenter analysis of impact of anastomotic leakage on longterm oncologic outcomes after curative resection of colon cancer. Surgery 2017;162:317-24
14. Murthy BL, et al. Postoperative wound complications and systemic recurrence in breast cancer. Br J Canc 2007;97:1211-7
15. Kucerova P, Cervinkova M. Spontaneous regression of tumour and the role of microbial infection–possibilities for cancer treatment. Anti Canc Drugs 2016;27:269-77
16. Xiao H, Quan H, Pan S, Yin B, Luo W, Huang G, Ouyang Y. Impact of peri-operative blood transfusion on post-operative infections after radical gastrectomy for gastric cancer: a propensity score matching analysis focusing on the timing, amount of transfusion and role of leukocyte depletion. J Cancer Res Clin Oncol. 2018 Jun;144(6):1143-54.

17. Xiao, H., Xiao, Y., Chen, P. et al. Association Among Blood Transfusion, Postoperative Infectious Complications, and Cancer-Specific Survival in Patients with Stage II/III Gastric Cancer After Radical Gastrectomy: Emphasizing Benefit from Adjuvant Chemotherapy. Ann Surg Oncol 2021; 28, 2394–404.
18. Wang S, Xu L, Wang Q, Li J, Bai B, Li Z, et al. Postoperative Complications and Prognosis After Radical Gastrectomy for Gastric Cancer: A Systematic Review and Meta-Analysis of Observational Studies. World J Surg Oncol (2019) 17(1):52.
19. Saito T, Kurokawa Y, Miyazaki Y, et al. Which is a more reliable indicator of survival after gastric cancer surgery: postoperative complication occurrence or C-reactive protein elevation? J Surg Oncol. 2015;112(8):894-9
20. Roxburgh CS, Horgan PG, McMillan DC. The perioperative immune/inflammatory insult in cancer surgery: time for intervention? Oncoimmunology. 2013;2(12):27324.
21. Okamura A, Takeuchi H, Matsuda S, et al. Factors affecting cytokine change after esophagectomy for esophageal cancer. Ann Surg Oncol. 2015;22(9):3130-5
22. Liu X, Xue Z, Yu J, Li Z, Ma Z, Kang W, Ye X, Jiang L. Risk Factors for Postoperative Infectious Complications in Elderly Patients with Gastric Cancer. Cancer Manag Res. 2020;12:4391-8
23. Suzuki S, Kanaji S, Matsuda Y, et al. Long-term impact of postoperative pneumonia after curative gastrectomy for elderly gastric cancer patients. Ann Gastroenterol Surg. 2018;2(1):72-8
24. Hamilton TD, Mahar AL, Haas B, et al. The impact of advanced age on short-term outcomes following gastric cancer resection: an ACS-NSQIP analysis. Gastric Cancer. 2018;21(4):710–9
25. Kanda M, Kobayashi D, Tanaka C et al (2016) Adverse prognostic impact of perioperative allogeneic transfusion on patients with stage II/III gastric cancer. Gastric Cancer 19:255–63
26. Aquina CT, Blumberg N, Becerra AZ, Boscoe FP, Schymura MJ, Noyes K, et al. Association among blood transfusion, sepsis, and decreased long-term survival after colon cancer resection. Ann Surg. 2017;266(2):311–7
27. Mazer CD, Whitlock RP, Fergusson DA, Belley-Cote E, Connolly K, Khanykin B, et al. Six-month outcomes after restrictive or liberal transfusion for cardiac surgery. N Engl J Med. 2018;379(13):1224–33.
28. Tay J, Allan DS, Chatelain E, Coyle D, Elemary M, Fulford A, et al. Liberal versus restrictive red blood cell transfusion thresholds in hematopoietic cell transplantation: a randomized, open label, phase III, noninferiority trial. J Clin Oncol. 2020;38(13):1463–73
29. Jin LX, Sanford DE, Squires MH, et al. Interaction of postoperative morbidity and receipt of adjuvanttherapy onlong-term survival after resection for gastric adenocarcinoma: results from the U.S. gastric cancer collaborative. Ann Surg Oncol. 2016;23(8):2398-408
30. Vicente D, Ikoma N, Chiang YJ, Fournier K, Tzeng CD, Song S, et al. Preoperative therapy for gastric adenocarcinoma is protective for poor oncologic outcomes in patients with complications after gastrectomy. Ann Surg Oncol.2018;25(9):2720–30
31. Hayashi M, Yoshikawa T, Yura M, Otsuki S, Yamagata Y, Morita S, et al. Does neoadjuvant chemotherapy cancel out the negative survival impact induced by surgical complications after gastrectomy? Gastric Cancer. 2019;22(6):1274–84.

КАЧЕСТВО НА ЖИВОТ ПРИ ПАЦИЕНТИ, ПРЕТЪРПЕЛИ РАДИКАЛНО ХИРУРГИЧНО ЛЕЧЕНИЕ НА СТОМАШЕН КАРЦИНОМ

Божидар А. Наметков, Иван Б. Семерджиев, Деян Л. Лазаров, Михаил С. Табаков, Антоний Т. Филипов

УМБАЛ „Св. Иван Рилски“ ЕАД, София

Автор за кореспонденция:
д-р Божидар Наметков – 0888274774;
bnametkov@gmail.com
Клиника по обща и ендоскопска хирургия, УМБАЛ „Св. Иван Рилски“, гр.София, бул. „Акад. Иван Гешов“ 15

Въведение. Качеството на живот се превръща във все по-важен фактор за пациентите, оперирани по повод стомашен карцином, поради по-голямата преживяемост. То включва в себе си както медицински, така и социални и психологически аспекти.

Цел. Да се сравни качеството на живот при пациенти със стомашен карцином след тотална и субтотална гастректомия. Така бихме могли да оценим кой тип резекция осигурява по-високо качество на живот.

Материал и методи. Пациентите, включени в това ревю са претърпели тотална или субтотална гастректомия с Д2 лимфна дисекция, по повод карцином на стомаха. Всички пациенти са без данни за рецидив на болестта по време на проследяването. Качеството на живот се проследява предоперативно и на първи, трети, шести и дванадесети месец след операцията. За неговата оценка се използват няколко функционални скали (Rotterdam symptom checklist, Troidl index, hospital anxiety and depression scale, Visick grades, оценка на дейности от ежедневието).

Резултати. Понижаването на здравния статус е по-малко при пациенти със субтотална гастректомия. При пациентите с тотална гастректомия се наблюдава по-високо нарастване на функционалните скали със симптоми.

Заключение. Според повечето проучвания, качеството на живот е по-добро при пациенти, претърпели субтотална гастректомия, в сравнение с тези претърпели тотална гастректомия. В случаите, в които могат да се постигнат чисти проксимални резекционни линии със субтотална гастректомия, тя е за предпочитане пред тотална гастректомия.

Ключови думи: качество на живот, стомашен карцином, тотална и субтотална гастректомия

QUALITY OF LIFE AFTER RADICAL SURGICAL TREATMENT FOR GASTRIC CANCER

Bozhidar A. Nametkov, Ivan B. Semerdzhiev, Dean L. Lazarov, Mihail S. Tabakov, Antoni T. Filipov

University Hospital St. Ivan Rilski, Sofia

Corresponding Author:

Bozhidar Nametkov MD

email: bnametkov@gmail.com

Introduction: Quality of life has become an increasingly important factor for long term survivors after surgery for gastric cancer. Quality of life also includes social and psychological aspects.

Purpose of research/Aim: The aim of this study was to compare quality of life after total gastrectomy (TG) with that after subtotal gastrectomy (SG) for gastric carcinoma. So we are able to identify which resection would produce a better quality of life for the patient.

Methods: The patients in this review had undergone total gastrectomy or subtotal gastrectomy with D2 lymph node dissection. All patients were free from recurrence at the time of the study. Quality of life was measured before operation and at first, third, sixth month and a year after operation. For the evaluation of the quality of life are used several functional scales (Rotterdam symptom checklist (RSCL), the Troidl index, the hospital anxiety and depression (HAD) scale, Visick grades, activities of daily living score)

Results: Decreased overall health status and scores on several function scales were less in the SG group, while increases on the symptom scales were higher in the TG group.

Conclusion: In most studies, quality of life of patients after a subtotal gastrectomy was generally better than after a total gastrectomy. In those cases where an adequate proximal safety margin can be achieved by a subtotal gastrectomy, that procedure is preferable to a total gastrectomy.

Keywords: quality of life, gastric cancer, total and subtotal gastrectomy

Въведение. Стомашният карцином е една от основните причини за смърт в световен мащаб, в сравнение с останалите видове карциноми[1]. Повече от половината новорегистрирани случаи на стомашен карцином в света са съсредоточени в Източна Азия, в това число Китай, Япония и Корея[1]. В тези страни от 1960г действат много добри скринингови програми. В останалите страни няма такива програми и пациентите се диагностицират в много напреднал стадий на заболяването. Последица от това е много ниско ниво на 5-годишна преживяемост. В първата група страни тази преживяемост достига до 90%[2].

Цел. Целта на това ревю е да сравни качеството на живот при пациенти, претърпяли тотална гастректомия (ТГ) и субтотална гастректомия (СГТ) по повод карцином на стомаха. Използването на тотална гастректомия като основен метод за операция при карцином на стомаха, без значение къде е ситуиран той, става все по-спорен.

Според някои хирурзи използването на тотална гастректомия при карцином на стомаха осигурява по-добра преживяемост, сравнено със субтоталната гастректомия. Все пак според по-голямата част от хирурзите използването на тотална гастректомия като универсален метод води до повишаване на интраоперативната смъртност и заболеваемост, а в дългосрочен план води в по-голям процент до хранителен дефицит.

За измерване качеството на живот след стомашна резекция се използват множество скали, като например

Ротердамски списък със симптоми

Индексът на Тройдъл

Скалата за оценка на болничната напрегнатост и депресия

Скала, измерваща ежедневната активност.

Скала на Визик

Материал и методи.

При всички пациенти е извършена радикална хирургична интервенция (R0), като при 142 от тях е извършена тотална гастректомия, тъй като туморът се намира в проксимална и

средна трета на стомаха. При 386 пациента е извършена субтотална гастректомия за тумор, който се намира в дистална трета на стомаха. При всички тях е извършена D2-лимфна дисекция.
Ротердамският списък със симптоми съдържа 30 въпроса[5]. Част от тези въпроси са: Имал ли сте загуба на апетит? Имал ли сте намалено либидо? Лесно ли се уморявате? Изнервяте ли се? Страдате ли от безсъние? Всеки въпрос има четири възможни отговора – от „не, никога“-0т до „да, много често“-3т. Скалата с отговори е от 0 до 90т, като колкото по-малко точки събере пациентът, толкова по-добро качество на живот има.
Тройдл индексът е показател, който съдържа два типа променливи – едните са свързани със заболяването, а другите – свързани със социалните категории. Максималният сбор от точки е 14 и колкото по-висок е резулататът, толкова по-добро е качеството на живот на пациента[4].
Скала за оценка на болничната напрегнатост и депресия – тя съдържа 14 въпроса, като всеки от тях има по четири възможности за отговор (никога, понякога, често, много често). Ето някои от въпросите: Минават ли ви тревожни мисли? Случва ли се да загубите интерес към това как изглеждате? Чувствате ли се напрегнат? Колкото по-висок е сборът от точки, толково по-високо е нивото на напрегнатост и депресия. Следователно качеството на живот е по-лошо.
Ежедневна активност. Пациентите попълват въпросник с осем въпроса, относно дейности от ежедневието, като на всеки въпрос има възможност да се даде един от четири възможни отговора от невъзможност за извършване на дадена дейност (0 точки) до извършването й без чужда помощ (3 точки). Най-добрият резултат е максималният брой точки – 24.
Скала на Визик – използва се в Англия от около 50 години. В оригиналния си вариант е създадена за оценка на функционалните резултати на пациенти след операция от стомашна язва. Визик 1-ва степен се класифицират болните с перфектни функционални резултати, без никакви странични ефекти. Визик 2-ра степен са хора с много добри постоперативни резултати и минимални странични ефекти. При Визик 3-та степен добрите резултати са помрачени от многото странични ефекти. Визик 4-та степен се определя от много лоши постоперативни резултати.

Резултати.

Когато сравняваме BMI предоперативно, двете групи са без статистически значима разлика. Това обаче се променя при постоперативното проследяване. При групата болни, оперирани със субтотална гастректомия, въпреки първоначалния спад в теглото, болните възстановяват предоперативните си килограми до шестия следоперативен месец. Теглото на пациентите, оперирани с тотална гастректомия, продължава да намалява до края на първата година.
В края на първата година болните, оперирани със субтотална гастректомия, са със значително по-висок BMI в сравнение с тези, оперирани с тотална гастректомия.

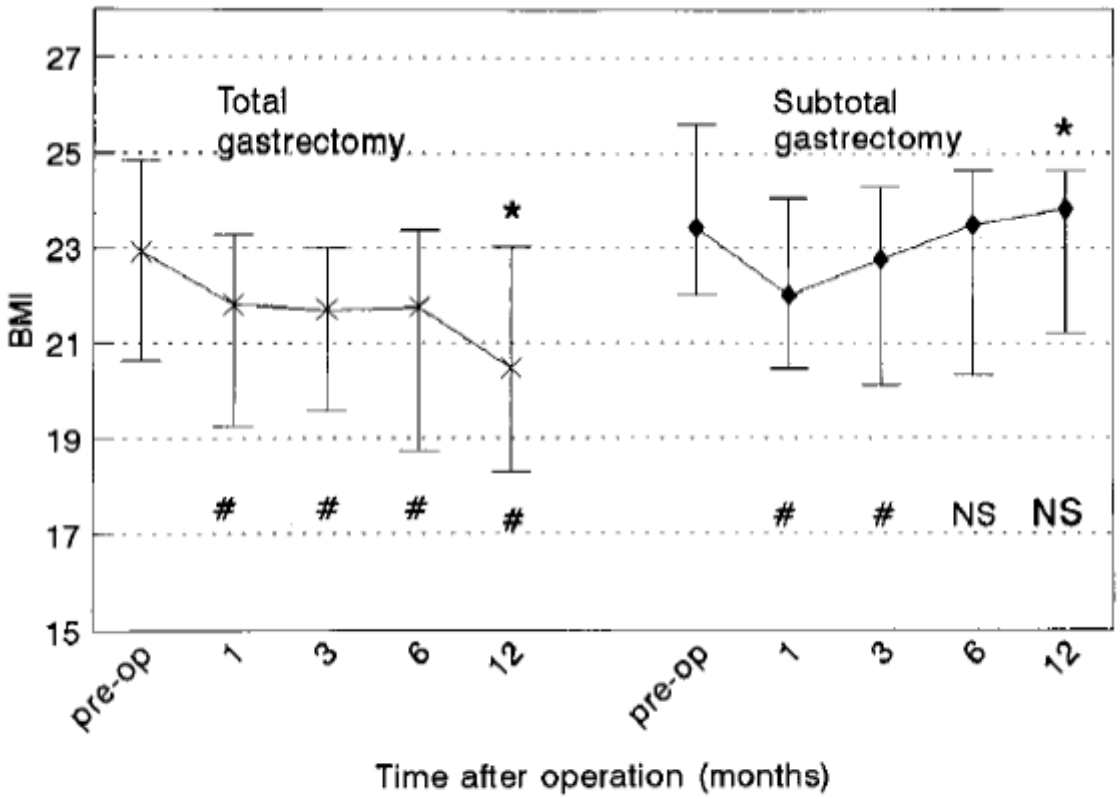

Fig. 2. Changes in weight (BMI) after operation in the two groups of patients. $^{\#}p < 0.001$, versus preoperative value. $^{*}p < 0.05$, TG versus STG. BMI: body mass index.

При сравнение на болните според Ротердамския списък със симптоми прави впечатление, че в края на третия месец тези от тях, които са оперирани със СГТ имат значително по-добри показатели от постоперативните си и това подобрение продължава до края на първата година. Това не се отнася за пациентите оперирани с ТГ, тъй като техните резултати са значително по-високи, следователно имат значително по-лошо качество на живот.

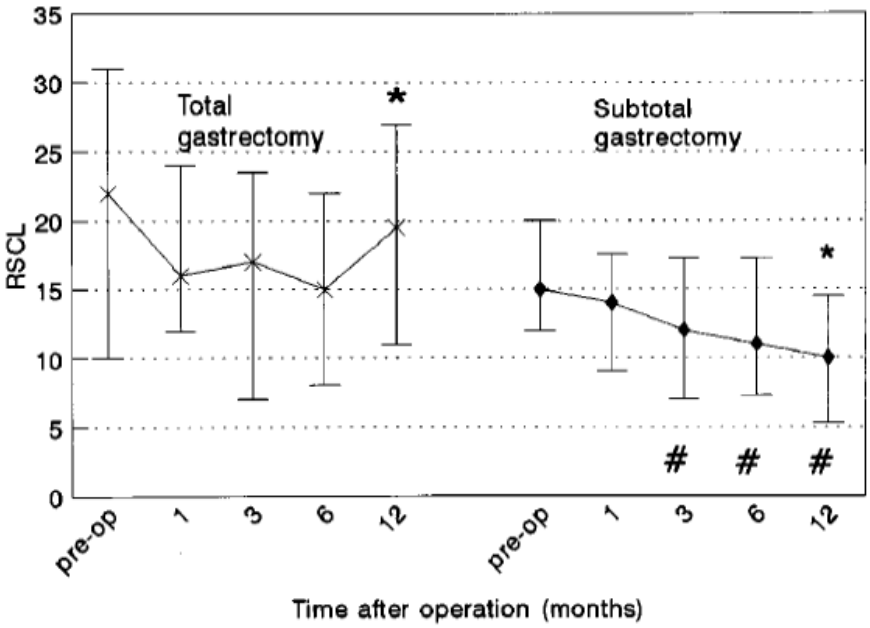

Fig. 3. Results of the Rotterdam Symptom Checklist (RSCL). $^{\#}p < 0.05$, versus pre-operative value. $^{*}p < 0.05$, TG versus STG.

При сравнение на индексът на Тройдъл предимството отново е на страната на оперираните със СГТ. В непосредствения следоперативен период разликата е статистически незначителна. Но в края на първата година пациентите, оперирани със СГТ имат значително по-високи резултати на свързаните с болестта симптоми, сравнени с тези на болните, оперирани с ТГ.

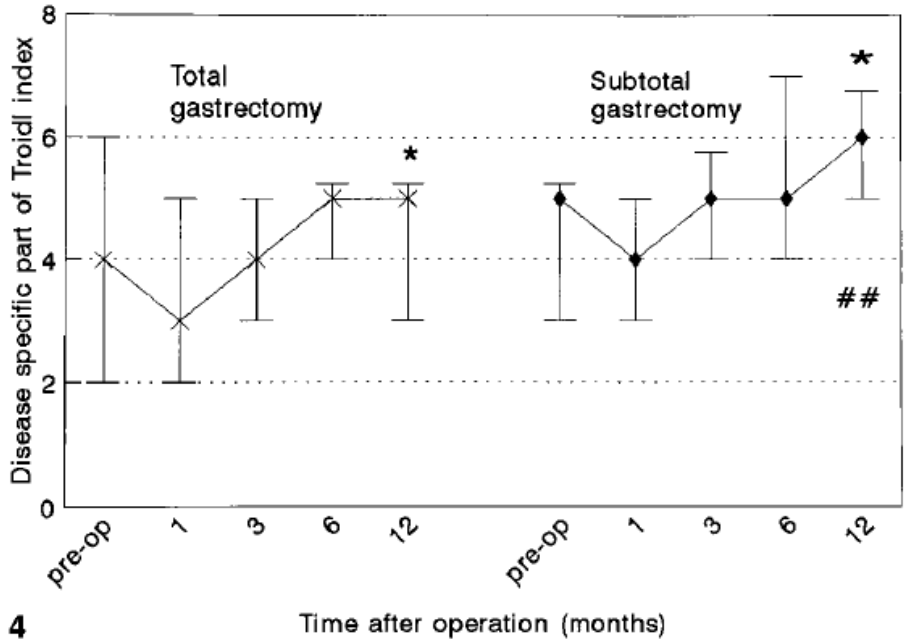

При сравнение на болничната напрегнатост и депресия не се наблюдава статистически значима разлика при болните оперирани с един от двата метода.

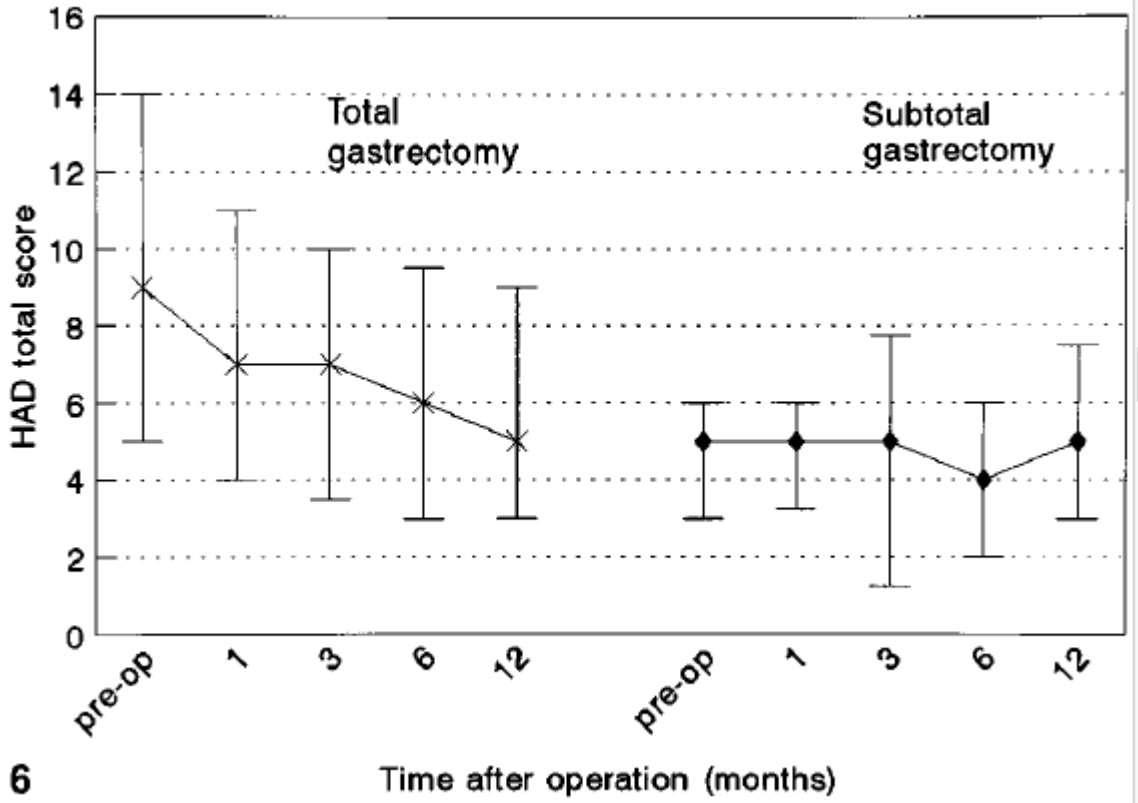

При изследване на ежедневната активност на пациентите не се наблюдават значими различия при двете групи. При всички пациенти ежедневната активност спада значително до края на първия месец, но до края на третия месец се възвръща до предоперативните си нива.

При сравнение на Визик скалата, 89% от пациентите със СГТ и 64% от пациентите с ТГ са с Визик 1 и 2 в края на шестия следоперативен месец. В края на първата година Визик 1 и 2 достигат 89% от оперираните със СГТ и 72% от болните оперирани с ТГ.

Дискусия

Има много различни изводи, които се правят от предходни изследвания. Според едни от тях няма значима разлика в качеството на живот при пациенти, оперирани със СТГ и ТГ, като изключим рестрикциите в храненето и дисфагията. Според други, пациентите със СТГ показват по-голямо подобрение или поне по-малко влошаване в скалите, измерващи качеството на живот. Според Европейската асоциация за изследване и лечение на онкологични заболявания има голямо увеличение в скалите свързани с умора и гадене/повръщане при пациенти, на които е извършена ТГ.

Симптомът на диария е основен от синдрома на малдигестия при пациенти, петърпели СТГ или ТГ[6]. Към този синдром спадат също така загуба на тегло, кашави изпражнения и засилена флатуленция. Възможни ефекти от синдрома на малдигестия са намалена резорбция на храната, увеличен бактериален растеж в тънките черва, ускорен пасаж в тънките черва, екзокринна панкреасна недостатъчност.

Загубата на тегло се наблюдава много по-често и в по-голяма степен при пациенти с ТГ.
Като цяло по-лошото качество на живот при пациентите с ТГ се дължи на липсата на стомашен остатък. При пациентите със СТГ е наличен стомашен остатък и запазена гастроезофагеална връзка, което позволява складирането на храната, по-плавното й преминаване от хранопровода в стомаха и е превенция на гастро-езофагеален рефлукс.
От друга страна пациентите с ТГ имат ринг на мястото на езофаго-йейуноанастомозата, което затруднява преглъщането и е предпоставка за рефлукс.
Според някои проучвания се оказва, че задълбоченото обучение по хранене при гастректомирани болни има голяма роля за подобряване на качеството им на живот[7]. Доказано е, че свързаното със здравето качество на живот при пациенти с ТГ е значително по-лошо при пациенти със спад в BMI, сравнени с тези, които имат запазен или увеличен BMI.
Всички проучвания се обединяват около това, че пациентите със стомашен карцином трябва да бъдат информирани относно очакваните постоперативни симптоми. След операцията пациентът трябва да бъде обучен да се справя с тях самостоятелно и с лекарска намеса чрез осигуряване на информация и насоки относно правилно хранене и упражнения.

Заключение.
СТГ се препоръчва като избор на операция при карциноми на дисталната част на стомаха, поради значително по-доброто качество на живот в сравнение с оперираните с тотална гастректомия. Литературните справки показват също така, че оперативната смъртност е по-ниска при СГТ, а 5-годишната преживяемост е същата както при ТГ.

Библиографска справка

1. Torre LA, Bray F, Siegel RL, Ferlay J, Lortet-Tieulent J, Jemal A. Global cancer statistics, 2012. CA Cancer J Clin 2015
2. Kim YW, Yoon HM, Yun YH, Nam BH, Eom BW, Baik YH, et al. Long-term outcomes of laparoscopy-assisted distal gastrectomy for early gastric cancer: result of a randomized controlled trial (COACT 0301). Surg Endosc 2013
3. Oh Kyoung Kwon, Byunghyuk Yu, Ki Bum Park, Ji Yeon Park, Seung Soo Lee, Ho Young Chung – Advantages of Distal Subtotal Gastrectomy over Total Gastrectomy in the Quality of Life of Long-Term Gastric Cancer Survivors
4. Justin Davies, M.D., David Johnston, M.D., Henry Sue-Ling, M.D., Sheila Young, John May, M.D., John Griffith, M.D., Glenn Miller, M.D., Iain Martin, M.D. – Total or Subtotal Gastrectomy for Gastric Carcinoma? A Study of Quality of Life
5. De Heas, J.C.J.M., Van Knippenberg, F.C.E., Neijt, J.P.: Measuring psychological and physical distress in cancer patients: structure and application of the Rotterdam Symptom Checklist. Br. J. Cancer
6. Goh YM, Gillespie C, Couper G, Paterson-Brown S. Quality of life after total and subtotal gastrectomy for gastric carcinoma. Surgeon 2015
7. Lee HO, Han SR, Choi SI, Lee JJ, Kim SH, Ahn HS, et al. Effects of intensive nutrition education on nutritional status and quality of life among postgastrectomy patients. Ann Surg Treat Res 2016

ЧЕРНОДРОБНИ МЕТАСТАЗИ ОТ СТОМАШЕН КАРЦИНОМ – ВАЛИДНА ЛИ Е ПРАВИЛОТО „NOLI ME TANGERE“

К.Драганов, В.Маринов, А.Петреска, Д.Русенов, Н.Кътев, Л.Ел-Тал, С.Лавчев, Е.Даскалова, А.Стилянова, Е.Стоянова, Б.Асенова, Р.Гайдарски

Клиника по чернодробна, жлъчна, панкреатична и обща хирургия
АСК УМБАЛ Токуда София

За контакти: kiril_draganov2000@hotmail.com

Ключови думи: стомашен карцином; чернодробни метастази от стомашен карцином; чернодробна резекция

Резюме

Въведение: Чернодробните метастази от стомашен карцином (ЧМСК) са свързани с лоша прогноза - под 10% 3-годишна преживяемост. Някои автори оправдават агресивната хирургия, включваща и чернодробна резекция (ЧР) на синхронни и метахронни лезии само при категорична липса на перитонеална и/или друга дисеминация и тежък коморбидитет. Още са спорни дефинициите за „синхронни“ и „метахронни“ ЧМСК, както и за „радикална хирургия“ в тези случаи.

Цел: проучване на собствения институционален опит в „радикалното“ хирургично лечение на пациенти с ЧМСК.

Материал и методи: При 38 болни с ЧМСК в периода 2007-2021 год. анализирахме: демографски, клинични и патохистологични данни; характеристика на метастазите – „Н“; хирургични параметри (времетраене, обем на ЧР, кръвозагуба); следоперативни резултати.

Резултати: Средната възраст в серията беше 54.8 год., без сериозен коморбидитет, при съотношение мъже/жени = 25/13. Времетраенето на операцията показа зависимост от обема й – единствено ЧР при метахронни или мултивисцерална намеса при синхронни лезии. Ранният следопертивен морталитет и морбидитет бяха съответно 5.2% (n=2) и 34.2% (n=13). Регистрирахме 15.3 месеца средна свободна от болест преживяемост на фона на адювантна химиотерапия.

Заключение и изводи: Резекцията на ЧМСК е лечебна опция единствено при строго селектирани случаи: възраст < 55 год.; без коморбидитет; без данни за интракавитарна или хематогенна дисеминация. Редица фактори влияят върху ранните постоперативни резултати, но все още липсват убедителни данни в литературата за статистически достоверна полза от подобен подход по отношение на общата преживяемост, както и за евентуална зависимост на късните резултати от хистологичния вариант на първичния карцином, вида на ЧР (анатомична/атипична), синхронност или метахронност и др.

GASTRIC CANCER LIVER METASTASES – IS THE RULE „NOLI ME TANGERE“ STILL VALID

K.Draganov, V.Marinov, A.Petreska, D.Rusenov, N/Katev, L.El-Tal, S.Lavchev, E.Daskalova, A.Stilyanova, E.Stoyanova, B.Asenova, R.Gaydarski

Department of Liever, Biliary, Pancreatic and General Surgery
Acibadem City Clinic University Hospital Tokuda, Sofia

Corresponding author:

kiril_draganov2000@hotmail.com

Abstract

Background: Gastric cancer liver metastases (GCLM) have poor prognosis – less than 10% 3-year survival. Some authors advocate aggressive surgery including liver resection (LR) of synchronous or metachronous lesions only in

patients without peritoneal and/or other organ dissemination and severe comorbidity. Definitions of “synchronous” and “metachronous” metastases as well as of “radical surgery” in these cases are still debatable.

Aim: Study on the institutional experience in the “radical” surgical treatment of patients with GCLM.

Material and methods: A total of 38 patients with GCLM received a surgical procedure between 2007-2021. We collected and analyzed: demographic, clinical and histological data; metastases characteristics (H-category); surgical characteristics (skin-to-skin operative time, type of LR, operative blood loss); postoperative results.

Results: The median age of patients was 54.8 years. Male to female ratio was 25/13. No serious comorbidity was detected. The skin-to-skin operative time depended on the surgical volume – just LR of metachronous metastases or LR as a stage of a multivisceral procedure in synchronous cases. The early postoperative mortality and morbidity rate were 5.2% (n=2) and 34.2% (n=13) respectively. The median free of disease survival was 15.3 months on the background of chemotherapy.

Conclusion: LR of GCLM is an option of treatment only in strictly selected cases: age < 55 years; without comorbidity; no data of peritoneal or other organ involvement. Many factors influence the early postoperative results. Still there isn’t any reliable evidence in literature about the benefit on over-all survival in these cases as well as its dependence on the histological type of primary cancer, the type of liver resection, the time of detection of metastases.

Въведение

Чернодробните метастази от стомашен карцином (ЧМСК) дълго време са считани за контраиндицирани за хирургия. До началото на нашия век изследванията за ролята на чернодробна резекция (ЧР) са върху ограничен брой болни [1,2].

Прогнозата при тези пациенти е лоша – 10-17% 3-годишна и под 5% 5-годишна обща преживяемост (Overall Survival = OS), като само при строго селектирани серии японски автори докладват 34% 5-годишна преживяемост, вкл. и случаи със 117 и 176 месеца свободна от болест преживяемост (Disease Free Survival = DFS) [2]. Тези обнадеждаващи резултати породиха нарастващ интерес по темата през последните 20 години [3-11]. Но все още няма единно и общоприето становище относно прогностичните фактори, респ. ръководство (Guidelines) за цялостния лечебен подход и в частност за индикациите за тази агресивната хирургия [3,6-8]. Дори дефинициите за „синхронни“ и „метахронни“ ЧМСК, както и за „радикална хирургия“ в тези случаи са също спорни.

Цел

Проучване на собствения институционален опит в „радикалното“ хирургично лечение на пациенти с ЧМСК.

Материал и методи

При 38 болни с ЧМСК в периода 2007-2021 год. анализирахме: демографски, клинични и патохистологични данни; характеристика на метастазите – „H“; хирургични параметри (времетраене, обем на ЧР, кръвозагуба); следоперативни резултати.

За отчитане на ранните специфични усложнения (хеморагия, билирагия, остра чернодробна недостатъчност) използвахме дефинициите и критериите на International Study Group on Liver Surgery (ISGLS).

Резултати

Средната възраст в серията беше 54.8 год., без сериозен коморбидитет, при съотношение мъже/жени = 25/13.

Времетраенето на операцията показа зависимост от обема й – единствено ЧР при метахронни или мултивисцерална намеса при синхронни лезии.

Ранният следопертивен морталитет беше 5.2% (n=2). Причина за exitus letalis при единия болен беше остра пострезекционна чернодробна недостатъчност, а при другия - БТЕ. При

всеки трети резециран отчетохме усложнения (34.2%, n=13), но само две от тях наложиха ре-операция. Касаеше се за хеморагия Grade C по критериите на ISGLS. Четири бяха случаите на билирагия от резекционната повърхност, три от които Grade A по ISGLS и една Grade B, овладяна с ендоскопска ретроградна холангиопанкреатография и стентиране на хепатико-холедоха. Десностранен плеврален излив беше най-честата специфична компликация – в 10 случая (26.3%), като само при двама пациенти се наложи плеврално дрениране. При 8 пациенти (21.5%) регистрирахме повече от едно усложнение.
Средната DFS беше 15.3 месеца на фона на адювантна химиотерапия.

Обсъждане

Какво знаем и какво все още не знаем за резекционната хирургия на ЧМСК? Отговори на този въпрос трябва да дадем в два аспекта: ранни и отдалечени следоперативни резултати.
ЧР при ЧМСК са с относително нисък морталитет и морбидитет за подобен вид много големи по обем и сложност интервенции, което е приемлив ранен резултат. В сравнително големите серии, докладвани през последната декада смъртността и усложненията са съответно 1.0% и 13.3% [8]. При нашите пациенти регистрирахме два фатални изхода (5.2%) и 13 усложнения (34.2%), което е съпоставимо с повечето данни на големите по обем центрове.
Отдалечените резултати (OS и DFS) след резециране на хепатални метастази от стомашен рак *доказват безспорна полза, но само в индивидуални и правилно прецизирани случаи*. Тези намеси се редно да се предприемат само при: (1) липса на други далечни и/или перитонеални лезии; (2) R0 резекция на първичния тумор и D2 лимфна дисекция; (3) в съчетание с адювантна и/или неоадювантна химиотерапия; (4) при липса на сериозен коморбидитет [3-11]. Такава е и приетата от нас стратегия.
Различията съществуват по отношение на отчитането или не на други характеристики и детерминанти, които според някои автори са статистически значими, а според други – не.
Едно от първите задълбочени проучвания върху значението на такива фактори за далечните резултати при ЧМСК е на Okano et al. от 2002 [3]. Сред 807 болни с рак на стомаха 9.6% са били със синхронни (n=78) и 1.5% с метахронни (n=12) лезии. След радикална ЧР е отчитена 77% и 34% съотв. 1- и 5-годишна преживяемост. Единствени благоприятни прогностични фактори се оказват солитарност, метахронност, G1 и хистологично доказана псевдокапсула около самата метастаза. Самите характеристики на първичния тумор нямат никаква прогностична стойност.
Две десетилетия по-рано друг японски колектив (Ochiai et al.) препоръчва да не се предприема ЧР на синхронни и метахронни метастази при T4 карцином, както и при венозна (V) и лимфна (L) инфилтрация при метахронните [1]. Неблагоприятно значение на T4, V(+), L(+) е потвърдено и в друг публикации [4, 8-10]
Висок риск от ранен рецидив, респ. кратък DFS има при повече от 3 метастази [4,7,8,10,11], резекционна линия, отстояща на < 10mm от метастазата [2] и размер при лотирана лезия > 5.0cm [11]. Масивна лимфонодуларна ангажираност (N2) [4] и R(+) резекция [9]на първичния процес са категорични контраиндикации за ЧР, а RFTA и в тези случаи, и в други ситуации е надеждна алтернатива на хирургията [8].
Едно от най-задълбочените и комплексни изследвания върху ролята на ЧР при чернодробни метастази е това на Rene Adam et al., публикувано през 2006 год. в Annals of Surgery [6]. В действителност случаите на ЧМСК са малка част (16%) от цялостното проучване върху 1452 пациенти с неколоректални неневроендокринни чернодробни метастази (НКРННЕЧМ), лекувани в 41 френски хирургични институции за период от 20

години. Мултивариатетен анализ доказва лоша прогноза при възраст >60год., първично огнище, различно от гърдата (т.е. и стомашен карцином), DFS < 12 месеца (при метахронни лезии), екстрахепатални метастази, R2 резекция и голяма по обем ЧР (за всички $P \leq 0.02$).

Авторите разработват и предлагат прогностичен модел за отдалечените резултати при ЧР на НКРННЕЧМ, включващ 6 критерия и съответен брой точки (от 0 до 10) според наличието или отсъствие и степента на изразеност:

(а) екстрахепатални метастази – отсъствие/наличие (0/1т.);

(б) голяма по обем ЧР – не/да (0/1т.);

(в) R0,1- или R2-резекция - съотв.0/1 т.);

(г) възраст < 30 год. (0т.), 30-60 год. (1т.) и > 60 год. (2т.);

(д) DFS > 24 мес. (0т.), 12-24 мес. (1т.) и < 12 мес. (2т.);

(е) първичен локус - карцином на гърдата (0т.), аденокарцином, GIST (1т.), сквамозно-клетъчен Са (2т.), меланом (3т.).

Пет-годишната преживяемост зависи от сбора точки по шестте критерия. Тя прогресивно намалява от 69% при сбор от 0 точки до 0% при 10 точки.

Заключение и изводи: Резекцията на ЧМСК е лечебна опция единствено при строго селектирани случаи: възраст < 55 (60) год.; без коморбидитет; без данни за интракавитарна или друга хематогенна дисеминация. Редица фактори влияят върху отдалечените постоперативни резултати, но все още липсват убедителни и еднозначни данни в литературата за статистически достоверна полза от подобен подход по отношение на общата преживяемост, както и за евентуална зависимост на късните резултати от хистологичния вариант на първичния карцином, вида на ЧР (анатомична/атипична), синхронност или метахронност и др.

Литература:

1. Ochiai T, Sasako M, Mizuno S, Kinoshita T, Takayama T, Kosuge T, Yamazaki S, Maruyama K. Hepatic resection for metastatic tumours from gastric cancer: analysis of prognostic factors. Br J Surg. 1994;81:1175–8.
2. Miyazaki M, Itoh H, Nakagawa K, Ambiru S, Shimizu H, Togawa A, Shiobara M, Ohtsuka M, Sasada K, Shimizu Y, Yoshioka S, Nakajima N, Suwa T, Kimura F. Hepatic resection of liver metastases from gastric carcinoma. Am J Gastroenterol. 1997;92:490–3.
3. Okano K, Maeba T, Ishimura K, Karasawa Y, Goda F, Wakabayashi H, Usuki H, Maeta H. Hepatic resection for metastatic tumors from gastric cancer. Ann Surg. 2002 Jan;235(1):86-91.
4. Shirabe K, Shimada M, Matsumata T et al. Analysis of the prognostic factors for liver metastasis of gastric cancer after hepatic resection: a multi-institutional study of the indications for resection. Hepatogastroenterology. 2003; 50(53): 1560-3.
5. Roh HR, Suh KS, Lee HJ, Yang HK, Choe KJ, Lee KU. Outcome of hepatic resection for metastatic gastric cancer. Am Surg. 2005;71:95–9.
6. Adam R, Chiche L, Aloia T. et al & Association Française de Chirurgie. Hepatic resection for noncolorectal nonendocrine liver metastases: analysis of 1,452 patients and development of a prognostic model. Ann Surg. 2006; 244(4), 524–535.
7. Kodera Y, Fujitani K, Fukushima N et al. Surgical resection of hepatic metastasis from gastric cancer: a review and new recommendation in the Japanese gastric cancer treatment guidelines. Gastric Cancer. 2014;17(2):206-12.
8. Oki, E., Tokunaga, S., Emi, Y. et al. Surgical treatment of liver metastasis of gastric cancer: a retrospective multicenter cohort study (KSCC1302). Gastric Cancer 19, 968–976 (2016).
9. Tiberio GA, Ministrini S, Gardini A, Marrelli D, Marchet A, Cipollari C, Graziosi L, Pedrazzani C, Baiocchi GL, La Barba G, Roviello F, Donini A, de Manzoni G; Italian Research Group for Gastric Cancer. Factors influencing survival after hepatectomy for metastases from gastric cancer. Eur J Surg Oncol. 2016 Aug;42(8):1229-35.

10. Ministrini S, Solaini L, Cipollari C, Sofia S, Marino E, D'Ignazio A, Bencivenga M, Tiberio GAM. Surgical treatment of hepatic metastases from gastric cancer. Updates Surg. 2018 Jun;70(2):273-278. doi: 10.1007/s13304-018-0536-2. Epub 2018 May 29. PMID: 29845462.

11. Granieri S, Altomare M, Bruno F et al. Surgical treatment of gastric cancer liver metastases: Systematic review and meta-analysis of long-term outcomes and prognostic factors. Crit Rev Oncol Hematol. 202;163:103313.

ВЛИЯНИЕ НА COVID-19 ПАНДЕМИЯТА ВЪРХУ TNM - СТАДИЯ ПРИ ПАЦИЕНТИ С КОЛОРЕКТАЛЕН И СТОМАШЕН КАРЦИНОМ

Моника Г. Момчилова, Ивайло Г. Евстатиев, Йордан Г. Бирданов, Орлин Л. Томов, Тома П. Пожарлиев

МБАЛ „Доверие“ град София, ж.к. „Овча Купел“ 2, ул. Фридрих Грюнангер 2

Автор за кореспонденция:

Д- р Моника Момчилов,

GSM: 0888 393 515

e-mail: momchilova_m@abv.bg

Пандемията от COVID-19 оказа ефект върху всички сфери от живота на хората в целия Свят. Здравеопазването беше поставено пред огромното изпитание да ограничи разпространението на вируса и да осигури адекватно лечение на заболелите. Това наложи да бъдат създадени отделения за лечение на COVID-19, да се преразпределят ресурси, както по отношение на материалната база на болниците, така и на кадри, които да обслужват тези новооткрити звена. Тази необходимост доведе до преустановяване на плановите хоспитализации и ограничи диагностиката и лечението на редица заболявания, в това число колоректалния и стомашен карцином.

Цел на изследването: Да се оцени влиянието на забраната за планов прием и страха от посещение на лечебни заведения по време на COVID- 19 пандемията върху American Joint Committee on Cancer (AJCC) TNM стадия, при оперирани болни с колоректален и стомашен карцином.

Материал и методи: Направихме ретроспективен анализ на 282 пациенти, оперирани в Отделение по хирургия, МБАЛ „Доверие“, град София, по повод колоректален и стомашен карцином, за период от четири години. Случаите са разеделени в две групи, съответно преди и след обявяването на първия “lockdown” в България - изследваната група съдържа 140 пациента, а контролната група включва 142 случая на двата карцинома. Всички са стадирани по осма ревизия на AJCC TNM класификацията.

Резултати: Отчитат се по-голям брой авансирали карциноми и по-малко ранно диагностицирани по време на пандемията от COVID- 19.

Заключние: В дългосрочен план, въвеждането на ограничения на плановата хоспитализация и въздържанието от амбулаторни прегледи, вероятно ще доведе до влошена прогноза при пациенти с колоректален и стомашен карцином.

Ключови думи: COVID-19, колоректален карцином, стомашен карцином, AJCC TNM- стадий.

EFFECT OF THE COVID-19 PANDEMIC ON THE TNM-STAGE IN PATIENTS WITH COLORECTAL AND GASTRIC CARCINOMA

Monika G. Momchilova, Ivailo G. Evstatiev, Yordan G. Birdanov, Orlin L. Tomov, Toma P. Pojarliev

MHAT "Doverie", Sofia, Ovcha kupel 2,

Corresponding Author:

Dr. Monika G. Momchilova,

email: momchilova_m@abv.bg

The COVID-19 pandemic affected all areas of people's lives worldwide. The healthcare system was put under the enormous challenge of limiting the spread of the virus and providing adequate care for the infected. This called for the creation of wards for treatment of COVID-19 and redistribution of hospital resources and staff. The aforementioned measures led to a halt in planned hospitalizations and limited the diagnostic and treatment of numerous diseases, including colorectal and gastric carcinoma.

Aim: To assess the impact of the cessation of planned hospitalizations and reluctance for hospital visits during the COVID-19 pandemic on the Joint Committee on Cancer (AJCC) TNM stage in patients undergoing surgery.

Material and methods: We performed a retrospective analysis of 282 patients undergoing surgery for colorectal and gastric cancer in the department of surgery of MHAT "Doverie", Sofia, during a four-year period. Cases were distributed in two groups, before and after the first "lockdown" in Bulgaria – the studied group included 140 patients and the control group had 142 cases of both cancers. All are staged according to the 8th edition AJCC classification.

Results: An increase in the number of advanced cancers and less early diagnosed ones during COVID-19 pandemic is observed.

Conclusion: In the long term, the limits on planned hospitalizations and the reluctance for hospital visits will probably lead to a worse prognosis in patients with colorectal and gastric cancer.

Keywords: COVID-19, colorectal cancer, gastric cancer, AJCC TNM staging.

ADVANCES IN THE MANAGEMENT OF NEUROENDOCRINE NEOPLASMS OF THE PANCREAS AND THE GASTROINTESTINAL TRACT.

Vladimir K. Neychev

Department of Clinical Sciences, University of Central Florida - College of Medicine, 6850 Lake Nona Blvd, Orlando, FL 32827

Corresponding author:

Associate Professor Dr. Vladimir Neychev, MD, PhD, FACS

Department of Clinical Sciences

University of Central Florida - College of Medicine

6850 Lake Nona Blvd, Orlando, FL 32827

Email: vladimir.neychev@ucf.edu; neychevvladimir@gmail.com

Phone: ++1 321 947 6439

The last several decades have been marked by a rapid accumulation and broadening of our knowledge and understanding of the biology and natural history of neuroendocrine tumors of the gastrointestinal tract and pancreas (NETs). There have been tremendous advances in the development of novel management approaches, and the spectrum of available therapeutic options is continuously expanding. Along with the conventional chemotherapeutic options, several novel treatment strategies have been introduced for patients with NETs, including molecular targeting therapies, somatostatin analogs, tryptophan hydroxylase inhibitors, and peptide receptor radionuclide therapy, all of which can be used alone or as a multimodal approach with or without surgery. Data from randomized clinical trials designed to define the utility, appropriateness, and sequence of the growing list of available therapies is rapidly accumulating. Thorough, comprehensive literature reviews and frequent updates of the emerging evidence and major findings are essential to expand our knowledge and contribute to a better understanding, characterization, and management of NETs.

Key words: neuroendocrine tumors of the gastrointestinal tract and pancreas; molecular targeting therapies; peptide receptor radionuclide therapy; somatostatin analogs; tryptophan hydroxylase inhibitors

Acknowledgement: Author declares no financial interest, no funding, and no conflict of interest

ХИРУРГИЧНИ ПОСЛЕДИЦИ НА КОВИД 19

SURGICAL DISEASES AND COMPLICATIONS OF COVID-19

Ian A. Hodgdon MD FACS.

Assistant Professor of Surgery & Associate Program Director. Louisiana State University. New Orleans LA USA

Corresponding Author: Ian Hodgdon MD FACS,

LSU Department of Surgery

1542 Tulane Ave. 7th Floor

New Orleans La 70124

504-508-4061

ihodgd@lsuhsc.edu

Summary

New Orleans Louisiana was an early site of COVID19 Infections in the United States during early 2020. As a region, we had a lower than projected mortality rate at our main teaching hospital due to adherence to Evidence-Based Protocols. Though we had excellent critical care physicians caring for these critically ill patients, they often needed surgical interventions.

COVID infections are usually mild, but in some patients, the symptoms of the disease can be severe. Our surgical service treated many patients during this first wave, and we cared for the first know fatality in Orleans Parish during

due to COVID in early 2020, and we cared for many patients who succumbed to the disease in the months after. The major surgical diseases surgeons are asked to treat are mainly the Pulmonary, Renal, and Thrombotic manifestations of the disease. The pulmonary surgical interventions were mostly tracheostomies, chest tubes, and drainage of empyema. The renal interventions focused on increased number of short-term hemodialysis and peritoneal dialysis catheters placed, and the frequent replacement of these catheters due to increased thrombosis.

Some of the many challenges we faced were risks to staff, staffing and supply shortages. The surgical supply and personally shortages limited numbers of hemodialysis tubbing and techs available, so we were asked to switch as often as possible to peritoneal dialysis to free up staff and supplies. We were also asked to care for these people with less staff due to shifts to other departments, or migrations to higher paying positions.

Key words: COVID-19, Surgery, Infections, Thrombosis, Pandemic

Acknowledgements Related to this presentation: None

ПРЕДИЗВИКАТЕЛСТВАТА НА ПОЛИПАНДЕМИЯТА КОВИД 19 В ОБЩАТА ХИРУРГИЯ.

Б. Сакакушев, Д. Хаджиев, Е. Хаджиева.

Медицински Университет Пловдив
Катедра По Пропедевтика На Хирургическите Болести, Секция Обща Хирургия, Умбал Св Георги Еад Пловдив, Първа Клиника По Хирургия

ВЪВЕДЕНИЕ: В резултат на глобализацията, технологичното развитие и свободното движение на хора, стоки и услуги, COVID-19 засегна хората по целия свят, превръщайки се в полипандемия, застрашаваща здравните услуги в световен мащаб.
Бързото разпространение на епидемията промени глобалната система на здравеопазване, включително и в областта на хирургията - много болници са принудени да спрат или отлагат плановите хирургични интервенции, а спешните хирургически услуги, значително намаляха.
ЦЕЛ: Изясняване на институционалните пропуски в политиките за хирургичното лечение по време на полипандемията Ковид 19 и обобщаване на препоръчителни действия за оптимизиране на хирургичната стратегия при пандемия като тази.
МАТЕРИАЛИ И МЕТОДИ: Достъпната литература ни дава достатъчно данни за значителните глобални щети в обществено-икономическия живот, здравеопазването и в хирургията, нанесени от Ковид 19.
В хирургична обстановка асимптоматични и олигосимптоматични пациенти с COVID-19 могат потенциално да изложат персонала и пациентите на заразяване с вируса чрез хирургични и анестетични процедури и да предизвикат болнични огнища. Пациентите с COVID-19 имат по-лоши следоперативни резултати, с 3 пъти по-висока заболеваемост и смъртност, достигайки 44% прием в отделения за интензивно лечение и 20,5% смъртни случаи. Въпреки тези рискове, липсват последователни становища относно хирургичните насоки на периоперативния скрининг и/или лечението на пациенти с COVID-19, в настоящата хирургична практика.
Предлагаме анализ на болните лекувани с Ковид 19 през м. май 2021 и април 2022, когато Първа Клиника по Хирургия бе трансферирана с 50 легла за лечение на Ковид 19, както и 2 годишен анализ на хирургично болните по време на полипандемията, от м. март 2021 до м. май 2022.

РЕЗУЛТАТИ:
Резултатите от проучванията на Световната Асоциация по Спешна Хирургия за COVID-19 са тревожни. Комбинацията от прогнозно намаляване на броя на спешните хирургични пациенти и наблюдаваното увеличение на по-тежките септични заболявания може да е резултат от страха на пациентите от инфекция с COVID-19 и последователно забавено приемане в болница и поставяне на диагноза. Глобални анкетни данни оценяват въздействието на пандемията SARS-CoV-2 върху спешните хирургични грижи като силно или много силно. Водещи са структурните проблеми с логистиката в болниците, забавяне от повече от 2 часа на времето за поставяне на диагнозата и още 2 часа до интервенцията, намаляване на общия брой на спешно оперираните, по-тежки септични коремни заболявания, особено за перфорирал апендицит и тежък септичен холецистит.
Ние споделяме две годишен наш опит с лечението на хирургично болни, за периода март, 2020 – май, 2022 и двумесечен период на хибридно лечение на болни с Ковид 19, едновременно със спешно хирургично болни в пиковете на пандемията.
ОБСЪЖДАНЕ:
Хирургичната дейност бързо се адаптира за справяне с пандемията COVID-19, като се въвеждат промени както в процедурите и отговорностите за защита на пациентите и на медицинските екипи. Тези промени обаче, поставят нови изисквания към хирурзите и увеличават вероятността от неправилна комуникация, пропуски в преценката и медицински грешки в стационара и операционната зала. Новите предпазни средства и насоките за лечение на пациентите доведоха до бързи промени в насоките за правилна комуникация, понижаване на стреса и повишена сплотеност на хирургическите екипи. Прагматичното ръководство, базирано на стратификация на риска и използване на ресурсите, ще подпомогне осигуряването на оптимална хирургична помощ и готовност за извънредни ситуации.
„Хирурзите изживяха година на предизвикателства на много фронтове, включително преодоляване на емоционалното и променливото финансово въздействие на COVID 19, но интернационалните бази данни показват, че те са способни бързо да се променят, за да отговорят на нуждите на пациентите в тези изключително трудни времена.
ЗАКЛЮЧЕНИЕ:
Настоящата пандемия показва, че въпреки всичките ни медицински постижения, ние оставаме невероятно уязвими към инфекции, за които нямаме терапии. Ако сме достатъчно мотивирани обаче, ние можем да направим огромни промени в кратки срокове.
Няма съмнение, че COVID-19 в момента представлява най-очевидният и спешен проблем за глобалната здравна сигурност и светът с право е фокусиран върху справянето с тази пандемия.
Съзнавайки че хирургията е „неделима и незаменима част от здравеопазването“, с безрезервната подкрепа на хирургичната общност и ресурси, ние можем да помогнем на хирурзи и пациенти при следващите вълни на тази пандемия.
Правителствата и глобалната общност трябва да започнат активното изпълннение на ефективни планове за насърчаване и подобряване на управленската готовност с фокус върху COVID-19.

THE CHALLENGES OF COVID-19 POLYPANDEMIA IN GENERAL SURGERY

B. Sakakushev, D. Hadjiev, E. Hadjieva

Medical University – Plovdiv. Department of Propedeutics of Surgical Diseases,
First Clinic in Surgery. University Hospital "St. Georgi ”ead, Plovdiv, Bulgaria

INTRODUCTION: As a result of globalization, technological development and the free movement of people, goods and services, COVID- 19 has affected people around the world, becoming a polypandemic threatening health services worldwide.

The rapid spread of the epidemic has changed the global health care system, including in the field of surgery - many hospitals are forced to stop or postpone planned surgical interventions, and emergency surgical services have decreased significantly.

OBJECTIVE: Clarify the institutional gaps in surgical treatment policies during the Covid 19 polypandemic and summarize recommended actions to optimize the surgical strategy for such a pandemic

MATERIALS AND METHODS: The available literature provides us with sufficient data on the significant global damage to socio-economic life, health care and surgery caused by Covid 19.

In the surgical setting, asymptomatic and oligosymptomatic patients with COVID- 19 could potentially expose staff and patients to infection with the virus through surgical and anesthetic procedures and cause outbreaks. Patients with COVID -19 had poorer postoperative outcomes, with 3 times higher morbidity and mortality, reaching 44% admission to intensive care units and 20.5% deaths. Despite these risks, there are no consistent opinions on the surgical guidelines for perioperative screening and / or treatment of patients with COVID- 19 in current surgical practice.

We offer an analysis of patients treated with Covid 19 in May 2021 and April 2022, when the First Clinic of Surgery was transferred with 50 beds for treatment of patients with Covid 19, as well as a 2-year analysis of surgically ill patients during the polypandemic, from March 2021 to May 2022.

RESULTS:The results of studies by the World Association of Emergency Surgery for COVID- 19 are alarming. The combination of a projected reduction in the number of emergency surgical patients and an observed increase in more severe septic diseases may be the result of patients' fear of COVID- 19 infection and consistent delayed hospital admission and diagnosis. Global data assess the impact of the SARS -CoV- 2 pandemic on emergency surgical care as strong or very strong. Leading are structural problems with logistics in hospitals, delays of more than 2 hours in the time of diagnosis and another 2 hours before the intervention, reduction of the total number of emergency operations, more severe septic abdominal diseases, especially perforated appendicitis and severe septic cholecystitis.

We share two years of our experience with the treatment of surgical patients, for the period March, 2020 - May, 2022 and a two-month period of hybrid treatment of patients with Covid 19, simultaneously with urgent surgical patients at the peak of the pandemic.

DISCUSSION: Surgery is rapidly adapting to deal with the COVID- 19 pandemic, introducing changes to both procedures and responsibilities for protecting patients and medical teams. These changes, however, place new demands on surgeons and increase the likelihood of improper communication, gaps in judgment and medical errors in the hospital and operating room. New safeguards and guidelines for the treatment of patients have led to rapid changes in the guidelines for proper communication, stress reduction and increased cohesion of surgical teams. Pragmatic guidance based on risk stratification and resource use will help ensure optimal surgical care and emergency preparedness.

"Surgeons have experienced a year of challenges on many fronts, including overcoming the emotional and volatile financial impact of COVID 19, but international databases show that they are able to change rapidly to meet the needs of patients in these extremely difficult times.

CONCLUSION: The current pandemic shows that despite all our medical advances, we remain incredibly vulnerable to infections for which we have no treatment. However, if we are motivated enough, we can make huge changes in the short term.

There is no doubt that COVID- 19 is currently the most obvious and urgent problem for global health security, and the world is rightly focused on tackling this pandemic.

Recognizing that surgery is an "integral and indispensable part of healthcare," with the unreserved support of the surgical community and resources, we can help surgeons and patients in the coming waves of this pandemic.

Governments and the global community must begin to actively implement effective plans to promote and improve managerial preparedness with a focus on COVID- 19.

СПЕШНИ ХИРУРГИЧНИ ЗАБОЛЯВАНИЯ С КОВИД-19 ИНФЕКЦИЯ

И. Ристовски[1], А. Габърски[1], П. Владова[1], С. Илиев[1],П. Тончев[2],Д. Методиев[3],Л. Бешев[4] П. МАринова

*1*КПХБ – МУ – Плевен; Отделение по колопроктологияия и гнойно-септична хирургия – УМБАЛ "д-р Георги Странски" – Плевен*
*2*Отделение по пластично-възстановителна и естетична хирургия- УМБАЛ "д-р Георги Странски" – Плевен*
*3*Отделение по гръдна хирургия УМБАЛ "д-р Георги Странски" – Плевен*
*4*Отделение по съдова хирургия УМБАЛ "д-р Георги Странски" – Плевен*

Адрес за контакт:

Др-Иванче Ристовски

e-mail: ivan_vuk2001@yahoo.com

Абстракт

Увод: Пандемията с Ковид-19 инфекцията повлия на цялата здравна система, като промени значително профила на прием в хирургичните отделения – намаляха случаите на планова хирургия, за сметка на спешни и запуснати полиморбидни пациенти. Допълнителни проблеми създаде лечението на хирургични пациенти, носители н вируса или със съпътстващ Ковид-19.

Цел на проучването: Да се оцени влиянието на Ковид-19 пандемията върху структурата на заболеваемостта, смъртността, усложненията и пролежаните дни при лечението на хирургични пациенти в УМБАЛ „д-р Георги Странски-Плевен"

Материал и методи: ретроспективно и проспективно проучване на пациентите с Ковид-19 лекувани в хирургичните клиники на УМБАЛ Д-р Георги Странски-ЕАД за период от 01.01.2020г-31.12.2021, сравнени с лекуваните в периода 1.01.2019-31.12.2019 г. Сравнителен анализ на структурата на заболеваемостта, операциите, смъртността, усложненията, дните в реанимация, пролежаните дни с подходящите статистически методи.

Резултати:

бяха лекувани 79 пациенти от които 33 жени и 46 мъже. От тях 16 пациенти се оздравели, 50 пациенти изписани с подобрение и 13 пациенти завършили с смърт(16.5%). От 79 пациенти с положителни тестове, 42ма бяха с усложнение от Ковид-19 инфекцията - най-често пневмония, едностанна или двустранна. 46 пациенти бяха оперирани по спешност и 33 ма лекувани консервативно. За този период общо пролежани дни се 978 или средно по 12.3 на пациент.

Извод:

Ковид-19 инфекцията повлия на структурата на хоспитализациите, като блокира плановата хирургична дейност, доведе до повишен прием на пациенти по спешност със забавено лечение, и влоши резултатите от лечението на пациентите като доведе до повишена смъртност, удължаване на болничния престой и разходите за лечение. Особеностите на КОВИД-19 като заболяване водещо до системна увреда на ендотела предопределят повишената смъртност от тромботични усложнения в хирургичната популация.

Ключови думи: Ковид-19, Хирургия при Ковид-19, Спешна хирургия.

EMERGENCY SURGICAL DISEASES AND COVID-19 INFECTION

Ivanche Ristovski1 A. Gabarski1, P. Vladova1, S. Iliev1, P. Tonchev2, D. Metodiev3, L. Beshev 4, P.Marinova5

Medical university- Pleven,University Hospital "Dr. Georgi Stranski" – Pleven
Department of colorectal and purulent-septic surgery
Department of plastic surgery

Corresponding Author:

Dr Ivanche Ristovski

email: ivan_vuk2001@yahoo.com

Abstract:

Background: The Covid-19 pandemic infection affected the entire health care system, significantly changing the criteria of admission to surgical wards - reducing the number of planned surgeries at the expense of emergency and neglected poly-morbid patients. Additional problems were created by treating surgical patients with concomitant covid-19.

Aim: To evaluate the impact of the Covid-19 pandemic on the morbidity, mortality, complications and bed turnover in the treatment of surgical patients.

Methos and Materials:Retrospective and prospective study of patients with Covid-19 treated in the surgical clinics of UMBAL Dr. Georgi Stranski-EAD for the period from March 2021 till April 2022, compared with those treated in the period 1.01.2019-31.12.2019. Comparative analysis of the structure of morbidity, operations, mortality, complications, days in intensive care, bed turnover.

Results:79 patients were treated, of which 33 women and 46 men. Of these, 16 patients recovered, 50 patients discharged with improvement and 13 patients died (16.5%).

Of the 79 patients who tested positive, 42 had a complication of Covid-19 infection – mostly were pneumonia, unilateral or bilateral. 46 patients underwent emergency surgery and 33 were conservatively treated. For this period the total number of days spent are 978 or an average of 12.3 per patient.

Conclusion: Covid-19 infection affected and worsened the condition of the patients and for their treatment many resources were used both to protect the staff and for expensive drugs for their treatment.

Keywords: Covid-19, Surgery in Covid-19, Emergency surgery.

Увод: Пандемията с Ковид-19 инфекцията повлия на цялата здравна система, като промени значително профила на прием в хирургичните отделения – намаляха случаите на планова хирургия, за сметка на спешни и запуснати полиморбидни пациенти. Допълнителни проблеми създаде лечението на хирургични пациенти, носители н вируса или със съпътстващ Ковид-19.

Цел на проучването: Да се оцени влиянието на Ковид-19 пандемията върху структурата на заболеваемостта, смъртността, усложненията и пролежаните дни при лечението на хирургични пациенти в УМБАЛ „д-р Георги Странски-Плевен“

Материал и методи: ретроспективно и проспективно проучване на пациентите с Ковид-19 лекувани в хирургичните клиники на УМБАЛ Д-р Георги Странски-ЕАД за период от 01.01.2020г-31.12.2021, сравнени с лекуваните в периода 1.01.2019-31.12.2019 г. Сравнителен анализ на структурата на заболеваемостта, операциите, смъртността, усложненията, дните в реанимация, пролежаните дни с подходящите статистически методи.

Структура на приема по клиники в двата периода:

Брой от ИЗ No	**клиника**							
Год.	ОГХ	ОДХ	ОКВХ	ОКПГСХ	онкох	ОПВХ	ОСХ	**Общ брой**
2019	911	670	1314	1223	1069	688	395	**6270**
2020	715	399	1086	923	966	506	302	**4897**
2021	285	391	1040	1024	864	487	305	**4396**
Обща сума	**1911**	**1460**	**3440**	**3170**	**2899**	**1681**	**1002**	**15563**

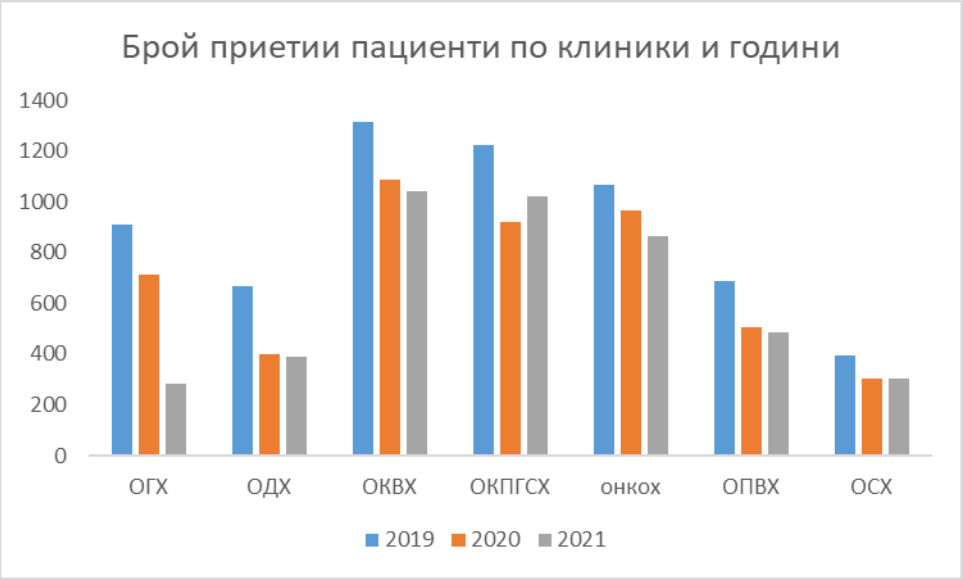

Ясно се вижда тенденцията за намаляване приетия брой пациенти през 2020 и 2021 година (ANOVA $p<0.05$)

По-ясно промяната се вижда на графиката

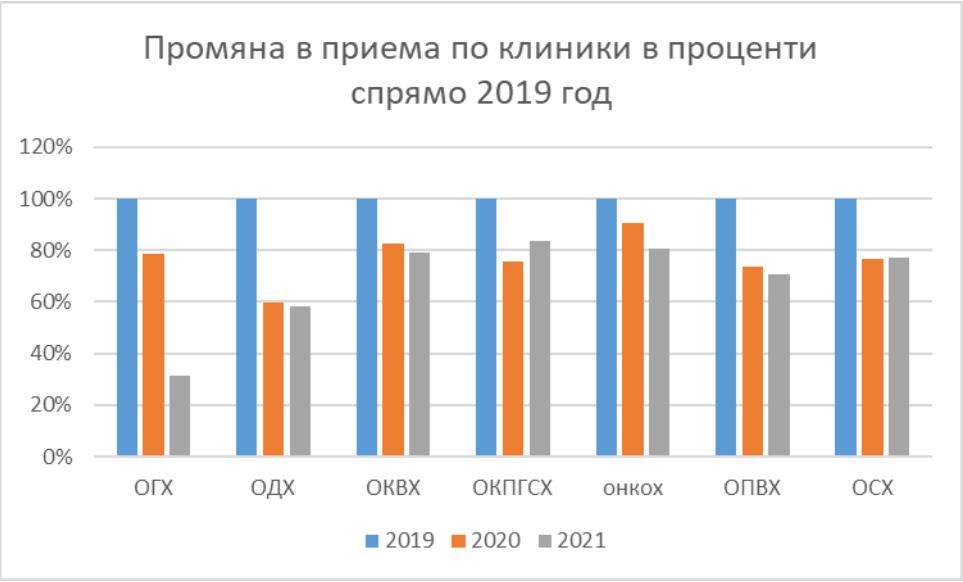

Прием по спешност:

От таблицата се вижда, структурата на приема се променя през годините, като се различава значително между различните клиники:

		планов	сп. до 6ч.	сп. над 6ч.
ОГХ	2019	2,3%	95,4%	2,3%
	2020	1,1%	94,7%	4,2%
	2021	18,6%	72,3%	9,1%
ОДХ	2019	44,8%	48,8%	6,4%
	2020	38,3%	52,9%	8,8%
	2021	28,9%	51,2%	19,9%
ОКВХ	2019	12,2%	81,3%	6,5%
	2020	10,4%	85,4%	4,2%
	2021	10,9%	76,0%	13,2%
ОКПГСХ	2019	26,7%	67,3%	6,0%
	2020	18,2%	76,2%	5,6%
	2021	17,1%	63,8%	19,1%
онкох	2019	62,6%	27,6%	9,8%
	2020	46,8%	12,4%	40,8%
	2021	45,0%	0,7%	54,3%
ОПВХ	2019	79,4%	19,0%	1,6%
	2020	67,4%	31,4%	1,2%
	2021	80,1%	17,5%	2,5%
ОСХ	2019	50,1%	45,8%	4,1%
	2020	40,7%	43,7%	15,6%
	2021	35,4%	43,0%	21,6%

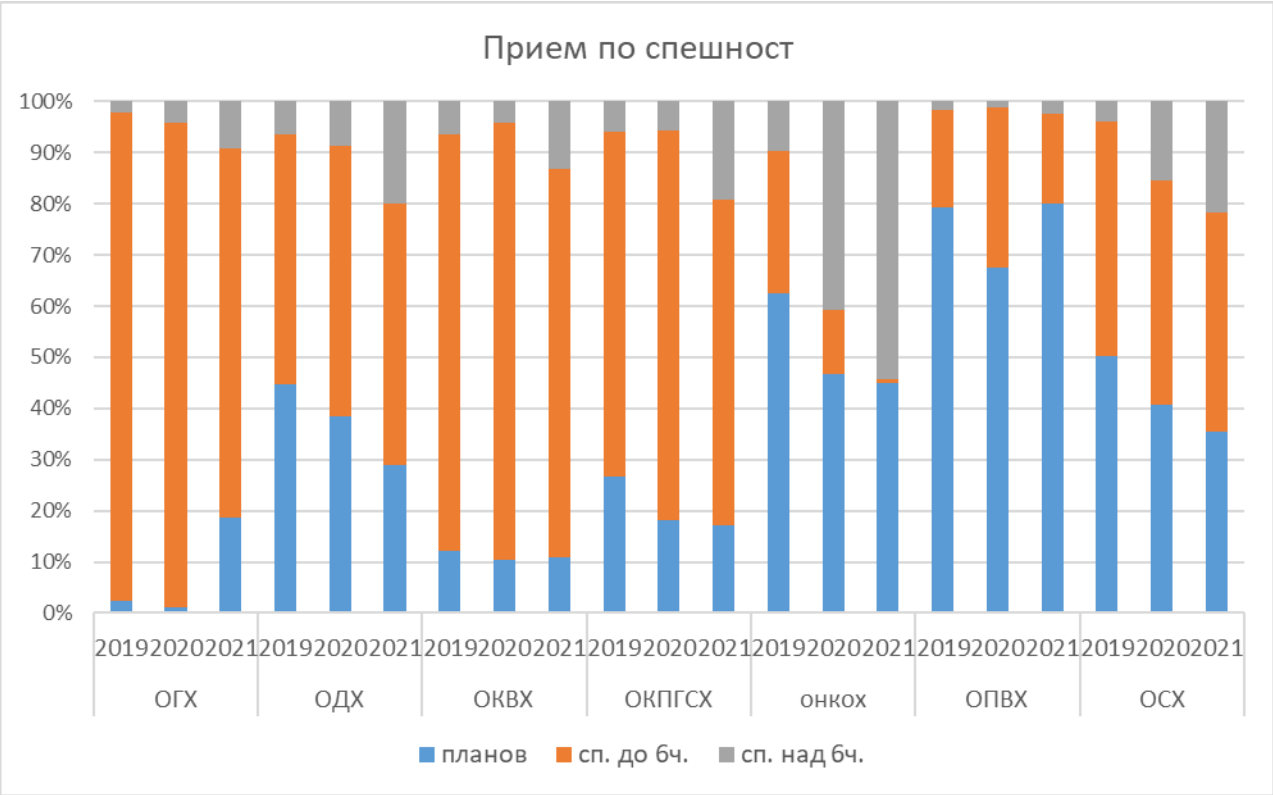

Ясно се забелязва тенденцията,, за намаляване процента на планов прием през 2020 и 2021 година във всички ХК, без Гръдна Хирургия.

3.Смъртност:

Брой от ИЗ No		**клиника**							
Год.	Статус	ОГХ	ОДХ	ОКВХ	ОКПГСХ	онкох	ОПВХ	ОСХ	Общ брой
2019	изписан	896	669	1245	1189	1061	687	386	6033
	починал	20	1	69	34	8	1	9	137
2019 Общо		916	670	1314	1223	1069	688	395	6270
2020	изписан	705	399	1008	889	957	504	295	4756
	починал	10		78	34	9	2	7	140
2020 Общо		715	399	1086	923	966	506	302	4897
2021	изписан	266	389	984	992	859	484	298	4271
	починал	19	2	56	32	5	3	7	124
2021 Общо		285	391	1040	1024	864	487	305	4396
Обща сума		1911	1460	3440	3170	2899	1681	1002	15563

Смъртност в проценти

Год.	ОГХ	ОДХ	ОКВХ	ОКПГСХ	онкох	ОПВХ	ОСХ	средно.
2019	2,2%	0,1%	5,3%	2,8%	0,7%	0,1%	2,3%	2,19%
2020	1,4%	0,0%	7,2%	3,7%	0,9%	0,4%	2,3%	2,86%
2021	6,7%	0,5%	5,4%	3,1%	0,6%	0,6%	2,3%	2,82%

Вижда се увеличението в смъртността през 2020г и 2021г спрямо 2019 (от 2.2% на 2.8% , което е нарастване с 30%

Пациенти с Ковид 19, лекувани в хирургичните клиники

За периода 2020-2021 година 3452 пациенти са лекувани в УМБАЛ „д-р Георги Странски ЕАД“-Плевен. Починали са 710 от тях. (20,56%). –-вижда се значителната смъртност на пациентите, при които се е наложила хоспитализация.

В хирургичните отделения са лекуваните като следва имат следния изход:

	изписан	починал	преведен	Общ брой	Смъртност
Клиника по онкологична хирургия	5			5	
О-е по гнойно-септична хирургия и колопроктология	14	1		15	7%
О-е по жлъчно-чернодробна и панкреатична хирургия	17	3		20	15%
О-е по пластично-възстановителна и естетична хирургия	2			2	
Отделение по гръдна хирургия	7	4		11	36%
Отделение по съдова хирургия	4	3		7	43%
	49	11		60	18,3%

Оперирани са 52 болни, от които по 2 операции имат трима. Починали са 18 -34,6%.

Описаните болни се различават по брой от тези в горната таблица, понеже някой пациенти са лекувани в Инфекциозна Клиника, Пулмология и интензивно кардиологично отделение.

Основно тези пациенти са оперирани от остри тромбози или пневмоторакс

Извършените операции са както следва:

Операции при Починалите -
Наименование на процедура
сутура на мястото на стомашна язва
сутура на мястото на дуоденална язва

Операции при Починалите -
Наименование на процедура
колостомия, неуточнена
вкарване на интеркостален катетър за дренаж
скарификация на плевра
инжекция в гръдната кухина
инжекция в гръдната кухина
ампутация над коляното
ампутация над коляното
инцизия на а.фем. комунис и тромбектомия
шев на вена
постоянна колостомия
перитонеална промивка
едностранно възстановяване на феморална херния с трансплантат или протеза
холедохоентеростомия
сутура на мястото на стомашна язва
анастомоза на хепаталния проток с гастроинтестиналния тракт
инцизия на съд на аорта
ампутация над коляното

Операции при преживелите
Наименование на процедура
ендартериектомия на абдоминални артерии
ампутация през стъпало
друга апендектомия
скарификация на плевра
затворена (ендоскопска) биопсия на бронх
скарификация на плевра
друга неуточнена или краева локална ексцизия или деструкция на тъкан на бял дроб
инжекция в гръдната кухина
инсерция на некоронарен артериален стент(ове) без бавно излъчване на лекарствено вещество
инсерция на некоронарен артериален стент(ове) без бавно излъчване на лекарствено вещество
инцизия на абдоминални вени
ампутация над коляното
инцизия на а.фем. комунис и тромбектомия
друга апендектомия
друга апендектомия

Операции при преживелите
Наименование на процедура
ексцизионно почистване (дебридмен) на рана, инфекция или изгаряне
анастомоза тънко с тънко черво
възстановяване при индиректна ингвинална херния
фасциотомия
инцизия на перианален абсцес
холецистектомия
друга апендектомия
друга апендектомия
друга частична резекция на тънко черво
радикална ексцизия на кожна лезия
друга апендектомия
интраабдоминална манипулация на дебело черво
ексцизионно почистване (дебридмен) на рана, инфекция или изгаряне
лапароскопска холецистектомия
ампутация през стъпало
сутура на мястото на стомашна язва
шев при разкъсване на тънко черво, освен дуоденум
сутура на мястото на стомашна язва
резекция на трансверзален колон
фасциотомия
фасциотомия

Причините за смърт при починалите оперирани най-често са тежка дихателна недостатъчност и/или тромботични усложнения.

Изводи: Ковид-19 инфекцията повлия на структурата на хоспитализациите, като блокира плановата хирургична дейност, доведе до повишен прием на пациенти по спешност със забавено лечение, и влоши резултатите от лечението на пациентите като доведе до повишена смъртност, удължаване на болничния престой и разходите за лечение. Особеностите на КОВИД-19 като заболяване водещо до системна увреда на ендотела предопределят повишената смъртност от тромботични усложнения в хирургичната популация.

Литература:

1. М. Камбурова, С. Георгиева, Д. Цанова, СОЦИАЛНИ И ЗДРАВНИ НЕРАВЕНСТВА ПРИ РАЗПРОСТРАНЕНИЕТО НА SARS-COV-2 (COVID-19) В БЪЛГАРИЯ; ЮБИЛЕЙНА НАУЧНА КОНФЕРЕНЦИЯ С МЕЖДУНАРОДНО УЧАСТИЕ "НОВИ ПОДХОДИ В ОБЩЕСТВЕНОТО ЗДРАВЕ И ЗДРАВНАТА ПОЛИТИКА" ПЛЕВЕН, 26-28 НОЕМВРИ 2020 Г
2. Единен информационен портал. https://coronavirus.bg/bg/statistika
3. 2. НЦЗПБ. https://covid19.ncipd.org/

ХИРУРГИЧНИ ИНТЕРВЕНЦИИ ПРИ ПАЦИЕНТИ С АСОЦИИРАНА COVID-19 ИНФЕКЦИЯ.

Ивелин Р. Такоров[1], Цветан Г. Станимиров[1], Цонка В. Луканова[1], Стефан И. Симеоновкси[1], Стефан Н. Ценов[1], Димитрия В. Вълчева[1], Венцислав М. Мутафчийски[2]

[1] *Първа клиника по коремна хирургия, ВМА, гр. София*
[2] *Клиника по ендоскопска, ендокринна хирургия и колопроктология, ВМА, гр. София*

Адрес за кореспонденция:
гр. София 1606, ул. „Св. Г. Софийски“ 3,
Военномедицинска академия,
Първа клиника по коремна хирургия, тел: 02 92 25 711,
e-mail: tsvetanstanimirov@gmail.com д-р Цветан Станимиров

Цел и задачи: COVID-19 се асоциира с висока заболеваемост и смъртност при пациенти подложени на оперативно лечение. Въпреки това са налице системни индикации за неотложно/спешно оперативно лечение. Целта е да определим профила и резултатите на пациентите с COVID -19 претърпели планова или спешна операция във ВМА

Методи: Направено е ретроспективно проучване на данните от лечението на пациенти с COVID-19 претърпели планова или спешна операция през периода от 09.03.20 до 31.03.22 год.

Пациентите са разпределени в три групи:1. с първична COVID-19 инфекция приети на лечение при които вторично се развива остро хирургично заболяване и първично с COVID-19 и хирургично заболяване; 2. спешно хирургично заболяване и вторично инфектирани с COVID-19; 3. планово онкологично оперирани и в последствие с COVID-19;

Резултати: Потвърди се хипотезата за висока смъртност при пациенти претърпели оперативно лечение – от 93 ма оперирани пациенти, смъртността е 38 % (35 пациенти). 17% от оперираните (16 човека) или 46 % от починалите, в хода на лечението за COVID-19, и друго асоциирано заболяване се е наложило да се направи торакостомия поради установен пневмоторакс. Причините за пневмоторакс са комплексни. 95% (88 пациенти) от оперираните пациенти са с изразен коморбидитет – сърдечно-съдови заболявания, онкологични заболявания (като придружаващо заболяване -15 пациента или повод за настоящата операция – 10 пациента), диабет, травми и други.

Заключение: Заболеваемостта и смъртността са много по-високи при пациенти оперирани с COVID-19 и развита дихателна недостатъчност. Все още не е възможно да се предвиди кои пациент ще развие дихателна недостатъчност и кой няма да развие. Коморбидитета води по-често до тежко протичане на COVID-19 инфекцията с повишена смъртност. Лечението на тези пациенти е предизвикателство пред екипите които се грижат за тях, правилно е да има мултидисциплинарен подход в лечението им.

SURGICAL PROCEDURES IN PATIENTS WITH COVID -19 ASSOCIATED INFECTION.

Ivelin R. Takorov[1], Tsvetan G. Stanimirov[1], Tsonka V. Lukanova[1], Stefan I. Simeonovski[1], Stefan N. Tsenov[1], Dimitriya V. Valcheva[1], Ventsislav V. Mutafchiyski[2]

[1] *First Clinic of Abdominal Surgery, Military Medical Academy, Sofia, Bulgaria*
[2] *Clinic of Endoscopic, Endocrine surgery and Coloproctology*

Corresponding Author:

Address of correspondence: Sofia 1606, 3 “St. G. Sofijski” Str, Military Medical Academy, First Clinic of Abdominal Surgery, tel: 02 9225711; Tsvetan Stanimirov MD

email: tsvetanstanimirov@gmail.com

Purpose: COVID-19 is associated with high morbidity and mortality in patients undergoing surgery. Despite that, there are medical conditions requiring emergency surgical treatment
Goal is to determine profile and results of patients, who were subject of emergency or planed procedure in Military medical Academy.
Methods: There was performed retrospective analysis of data from treatment of patients with COVID-19, undergoing planed or emergency procedure between the period from 09.03.2020 to 31.03.2022.
Patients are grouped in three groups: 1. With primary COVID-19 and secondary developed emergency surgical disease or primary with both COVID-19 and surgical disease;
2. emergency surgery and secondary COVID-19;
3. Planed oncological surgery and afterwards with COVID-19.
Results: The hypothesis was confirmed for high mortality in patients undergoing surgery – form 93 surgically treated, mortality is 38 % (35 pts.). 17 % from surgically treated (16 pts) or 46 % of deaths, in course of treatment for COVID-19, and another associated disease it was necessary to perform thoracostomy due to pneumothorax. The reasons of pneumothorax are complex. 95% (88 pts) from surgically treated patients have comorbidities – cardiovascular, oncological (in 15pts or reason of surgery – 10 pts.), diabetes, traumas and etc.
Conclusions: Morbidity and mortality are much higher in patients, passed through surgery with COVID-19 and developed respiratory failure. It is still not predictable who is going to have respiratory failure and who’s not. Comorbidities lead to severe COVID -19, with higher mortality. Treatment of those patients is a challenge in front of teams which are taking care of them. It’s better to have multidisciplinary approach in treatment.

ОСТЪР АПЕНДИЦИТ И COVID-19 ПАНДЕМИЧНИ ОГРАНИЧЕНИЯ .

В. Кьосев, П. Иванов, В. Мутафчийски, Г. Коташев, К. Василев, Г. Григоров, Д. Пенчев, М. Гаврилов, Ц. Пайчева.

Катедра Хирургия / Клиника Ендоскопска, Ендокринна хирургия и Колопроктология, Военномедицинска Академия, бул. „Св. Георги Софийски” № 3, 1606 София, България

e-mail: dr_kyosev@abv.bg Tel: 02-92-25-487

Ключови думи: Остър апендицит – Лечение на апендицита – Усложнени форми – COVID-19 пандемия – Ограничения - Рестрикции

Въведение: През първата година на пандемията COVID-19 в България бяха наложени ограничителни мерки засягащи свободното придвижване на хора и продължителна изолация в домашни условия на болните и контактни лица. Мерките значително намалиха и притока на пациенти към Спешния Болничен Травма Център (СЦ) на нашата болница. В същото време нарасна процентът на тежките хирургични случаи при PCR-COVID-19 позитивни така и негативни. Противоепидемичните ограничения в България оказаха отрицателен ефект върху качеството на диагностиката и лечението на хирургичните заболявания.

Цел: Проучването сравнява честотата и тежестта на случаите с остър апендицит (АА) преминали през нашата болница за аналогичен период от време на първата година от COVID-19 пандемията и предходната година.

Материал и методи: Проучването е ретроспективно и в него са сравнени честотата и тежестта на случаите с АА преминали през СЦ от март до октомври 2019г. (А-група) и същия период през 2020г. (Б-група). Събраната пациентска информация включва: демографски данни, състояние при постъпване в СЦ, хирургични показатели и следоперативни резултати.

Резултати: В проучването са включени 159 пациенти с АА, от тях 97 са представители на А-група и 62 на Б-група (61% / 39%). Пациентите с АА постъпили в СЦ по време на COVID-19 пандемията спрямо предходната

година Б-група/А-група са намалели с 36.1% (p=0.02). В същото време нараства процентът на усложнените форми на АА, 45.1% (28 пациенти от Б-групата) спрямо 25.7%, предходната година (25 пациенти от А-групата), съответно (p<0.01). Средното времетраене от появата на симптомите до прегледа в СЦ при А-групата е 3 дни, докато при Б-групата е 4.2 дни (p=0.03). Продължителността на болничния престой при А-групата е 2.5 дни спрямо 2.8 дни при Б-групата (p=0.4). Повторните хоспитализации при А-групата са 5 (5.2%) спрямо 9 (14.5%) при Б-групата (p=0.17).

Дискусия: Пациентите включени в проучването са PCR-COVID-19 отрицателни по време на хоспитализациите. Слаби моменти на проучването са неговият ретроспективния характер и малкия брой случаи преминали през едно лечебно заведение, което позволява появата на отклонения в данните. Трябва да бъдем внимателни при използване на тези данни върху други региони на света, където инфекцията може да се развие по-различен начин от Българският.

Заключение: Сигнификантното понижение на пациентите с АА посетили СЦ по време на COVID-19 пандемията се дължи на успешното консервативно лечение на леките форми в домашни условия. От друга страна по-късното появяване на пациентите с АА в СЦ е причина за забавяне на диагнозата и лечението, по-висок процент на усложнени форми и повторни хоспитализации. Пандемията COVID-19 е предизвикателство и тежко бреме за здравноосигурителните системи на редица страни.

ACUTE APPENDICITIS DURING COVID-19 PANDEMIC LOCKDOWN

V. Kyosev, P. Ivanov, V. Mutafchiyski, G. Kotashev, K. Vasilev, G. Grigorov, D. Penchev, M. Gavrilov, Ts. Paycheva.

Clinic of Endoscopic,Endocrine surgery and Coloproctology, Military Medical Academy

Corresponding Author:

V. Kyosev, MD

email: dr_kyosev@abv.bg

Background: Patient attendance at emergency department (EDs) in our institution during the COVID-19 pandemic outbreak has decreased dramatically under the “stay at home” and “lockdown” restrictions. By contrast, a notable rise in severity of various surgical conditions was observed, suggesting that the restrictions coupled with fear from medical facilities might negatively impact non-COVID-19 diseases.

Aim: To compare the incidence and severity of acute appendicitis (AA) before and during the COVID-19 pandemic.

Methods: A retrospective study comparing the rate and severity of AA cases in our institution during March and October 2019 (Group A) to the corresponding period in 2020 (Group B) was conducted. Patient data included demographics, pre-ED status, surgical data, and postoperative outcomes.

Results: A total of 159 patients were identified, 97 in Group A and 62 in Group B (61% vs. 39%). The incidence of AA during COVID-19 period (Group B) decreased by 36.1% (p = 0.02). The rate of complicated appendicitis cases was significantly higher during the COVID-19 Lockdown with 45.1% (28 patients) vs. 25.7% (25 patients), respectively (p < 0.01). The average delay in ED presentation between Group B and Group A was 4.2 vs. 3 days (p = 0.03). The length of stay was 2.8 days in Group B vs. 2.5 days in Group A (p = 0.4), and the readmission rate was 14.5% (9 patients) vs. 5.2% (5 patients), p = 0.17, respectively.

Discussion: It is essential to state that none of the patients in this cohort suffered from the COVID-19 disease during their hospitalization. The limitations of this study lay in its retrospective nature and a single-center relatively modest size cohort, which may allow for a particular bias of the data. In addition, one should be careful to extrapolate

conclusions to other regions in the world where the natural history of the pandemic might have evolved differently compared to Israel.

Conclusions: The significant decrease in the number of patients admitted with AA during the onset of COVID-19 possibly represents successful resolution of mild appendicitis treated symptomatically at home. On the other hand delayed presenting other patients with AA to the ED, causing a delay in diagnosis and treatment, which might have led to a higher rate of complicated appendicitis cases and a heavier burden on health care systems.

Keywords: Acute appendicitis– Appendicitis management – Complicated cases – COVID-19 pandemic – Lockdown

МЕЗЕНТЕРИАЛНА ТРОМБОЗА ПО ВРЕМЕ НА ПАНДЕМИЯ.

Анислав В. Габърски, Паулина Т. Владова, Сергей Д. Илиев

Медицински университет – Плевен

Автор за кореспонденция: Анислав В. Габърски; тел:0885 044 998; e-mail: agabarski@gmail.com

Въведение
Мезентериалната тромбоза (МТ) е често срещана диагноза въпреки съвременното антикоагулантно и антиагрегантно лечение. Сегашната епидемичната обстановка в страната и нарастващите тромбоемболични усложнения, асоциирани с Ковид-19, допълнително утежняват тази вече смъртоносна диагноза.
Цел
Да се обследват случаите на мезентериална тромбоза на фона на антикоагулантна терапия и влиянието на Ковид-19.
Методи
Проучени са 25 пациенти в УМБАЛ „Д-р Георги Странски“ ЕАД- Плевен към Първа хирургична клиника за периода 01.01.2016г. до 15.01.2022г.
Резултати
Увеличена е честотата на тромбоемболични усложненя при преболедували пациенти и такива с активна Ковид-19 инфекция. Засегната е по-младата група пациенти въпреки подлежащата разреждаща терапия.
Заключение
Наличната антикоагулантна терапия не бива да изключва МТ от диференциално диагностичния план. МТ при пациенти с Ковид-19 е тежко усложнение с голяма смъртност. Ранното разпознаване и навременното лечение са от съществено значение за благоприятния изход от заболяването.
Ключови думи: мезентериална тромбоза; Ковид-19; усложнения; антиокоагуланти; антиагреганти

MESENTERIC THROMBOSIS DURING COVID-19 PANDEMIC

Anislav V. Gabarski, Paulina T. Vladova, Sergey D. Iliev

Medical university - Pleven

Corresponding author:

Dr Anislav V. Gabarski, MD, PhD

email: agabarski@gmail.com

Introduction: Mesenteric thrombosis (MT) is with staggering frequency despite modern anticoagulant and antiplatelet treatment. The current epidemic situation in Bulgaria and the growing thromboembolic complications associated with Covid-19 further elaborate this already fatal diagnosis.

Objective: To observe cases of mesenteric thrombosis in patients with ongoing anticoagulant therapy and the impact of the emerging Covid-19 pandemic. We analyze the causes, clinical course and results of treatment in selected patients.

Methods: 25 patients were studied at the University Hospital "Dr. Georgi Stranski" EAD - Pleven at First Surgical Clinic for the period 01.01.2016. to 15.01.2022

Conclusion: The available anticoagulant therapy should not exclude MT from the differential diagnostic plan. MT in patients with Covid-19 is a severe complication with high mortality rate. Early detection and timely treatment are essential for a favorable outcome of the disease.

Key words: mesenteric thrombosis, Covid-19, complications, antiocoagulants, antiplatelet agents

ВЪВЕДЕНИЕ

Острата мезентериална исхемия е състояние, дължащо се на внезапен спад в притока на кръв към мезентериалните съдове.
Съгласно нейната етиология, тя може да бъде:
неоклузивна мезентериална исхемия
остра емболия на мезентериалната артерия
остра тромбоза на мезентериалната артерия
мезентериална венозна тромбоза
Мезентериалната тромбоза (МТ) е често срещано заболяване, въпреки съвременното антикоагулантно и антиагрегантно лечение. Тя представлява 1-2% от пациентите с хирургична патология и 0,09-0,2% от пациентите, постъпили в спешно приемно отделение.[1] Сегашната епидемична обстановка в страната и нарастващите тромбоемболични усложнения, асоциирани с Ковид-19 инфекция, допълнително затрудняват ранната диагноза и своевременното лечение на тази вече смъртоносна диагноза.

ЦЕЛ

Честотата на тромбоемболични усложнения като: белодробна тромбоемболия, дълбока венозна тромбоза и МТ, драстично нарасна от 2019г. до сега.
Нашият екип си постави за цел да обследва случаите на МТ на фона на антикоагулантна терапия и влиянието на Ковид-19.

МЕТОДИ

Проспективно проучване обхващащо 6 годишен период, включващ 28 пациенти с МТ, приети в Първа клиника по хирургия към УМБАЛ „Д-р Георги Странски“ ЕАД- Плевен за периода 01.01.2016г. до 15.01.2022г. Пациентският колектив бе разделен на два периода – преди и след първия доказан клиничен случай на Ковид-19 в България на 08.03.2019г.

РЕЗУЛТАТИ И ОБСЪЖДАНЕ

Разгледахме 28 пациенти, от които 15 преди Ковид-19 и 13 след Ковид-19. Средната възраст на обследваната група беше 68г.
Въпреки че не се открива статистическа значимост, след настъпването на пандемията се забелязва засягане на по-млада група от населението като средната възраст във втория период е 67г спрямо средна възраст 70г. преди настъпването на Ковид-19.
5-ма пациенти бяха с активна Ковид-19 инфекция в момента на постъпването, а 2ма са преболедували в рамките на съответната за периода епидемична вълна.
Останалите 21 са незасегнати от инфекцията за периода на обследването.

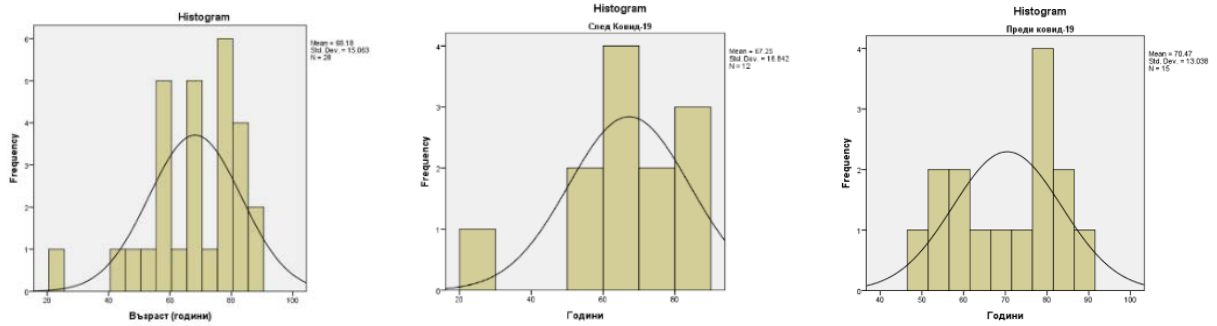

Графика 1: Възрастово разпределение на пациентите по периоди

Поради ниската честото на МТ и липсата на характерни патологични симптоми и синдроми на заболяването, използвахме стандартни процедури при пациенти с неясна абдоминална болка (УЗД, Ро-графия, КТ, клинична лаборатория), които за жалост не притежават достатъчна специфичност и чувствителност.

При 26 пациенти се пристъпи към оперативна интервенция в спешен порядък в първите часове на хоспитализацията, като се извърши:

при 8 (29%) от случаите - експлоративна лапаротомия

при 13 (46%) от случаите - резекция с анастомоза

при 5 (18%) от случаите - резекция с тромбектомия

Подходи се към консервативен подход при едва 2ма (7%) пациенти. 12 (43%) от болните бяха с мезентериална артериална емболия, 9 (32%) мезентериална артериална тромбоза, 7 (25%) мезентериална венозна тромбоза.

Ковид-асоциирани рискови фактори като: хиперкоагулация, предизвикана от системния възпалителен отговор; доказано повишените нива на фактор von Willebrand; директна увреда и чревен тропизъм на ангиотензин конвертиращ ензим 2 върху ентероцитите на тънките черва; шок/нарушения в хемодинамиката при тежка Covid-19 пневмония, доведоха до по-широко използване на антикоагулантна/антиагрегантна терапия в болничното и извънболничното лечение.

Това се забелязва и в двата периода на нашето проучване, като преди пандемията от постъпилите 17 пациенти - 7 (41%) са на антикоагулантно лечение. Тази честота осезаемо нараства на 7 (63%) от постъпилите 11 болни след Ковид-19.

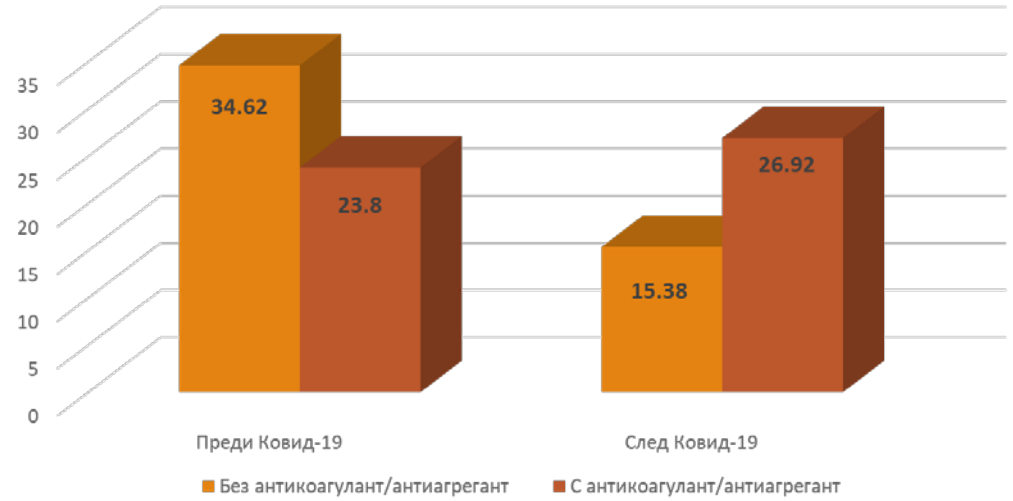

Графика 2: Процентно съотношение на групите към общия брой пациенти

Това направление в терапевтичното поведение, оказва влияние и на лабораторните показатели на обследвания колектив, като средните стойности на INR преди настъпването на Ковид-19 е 1,27 спрямо 1,57 след пандемията. Набелязва се тенденция без статистическа значимост. p=0.051

Пациентите във втория период имат и значително намалена протромбинова активност от 59% спрямо 72% на тези в първи период. p=0,078

Средният болничен престой на пациентите в първата група е 11 дни спрямо 3,5дни на тези след Ковид-19. Този скъсен болничен престой във втората група се обяснява с по-тежко протичане на патологията при пациентите във втория период, респективно по-голямата смъртност, като от 13 болни 9 завършиха с exitus letalis първите дни след операцията. В сравнение с първи период, където от 15 болни загинаха 4ма.

Въпреки значителните постижения в съвременната хирургия, острата интестинална исхемия остава една от най-тежките форми на съдова патология, водеща до смъртност в 67-97%.[2-4]

Възникването на заболяването на фона на антикоагулантна терапия е допълнителен утежняващ фактор. От една страна при прегледа не се мисли за остра мезентериална исхемия, която би трябвало да се превентира от антикоагулантната терапия и това на свой ред води до забавяне на диагнозата и лечението. От друга страна при вече поставена диагноза, лечението се отлага до корекция на коагулационния статус.

Липсата на високочувствителни и специфични диагностични методи, допълнително затрудняват поставянето на навременна диагноза, преди настъпването на необратима исхемия на чревника. Извършването на ангиография в условията на спешност при съмнение за мезентериална исхемия е трудноосъществима и скъпа манипулация.

ЗАКЛЮЧЕНИЕ

Увеличена е честотата на тромбоемболични усложненя при преболедували пациенти и такива с активна Ковид-19 инфекция.

Засегната е по-младата група пациенти. Наличната антикоагулантна терапия не бива да изключва МТ от диференциално диагностичния план. МТ при пациенти с Ковид-19 е тежко усложнение с голям процент на смъртност.

БИБЛИОГРАФИЯ

1. Исаева К., Стоичкова С., Кържин Е., Петров Н. Профилактика на постоперативен делир при пациенти, подлежащи на кардиохирургична интервенция. Анестезиология и интензивно лечение 2016, 45, 2016, N 3, ñ. 31-35, 5 tabl., 5 fig. Sum. Bulg., Engl. 25 ref. , ISSN 1310-4284 57918.
2. Acosta S, Bjorck M. Acute thrombo-embolic occlusion of the superior mesenteric artery: a prospective study in a well-defined population. Eur J Vasc Endovasc Surg. 2003;26:17983.
3. Duran M, Pohl E, Grabitz K, Schelzig H, Sagban TA, Simon F. The importance of open emergency surgery in the treatment of acute mesenteric ischemia. World J Emerg Surg. 2015;26:1045.
4. Stoney RJ, Cunningham CG. Acute mesenteric ischemia. Surgery. 1993;114:48990.
5. Burns B.J., Brandt L.J. Intestinal ischemia. Gastroenterol. Clin. North Am. 2003. Vol. 32. ¹ 4. P. 1127 1143.
6. Acosta S. Mesenteric ischemia. Curr Opin Crit Care. 2015;21:1718.
7. Clair DG, Beach JM. Mesenteric Ischemia. N Engl J Med. 2016;374:959–68.
8. Acosta S, Bjorck M. Acute thrombo-embolic occlusion of the superior mesenteric artery: a prospective study in a well-defined population. Eur J Vasc Endovasc Surg. 2003;26:179–83.
9. Duran M, Pohl E, Grabitz K, Schelzig H, Sagban TA, Simon F. The importance of open emergency surgery in the treatment of acute mesenteric ischemia. World J Emerg Surg. 2015;26:10–45.
10. Stoney RJ, Cunningham CG. Acute mesenteric ischemia. Surgery. 1993;114:489–90.

11. Chang RW, Chang JB, Longo WE. Update in management of mesenteric ischemia. World J Gastroenterol. 2006;12:3243–7.
12. Horton KM, Fishman EK. Multidetector CT angiography in the diagnosis of mesenteric ischemia. Radiol Clin N Am. 2007;45:275–88.
13. Schoots IG, Koffeman GI, Legemate DA, Levi M, van Gulik TM. Systematic review of survival after acute mesenteric ischaemia according to disease aetiology. Br J Surg. 2004;91:17–27.
14. Beaulieu RJ, Arnaoutakis KD, Abularrage CJ, Efron DT, Schneider E, Black JH. Comparison of open and endovascular treatment of acute mesenteric ischemia. J Vasc Surg. 2014;59:159–64.

КОЖНИ НЕКРОЗИ НА ПОДБЕДРИЦАТА КАТО КЪСНО УСЛОЖНЕНИЕ СЛЕД COVID-19 ПНЕВМОНИЯ.

Кристиан А. Петков.

Първо хирургично отделение, МБАЛ "Княгиня Клементина", София, България

Кореспондиращ автор

Кристиан Петков

0878 190 876

e-mail: christian_petkov@yahoo.com

София 1407, Лозенец, ул Козяк 17, блок 4, вх 1, ет 6, ап 16

Резюме

Цели:
Да представим един болен, получил васкулитни рани и кожни некрози на подбедриците, като късно усложнение на COVID-19 пневмония. Проследяваме случая във времето като лечебна тактика и средства. Представяме фотоси.
Клиничен случай:
Болен на 75 години, след преболедуване от COVID 19 пневмония получава васкулит, а след това и некроза на кожата на лявата подбедрица.
Лечението на раните може да бъде разделено на два периода–1ви- Очистване на некрозите; 2ри–Регенерация на отстранената кожа и зарастване на раната.
Лекуван за COVID-19 пневмония в болницата 04-16.02.2021г. когато проявил епизод на ИБС. Хоспитализиран 14-17. 03. 2021г в Кардиология на друга болница за СН II ФК. ДК дисфункция. СП. ППМ. Тогава изявил петехиален еритематозен кожен обрив на лявата подбедрица–Васкулитис пурпура.
Болният остава в дома си без ясна диагтостична и терапевтична насоченост. Консултиран със съдов хирург-без Доплер данни за ДВТ или артериална тромбемболия. В края на април 2021г се оформят сухи кожни некрози на широка площ с мътен пуролентен ексудат. Подобни на дясната подбедрица на по-малка площ.
След отказ за прием от няколко лечебни заведения, болният е приет в нашата болница на 14.05.2021г
Локален статус – Ляв крурис и педис в лателарната и предната му страна се открива некротична рана – черна некроза 25 х 15см, която е добре демаркирана от околните тъкани, но не е отделя от подлежащите тъкани. Отделя гнойни материи..
Микробиологично изследване–разнообразни бактерии–всички чувствителни към Amikacin.
Лабораторни изследвания – повишени урея (24.0) и креатинин (232.0)
Субфебрилитет.
Локална терапия с HydroClean-оводняване на некрозите, които стават подходящи за некректомия–в пълна дебелина кожа и подкожие. Характерна е силната болка, екстремна при превръзване, даже при нормален допир. През втория период - Prontosan, Idrosoil, Rigenoma. Антибиотична терапия – Unasin; Metronidasol после Amikacin.

Уремията се свърза с бъбречна увреда от основното заболяване. Обаче, се откри ДПХ. Поставен уретрален катетър.
Болният не пожела кожна пластика и бе изписан на 09. 07. 2021г. Амбулаторната терапия е продължена със същата терапевтична схема.
В хода на лечението на раната през септември 2021г беше извършен ТУР на простатата.
Поради явяване на нов микробен агент – стафилокок,
Заравването на раната се задържа при 5х5см поради стафилокок. След Augmentin и Ciprofloxacin; и превръзки Atrauman Ag се постига бързо зараставне на раната.
Изводи:
Лечението на обширните некротични кожни рани е изключително бавен процес като в някои етапи може да претърпи и връщане назад.
Терапията трябва поетапно да се съобразява с локалния и общ статус на болния и да търпи своевременни промени с оглед постигане на оптимален терапевтичен ефект

Ключови думи – васкулит, кожни некрози, некротични рани, зарастване

SKIN CRURIS NECROSIS AS LATE COMPLICATION OF COVID-19. PNEUMONIA.

Christian A. Petkov.

First Surgical Department, General Hospital "Princess Clementine", Sofia, Bulgaria

Abstract

Aims:
To present a patient who had vasculitis wounds and skin necrosis of both cruris, as late complication of COVID-19 pneumonia. Case is followed-up as treatment tactics and medication. We present photos.
Clinical case:
Patient of 75 years after suffering COVID-19 pneumonia, appered with vasculitis and later with skin necrosis of left cruris.
Wound management periods – 1st – Necrosis cleansing; 2nd– Skin regeneration and wound healing.
Treated for COVID-19 pneumonia in our hospital 04-16.02.2021, when he exhibited ischemic heart disease. Admitted 14-17. 03. 2021 in Cardiology in other hospital for CF IIFC. RV dysfunction. Rhythm dysfunction. Then he exhibited petechial erythematous skin eruption–Vasculitis purpura.
Patient is sent home without distinct diagnostic and treatment directions. Consulting Vessel surgeon-without Doppler signs for DVT or arterial thromboembolism. In the end of April 2021 appeared widely spread dry skin necrosis with purulent discharge. Similar on small area of right cruris.
After refused admission to several hospitals, patient was admitted to our hospital on 14.05.2021г
Local status статус – In the lateral and anterior sides of left cruris and foot a necrotic wound is seen – black necrosis 25 x 15cm, well demarcated from the surrounding tissues, but is not separated from the underlying tissues. Purulent discharge.
Microbiology exam-variety of bacteria–all sensitive to Amikacin.
Blood tests–anemia; increased urea (24.0mmol/l) and creatinine (232.0mmol/l)
Slight fever.
Local therapy with HydroClean achieved necrosis moisturing,which became suitable for necrectomy–full thickness skin and subcutaneous.
Characteristic strong pain, extreme durin wound dressing, even at tender touch. Throughout Second period-Prontosan, Idrosoil, Rigenoma. Antibiotics – Unasin; Metronidasol later Amikacin.
Uremia was explained with renal dysfunction associated with the main disease. However, BPH was found. Urinary catheter inserted.
Patient was unwilling to have skin plastics and was discharged from hospital on 09.07.2021. Ambulatory treatment continued with the same therapeutic scheme.
In the course of wound treatment in September 2021 was performed prostate TUR.
Wound healing ceased at 5x5cm because of Staphylococcus . After Augmentin и Ciprofloxacin; and Atrauman Ag dressings faster wound healing was achieved.
Conclusions:

The treatment of widely spread necrotic skin wounds is extraordinary slow process, even at some stages the healing process might be backed.
Therapy should comply at every stage with the patients' local and general state and should change respectively in order to achieve optimal curative effect.

Key words – vasculitis, skin necrosis, necrotic wounds, wound healing

Цели:
Да представим един болен, получил кожни некрози на подбедриците, като късно усложнение на COVID 19 пневмония. Да проследим случая във времето по отношение на лечебната тактика и средства, приложени при третирането на крайника, като покажем и фотоси. Да представим и прилаганата терапия за съпътстващата патология.

Литературен преглед:
Васкулитът е възпалително нарушение на кръвоносните съдове, което може да доведе до увреда на органите, включително и на кожата. Етиологията често е идиопатична – това е реакция, която може да бъде провокирана от известен коморбидитет, инфекция, малигнени заболявания, медикаментозно лечение. Циркулиращите имунни комплекси антиген-антитяло се отлагат в стените на кръвоносните съдове, предизвиквайки възпаление и водещи до некроза и цикатрициални промени в един или повече слоеве на съдовата стена [1].
Разрешаването на възпалението има за резултат фиброза и хипертрофия на интимата, което в комбинация със вторично образуване на тромби може да стесни артериалния лумен и причини исхемия или некроза на тъканите, снабдявани от засегнатите кръвоносни съдове [2]. Клиничните симптоми (напр загуба на тъкан) зависят от засегнатите артерия или артерии и размерът на оклузията на лумена. Кожният васкулит обикновена възниква в долните крайници и ходилата.
Клиничната картина на кожния васкулит включва пурпура, livedo reticularis, болка, кожни лезии със или без възли и некроза на тъканите. Може да бъде една голяма некротична лезия или няколко малки лезии, но всички са в пълна дебелина на кожата след обработка. Системните симптоми, ако саналични, обикновено са свързани с бъбреците, белите дробове или гастроинтестиналния тракт.
Една много отличаваща характеристика за диференциалната диагноза от хроничните венозни рани е изключителната болка, която се появява с васкулита, и която прави началното локално лечение много забавено.
Началното лечение на раните, причинени от васкулит е изключително трудно поради болката. Принципите на стандартното лечение на раните (да се отстранят некрозите, да се лекува възпалението и инфекцията, да се прилагат оводняващи раната превръзки и грижи за ръбовете) се препоръчват.
Прилагат се високи дози кортикостероиди или циклофосфамид за първите 3 до 6 месеца. След намаляване или спиране на кортикостероиди, може да се прилагат метотрексат или азатиоприн, за да се поддържа ремисията за 1-2 години [3].
След като острата възпалителна реакция намаляав, нивото на болката също намалява и зарастванетонна раната прогресира към пролиферация, лечението може да бъде по-агресивно с цел пълна реепителизация и възвръщане към предишното ниво на функция.
Клиничен случай:

Представяме един болен на 75 години, който след преболедуване от COVID 19 пневмония е получил васкулит, а след това и некроза на кожата на лявата подбедрица, като късно усложнение COVID 19 инфекцията.
Лечението на болния може да бъде разделено на два периода – 1ви период - Очистване на некрозите и 2ри период – Регенерация на отстранената кожа и зарастване на раната.
Изследваният болен от 04.02.2021 до 16.02.2021г е бил лекуван в Ковид отделение на нашата болница за COVID 19 пневмония.
От лабораторните изследвания

04.02.2021	-	12.02.2021	-	16.02.2021
Левкоцити	-	4.6	-	15.82	-	16.5
Хемоглобин	-	138.0	-	148.0	-	124.0
Тромбоцити	-	189.0	-	436.0	-	299.0
Глюкоза	-	6.15
Креатинин	-	118.0
Урея	-	7.2
CRP	-	51.0
ASAT	-	40.9
ALAT	-	31.1
Тропонин	-	0.2

По време на престоя в Ковид отделението болният е бил с епизод на ангина пекторис, с гръдна болка, отшумяла след приложение субрлингванлно на нитропрепарат, отрицателни ензими за миокардна увреда.

07.02.2021	10.02.2021		
CPK	-	223.0	-	105.0
CPK - MB	-	16.1	-	24.5
Тропонин	-	0.56	-	0.23

Като придружаващи заболявания са посочени: Артериална хипертония II степен. Пристъпно Предсърдно Мъждене (ППМ). ИБС. Дислипидемия. ГЕРБ.
На болния е назначена домашна терапия : Доксициклин 100 мг - 2 по 1таблета за 10 дни; Дексаметазон по дадена схема; Цинк - 2 по 1табл; Вигантол по 10 капки сутрин с храна за 10 дни. Аспирин Протект 100 мг по 1таблета за 30 дни, вечер с храна. Квамател 40 мг по 1таблета; Линекс Форте 1 по 1капсула за10 дни. След изписване болният е бил насочен към кардиолог с цел диагностично и терапевтично уточняване.
С цел изпълняване на последната препоръка болният е бил хоспитализиран от 14. 03. 2021г до 17. 03. 2021г в Клиника по Кардиология на друга болница в София,
От проведените лабораторни изследвания

Левкоцити	-	8,01
Хемоглобин	-	112.0
Тромбоцити	-	200.0
Глюкоза	-	3.7
Креатинин	-	107.0
Урея	-	8,7

Проведена е ЕхоКардиография със заключение: Съхранена ЛК систолна функция. Левокамерна хиперплазия. Дилатира.на дясна камера при систолна дисфункция. СП. Лека МИ. Умерена трикуснпидална инсуфициенция. ПАХ.

По време на престоя в клиниката по Кардиология болният е бил с оток и хиперемия на лявата подбедрица, открити още при приема. Консултиран с дерматолог и невролог. Промените - оток с еритематозен обрив и петехиални лизии били преценени като васкулитни от дерматолог. Невролог – не се установява неврологично засягане по периферен или дерматомен тип.

Окончателната диагноза е : Пресинкоп. Сърдечна недостатъчност II ФК. Деснокамерна дисфункция. СП. Умерена трикуспидална инсуфициенция. ПАХ. Пристъпно Предсърдно Мъждене – извън пристъп.

Като придружаващи заболявания са посочени Артериална хипертония II степен. Васкулитис пурпура.

Дадена е домашна терапия : Кордарон 200мг сутрин; Ксарелто 20мг вечер; Фурантрил 40мг сутрин; Спиронолактон 25мг сутрин; Нолпаза 40мг вечер.

След изписването от кардиологичната клиника болният приема редовно дадената терапия. Описаните промени в лявата подбедрица авансират и са видими на фотос от 25. 03. 2021г (Фигура 1.).

Фигура 1. Фотос от 25. 03. 2021г.

Болният е бил консултиран и със съдов хирург и е била проведена Доплер сонография на долните крайници : двустсранно без данни за ДВТ или стенотични промени на АФ, АП и на ходилните артерии на крайника.

По-късно подобни кожни лезии се появили на дясната подбедрица, но на значително по-ограничена площ (Фигура 2.).

Фигура 2. Лезии на дясната подбедрица.

Трябва да се отбележи, че фотосите са правени от близките на болния с цел да бъда конуслтиран с различни лекари.
Промените, обаче, авансират и на 06. 04. 2021г – т.е. след около 10 дни - крайникът изглежда така на Фигура 3:

Фигура 3. Фотос от 06. 04. 2021г

След 20 дни самолечение в домашни условия в края на април 2021г вече са оформени сухи кожни некрози на подбедрицата на широка площ, с демаркация в латералните граници и без демаркация в дълбочина, с рагади по кожата, откъдето изтича мътен пуролентен ексудат – фотос от 26. 04. 2021г (Фигура 4) :

Фигура 4. Фотос от 26. 04. 2021г.

Болният продължава да стои в дома си и некрозите авансират – фотоси от 07. 05. 2021г (Фигура 5) и от 12. 05. 2021г (Фигура 6 и Фигура 7):

Фигура 5. Фотос от 07. 05. 2021г.

Фигура 6. Фотос от 12. 05. 2021г.

Фигура 7. Фотос от 12. 05. 2021г.

След отказ за прием от няколко лечебни заведения, болният е приет в нашата болница на 14. 05.2021г

Болният е бил със субфебрилитет, който се е задържал за повече от 20 дни.

Локален статус – Лява подбедрица и ходило - в лателарната и предната им страна се открива некротична рана – черна некроза 25 х 15см, която е добре демаркирана от околните тъкани, но не се отделя и не е демаркирана от подлежащите тъкани. Налични кожни рагади, от които се отделят гнойни материи. Около латералния малеол кожна некроза Д 3см. Едем на ходилото и подбедрицата без флуктоация. Описаният статус от 14 и 18 май 2021г съответства на наличната картина от последните три фотоса.

От лабораторните изследвания

14.05.2021	-	22.05.2021	-	18.06.2021		
Левкоцити	-	16.2	-	14.95	-	7.94
Хемоглобин	-	99.0	-	103.0	-	118.0
Тромбоцити	-	518.0	-	606.0	-	425.0
Глюкоза	-	4.64	-	6.92	-	3,75

Креатинин	-	232.0	-	166.0	-	114.0
Урея	-	24.0	-	10.0	-	
CRP	-	78.9	-	138	-	48,8
ASAT	-	11.2	-	9.5	-	12,5
ALAT	-	14.3	-	11.5	-	15,1

При приемането на болния е започната терапия с инфузии на водно-солеви и въглехидратни разтвори, Unasin 3 х 1,5грама и Метронидазол 3 х 500мг. И мазева превръзка с Йодасепт паста.

Раните на дясната подбедрица са на значително по-ограничена площ. Обработени са по същия начин. Зарастнали са бързо – за около 3 седмици - и не представляват интерес за проследяване.

От микробиологичните изследвания са открити Enterobacter cloacae, Serratia liquefaciens и Enterococcus faecalis. Установява се, че са чувствителни на Amikacin и корекцията в терапията се прави своевременно - Unasin се замени с Amikacin по 1 грам дневно еднократно.

Контролните микробиологични изсведвания показват Enterobacter cloacae, Enterococcus faecalis, Klebsiella pneumoniae и Citrobacter freundii – всички чувствителни към Amikacin, при което се продължи. След 18. 06. 2021г посявките останаха стерилни и антибиотици не са прилагани.

Локална Терапия. Тъй като се прецени, че некрозите не са добре демаркирани и отделени в дълбочина, се реши, че едномоментната остра некректомия не е уместна в този случай. Реши се да се приложи по-консервативна терапия с превръзки с HydroClean до оводняване на некрозите, за да станат подвижни спрямо подлежащите тъкани и подходящи за остра некректомия . Прави впечатление силната болка в засегнатите области, която съществува както в покой, и е екстремна по време на превръзване, даже нормален допир педизвиква силна болка. Етапни некректомии са осъществявани на 18. 05. 2021г, 25. 05. 2021г, 28. 05. 2021г и на 21. 06. 2021г. При това поетапно е била отстранена изцяло некротичната кожа в пълна дебелина и некротичната подкожна мазнина. След това се продължи с HydroClean до пълно очистване на раната от други подкожни и надфасциални девитализирани тъкани и изпълване с гранулации. Започната е била локална терапия с локална антисептична обработка с Prontosan и почистване с Idrosoil, а след това прилагане на препарат за стимулиране на заразтването – Rigenoma.

В хода на терапиията на основното заболяване се осъществява и диагностика и лечение на съпътстващата патология.

Високите стойности на урея и креатинин бяха добре известни на лекуващия екип, но се обясняваха с бъбречна увреда във връзка с основното заболяване и с персистиращите гнойно-некротични промени. Тази картина корелираше с високите стойности на CRP. Обаче, ежедневното наблюдение върху болния откри наличието на ischulia paradoxa, а по-късно в един неработен ден болният съобщи за пълна липса на урина и дежурният лекар откри globus vesicalis – така се оформи картината на ретенция на урината от обструктивна уропатия вследствие на вероятна ДПХ. Поставен е уретрален катетър, диурезата в нормален обем е възстановена и стойностите на урея и креатинин се нормализираха.

След постигането на рана очистена от некрози със свежи гранулации, болният не пожела да бъде представен за извършване на кожна пластика е изписан за домашно и амбулаторно лечение на 09. 07. 2021г. (Фигура 8):

Фигура 8. Фотос от 09. 07. 2021г.

В хода на лечението на раната болният беше изследван по отношение на заболяването на простатата в клиниката по Урология в нашата болница. Първоначално е проведена УретероЦистоСкопия на 15. 07. 2021г 2021г – открита е уголемена простата, без данни за други туморни формации и е поставен уретрален катетъл 20 CHR.

От лабораторните изследвания

Левкоцити	-	6.18
Хемоглобин	-	104.0
Тромбоцити	-	202.0
Креатинин	-	105.0
ASAT	-	25.1
ALAT	-	12.8
PSA	-	2.06

Амбулаторната терапия на крайника е била продължена със същата терапевтична схема – Prontosan, Idrosoil, Rigenoma, последните две заменяни периодично от Teresienoil . Първоначално превръзките са извършвани през ден, а после два пъти седмично. В някои моменти с цел удобство и редуциране на броя на посещанията са били използвани и хидроколоидни превразки – HydroColl, Alevyn, Granuflex.

По провило регенерацията на кожата и епителизацията започват от периферията, а в този случай и от „остров“ в проксималния край на раната – фотоси от 16. 08. 2021г и от 30. 08. 2021г (Фигура 9 и Фигура 10):

Фигура 9. Фотос от 16. 08. 2021г.

Фигура 10. Фотос от 30. 08. 2021г.

Вторичното зарастване на раната и регенерацията на кожата напредват и след един месец тя намалява значимо по площ – Фотос от 16. 09. 2021г (Фигура 11).

Фигура 11. Фотос от 16. 09. 2021г

През септември 2021г болният отново е хоспитализаран в клиниката по Урология в нашата болница.

От лабораторните изследвания

Левкоцити - 11.79
Хемоглобин - 128.0
Тромбоцити - 385.0
Креатинин - 147.0
ASAT - 18.0
ALAT - 18.5
PSA - 2.06

На 23. 09. 2021г е извършен ТУР на простатата, като е продължило лечението на раната със същите препарати.

Хистологичният резултат показва - 9478-9488- Простатен паренхим с доброкачествена простатна хиперплазия

През следващия месец, обаче, не се забелязва съществен напредък в зарастването на раната; откриват се и мръсни налепи – Фотос от 06. 10. 2021г (Фигура 12).

Фигура 12. Фотос от 06. 10. 2021г.

През следващия месец се явяват плоски кожни лезии в проксимална посока от раната – на мястото на прикрепването на марлената превръзка с лепливи превръзки. Въпреки че тези лезии са разположени далече от областите с новообразуван епител и кожа, този факт показва че новообразуваните тъкани са изключително лесно раними –
фотос от 11. 10. 2021г (Фигура 13).

Фигура 13. Фотос от 11. 10. 2021г.

Новите лезии изискват допълнителна терапевтична стратегия (да бъдат отделно обработвани и превръзвани) и забавят процеса на зарастване на раната.

В края на декември 2021г раната е намаляла двукратно по площ спрямо октомври 2021г, което може да се прецени като незначително, като се отчета темповете на зарастване (Фигура 14).

Фигура 14. Фотос от декември 2021г

През януари 2022г се яви ексудация и налеп върху раната и нямаше напредък в зарастването. Проведе се микробиологично изсдване, което показа Staphilococcus aureus, чувствителен към сравнително банални антибиотици. Проведената по антибиограма терапия със Augmentin - 2 пъти по 1грам за 10 дни, последван от Ciprofloxacin 2 пъти по 500мг за още 7 дни, доведе до значително очистване на раната от ексудация. Новата ситуация, обаче, доведе до някои промени : 1/ Промени се продуктът, използван за превръзки – приложи се продукт, съдържащ сребро – Atrauman Ag; 2/ Промени се начинът на преврвъзване, като се включи и надвръзка с ластичен бинт – това е еластокомпресионна превръзка за намалявена на едема на тъканите.

Промените в лечението доведоха до напредък в зарастване на раната и тя достигна до 3х2см

Опитът да се постави леплива хидроколоидна превръзка доведе до почти пълно зарастване на основната рана и поява на латерална спрямо нея лезия на мястото на лепливата част от превръзката (Фигура 15).

Фигура 15. Арил 2022г. Раната е с червена стрелка

Следва изключително бавно зарастване и до началото на юни 2022г раната контрахира и се покрива с малка круста, която се отстранява (Фигура 16).

Фигура 16. Май-юни 2022г. Раната е с червена стрелка.

Раната зараства бавно и с круста, която се почиства. След това се явиха кожни лезии на мястото на новообразуваната кожа, които приличат на дамговидни черни некрози. Без данни за болки (Фигура 17.).

Фигура 17. Основната рана зараства с круста - червена стрелка. Нови кожни лезии – черни стрелки.

На този етап от заравстването на раната и появата на новите лезии за подхранване на новообразувания епител бе поставена цинк-желатинова превръзка, която се сменя всяка седмица.

Обсъждане :

Лечението на обширни некротични кожни рани, и специално на тези с васкулине произход, е изключително бавен процес и във времето не се вмества в сроковете предвидени от клиничните пътеки. Без съмнение те се включват в рубрикта трудно зарастващи рани. Състои се от два периода – 1/ очистване от некрозите и 2/ регенерация на отстранената кожа.

Острата некректомия е бърз, но травматичен и не винаги най-точният метод за отстраняване на некротичната тъкан, особено когато не е добре демеркирана в дълбочина. Затова сме предпочели употребата на продукти, които подпомогат некротичната тъкан сама да се отдели от подлежащите витални тъкани - HydroClean. Тогава е необходимо само механично отстраняване на некрозите, което в повечето случаи се осъществява поетапно. Следва пълно отстраняване на девитализирани тъкани до поява на гранулационна тъкан.

Регенерирането на отстранената в пълна дебелина кожа е също бавен процес, даже по-бавен от очистването на некрозите. Използват се различни продукти - Prontosan, Idrosoil, Rigenoma, Teresienoil; като периодично се семнят с хидроколоидни превразки – HydroColl, Alevyn, Granuflex. Всичко това се прави с цел по-бързо зарастване и епителизация, и регенерация на загубената кожа. .

Поради появата на нова инфекция отново се променя терапията на раната – този път се прилага продукт, съдържащ сребро– Atrauman Ag; употребява се и еластокомпресионна превръзка с ластичен бинт за намалявена на едема на тъканите. Новите мерки постигат успех - напредък в заравстването на раната и тя достигна до 3х2см.

Лечението на съпътстващата патология се осъществява успоредно с основното. При наличието на обширна некроза с ексудация и субфебрилитет, увеличените стойности на урея и креатинин могат да бъдат свързани с основното заболяване - с персистиращите

гнойно-некротични промени. Единствено ежедневното наблюдение върху болнис открива ischulia paradoxa и globus vesicalis – и така се оформя картината на ретенция на урината от обструктивна уропатия вследствие на вероятна ДПХ, които са причината за увеличените стойности на урея и креатинин. Лечението на ДПХ чрез ТУР на простата се осъществява при наличието на все още голяма бавно и трудно зарастваща рана на подбедрицата, на която сме извършвали редовни превръзки по време на престоя в урологичната клиника.

Необходимо е изключително внимателно отношение към новообразувания епител и кожа. Теса нежни и лесно раними. Това се доказва от негативния ни опит с лепливи превръзки, които бързо предизвикват нови лезии на новообразувания епител. Затова за заздравяване и протекция на новообразувания епител е уместно използването на цинк-желатинова превръзка, която трябва да се сменя на максимум 7 дни.

Еластокомпресионната превръзка довежда до намаляване на едема в тъканите на долния крайник. Това е от своя страна е предпоставка за по-бързо зарастване на труднозарастващата рана на подбедрицата.

Изводи :

Лечението на обширните некротични васкулитни кожни рани е изключително бавен процес като в някои етапи може да претърпи и връщане назад.

Проследяваненто на случаите с труднозарастващи рани дава ценни сведения за диагностичното и лечебно поведение при този тип патология

Терапията трябва поетапно да се съобразява с локалния и общ статус на болния и да търпи своевременни промени с оглед постигане на оптимален терапевтичен ефект.

Еластокомпресионната терапия е от значение за намаляване на отока и за по-бързото зарастване на труднозарастващите рани на долните крайници.

Наличието на голяма трудно зарастваща рана на подбедрицата не е попречило на извършването на операция върху друга област на тялото.

Литература:

1. Lawley TJ, Kubota Y. Vasculitis. *Dermotol Clinic.* 1990;8(4):681-687.
2. Fauci A, Braunwalk E, Isselbacher KT, et al. *Harrison's Principles of Internal Medicine.* New York, NY:McGraw-Hill;1998:989-991,1004-1019.
3. Ntatsake E, Carruther D, Chakravarty K, et al. BSR and BHPR guideline for the management of adults with ANCA-associated vasculitis. *Rheumatology.* 2014;53(12):2306-2309.

ХИРУРГИЧНИ УСЛОЖНЕНИЯ В СЛЕДСТВИЕ НА COVID-19 ПРЕДИЗВИКАНА КОАГУЛОПАТИЯ.

М. Гаврилов, В. Кьосев, П. Иванов, В. Мутафчийски, Г. Коташев, К. Василев, Г. Григоров, Д. Пенчев, Ц. Пайчева.

Катедра Хирургия / Клиника Ендоскопска, Ендокринна хирургия и Колопроктология, Военномедицинска Академия

Кореспонденция:
бул. „Св. Георги Софийски" № 3,
1606 София, България, тел. 029225487
e-mail: dr_kyosev@abv.bg Tel: 02-92-25-487

Ключови думи:

Коагулопатия – COVID-19 – Артериална/Венозна тромбоза – Хирургични усложнения

Въведение: Новата болест (COVID-19) причинена от коронавирус 2 и протичаща при част от заразените с тежък остър респираторен дистрес синдром, се разпространи бързо и за кратко време по света. Тя е причина за голям брой смъртни случаи. Заболяването засяга предимно дихателната система, но между 20-43% от пациентите с позитивен PCR-test, може да се изяви с извънбелодробни прояви. Такова усложнение е системна коагулопатия протичащо с хиперкоагулация и артериална/венозна тромбоза на различни органи. Характеризира се с неблагоприятен клиничен ход и рязко влошена прогноза за пациента.

Цел: Да се подчертае важността и необходимостта от ранно разпознаване на усложнението коагулопатия, което възниква при част от заразените с COVID-19.

Материал и методи: В това съобщение представяме нашия опит по изложената тема чрез два случая с перфорация на дебелото черво и един на остро запушване на горната мезентериална артерия. Усложнението се появява в момент, когато пациенти са с тежка COVID-19 пневмония. Включени са още два случая с тромбоза на порталната вена с положителен PCR тест, но без COVID -19 пневмония. Пациентите са преминали през нашата болница за период от две години между март 2020 г. и март 2022 г. Пациентската информация включва демографски данни, предоперативен статус, хирургични данни и следоперативни резултати.

Резултати: Двамата пациенти с тромбоза на порталната вена са лекувани консервативно, симптоматично и са получили терапевтична антикоагулация. Другите двама с перфорация на дебелото черво (напречното и сигмоидното дебело черво) са оперирани непосредствено след КТ диагностика, като им е извършена спешна резекция на дебелото черво. Пациентът с остро запушване на горната мезентериална артерия също претърпя спешни чревна резекция. Към настоящият момент всички пациенти са живи и в добро здравословно състояние без оплаквания.

Дискусия: Новите, заразни заболявания са със сериозни усложнения и причиняват изчерпване на ресурса, изтощение на медицинския персонал, разрушават сътрудничеството между специалистите по инфекциозни болести и коремните хирурзи. И при петте случая беше необходимо повече от 24 часа от началото на коремната болка до поставяне на диагнозата тромбоза/запушване на кръвоносен съд. Препоръка към лекуващите лекари на пациенти с COVID -19, при поява на силна коремна болка в диференциално диагностичен план да се мисли за артериална/венозна тромбоза, която лесно може да бъде диагностицирана посредством спешно КТ-изследване с контраст. Особено важно за запазване на живота на пациентите е добрата колаборация между специалистите по инфекциозни болести и коремните хирурзи.

Изводи: Представяме няколко случая от нашата практика заразени с COVID -19 и усложнени с коагулопатия. Позитивен момент е че това усложнение не е толкова често срещано колкото COVID -19 пневмонията, но

винаги трябва да се мисли за него когато COVID -19 пациент се оплаче от остра коремна болка и развие клинично вторичен сепсис.

COVID-19 INDUCED COAGULOPATHY WITH SURGICAL COMPLICATIONS

M. Gavrilov, V. Kyosev, P. Ivanov, V. Mutafchiyski, G. Kotashev, K. Vasilev, G. Grigorov, D. Penchev, Ts. Paycheva.

Clinic of Endoscopic, Endocrine surgery and Coloproctology, Military Medical Academy

Corresponding Author:

V. Kyosev, MD

email: dr_kyosev@abv.bg

Introduction: The novel 2019 coronavirus disease (COVID-19), which is caused by infection with the severe acute respiratory syndrome coronavirus 2, has spread rapidly around the world and has caused many deaths. COVID-19 disease predominantly affecting the respiratory tract, about 20–43% patients also present with extrapulmonary manifestations such as coagulation disorders with systemic hypercoagulable state and arterial/venous thrombosis which induces unfavorable prognosis.

Aim: To evaluate role of coagulopathy induced by COVID-19 which cause arterial and venous thrombosis of multiple organs and lead to poor patient outcome.

Material and methods: In this report we present our experience in the field of this topic through two cases of colon perforation and a case of acute superior mesenteric artery occlusion, all three with severe COVID-19 pneumonia during their hospital stay and two cases with portal vein thrombosis without COVID-19 pneumonia but PCR test-positive. The five cases passed through our institution for a period of two years in between March 2020 to March 2022. Patient data included demographics, preoperative status, surgical data, and postoperative outcomes.

Results: Two patients with portal vein thrombosis was treated symptomatically and received therapeutic anticoagulation. Two patients with colon perforation (transverse and sigmoid colon) were operated immediately after CT examination and they underwent emergency colon resection. Patient with acute superior mesenteric artery occlusion also underwent emergency bowel resections. To date, all patients are alive and in good health condition.

Discussion: This severe medical situations may cause exhaustion of medical staffs and inhibit cooperation between infectious disease specialists and abdominal surgeons. It took about 24 h from the onset of abdominal pain to the diagnosis as thrombosis / occlusion. In case that acute onset of severe abdominal pain occurs in patient with COVID-19, physicians should consider the possibility of arterial/venous thrombosis and examine the patient by contrast CT immediately. Furthermore, it is important to collaborate between infectious disease and abdominal surgeons to save their lives from this lethal disease.

Conclusions: We reported few cases complicated with coagulopathy induced by COVID-19. This complications are not common like COVID-19 pneumonia, it can be a differential diagnosis when a patient develops secondary sepsis.

Keywords: Coagulopathy–COVID-19–Arterial/Venous thrombosis–Surgical complications

СПОНТАННИ ХЕМАТОМИ ПРИ ПАЦИЕНТИ СЪС SARS-COV-2 ИНФЕКЦИЯ, ПОЛУЧАВАЩИ ПРОФИЛАКТИЧНА АНТИКОАГУЛАНТНА ТЕРАПИЯ.

Светлана Шумарова[1], Ния Петрова[1], Веселин Илинов[1], Свилен Маслянков[1], Катрин Канелова[1], Манол Соколов[1], Антон Койчев[1], Цветелина Михайлова[2] .

[1]Катедра по хирургия, УМБАЛ "Александровска" София, България, Медицински университет София, България, ул. „Георги Софийски" 1, пощ.код : 1431;
[2]Факултет обществено здраве „Проф. д-р Цекомир Воденичаров, дмн" към Медицински университет- София. Катедра „Медицинска педагогика".

Кореспондиращ автор:

Светлана Шумарова, 1, Катедра по хирургия, УМБАЛ "Александровска" София, България, Медицински университет София, България, ул. „Георги Софийски" 1, пощ.код : 1431

E-mail: svetla_arn@abv.bg.

Абстракт

Цел: антикоагулантната терапия заема важно място в лечебния план при пациенти с Covid-19 като превантивна мярка за тромбоемболични усложнения, но не трябва да се пренебрегва опасността от кървене, което може да се окаже с фатални последствия.

Методи: представена е ретроспективна извадка от случаи, включваща 20 пациенти със SARS-CoV-2 инфекция и спонтанни хематоми с различна локализация, овладяни консервативно или хирургично. Данните са събрани за периода от януари 2021г до март 2022г. от болничната система на хоспитализирани и лекувани в инфекциозно отделение на УМБАЛ „Александровска" пациенти за Covid- 19. При всички е поставена диагноза SARS-CoV-2 чрез лабораторно изследване с PCR тест. За диагностициране на хематомите е използвано КТ изследване. Извършен е анализ на лабораторните показатели, радиологичните изследвания, терапевтичния подход и изход от заболяването при тези пациенти.

Резултати: двадесет пациенти от общо 1967, преминали за периода (1.02%) са имали данни за спонтанни хематоми на фона на провеждана антикоагулантна терапия. Шест пациенти са имали ретроперитонеален хематом (30%) и четиринадесет- хематоми на предна коремна стена (70%).

Заключение: Нашият анализ показва, че въпреки риска от кървене, пациентите трябва да получават антикоагулантна терапия в профилактично допустими дози, тъй като рискът от тромбоемболични усложнения значително превишава този на кървене.

SPONTANEOUS HEMATOMAS IN PATIENTS WITH SARS-COV-2 INFECTION, RECEIVING PROPHYLACTIC ANTICOAGULANT THERAPY.

Svetlana Shumarova[1], Niya Petrova[1], Veselin Ilinov[1], Svilen Maslyankov[1], Katrin Kanelova[1], Anton Koichev[1], Manol Sokolov[1], Tsvetelina Mihaylova[2]

1 - Department of Surgery, University Hospital "Aleksandrovska" Sofia, Bulgaria, Medical University, Sofia, Bulgaria, 1 Georgi Sofijski Blvd, postal cod : 1431;
2- Faculty of Public Health "Prof. Dr. Tzekomir Vodenicharov, MSc" at the Medical University of Sofia. Department of Medical Pedagogy.

Corresponding author:

Svetlana Shumarova,

Corresponding author: Svetlana Shumarova, Department of Surgery, University Hospital “Aleksandrovska” Sofia, Bulgaria, Medical University, Sofia, Bulgaria, 1 Georgi Sofijski Blvd, postal cod : 1431,

email: svetla_arn@abv.bg.

Abstract

Purpose: Anticoagulant therapy plays key role in preventing blood clots in patients with Covid- 19. Despite their unarguable effect they still can cause life threatening bleeding.

Methods: We present a retrospective analysis of 20 patients with SARS- Cov-2 infection and spontaneous hematoma with different location in human body. They were managed conservatively or with a surgical procedure. We collected data for the period of January 2021 to March 2022 from the Covid department of Alexandrovska University Hospital. Polymerase chain reaction (PCR) was used for the diagnosis SARS- Cov-2 infection. The hematomas were found with CT of abdomen. We analyzed the laboratory tests, radiological findings, treatment and the achieved results.

Results: 20 patients out of 1967 for this period (1.02%) had a spontaneous hematoma while treated with anticoagulants. Six patients had a retroperitoneal hematoma (30%) and 14 had a rectus sheath hematoma (70%).

Conclusion: our analysis proves that patients should have an anticoagulation therapy in certain dose because the risk of thrombosis exceeds the risk of bleeding.

Увод:

Продължава да бъде актуален въпроса какъв да бъде лечебният подход при пациенти с доказана SARS-CoV-2 инфекция. Според редица автори патофизиологичният механизъм на въздействие на вируса е свързването му с ACE-2 рецептора на ендотелната повърхност и чрез директна вирусна инфекция предизвиква дисеминирана интраваскуларна коагулация (ДИК синдром) с последващо полиорганно увреждане [1-4]. Някои автори докладват процент на тромбоемболичните усложнения по време на Covid-19 пандемията между 11% и 70% при пациенти в интензивни отделения [5-7], което във времето довежда до необходимостта от включването на антикоагулантна терапия като профилактична мярка [8-15].

Доказано е че антикоагулантната терапия може да намали тромбоемболичните усложнения и смъртността при пациенти с Covid-19, но въпреки това не са малко докладите, описващи случаи на животозастрашаващи кръвоизливи в различни анатомични области [15-20], вследствие на тяхната употреба. Според Al-Samkari et al [21] общата честота на кървене при пациенти с Covid-19 е 4.8% при некритични и 7.6% при критично болни, а честотата на масивно кървене (степен 3-4 по СЗО) е 2.3%. По-скоро всички са склонни да свързват високата честота на кървене с включената антикоагулантна терапия, но в литературата Erdinc et al [19] описват случай на COVID-19 с едновременна дълбока тромбоза и ретроперитонеален кръвоизлив, който не е получавал антикоагулация. Основното терапевтично поведение при пациентите с доказан COVID-19 и данни за кървене е прекратяване или промяна на антикоагулантната терапия и овладяване на хематома консервативно [22, 23]. Други възможности като селективна емболизация [15,23] или хирургична евакуация [14,15] са запазени при по-големи хематоми и хемодинамично нестабилни пациенти. Ние представяме 20 случая на пациенти с COVID-19, които са получили антукоагулантна терапия и в последствие развили спонтанни хематоми с различна локализация.

Методи:

Направихме ретроспективен преглед на общо 1967 пациенти, приети в инфекциозно отделение на УМБАЛ „Александровска“ за лечение на Covid-19 доказана инфекция за

периода от януари 2021г. до март 2022г. Данните са взети от електронната система на болницата, съхраняваща информация за диагностично-лечебния процес на всеки преминал пациент. Диагнозата SARS-CoV-2 е поставена въз основа на количествена обратна транскрипция чрез тестване с полимеразна верижна реакция на проба от назален тампон на всеки пациент в рамките на болничната система. Включващи критерии са КТ данни за спонтанен хематом на фона на провеждана антикоагулантна терапия. Пациентите с доказан спонтанен хематом са 20 или 1.02% от общия брой преминали болни. Образните находки са разделени на две групи: ретроперитонеален хематом и хематоми на предна коремна стена. Изключващи критерии са тези, които са имали анамнестични данни за травматично нараняване в съответната зона или други вторични причини като трудно контролируема артериална хипертония или хематологично нарушение.

Резултати:

Демографски характеристики

Демографските данни на пациентите са обобщени в Табл.1. От анализа на 1967 пациенти с доказана SARS-CoV-2 инфекция, хоспитализирани в инфекциозно отделение на УМБАЛ „Александровска“ за периода януари 2021- март 2022г са установени 20 пациенти със спонтанни хематоми с различна анатомична локализация, от които 13 жени (65%) и 7 мъже (35%). Изключени са болните с доказани хематоми и анамнестични данни за травматичен момент или други вторични причини по време на болничния престой. Средната възраст на пациентите, включени в настоящия анализ е 72.1±8.6(56-89) години. Преобладава женския пол- 65% пред мъжкия. Десет процента от пациентите с хематоми не са имали придружаващи заболявания. Най-честите съпътстващи заболявания са артериална хипертония – при 65% от пациентите, хронично бъбречно и сърдечно заболяване- 15%, хронично белодробно- 10%. Само един е имал диабет.

Табл.1 Демографски данни

Променливи	n (%)
Общ брой на пациентите	20 (100)
Пол	
Мъже	7(35)
Жени	13(65)
Придружаващи заболявания	
Артериална хипертония	13(65)
Хронично сърдечно заболяване	3(15)
Хронично белодробно заболяване	2(10)
Хронично бъбречно заболяване	3(15)
Диабет	1(5)
Без ПЗ	2(10)

Клиника, свързана с Covid -19 инфекцията

В Табл.2 са представени променливи, свързани с Covid-19 инфекцията. От нея се вижда, че 35% от пациентите са били хоспитализирани до петия ден от началото на симптомите, до 10 ден са били 30%, а след 10-я ден- 35%, като до този момент са получавали амбулаторно лечение. Преобладаващ процент от болните са имали температура (80%) и отпадналост (85%), половината са били с кашлица и задух и едва 10% са имали болка в гърлото. На всички пациенти е направена рентгенография или КТ на гръден кош при приемането с данни за Covid -19 пневмония при 90% с двустранно ангажиране на белодробния паренхим

при 77.8% от тях. Повече от половината са имали ангажираност на белия дроб до 25%, а до 50% и повече- при 16.7%. Кислородното насищане, измерено с пулсоксиметър в деня на хоспитализацията е било под 94% при 60% от случаите, с пулс над 90уд/мин при 25% и САН над 140mmHg при 40%.

Табл. 2 Covid-19 характеристики

Променливи	n (%)
Данни за пневмония	18(90)
до 25%	12(66.7)
30%-50%	3(16.7)
над 50%	3(16.7)
Без белодробни промени	2(10)
Страна на ангажираност	
ляво	2(11.1)
дясно	2(11.1)
двустранно	14(77.8)
Респираторни симптоми	
температура	16(80)
кашлица	11(55)
задух	11(55)
болка в гърлото	2(10)
отпадналост	17(85)
Sat O2 при приемане	
под 94%	12(60)
Пулс при приемането	
над 90	5(25)
Артериално налягане при приемането	
САН над 140	9(45)
ДАН над 90	8(40)
Хоспитализация на (ден) от началото на Covid-19 симптомите	
До 5 дни	7(35)
6-9 дни	6(30)
След 10 дни	7(35)

Диагноза, лечение и изход

При приемането в инфекциозно отделение на всички пациенти са извършени лабораторни изследвания, които са проконтролирувани неколкократно в рамките на престоя. Отклонения от референтните граници е имало при следните показатели, като е представена тяхната средна стойност: NE% (40-70) -81.3±6.8; LY, % (20-48)- 11.1±5.1; LY,# (1-4)- 0.68±0.20; ALAT, U/l (0-33)- 60.8±22.4; ASAT, U/l (0-32)- 60.8±22.4; Glucosa, mmol/l (3.6-6.1)- 8.2±3.1; Creatinin, mmol,l (44-80)- 170.3±73.5; KK-MB, U/l (0-25)- 92.8±110.1; LDH, U/l (240-480)- 625.1±346.4; Feritin, mkg/l (15-650)- 1134.9±818.1; CRP, mg/l (0-5)- 58.1±42.1; D-dimer, mg/l (0-0.55)- 1.88±1.77; aPTT, seconds (27.2-32)- 25.6±7.0; Albumin, g/l (35-52)- 30.5±3.7;

При 75% от пациентите е наложило извършването на КТ на корем и малък таз, поради оплакване от болка, а при 25% причина за допълнителните изследвания са установени

ниски стойности на хемоглобин. Диагностицирани са спонтанни ретроперитонеални хематоми при 30% (Фиг.1), като повече в дясно (66.6%) и спонтанни хематоми на предна коремна стена при 65% (Фиг.2) с превалиране отново на локализацията в дясно (53.8%)(Табл.3). При половината от болните хематомите са диагностицирани след 8 ден от хоспитализацията, като при 45% размерът е бил над 150мм/д. Всички пациенти са имали антикоагулантна терапия в профилактични дози, съобразени с телесното тегло, тежестта на Covid-19 ифекцията, коагулационния статус и придружаващите заболявания. Един от болните е хоспитализиран с КТ данни за ретроперитонеален хематом, без анамнеза за травма, с клиника на остър хирургичен корем, с нестабилна хемодинамика, което наложи спешна оперативна намеса с евакуация на хематомна колекция с размери около 300мм/д. Въпреки професионалната бърза намеса болният екзитира до 12ч след оперативната намеса. Кортикостероидна терапия са получили 80% (Табл.4). Терапевтичното поведение при 70% е консервативно с преустановяване на антикоагулантната терапия, включване на кръвоспиращи медикаменти, хемотрансфузия при необходимост. От тях 14.3% са с летален изход, а от оперираните- 16.7%, което не е статистически значима разлика. Всички починали пациенти (15%) са били на възраст над 65г.

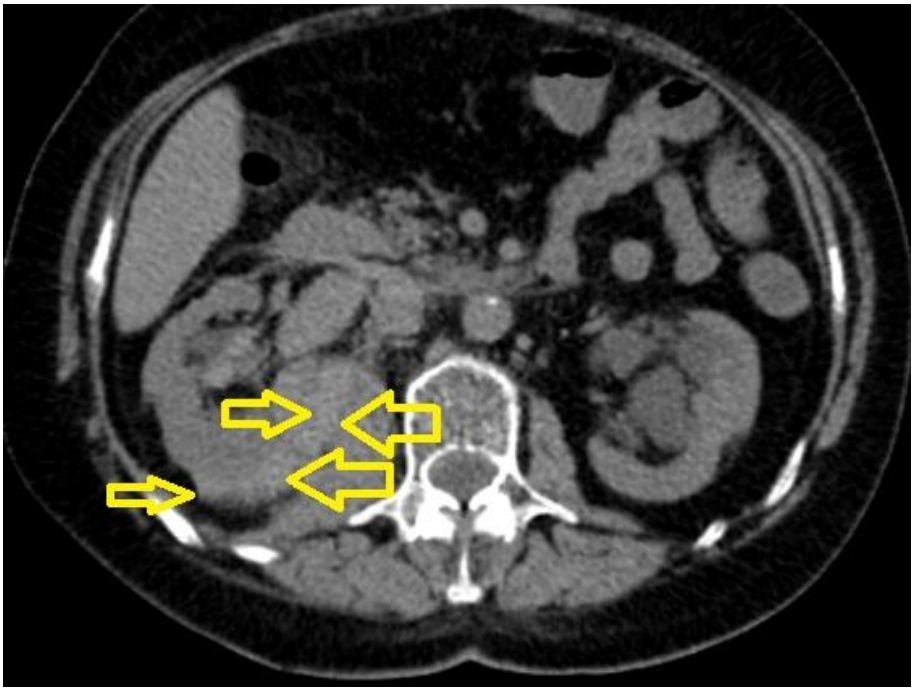

Фиг. 1 Ретроперитонеален хематом в дясно

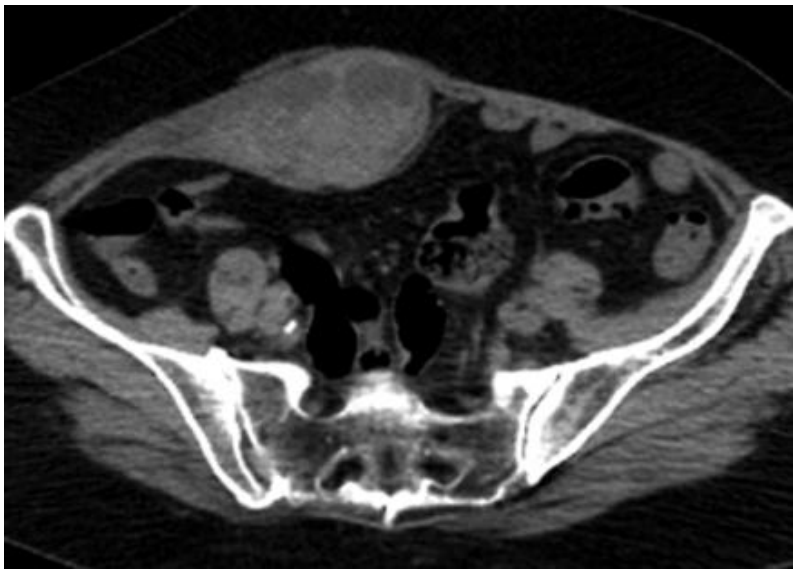

Фиг. 2- Хематом на предна коремна стена

Табл. 3 КТ характеристики

Променливи	n (%)
Локализация	
Ретроперитонеален хематом	*6(30)*
ляво	2(33.3)
дясно	4(66.6)
Хематом на предна коремна стена	*13(65)*
ляво	5(38.5)
дясно	7(53.8)
двустранно	1(7.7)
Комбинация от ретро + хематом на предна коремна стена	*1(%)*
Размер	
до 100мм	5(25)
100-150	6(30)
над 150	9(45)
Ден от хоспитализацията	
до 7	10(50)
след 8	10(50)
Причина за извършване на КТ	
Болка	15(75)
Нисък Хемоглобин	5(25)

Табл.4 *Терапевтично поведение и изход*

Променливи	n (%)
Лечение	
консервативно	14(70)
оперативно	6(30)
Изход	

живи	17(85)
консервативно лечение	12(70.6)
оперативно лечение	5(29.4)
починали	3(15)
консервативно лечение	2(66.7)
оперативно лечение	1(33.3)
Смъртност години	
<65	0
>65	3(100)
Антикоагулантна терапия	20(100)
Кортикостероиди	16(80)

Средната стойност на aPTT, seconds за 15 от болните преди извършването на КТ е 43.4±30.4, на Fibrinogen,g/l за 4 от болните е 5.1±1.5, INR за 5 от болните е 1.5±0.3, D-dimer, mg/l за 13 болни е 1.8±1.9. Останалите пациенти са изключени, тъй като показателите са в норма. Стойностите на Tr 10ˆ9/l са били нормални.

Дискусия:

Ние докладвахме 20 случая на спонтанни хематоми с различна локализация или 1.02% от общия брой лекувани пациенти със SARS-CoV-2 инфекция. Нашият резултат е съпоставим с този на Sposato B et al [23], които съобщават за 6 редки случая на кървене, свързани с инфекция с COVID-19 (1.35% от всички хоспитализирани пациенти с COVID-19) с превалиране на случаите с ретроперитонеален хематом. Над половината (65%) от нашите случаи са хематоми на предна коремна стена. Честотата на спонтанни хематоми на меките тъкани нараства с употребата на антикоагулантна терапия [24], като най-често се срещат в обвивката на ректуса и илиопсоаса.

Високата употреба на антикоагуланти се дължи на връзката между Covid-19 и тромбоемболичните усложнения при тези пациенти. Анализът на Salabei et al [25] доказва, че 16-49% от пациентите в интензивни отделения с Covid-19 страдат от венозен тромбоемболизъм. Микро и макроваскуларните тромбози, образувани вследствие активиране на външния коагулационен път чрез вирусно-индуцирано повишаване на фактора на фон Вилебранд, активиране на Toll- подобен рецептор и тъканния фактор допълнително допринасят за хипоксемична дихателна недостатъчност [25,26]. Сред представените от нас случаи с хематоми няма данни за пациенти с дихателна недостатъчност. Настоящите насоки, свързани с коагулопатията при пациенти с Covid-19 са определени от Американското дружество по хематология (ASH), Международното дружство по тромбоза и хемостаза (ISTH) и американския колеж по кардиология [25]. Трудно е да се намери баланса в употребата на антикоагуланти с цел профилактика на тромбоемболичните усложнения така, че да не се стига до усложнения като кървене, които не само допълнително усложняват състоянието на Covid-19, но понякога са масивни с фатални последици при ненавременно отреагиране. Ето защо от голямо значение при лечението на тези болни е да се следи внимателно за признаци на хемодинамична нестабилност, болки в корема, гърба, бедрата. Нашите резултати показаха, че 75% от пациентите с хематоми са имали болка от различен характер, което е довело до разширение на диагностичните мерки, а 25% са показали ниски стойности на хемоглобин,

които резултати са сравними с тези на Sposato et al [23]. Важно при избирането на индивидуален терапевтичен подход е да се имат предвид и новите проучвания, свързани с хепарин- индуцираната тромбоцитопения [9,27] и развитието на бъбречна недостатъчност, която води до удължен полуживот на хепарина [28] с последствие "псевдо предозиране" увеличаващо риска от кървене.

Диагнозата ретроперитонеален хематом е предизвикателство за лекуващия, поради наличието на оскъдни клинично видими признаци, докато не настъпи значително количество кръвозагуба. За целта ние провеждахме контролни лабораторни изследвания на всеки два дни за ранно установяване на отклонения в коагулационния статус, както и признаци на анемия. Основен метод за диагностика на източника на кървене при наличие за хиповолемия е извършването на КТ с контрастиране [18] на корем, малък таз и гръден кош за определяне локализацията, размера на хематома, както и получаване на информация за активност на кървене. Повечето хематоми са самоотграничаващи се и отзвучават с прекратяване на антикоагулацията и консервативното лечение [29]. Фактът, че тези хематоми се появяват в затворени пространства води до ранно тампониране от съседни структури, което допълнително благоприятства ефекта от консервативния подход [29]. Малките хематоми с лека симптоматика и незначителни отклонения в хемодинамиката могат да се лекуват консервативно. В настоящия доклад доказахме 85% успеваемост в лечението на спонтанни хематоми, като при 70.6% от случаите са консервативно овладяни. При наличие на хемодинамична нестабилност и данни за увеличаване на размерите на хематома, както и данни за активно кървене, метод на избор е транскатетърната артериална емболизация (TAE) [15, 23, 24] или оперативно лечение [14].

Няма консенсус кога и какъв метод на лечение да се използва при пациенти с ретроперитонеален хематом. Безспорно е ясно, че ранното откриване и адекватна намеса биха довели до по-добър резултат не само по отношение на лечението на хематома, но и осъществяване на превенция от заплашваща дихателна недостатъчност. С полиорганна недостатъчност [30] могат да се усложнят пациентите с големи хематоми и с данни за хемодинамична нестабилност с риск от смъртност достигащ 30–50% [31,32], значително по-висока в сравнение от докладваната от нас 15% смъртност.

Заключение: От съществено значение за превенция от задълбочаваща се дихателна недостатъчност, вследствие на хемодинамична нестабилност при пациентите с хематоми е навременно диагностициране, спиране на антикоагулантната терапия при индивидуална преценка полза/риск, ранна оперативна намеса при прогресиращо увеличаване на размерите на хематома.

Източници:

1.Wang T, Du Z, Zhu F, Cao Z, An Y, Gao Y, et al. Comorbidities and multi-organ injuries in the treatment of COVID-19. Lancet. 2020;395:52.

2. Menter T, Haslbauer JD, Nienhold R, Savic S, Hopfer H, Deigendesch N, et al. Post-mortem examination of COVID19 patients reveals diffuse alveolar damage with severe capillary congestion and variegated findings of lungs and other organs suggesting vascular dysfunction. Histopathology 2020;DOI: 10.1111/his.14134.

3. Ackermann M, Verleden SE, Kuehnel M, Haverich A, Welte T, Laenger F, et al. Pulmonary Vascular Endothelialitis, Thrombosis, and Angiogenesis in Covid-19. N Engl J Med 2020;383:120-8.

4. Wichmann D, Sperhake JP, Lütgehetmann M, Steurer S, Edler C, Heinemann A, et al. Autopsy findings and venous thromboembolism in patients with COVID-19: a prospective cohort study. Ann Intern Med 2020: M20-2003.

5. Middeldorp S, Coppens M, van Haaps TF, Foppen M, Vlaar AP, Müller MCA, et al. Incidence of venous thromboembolism in hospitalized patients with COVID-19. J Thromb Haemost JTH 2020;18(8):1995–2002.

6. Klok FA, Kruip MJHA, van der Meer NJM, Arbous MS, Gommers D aMPJ, Kant KM, et al. Incidence of thrombotic complications in critically ill ICU patients with Covid-19. Thromb Res.2020;191:145-147.
7. Poissy J, Goutay J, Caplan M, Parmentier E, Duburcq T, Lassalle F, et al. Pulmonary embolism in patients with COVID-19: awareness of an increased prevalence. Circulation 2020;142(2):184–6.
8. Zidane MT, Schram MT, Planken EW, Molendijk WH, Rosendaal FR, van der Meer FJ, et al. Frecuency of major hemorrhage in patients treated with unfractionated intravenous heparin for deep venous thrombosis or pulmonary embolism: a study in routine clinical practice. Arc Intern Med. 2000;160(15):2369–73
9. Lucatelli P, De Rubeis G, Citone M, Lucarelli NM, Pasqualini V, Sturiale M, et al. Heparin-related major bleeding in Covid-19-positive patient: perspective from the outbreak. Cardiovasc Intervent Radiol. 2020;43:1216–7.
10. Carfora V, Spiniello G, Ricciolino R, Di Mauro M, Migliaccio MG, Mottola FF, et al. Anticoagulant treatment in COVID-19: a narrative review. J Thromb Thrombolysis. 2020;51:1–7.
11. Tang N, Bai H, Chen X, Gong J, Li D, Sun Z. Anticoagulant treatment is associated with decreased mortality in severe coronavirus disease 2019 patients with coagulopathy. J Thromb Haemost. 2020;18(5):1094–9.
12. Thachil J. The versatile heparin in COVID-19. J Thromb Haemost. 2020;18(5):1020–2.
13. Kow CS, Hasan SS. Use of low-molecular-weight heparin in COVID-19 patients. J Vasc Surg Venous Lymphat Disord. 2020;8(5):900–1.
14. Fooladi ZM, Arabi KP , Khazaei M, Nekooghadam S, Shadbakht B, Moharamzad Y, et al. Parenteral Anticoagulation and Retroperitoneal Hemorrhage in COVID-19: Case Report of Five Patients. Compr Clin Med. 2021;3(10):2005-2010.
15. Martinez L, Nuevo J, Jimenez M, Molla EU. Spontaneous Haematomas in Anticoagulated Covid-19 Patients: Diagnosis and Treatment by Embolization. Cardiovasc Int Radiol. 2022. 28;1-6.
16. Nawabi J, Morotti A, Wildgruber M, Boulouis G, Kraehling H, Schlunk F et al. Clinical and imaging Characteristics in Patients with SARS-CoV-2 Infection and Acute Intracranial Hemorrhage. J Clin Med. 2020; 9(8): 2543.
17. Rogani S, Calsolaro V, Franchi R, Calabrese AM, Okoye C, and Monzani F. Spontaneous muscle hematoma in older patients with COVID-19: two case reports and literature review. BMC Geriatrics.2020; 20: 539, 2020.
18.Nakamura H, Ouchi G, Miyagi K, Higure Y, Otsuki M, Nishiyama N et al. Case report: iliopsoas hematoma during the clinical course of severe COVID-19 in two male patients. A Journal of Trop Med and Hygiene,. 2021; 104(3):1018–1021.
19 Erdinc B and Raina JS. Spontaneous retroperitoneal bleed coincided with massive acute deep vein thrombosis as initial presentation of COVID-19. Cureus. 2020;12 (8). Article ID e9772.
20.Guo SH, Zhu SM, and Yao YX. Giant retroperitoneal hematoma during extracorporeal membrane oxygenation in a patient with coronavirus disease-2019 pneumonia. Journal of Cardiothoracic and Vascular Anesthesia,.2020; 34(10): 2839-2840.
21. Al-Samkari H, Karp Leaf RS, Dzik WH, Carlson JCT, Fogerty AE, Waheed A, et al. COVID-19 and coagulation: bleeding and thrombotic manifestations of SARS-CoV-2 infection. Blood. 2020;136:489–500.
22. Ottewill C, Mulpeter R, Lee J, Shrestha G, O'Sullivan D, Sumramaniam A et al. Therapeutic anti-coagulation in COVID-19 and the potential enhanced risk of retroperitoneal hematoma. QJM. 2021;5:114(7):508-510.
23. Sposato B, Croci L, Tomassi M, Puttini C, Olivieri C, Alessandri M et al. Spontaneous abdominal bleeding associated with SARS-CoV-2 infection: causality or coincidence? Acta Biomed. 2021; 92(2): e2021199.
24. Touma L, Cohen S, Cassinotto Ch, Reinhold C, Barkun A, Tran VT et al. Transcatheter Arterial Embolization of Spontaneous Soft Tissue Hematomas: A Systematic Review. Cardiovasc Interv Radiol. 2019; 42(3):335-343.

25. Salabei JK, Fishman TJ, Asnake ZT, Ali A, and Iyer UG. COVID-19 Coagulopathy: current knowledge and guidelines on anticoagulation. Heart & Lung. 2021;50(2): 357–360.
26.Atallah B, Mallah SI, AlMahmeed W. Anticoagulation in COVID-19. European Heart Jornal- cardiovascular Pharmacotherapy. 2020; 6(4): 260-261.
27. Dorgalaleh A. Bleeding and bleeding risk in COVID-19. Seminars in Trombosis and Hemostasis. 2020; 46:815–8.
28. Mattioli M, Benfaremo D, Fustini E, Gennarini S. Atypical spontaneuos haematomas in a patient with severe coronavirus disease 2019 (COVID-19). Semin Thromb Hemost. 2020;46:856–8.
29. Rimola J, Perendreu J, Falcó J, Fortuño JR, Massuet A, Branera J. Percutaneous arterial embolization in the management of rectus sheath hematoma. AJR Am J Roentgenol 2007;188(6):W497–502.
30. Bargellini I. Spontaneous bleedings in COVID-19 patients: an emerging complication. Cardiovasc Intervent Radiol. 2020. https://doi.org/10.1007/s00270-020-02507-4.

31. Palumbo D, Guazzarotti G, De Cobelli F. Spontaneous major haemorrhage in covid-19 patients: another brick in the wall of SARS-Cov-2- associated coagulation disorders? JVIR sep. 2020;31(9):148–50.
32. Vergori A, Pianura E, Lorenzini P, DAbramo A,Stefano FD, Grisseti S et al. Spontaneous ilio-psoas haematomas (IPHs): a warning for COVID-19 inpatients. Annals of Medicine. 2021;53(1):295–301.

ТЕЖКИ УСЛОЖНЕНИЯ ПРИ ПАЦИЕНТИ С COVID-19: ПНЕВМОТОРАКС И ПНЕВМОМЕДИАСТИНУМ

В. Йорданов, Г. Байчев, Т. Бадаров, А. Димитрова, С. Амири, Н. Цоневски, С. Николов, Д. Йорданов,

Клиника „Гръдна хирургия", Военномедицинска Академия

Въведение
Съществуват ограничени данни относно появата на пневмоторакс при пациенти с КОВИД-19 инфекция както и относно въздействието му върху изхода от заболяването.
Методи
Проведе се ретроспективно проучване включващо пациенти от всички КОВИД-19 клиники във Военномедицинска академия - София, както и медицинска документация за периода Октомври 2021 до Февруари 2022г. Наличието на пневмоторакс и/или пневмомедиастинум се установяваше чрез рентгенография или КАТ на гръден кош. При пациенти с продължително „изтичане на въздух" се отбелязваха демографските и клинични характеристики.
Резултати
За периода са хоспитализирани 1504 пациента с КОВИД-19 инфекция, 406 от тях с тежко протичане на заболяването. Общата честота на възникване на пневмоторакс и/или пневмомедиастинум при пациенти с тежко протичане беше 5.2% (21 от 406). При 10 болни се установи пневмоторакс, при 6 – пневмомедиастинум, а при 5 се установиха и двете. При 6 пациента (29%) усложнението настъпи при спонтанно дишане, а при 15 болни (71%) – в условията на изкуствена белодробна вентилация (ИБВ). При 15 от пациентите се извърши торакостомия с поставяне на интеркостален катетър F22-F26, като при трима от тях процедурата се извърши двустранно. Общо се извършиха 3 VATS процедури поради усложнен пневмоторакс, като при една от тях се извърши атипична белодробна резекция. Общата смъртност в дадената кохорта беше 74%, в сравнение с 16% при КОВИД пациентите без пневмоторакс. Появата на това усложнение се наблюдаваше по-често при мъже (3:1).
Заключение
Пневмоторакс и пневмомедиастинум са характерни усложнения при КОВИД-19 инфекция и лош прогностичен белег. При пациенти с тежко протичане е уместно е да се изгради подходяща лечебна стратегия за щадяща белодробна вентилация.

SEVERE COMPLICATIONS IN PATIENTS WITH COVID-19 INFECTION: PNEUMOTHORAX AND PNEUMOMEDIASTINUMV

Yordanov, G.Baitchev, T.Badarov, A.Dimitrova, S.Amiri, N.Tsonevski, S.Nikolov, D.Yordanov.
Dept. of Thoracic Surgery, Military Medical Academy – Sofia

Corresponding author:
e- mail: dr.vasil.yordanov@gmail.com

Introduction
There are limited data about the incidence of pneumothorax in patients with COVID-19 infection and about its impact on patient outcome.
Methods

A single-site retrospective study was conducted which included patients from all COVID-19 wards in the Military Medical Academy – Sofia as well as medical documentation for the period October 2021 – February 2022. The presence of pneumothorax and/or pneumomediastinum was detected by chest X-ray or CT scan. In patients with prolonged air leak demographic and clinical characteristics were recorded.

Results

From October 2021 – February 2022, 1504 COVID-19 patients were hospitalized, 406 of them with severe illness. Overall incidence if pneumothorax and/or pneumomediastinum in patients with severe disease was 5.2% (21 of 406). Ten patients had pneumothorax, 6 had pneumomediastinum, and 5 had both. Six patients (29%) developed the complication during spontaneous breathing, and 15 (71%) were on mechanical ventilation. In 15 of the patients thoracostomy were conducted with insertion of intercostal catheter F22-F26. In 3 of them the procedure were conducted bilateral. Three VATS procedures were conducted due to complicated non-resolving pneumothoraxes (resection of blebs/adhesions/wedge resection). Overall mortality in this cohort was 74% in comparison with 16% in patients without pneumothorax. The incidence of this complication was more frequent in males than in females. (3:1)

Conclusion

Pneumothorax and pneumomediastinum are typical and relatively frequent complication in COVID-19 patients and are poor prognostic factors. In patients with severe disease it is preferably to use protecting lung ventilation strategy.

СПОНТАНЕН ИЛИОПСОАСЕН ХЕМАТОМ ПРИ ХОСПИТАЛИЗИРАНИ ПАЦИЕНТИ СЪС SARS-COV-2 - АСОЦИИРАНА ПНЕВМОНИЯ – СЕРИЯ ОТ 8 СЛУЧАЯ

Е.Даскалова[1], С.Лавчев[1], Д.Пенчев[1], Б.Борисов[1], В.Маринов[1], А.Стилиянова[1], К.Драганов[1], Г.Наков[2]

Клиника по чернодробна, жлъчна, панкреатична и обща хирургия[1]
Клиника по Образна диагностика[2]
Аджибадем Сити Клиник УМБАЛ Токуда

Въведение: Коагулационните нарушения при COVID-19 се дължат на увреждане на съдовия микро- и макроваскуларен ендотел. Патофизиологично инфекцията със SARS-CoV-2 се характеризира с множество феномени, вкл. хиперкоагулация и тромбо-инфламаторни реакции. Антитромботичната профилактика е част от лечебния стандарт, което от своя страна увеличава риска от различна по тежест и клинично протичане хеморагия.

Материал и методи: За периода от март, 2020г. - ноември, 2021г. в „АСК УМБАЛ Токуда“ са хоспитализирани 3437 пациенти с COVID-19. При 8 от тях (0,23%) установихме спонтанен илиопсоасен хематом (ИПХ) на фона на клинични, лабораторни и образни данни за белодробно възпаление. При 7 болни е прилагана антикоагулантна терапия с ниско молекулярен хепарин, а 1 е приемал Клопидогрел и Аспирин в домашни условия. Средната възраст на случаите с ИПХ беше 63.0 год. Диагностиката ни се базираше на лабораторни отклонения и КАТ. Последният установи хомогенна колекция от 2.0/1.0 до 15.0/10.0см. Размерът на ИПХ, общият статус, тежестта на пулмоналната инфекция и коморбидитетът бяха определящи при избора на лечебния подход.

Резултати: Оперираме 3 пациенти, а 4 лекувахме консервативно. При 1 болен започна активна реанимационна терапия, но общото състояние прогресивно се влошаваше и на 6-ия час след диагностицирането на ИПХ регистрирахме exitus letalis.

Заключение: Спонтанният ретроперитонеален хематом е рядко, но живото застрашаващо усложнение при COVID 19. Липсат специфични симптоми и това създава диагностични трудности. Предизвикателство е изборът на правилната лечебна тактика – консервативна или оперативна.

Ключови думи: COVID-19 пневмония; антикоагулантна профилактика с нискомолекулярен хепарин; спонтанен илиопсоасен хематом

SPONTANOUS ILIOPSOAS HEMATOMA IN PATIENTS WITH SARS-COV-2-ASSOCIATED PNEUMONIA – SERIES OF 8 CASES

E. Daskalova1, S. Lavchev1, D. Penchev1, B. Borisov1, V. Marinov1, A. Stilianova1, K. Draganov1, G. Nakov2

Clinic for liver, biliary, pancreatic and general surgery1
Imaging Clinic2
Acibadem City Clinic UMBAL Tokuda

Key words: iliopsoas hematoma; COVID 19

Background: Coagulation disturbances in COVID-19 cases result from micro- and macrovascular endothelium damage. Pathophysiology of SARS-CoV-2 infection is characterized by many phenomena including hypercoagulation and thrombotic-inflammatory reactions. Antithrombotic prophylaxis is an integral part of treatment standard. This increases the risk of bleeding of different severity and clinical presentation.

Material and methods: A total of 3437 patients with COVID-19 have been treated in Acibadem City Clinic University Hospital Tokuda, Sofia between March, 2020г. - November, 2021. Spontaneous iliopsoas hematoma (SIPS) was diagnosed in 8 cases, all of them with clinical, laboratory and diagnostic imaging data for pneumonia. Low-molecular-weight heparin had been administering subcutaneously in 7 cases. One patient had been receiving Clopidogrel and Aspirin on an outpatient basis. The median patients' age was 63.0 years. SIPS was diagnosed after lab tests deviations and CT-scan. The latter detected homogenous collections ranging in size from 2.0/1.0 cm to 15.0/10.0 cm. The treatment approach depended on several criteria: size, general condition, comorbidity and severity of pulmonary infection.

Results: Three patients received surgery and 4 were treated conservatively. Adequate intensive treatment was initiated in 1 case but patient's general condition was worsening progressively and fatal outcome was registered 6 hours after the diagnosis had been established.

Conclusions: SIPS is a rare but life-threatening complication in the course of COVID 19. The lack of specific symptoms leads to diagnostic difficulties. The choice between surgical or conservative treatment is often a challenge.

Въведение: COVID-19 вирусната инфекция е свързана с развитие на хиперкоагулационни промени в следствие на SARS-CoV-2 или следствие от развиващата се цитокинова буря с повишен риск от тромбемболични усложнения. В този случай коагулационните нарушения се дължат на увреждане на съдовия микро- и макроваскуларен ендотел, като на патофизиологично ниво настъпват множество феномени, вкл. хиперкоагулация и тромбо-инфламаторни реакции. В най-голяма степен това се отнася до хоспитализираните възрастни пациенти с COVID- 19- асоциирана пневмония независимо от коагулационния им статус. От такава гледна точка антитромботичната профилактика е част от стандартната терапия на лекуваните в болнично заведение. Въпреки адекватната антикоагулантна профилактика една трета от пациентите с COVID-19 пневмония развиват белодробна емболия. Този висок процент на тромботични усложнения води до използване на по-високи дози на антикоагулантни средства, в т.ч. и нискомолекулярни хепарини (НМХ). Което пък увеличава риска от хеморагия [1-3,5, 13].

Материал и методи: За периода от март, 2020г. - ноември, 2021г. в „АСК УМБАЛ Токуда“ са хоспитализирани 3437 пациенти с клинични, лабораторни и образни данни за белодробно възпаление, асоциирано с Covid -19. При всички тях в хода на пролежаване като стандартна е прилагана антикоагулантна терапия единствено с НМХ (9 500 anti-Xa

IU/ml) в дозов режим, съобразен с BMI и сърдечно-съдовия статус на пациента с оглед предходни оперативни интервенции, минали остри сърдечно - съдови инциденти и/или хронични заболявания.
В домашни условия 73% от всички хоспитализирани лица са приемали перорална антикоагулантна и/ или антиагрегантна терапия във връзка с придружаваща патология, а 15% от тях са започнали прием на Аспирин и/или Антистенокардин като част от амбулаторното лечение на Ковид-19 инфекция, наложила в последствие хоспитализация.
При всички пациенти в болнични условия редовно са провеждани контролни лабораторни изследвания (стандартно: пълна кръвна картина, хемостазни показатели- INR, протромбиново време и фибриноген, кръвна захар, чернодробни трансаминази, урея и креатинин) и всекидневно е осъществяван контрол на основните жизнени показатели – артериално кръвно налягане, сърдечна честота и сатурация, а при нужда и по медицински показания са извършвани разширени лабораторни, образни изследвания и консултации.
При 8 пациенти (0,23%) – табл.1, във връзка с лабораторни отклонения, влошаване на общия статус и КТ-абдомен данни за хомогенна колекция от 2.0/1.0 до 15.0/10.0см е диагностициран илиопсоасен хематом(ИПХ). В домашни условия един е пациентите е приемал Клопидогрел и Аспирин, като при всички в болничния престой е прилагана антикоагулантна терапия с ниско молекулярен хепарин. Средната възраст на случаите с ИПХ беше 63.0 год.

	Пациент 1	Пациент 2	Пациент 3	Пациент 4	Пациент 5	Пациент 6	Пациент 7	Пациент 8
Пол	мъж	жена	мъж	жена	жена	жена	мъж	жена
Възраст	65г.	53г.	48г.	82г.	82г.	72г.	60г.	45г.
ПЗ	ЗД	не	Обезитас, ЗД	не	АХ	ИБС. ДКБ. Съст. след CABGx2 и MVP	не	не

Табл. 1 Характеристика на пациентите с ИПХ: ПЗ – придружаващи заболявания, ЗД – захарен диабет, АХ – артериална хипертония, ДКБ- двуклонова коронарна болест, MVP – пластика на митралната клапа.

В хода на хоспитализацията при наблюдаваните пациенти е установена анемия, като при трима пациента на фона на стабилна хемодинамика и при липса на субективни оплаквания е отчетен всекидневен спад на хемоглобина със средно 15-20g/l/24 h при нормален брой тромбоцити (1 пациент) и тромбоцитопения (2 пациент) в рамките на 3 последователни дни. При останалите петима пациента е регистриран срив на хемодинамиката с тахикардия и хипотония, влошаване на общото състояние, оплаквания от дифузна болка в корема без изразен пунктум максимум и перитонеално дразнене и липса на дефекация от 1-6 дни при запазена флатуленция.
Лабораторно е отчетен спад на хемоглобина при трима от пациентите с 40-60g/l за денонощие, а при един пациент за 24 часа на фона на активна реанимационна терапия хемоглобинът достига до 48g/l (изходен 140g/l) за денонощие. В един от случаите на фона на умерено „раздвижване“ на хематологичните показатели и стойности на хемоглобина за 3 дни: изходен 130g/l – 120g/l- 110g/l за 12 часа е регистриран рязък спад на лабораторните показатели при относително стабилна хемодинамика (RR 100/80; 78/min; SpO2- 90% на атмосферен въздух) в рамките на 12 часа (спад на хемоглобина до 68g/l).

При трима от пациентите при оглед и палпация е установена туморна формация на предна коремна стена с характеристика на хематом.
При всички е проведено образно изследване – компютърна томография (КТ), потвърждаваща наличието на ИПХ (фиг.1,2,3,4).При тези пациенти е установена КТ - колекция с диаметър от 2/1см до 15/10см с хомогенно, релативно високоплътно съдържимо в областта на правите коремни мускули, вляво или вдясно(при пациент двустранно), като в ранната артериална фаза при трима се установява различно изразена зона на екстравазация на контрастната материя, която при един от пациентите видимо нараства до паренхимната фаза на изследването. При един пациент описанието на КТ-находка включва релативно хиперденсна неправилна по форма структура в малкия таз с лобуларни очертания на места с размери в аксиален план до 127/114мм и по хиперденсни повлека в нея с плътност 45 HU. След контрастиране се наблюдават увеличаващи се в порталната фаза единични фокуси на екстравазация на контрастната материя
(КТ-данни за активно кървене с произход най-вероятно от малък артериален клон, произлизащ от а. илиака екстерна синистра (Пациент 6 от табл. 1).

Резултати: Размерът на ИПХ, общият статус, тежестта на пулмоналната инфекция и коморбидитетът бяха определящи при избора на лечебния подход.
При всички е започната своевременна консервативна терапия, включваща плазмо- и хемотрансфузии, хемостатични медикаменти, водно-солеви разтвори при постоянен мониторинг на жизнените показатели.
Четирима от пациентите са лекувани изцяло консервативно с отчитане на редукция в размера на хематома с обратно развитие на фона на стабилни витални и лабораторни показатели (Пациенти 1,2, 7 и 8 от табл. 1). Те са изписани на 7-20-ти ден след установяване на ретроперитонеалното кървене при отрицателен назофарингиален PCR тест.
Въпреки предприетите реанимационни действия при един от пациентите е регистриран летален изход с картината на хеморагичен шок на фона на тежко общо състояние и прогресираща дихателна недостатъчност във връзка с основното заболяване (Пациент 3).
Останалите трима пациенти са оперирани по спешност при витални показания. Интраоперативно е установено: в единия случай(Пациент 4) голям преперитонеален и превезикален хематом в областта на ляв и част от десен прав коремен мускул, пролонгиращ каудално с почти пълно изпълване на малкия таз и пропагация на хематома към дясна и лява илиална фоса. При това е установена лезия на a. epigastrica inferior sinistra с активно артериално кървене, наложило дефинитивна хемостаза с прошивни лигатури на съда. Пациентката е изписана 12. следоперативен ден.

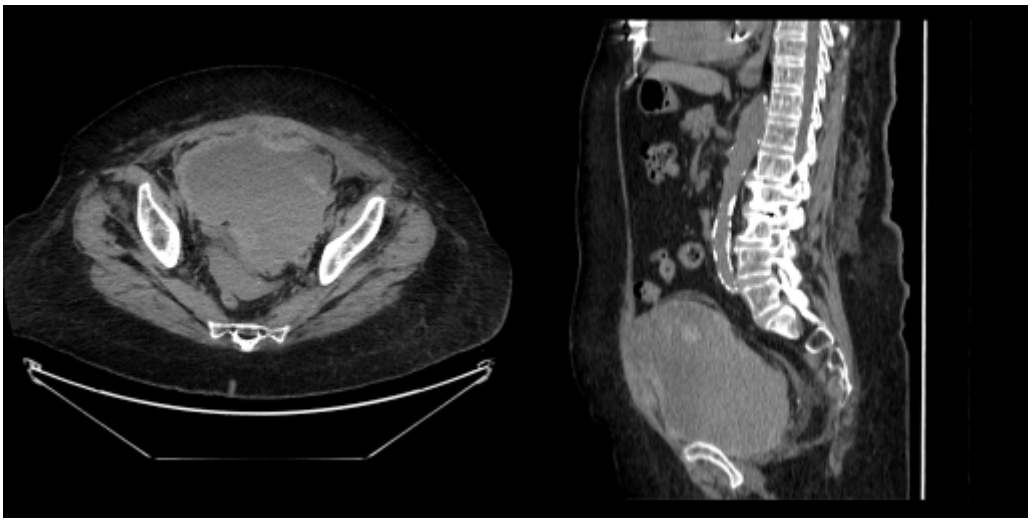

При втория случай (Пациент 5) интраоперативно е установено голямо количество коагулуми между двата листа на влагалището на десен прав коремен мускул, ретроперитонеално в областта на m. psoas major dexter, каудално до лакуна вазорум към фоса ишиадика на фона на частична лиза на мускулните влакана на m. rectus abdominis dexter и кървяща повърхност, дифузно. След хемостаза на видимите сангвиниращи участъци с наложени прошивни лигатури и електрокоагулация поради нестабилна хемодинамика на пациентката е наложена марлена тампонада с Микулич компреси и провизорно е затворена предната коремна стена с цел евентуална последваща релапаротомия. В този случай е регистриран екзитус леталис на втори постоперативен ден с картината на сърдечно-съдова и дихателна недостатъчност.

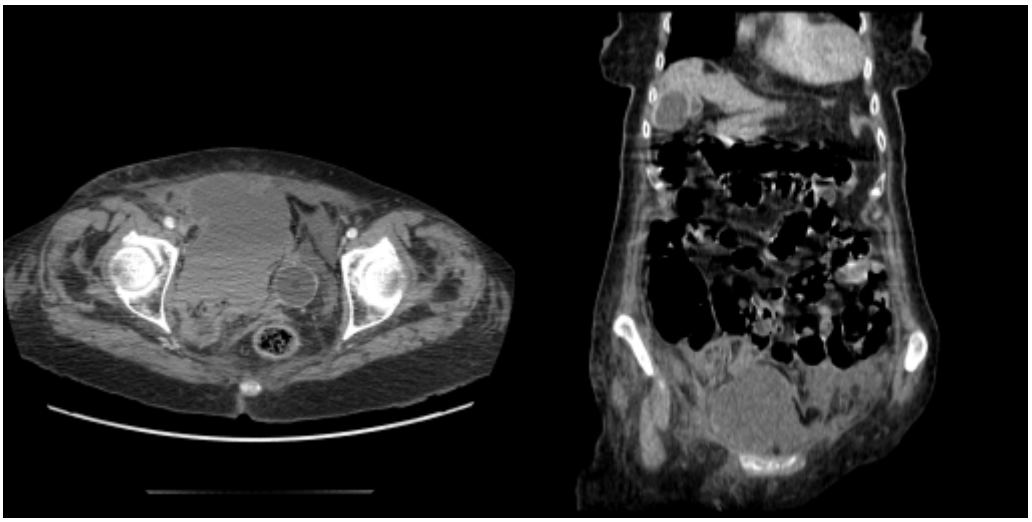

При последния случай (Пациент 6) интраоперативно е установен голям, напрегнат ретроперитонеален хематом в пространството на Retsius с руптура на пикочния мехур (с неустановен характер) и клинични данни за хеморагичен шок. Извършената в този случай оперативна интервенция включва евакуация на около 1500мл тъмна кръв, примесена с

коагулуми и урина, сутура на 2 етажа на установената лезия на пикочния мехур и лаваж до бистро с физиологичен серум.

Обсъждане: Макар и нетипични за заболяване с предразположеност към тромбоемболия (каквото е и Ковид- 19) нетравматичните кръвоизливи при пациенти на антикоагулантна терапия не трябва да се подценяват поради потенциално животозастрашаващия им характер независимо от възрастта, коагулационния статус и придружаващите заболявания на пациента.

Спонтанният ретроперитонеален хематом е сериозно състояние с липса на специфични симптоми, което създава диагностични и терапевтични затруднения, и се дефинира като ретроперитонеално събиране на кръв, засягащо мускула, резултат най-често от антикоагулантно усложнение и по-рядко възниква в условията на нарушено кръвосъсирване или травматично нараняване при мобилизация на пациентите (би могло да се обясни с анатомичната близост на тези мускули до лумбалния сплит, което създава предпоставка съществуващата ретроперитонеална микроваскуларна атеросклероза да увеличава чувствителността към разкъсване и микротравми на мускула и следователно води до ретроперитонеално кървене) [14-18, 22,23].

По литературни данни средната честота на спонтанния ИПХ при хоспитализирани пациенти с Ковид- 19, подложени на антикоагулантна терапия, варира от 0,1 до 0,6% в сравнение с интензивни пациенти без SARS-CoV-2, за които докладваната честота в научната литература варира между 3,8- 7,6% Настъпилото при тях хеморагично ретроперитонеално усложнение е свързано с рискови фактори като висок BMI, възраст, развитие на дисеминираната интраваскуларна коагулопатия и активирано частично тромбопластиново време (aPTT) над терапевтичния диапазон. Тази зависимост засега не е доказана за пациентите с Covid- 19 [14, 17-21]

Въпреки че като основен риск за живота при SARS-CoV-2 асоциирана инфекция се смята вероятността за тромбоемболия, възможността за възникване на ретроперитонеален хематом при такива пациенти трябва да влиза в диагностично и терапевтично съображение. [2, 4,6].

Използвана литература:

1. Bikdeli B., Madhavan M. et al. . COVID-19 and thrombotic or thromboembolic disease: implications for prevention, antithrombotic therapy, and follow-up. *J Am Coll Cardiol*. 2020;75(23):2950–2973.
2. Vergori A., Pianura E., Spontaneous ilio-psoas haematomas (IPHs): a warning for COVID-19 inpatients. Ann Med. 2021; 53(1): 295–301.
3. Zerbato V., Bozzato A., et al., Spontaneous psoas haematoma: a life-threatening complication of anticoagulation in COVID-19. A case series of four episodes.Infect Dis (Lond). 2021 Sep;53(9):724-729.
4. Obi A., Barnes G., Venous thrombosis epidemiology, pathophysiology, and anticoagulant therapies and trials in severe acute respiratory syndrome coronavirus 2 infection.Lymphat Disord. 2021 Jan;9(1):23-35.
5. Kumar A., Price T., et al., Spontaneous psoas haematoma from enhanced venous thromboembolism (VTE) prophylaxis for COVID-19 infection. Age Ageing. 2021 Nov 10;50(6):1888.
6. Malas M., Naazie I, Elsayed N.,Thromboembolism risk of covid-19 is high and associated with a higher risk of mortality: a systematic review and meta-analysis. Lancet 2020; 29: 100639.
7. Liu S., Mei C.,et al. Iliopsoas haematoma associated with low-molecular weight heparin use: a case report. SAGE Open Med Case Rep 2020; 8:2050313X20931680.
8. Posthuma A., Hogervorst M., Van-Munster B. Psoas haematoma in the elderly patient, a diagnostic challenge, a case report. Int J Surg Case Rep 2020; 73: 187–9.
9. Levy J., Iba T., et al. COVID-19: Thrombosis, thromboinflammation, and anticoagulation considerations. Int J Lab Hematol. 2021 Jul;43 Suppl 1(Suppl 1):29-35.

10. Asakura H. , Ogawa H., COVID-19-associated coagulopathy and disseminated intravascular coagulation. Int J Hematol. 2021 Jan;113(1):45-57. doi: 10.1007/s12185-020-03029-y.
11. Tanal M., Celayir M. , Unexpected tendency to bleeding in COVID-19 patients: A case of spontaneous retroperitoneal hematoma. SAGE Open Med Case Rep. 2021 Dec 23;9:2050313X211067907.
12. Teta M., Drabkin M., Fatal retroperitoneal hematoma associated with Covid-19 prophylactic anticoagulation protocol. Radiol Case Rep. 2021 Jul;16(7):1618-1621. doi: 10.1016/j.radcr.2021.04.029.
13. Mahboubi-Fooladi Z., Arabi K., Parenteral Anticoagulation and Retroperitoneal Hemorrhage in COVID-19: Case Report of Five Patients. SN Compr Clin Med 2021;3(10):2005-2010. doi: 10.1007/s42399-021-01006-y.
14. Turshudzhyan A., Anticoagulation Options for Coronavirus Disease 2019 (COVID-19)-Induced Coagulopathy. Cureus. 2020 May 16;12(5):e8150. doi: 10.7759/cureus.8150
15. Yeoh W., Lee K. et al., Spontaneous retroperitoneal hematoma: a rare bleeding occurrence in COVID-19, Oxf Med Case Reports. 2021 Sep 13;2021(9):omab081. doi: 10.1093/omcr/omab081.
16. Sasson Z., Mangat I., Peckham K., Spontaneous iliopsoas hematoma in patients with unstable coronary syndromes receiving intravenous heparin in therapeutic doses, Can J Cardiol. 1996 May;12(5):490-4.
17. Decker J., Brill L. et al., Spontaneous Iliopsoas Muscle Hemorrhage-Predictors of AssociatedMortality,AcadRadiol.2022Apr;29(4):536-542.doi:10.1016/j.acra.2021.04.008.
18. Vergori A., Pianura E. et al., Spontaneous ilio-psoas haematomas (IPHs): a warning for COVID-19 inpatients, Ann Med. 2021 Dec;53(1):295-301. doi: 10.1080/07853890.2021.1875498.
19. Artzner T, Clere-Jehl R, Schenck M, et al.. Spontaneous ilio-psoas hematomas complicating intensive care unit hospitalizations. PLoS One. 2019;14(2):e0211680.
20. Bargellini I, Cervelli R, Lunardi A, et al.. Spontaneous bleedings in COVID-19 patients: an emerging complication. Cardiovasc Intervent Radiol. 2020;43(7):1095–1096.
21. Conti CB, Henchi S, Coppeta GP, et al.. Bleeding in COVID-19 severe pneumonia: the other side of abnormal coagulation pattern? Eur J Intern Med. 2020;77:147–149.
22. П. Маринова, Д. Стойков. Редки ретроперитонеални и интраабдонимални тумори- клиничен опит и оперативно поведение. Сборник с доклади от Втора национална конференция по Хирургия и онкология „ Ретроперитонеални и редки абдоминални тумори“, под редакцията на акад. Д. Дамянов, Изд. МЕДАРТ- СУБ, София 2011 стр 84- 88, ISBN:978-954-397-020-9
23. Стойков Д., Цъботинов Цв.,Декова Ир., Маринова П., Абдоминал компартмънт синдром- като част от патогенезата на острия корем, „ Остър хирургичен корем“ стр. 212-225. Издателски център при МУ – Плевен ISBN 978-954-756-229-5

COVID-19 И СПЕШНИ ХИРУРГИЧНИ СЪСТОЯНИЯ„ МОЖЕ ДА ПРИЧИНИ ИЛИ ДА ПОВЛИЯЕ НЕГАТИВНО НА ПРОГНОЗАТА?“

Ах. Тайфур, П. Маринова, З. Горчева, Д. Стойков.

Мединцински университет – Плевен
Катедра „ Хирургически болести“

Кореспонденция:
Д-р Полина Маринова
e- mail: polina_g.marinova@abv.bg

Резюме:
Въведение:
Тежкият остър респираторен синдром Коронавирус 2 (SARS-CoV-2) е отговорен за пандемията от корона вирус 2019 (COVID-19) и е причинил повече от 516 милиона инфекции и 6,25 милиона смъртни случаи по целия свят. Въпреки че е предимно респираторен вирус, SARS-CoV-2 има и извънбелодробни ефекти. Стомашно-чревни прояви и случаи на остри спешни хирургични състояния са признати и приписани на SARS-CoV-2, но механизмите на увреждане все още са обект на дебат.
Цел :
Да прегледа и проучи връзката между инфекцията с Covid-19 и спешните хирургични състояния и да предостави преглед на съществуващата литература относно възможните механизми на индуцирани

хирургични спешни състояния от Covid-19 “панкреатични лезии, съдови тромбоемболични събития, перитонит, чревна обструкция, стомашно-чревно кървене и ретроперитонеален хематом”.
Методи :
В базата данни на УМБАЛ „Д-р Георги Странски”-Плевен е извършен систематичен ретроспективен преглед за 108 пациенти със SARS-CoV-2 инфекция и спешни хирургични състояния.
Резултати :
При систематичен преглед на базата данни са установени 108 случая на спешни хирургични състояния при COVID-19 в УМБАЛ д-р Георги Странски- Плевен, 61,1% от пациентите са се нуждаели от спешна операция със смъртност около 33,3%, докато 38,8% от пациентите са лекувани консервативно със смъртност около 14,28%. Общата смъртност около 25,925%. от тях 14,28% са жени и 11,11% са мъже.
Заключение :
Спешните хирургични състояния трябва да се предвиждат при пациенти с COVID-19, особено при тези, които проявяват коремна болка и системни прояви, и пълното докладване на тези случаи трябва да бъде обща практика. Въпреки това, все още няма достатъчно доказателства, показващи, че COVID-19 може да причини спешни хирургични състояния или да повлияе негативно на прогнозата.
Ключови думи:
Панкреатит, стомашно-чревно кървене, остър корем, перитонит, чревна непроходимост, COVID-19, SARS-CoV-2.

COVID-19 AND SURGICAL EMERGENCIES "CAN IT CAUSE OR NEGATIVELY AFFECT PROGNOSIS?"

Ah. Taifur, P. Marinova, Z. Gorcheva, D. Stoykov,

Medical University Pleven
Department : Surgical diseases

Corresponding author:
Pölina Marinova
e- mail: polina_g. marinova@abv.bg

Summary:

Severe Acute Respiratory Syndrome Coronavirus 2 (SARS-CoV-2) is responsible for the pandemic of coronavirus disease 2019 (COVID-19), and has caused more than 516 million infections and 6.25 million deaths worldwide. Although it is primarily a respiratory virus, SARS-CoV-2 also has extra-pulmonary effects. Gastrointestinal manifestations and cases of acute surgical emergencies have been recognized and attributed to SARS-CoV-2, but the mechanisms of injury are still a subject of debate. There is also controversy on whether SARS-CoV-2 can cause surgical emergencies or if it is an epiphenomenon.

Surgical emergencies should be considered in COVID-19 patients, especially in those exhibiting abdominal pain and systematic manifestations, and complete reporting of these cases should be general practice. However, there is still insufficient evidence showing that COVID-19 can cause surgical emergencies or negatively impact prognosis. Differentiating the time of contagious and the appearing of extra-pulmonary symptoms is a big challenge. Additional studies are needed to clarify the relationship between these two entities and their theragnostic significance.

***Keywords*:** Pancreatitis, GI bleeding,Acute abdomen, Peritonitis, Intestinal obstruction,COVID-19, SARS-CoV-2.

Въведение:

Коронавирус 2 на тежък остър респираторен синдром (SARS-CoV-2) се е разпространил в повечето страни. Пандемията постави на изпитание устойчивостта на здравеопазването системи, включително болници, които до голяма степен бяха неподготвени за мащаба на пандемията. Пациенти, имащи хирургия са уязвима група с риск от SARS-CoV-2 експозиция в болница и може да бъде особено податлив до последващи белодробни и извънбелодробни усложнения, дължащи се на провъзпалителни цитокини и

имуносупресивни отговори до хирургия и механична вентилация. Доказателство за безопасността на извършване на операция при SARS-CoV-2- открити болници са спешно необходими. Преди пандемията SARS-CoV-2, висококачествени, многонационално наблюдение проучвания, установени като цяло изходни нива на постоперативни белодробни усложнения (до 10%) и последваща смъртност (до 3%) след операция. Смъртността беше подобрявайки се дори при високорискови групи . Насоките са публикувани , но все още не са приложени за управление на хирургични пациенти по време на пандемията от SARS-CoV-2.

Резултати от пациенти с коронавирусна инфекция и хирургичните усложнения са много променливи. Проучванията разкриха тази вътреболнична смъртност на пациенти с COVID-19 беше много висок и варираше от 1 - 52% от хоспитализираните пациент . Съвкупността от доказателства показва, че пациентите, посещаващи здравно заведение по време на пандемията от COVID-19 намалява значително, въпреки че изисква медицинска помощ, която засяга значително и пациентите , които не са с COVID-19 . Пандемията от COVID-19 поставя сериозно предизвикателство върху предоставянето на здравни грижи заедно с икономическите, социалните, и криза на психичното здраве. Хирургията по време на COVID-19 е предизвикателство към пациента, здравните работници и не-COVID-19 пациенти, особено за ниски и страни със среден доход, където здравеопазването куца системите бяха повредени с нисък капацитет за тестване, неоптимален следоперативни грижи. Някои проучвания показват, че периоперативната смъртност на пациентите с COVID-19 беше много висока докато някои проучвания не успяха да идентифицират значителна смъртност сред пациенти с COVID-19 , преживели спешни хирургични случаи . Проучване на глобалното разпространение и детерминанти периоперативни резултати сред пациенти с COVID- 19 е много важно да се подложите на хирургична процедура намаляване на смъртността и заболеваемостта на пациентите чрез варира стратегии, включително, но не само предоставянето на алтернативна консервативна лечение за умерено и тежък случай, увеличаване на броя на интензивните легла, механични вентилатор, квалифицирани специалисти и интегриран следи и намалява възможните рискови фактори. Следователно, този систематичен преглед и мета-анализ, целящ да предостави доказателства за разпространението и детерминантите резултатите сред пациентите с COVID- 19 и спешна хирургия .

Материали и методи :

Въпреки че е известно, че SARS-CoV-2 причинява сериозни белодробни заболявания, включително пневмония и синдром на остър респираторен дистрес (ARDS), клиницистите са наблюдавали много извънбелодробни прояви на COVID-19. Нашият клиничен опит и нововъзникващата литература предполагат, че хематологичните, сърдечно-съдовите, бъбречните, стомашно-чревните и хепатобилиарните, ендокринологичните, неврологичните, офталмологичните и дерматологичните системи могат да бъдат засегнати . Тази патология може да отразява или извънбелодробно разпространение и репликация на SARS-CoV-2, както се наблюдава при други зоонотични коронавируси, или широко разпространени имунопатологични последствия от заболяването. SARS-CoV-2 изглежда използва механизми за разпознаване на рецептори подобни на тези, използвани от предишни вирулентни коронавируси, като напр SARS-CoV, патогенът, отговорен за епидемията от SARS на 2003. Шиповият протеин на коронавирус улеснява навлизането на вируса в целевите клетки. Шиповата субединица на SARS-CoV и това на SARS CoV-2 ангажират ACE2 (ангиотензин-конвертиращ ензим 2) като входен рецептор. В допълнение,

влизането в клетката изисква грундиране на шиповия протеин от клетъчната серинова протеаза TMPRSS2 или други протеази. Ко-експресия на клетъчната повърхност на ACE2 и TMPRSS2 е необходим за завършване на този процес на въвеждане. В допълнение, ефективността, с която вирусът се свързва с ACE2 е ключов фактор за предаване, на SARS-CoV. Последните проучвания показват по-висок афинитет на свързване на SARS-CoV-2 към ACE2, отколкото на SARS-CoV към ACE2, което може частично да обясни повишената трансмисивност на SARS-CoV-2. Ключови механизми, които могат да играят роля в патофизиологията на многоорганно увреждане вследствие на инфекция със SARS-CoV-2 включват директна вирусна токсичност, увреждане на ендотелните клетки и тромбовъзпаление, дисрегулация на имунния отговор и дисрегулация на системата ренин-ангиотензин-алдостерон (RAAS). Относителното значение на тези механизми в патофизиологията на COVID-19 в момента не е напълно разбран. Докато някои от тези механизми, включително медиирано от ACE2 вирусно навлизане и увреждането на тъканите и дисрегулацията на RAAS може да са уникални към COVID-19, имунната патогенеза, причинена от системните освобождаването на цитокини и микроциркулационните дисфункции също могат възникват вторично на сепсис .

Извършен е систематичен ретроспективен преглед в базата данни на УМБАЛ - "Д-р Георги Странски" - Плевен от март - 2021 г. до януари - 2022 г. Всички пациенти от всички хирургични отделения (отделение по коремна и висцерална хирургия, отделение по гнойно-септична хирургия, отделение по съдова хирургия, отделение по гръдна хирургия, отделение по онкохирургия и отделение по детска хирургия), пациенти на всяка възраст и пол, които са имали SARS-CoV-2 инфекция, диагностицирана в рамките на 7 дни преди това или 30 дни след , кой претърпели спешна онкологична операция , спешна хирургическа интервенция, които са били подложени на консервативно лечение в хирургично отделение без хирургическа намеса през периода на набиране . Данни за възраст, пол, COVID- свързани симптоми, придружаващи заболявания (хипертония, тип II диабет, белодробни усложнения, други сърдечно-белодробни заболявания, хронично бъбречно заболяване, рак , други хирургични процедура) също бяха събрани. Тези случаи с отрицателен COVID- 19, дори при наличие на респираторни симптоми, бяха изключени, както и тези без 30-дневно проследяване. Бяха събрани рутинни, анонимизирани данни без промяна към пътеки за клинични грижи.

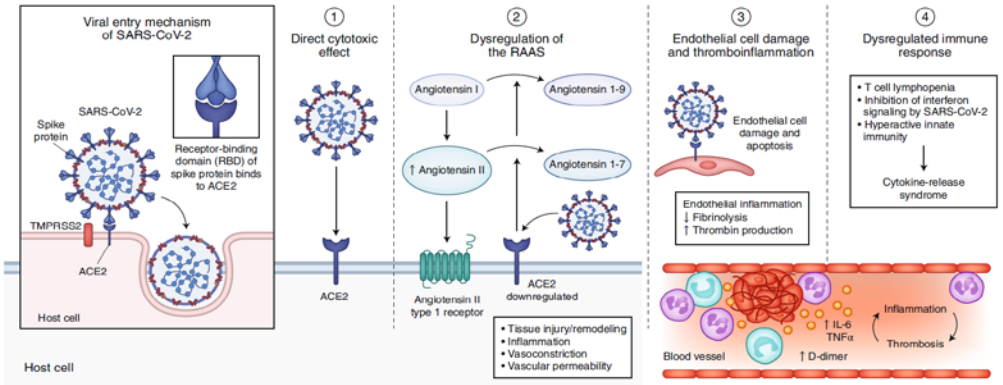

Fig. 1 | Pathophysiology of COVID-19. SARS-CoV-2 enters host cells through interaction of its spike protein with the entry receptor ACE2 in the presence of TMPRSS2 (far left). Proposed mechanisms for COVID-19 caused by infection with SARS-CoV-2 include (1) direct virus-mediated cell damage; (2) dysregulation of the RAAS as a consequence of downregulation of ACE2 related to viral entry, which leads to decreased cleavage of angiotensin I and angiotensin II; (3) endothelial cell damage and thromboinflammation; and (4) dysregulation of the immune response and hyperinflammation caused by inhibition of interferon signaling by the virus, T cell lymphodepletion, and the production of proinflammatory cytokines, particularly IL-6 and TNFα.

Анализ на данни:

2700 пациенти с /+/ SARS-CoV-2 са приети за стационарно лечение, от тях 108 са получили спешна хирургична намеса, 42 са лекувани консервативно 19 М / 23Ж смъртността при консервативното лечение е около 5,5%, а 66 пациенти нуждаеше се от спешна операция 25 Ж / 41 М смъртността при хирургичното лечение беше около 33,3% фиг. 1 и 2

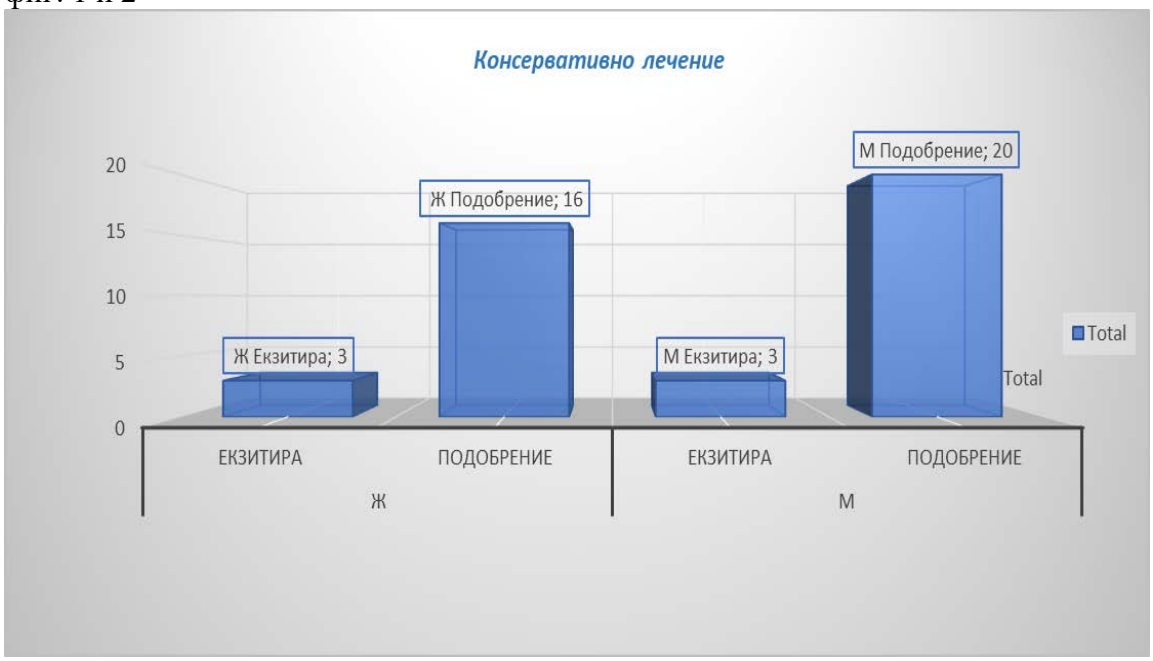

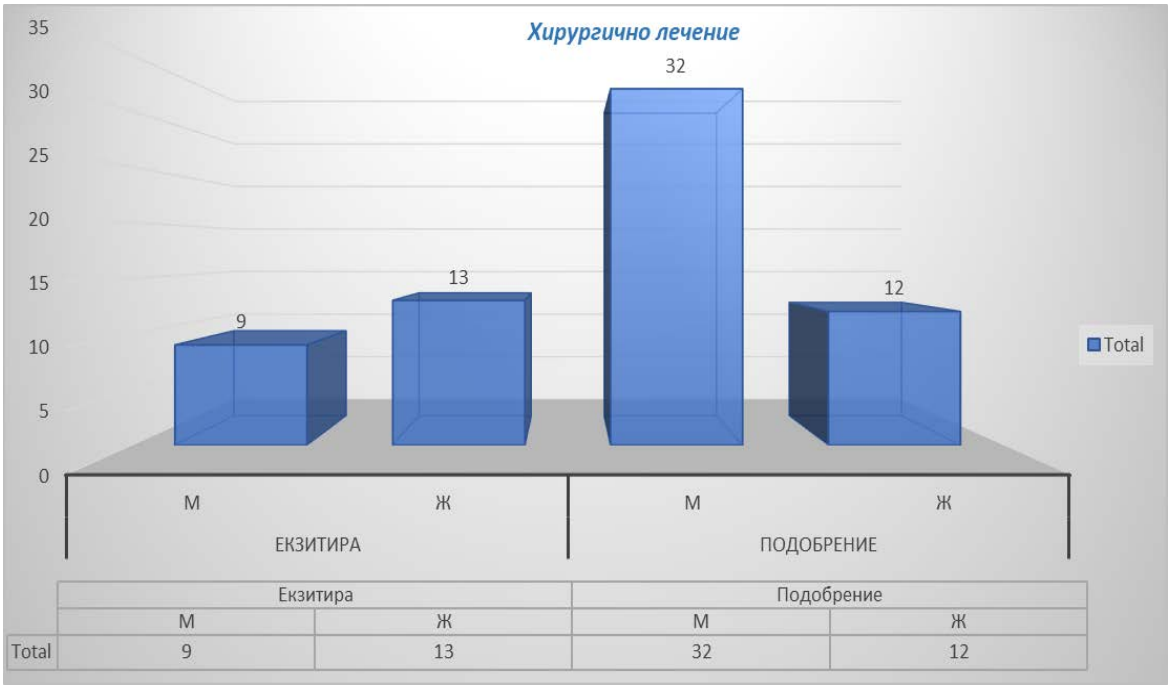

	Екзитира		Подобрение	
	М	Ж	М	Ж
Total	9	13	32	12

Като се имат предвид статистическите резултати, 4% от пациентите с Covid-19 /+/ могат да представят или развият медицинско състояние, което изисква прием в хирургично отделение, а от тях 2,4% изискват спешна хирургична интервенция с висока смъртност.
За консервативно лечение; 22 пациенти /52%/ са с гастроинтестинално кървене с или без хиповолемичен шок, 4 пациенти са починали. И 6 пациенти /14%/ с жлъчна или панкреатична екзацербация, 1 пациент е починал. Останалите пациенти в тази група са приети с различна диагноза „ остър панкреатит, тромбоемболични събития, чревна непроходимост, карциноми и др., таблица 01 “.
За хирургично лечение; 9 болни /13,6%/ са с Остър хирургичен корем „перитонит”, починали са 3 пациенти. И 4 пациенти /6%/ с обилно стомашно-чревно кървене, което не отговаря на консервативното лечение, 3 пациенти са починали. Останалите пациенти от тази група са приети с различна диагноза „остър панкреатит, тромбоемболични събития, чревна непроходимост, карциноми и др… таблица 02“

Резултати:

Като се има предвид статичният анализ, въздействието на Covid-19 върху света на хирургията от гледна точка на пациента е катастрофално. Важните въпроси, които трябва да се зададат във връзка с този резултат, отговорен ли е основно патофизиологичният ефект на covid-19?! Или е вторичен ефект поради агресивно лекувана инфекция с Covid-19?! Или се дължи на късно потърсена медицинска помощ?!
И така, дали covid-19 е причина или прогностичен фактор с отрицателно въздействие ?
Отговорът на всички тези въпроси определено би довел до намаляване на смъртността, тежестта на състоянието и би дал фундаментална основа, върху която да се изгради стабилна насока за лечение и намаляване на хирургическите усложнения, свързани с Covid-19.
Въпреки че е разумно да се спомене психологическият ефект от високата смъртност върху здравните работници, тъй като глобално проучване установи косвената връзка между високата смъртност и катастрофално намаляването на страстта на здравните работници.

Заключение:

Хирургичните спешни случаи трябва да се обмислят при пациенти с COVID-19, особено при тези, които проявяват коремна болка и системни прояви, и пълното докладване на тези случаи трябва да бъде обща практика. Въпреки това, все още няма достатъчно доказателства, показващи, че COVID-19 може да причини хирургични спешни случаи или да повлияе отрицателно на прогнозата. Разграничаването на времето на заразяване и появата на извънбелодробни симптоми е голямо предизвикателство. Необходими са допълнителни проучвания, за да се изясни връзката между тези две единици и тяхното терапевтично значение.

Библиография:

[1] J. Alderman, „Хирургия по време на пандемията COVID-19“, *The Lancet* , том. 396, бр. 10261, стр. e76, 2020 г., doi: 10.1016/S0140-6736(20)32278-9.

[2] FM Carrier *et al.* , „Постоперативни резултати при хирургични пациенти с COVID-19: многоцентрово кохортно проучване“, *BMC Anesthesiology* , vol. 21, бр. 1, стр. 1–8, 2021 г., doi: 10.1186/s12871-021-01233-9.

[3] Z. Madrazo, J. Osorio, A. Otero, S. Biondo и S. Videla, „Следоперативни усложнения и смъртност след спешна храносмилателна хирургия по време на пандемията на COVID-19: Протокол за многоцентрово съвместно ретроспективно кохортно

изследване (COVID- CIR),” *Медицина* , том. 100, бр. 5, стр. e24409, 2021, doi: 10.1097/MD.0000000000024409.
[4] PKC Jonker *et al.* , „Периоперативните инфекции на SARS-CoV-2 повишават смъртността, белодробните усложнения и тромбоемболичните събития: Холандско, многоцентрово клинично проучване със съвпадаща кохорта“, *Хирургия (Съединени щати)* , том. 169, бр. 2, стр. 264–274, 2021 г., doi: 10.1016/j.surg.2020.09.022.
[5] D. Mukherjee, „Време на хирургия след SARS COV 2 инфекция,“ бр. Октомври 2020, стр. 2020–2022, 2021.
[6] S. Moliere и F. Veillon, „COVID-19 при постоперативни пациенти: Резултати от образна диагностика,“ *Хирургични инфекции* , том. 21, бр. 5, стр. 416–421, 2020 г., doi: 10.1089/sur.2020.169.
[7] E. de-Madaria и G. Capurso, „COVID-19 и остър панкреатит: изследване на причинно-следствената връзка“, *Nature Reviews Gastroenterology and Hepatology* , vol. 18, бр. 1, стр. 3–4, 2021 г., doi: 10.1038/s41575-020-00389-y.
[8] F. Doglietto *и др.* , „Фактори, свързани с хирургична смъртност и усложнения сред пациенти с и без коронавирусна болест 2019 (COVID-19) в Италия,“ *JAMA Surgery* , vol. 155, бр. 8, стр. 691–702, 2020 г., doi: 10.1001/jamasurg.2020.2713.
[9] AJ Trindade *и др.* , „Стомашно-чревно кървене при хоспитализирани пациенти с COVID-19: кохортно проучване, съответстващо на резултата за склонност“, *Journal of Internal Medicine* , vol. 289, бр. 6, стр. 887–894, 2021 г., doi: 10.1111/joim.13232.
[10] SM Abate, B. Mantefardo и B. Basu, „Следоперативна смъртност сред хирургични пациенти с COVID-19: систематичен преглед и мета-анализ,“ *Безопасност на пациентите в хирургията* , том. 14, бр. 1, стр. 1–14, 2020 г., doi: 10.1186/s13037-020-00262-6.
[11] M. El Moheb *et al.* , „Стомашно-чревни усложнения при критично болни пациенти със и без COVID-19,“ *JAMA - Вестник на Американската медицинска асоциация* , том. 324, бр. 18, стр. 1899–1901, 2020, doi: 10.1001/jama.2020.19400.
[12] M. Di Ruscio *и др.* , „Предизвикателна колектомия за остър тежък улцерозен колит, усложнен от covid-19,“ *Възпалителни заболявания на червата* , том. 26, бр. 10, стр. E120–E122, 2020, doi: 10.1093/ibd/izaa186.
[13] U. Limper, J. Defosse, O. Schildgen и F. Wappler, „Периоперативна оценка на риска при пациенти, планирани за планова хирургия в тясна връзка с тяхната ваксинация срещу SARS-CoV-2“, *British Journal of Anesthesia* , vol. 126, бр. 6, стр. e225–e226, 2021, doi: 10.1016/j.bja.2021.03.007.
[14] NK Prasad *et al.* , „Повишени усложнения при пациенти с положителен тест за COVID-19 след планова операция и последици за пред- и следоперативния скрининг“, *American Journal of Surgery* , vol. 223, бр. 2, стр. 380–387, 2022 г., doi: 10.1016/j.amjsurg.2021.04.005.
[15] М. Де Лука *и др.* , „Усложнения и смъртност при група пациенти, подложени на спешна и планова хирургия с периоперативна инфекция SARS-CoV-2: италианско многоцентрово проучване. Ученията от Фаза 1 ще бъдат въведени във Фаза 2 пандемия,” *Актуализации в хирургията* , том. 73, бр. 2, стр. 745–752, 2021 г., doi: 10.1007/s13304-020-00909-0.
[16] С. Гроувър, „Възможни рискови фактори за Covid-19“, том. 2019 г., стр. 1–15, 2020 г.
[17] Н. К. Кумаран, Б. К. Кармакар и О. М. Тейлър, „Коронавирусна болест-19 (COVID-19), свързана с остър некротизиращ панкреатит (ANP)“, *BMJ Доклади за случаи* , том. 13, бр. 9, 2020, doi: 10.1136/bcr-2020-237903.

[18] K. Sanku, AH Siddiqui, V. Paul и M. Ali, „Необичаен случай на стомашно-чревно кървене при пациент с COVID-19“, *Cureus* , 2021 г., doi: 10.7759/cureus.13901.
[19] F. Pradhan и Y. Alishahi, „Стомашно-чревно кървене и ендоскопски резултати при пациенти със SARS-CoV-2“, *Clinical Endoscopy* , vol. 54, бр. 3, стр. 428–431, 2021 г., doi: 10.5946/ce.2020.244.
[20] P. Keshavarz, F. Rafiee, H. Kavandi, S. Goudarzi, F. Heidari и A. Gholamrezanezhad, „Исхемични стомашно-чревни усложнения на COVID-19: систематичен преглед на образното представяне“, *Clinical Imaging* , vol. 73, стр. 86–95, 2021 г., doi: 10.1016/j.clinimag.2020.11.054.
[21] TA Martin *et al.* , „Стомашно-чревно кървене при пациенти с коронавирусна болест 2019: Съвпадащо проучване случай-контрола“, *American Journal of Gastroenterology* , vol. 115, бр. 10, стр. 1609–1616, 2020 г., doi: 10.14309/ajg.0000000000000805.
[22] „CO V ID -19 I nf orm ati on“, стр. 18–20, 2022 г.
[23] RAR Alharmi, T. Fateel, J. Sayed Adnan и K. Alawadhi, „Остър панкреатит при пациент с COVID-19“, *BMJ Case Reports* , vol. 14, бр. 2, стр. 1–4, 2021 г., doi: 10.1136/bcr-2020-239656.
[24] RH Hunt *et al.* , „COVID-19 и стомашно-чревни заболявания: последици за гастроентеролога“, *Храносмилателни заболявания* , том. 39, бр. 2, стр. 119–139, 2021 г., doi: 10.1159/000512152.
[25] MA Abdelmohsen, BM Alkandari, VK Gupta и N. Elsebaie, „Констатации от изображения на стомашно-чревния тракт при потвърдени пациенти с COVID-19: несравнително обсервационно проучване“, *Egyptian Journal of Radiology and Nuclear Medicine* , vol. 52, бр. 1, 2021 г., doi: 10.1186/s43055-021-00433-0.
[26] B. Bressler *et al.* , „Авторско право © 2019 от Американския колеж по гастроентерология. Неразрешеното възпроизвеждане на тази статия е забранено.,” *The American Journal of Gastroenterology* , vol. 00, бр. 638, p. s373, 2019 г.
[27] V. Reisi-Vanani, Z. Lorigooini, MA Dayani, M. Mardani и F. Rahmani, „Масивен интраперитонеален кръвоизлив при пациенти с COVID-19: серия от случаи“, *Journal of Thrombosis and Thrombolysis* , vol. 52, бр. 1, стр. 338–344, 2021 г., doi: 10.1007/s11239-021-02447-x.
[28] F. The, J. Of и C. Gastroenterology, „Кървене от горната част на GI при COVID-19, което не е свързано с повишена смъртност“, стр. 92–94, 2021 г.
[29] WJ Gastroenterol, „Съдържание“, том. 9327, бр. 6 юни 2021 г.
[30] Shalimar *et al.* , „Резултат от консервативната терапия при коронавирусна болест-2019 пациенти със стомашно-чревно кървене“, *Journal of Clinical and Experimental Hepatology* , vol. 11, бр. 3, стр. 327–333, 2021 г., doi: 10.1016/j.jceh.2020.09.007.
[31] A. Mauro *и др.* , „Кървене от горната част на стомашно-чревния тракт при хоспитализирани пациенти с COVID-19: Честота и управление в многоцентров опит от Северна Италия,“ *Клиники и изследвания в хепатологията и гастроентерологията* , том. 45, бр. 3, стр. 1–3, 2021 г., doi: 10.1016/j.clinre.2020.07.025.
[32] H. Goyal, S. Sachdeva и A. Perisetti, „Управление на стомашно-чревно кървене по време на COVID-19: по-малкото е повече! Авторско право © 2021 Wolters Kluwer Health, Inc. Неразрешеното възпроизвеждане на тази статия е забранено.,” vol. 33, бр. 9, стр. 1772–1774, 2021 г.

[33] Shalimar *et al.* , „Резултат от консервативната терапия при коронавирусна болест-2019 пациенти със стомашно-чревно кървене“, *Journal of Clinical and Experimental Hepatology* , vol. 11, бр. 3, стр. 327–333, 2021 г., doi: 10.1016/j.jceh.2020.09.007.
[34] EJT Aguila, IHY Cua и NTV Raymundo, „Дилемата при управлението на стомашно-чревно кървене по време на пандемията COVID-19“, *Gastroenterology* , том. 160, бр. 5, стр. 1889–1890, 2021, doi: 10.1053/j.gastro.2020.05.088.
[35] IO Amit Kumar Mandal, Paulami Dam, Octavio L. Franco, Hanen Sellami, Sukhendu Mandal, Gulten Can Sezgin, Kinkar Biswas, Partha Sarathi Nandi, „От януари 2020 г. Elsevier създаде ресурсен център за COVID-19 с безплатна информация в Английски и мандарин относно новия коронавирус COVID-,” *Ан Онкол* , бр. януари, стр. 19–21, 2020 г.
[36] AJ Trindade *et al.* , „Стомашно-чревно кървене при хоспитализирани пациенти с COVID-19: кохортно проучване, съответстващо на резултата за склонност“, *Journal of Internal Medicine* , vol. 289, бр. 6, стр. 887–894, 2021 г., doi: 10.1111/joim.13232.
[37] AJ Trindade *et al.* , „Стомашно-чревно кървене при хоспитализирани пациенти с COVID-19: кохортно проучване, съответстващо на резултата за склонност“, *Journal of Internal Medicine* , vol. 289, бр. 6, стр. 887–894, 2021 г., doi: 10.1111/joim.13232.
[38] J. Kim *et al.* , „Ефект на пандемията от Коронавирус 2019 върху резултатите за пациенти, приети със стомашно-чревно кървене в Ню Йорк“, *Гастроентерология* , том. 159, бр. 3, стр. 1155-1157.e1, 2020 г., doi: 10.1053/j.gastro.2020.05.031.
[39] A. Mauro *и др.* , „Кървене от горната част на стомашно-чревния тракт при хоспитализирани пациенти с COVID-19: Честота и управление в многоцентров опит от Северна Италия,“ *Клиники и изследвания в хепатологията и гастроентерологията* , том. 45, бр. 3, 2021 г., doi: 10.1016/j.clinre.2020.07.025.
[40] M. Mohamed, M. Nassar, N. Nso и M. Alfishawy, „Масивно стомашно-чревно кървене при пациент с COVID-19“, *Arab Journal of Gastroenterology* , vol. 22, бр. 2, стр. 177–179, 2021 г., doi: 10.1016/j.ajg.2021.05.008.
[41] C. Gadiparthi, A. Perisetti, H. Sayana, B. Tharian, S. Inamdar и A. Korman, „Стомашно-чревно кървене при пациенти с тежък SARS-CoV-2“, *American Journal of Gastroenterology* , vol. 115, бр. 8, стр. 1283–1285, 2020 г., doi: 10.14309/ajg.0000000000000719.
[42] TA Martin *et al.* , „Стомашно-чревно кървене при пациенти с коронавирусна болест 2019: Съвпадащо проучване случай-контрола“, *American Journal of Gastroenterology* , vol. 115, бр. 10, стр. 1609–1616, 2020 г., doi: 10.14309/ajg.0000000000000805.
[43] K. Cavaliere, C. Levine, P. Wander, DV Sejpal и AJ Trindade, „Мениджмънт на кървене от горната част на GI при пациенти с пневмония COVID-19,“ *Гастроинтестинална ендоскопия* , том. 92, бр. 2, стр. 454–455, 2020 г., doi: 10.1016/j.gie.2020.04.028.
[44] J. Makker *и др.* , „Влиянието на честотата и смъртността на стомашно-чревното кървене при хоспитализирани пациенти с covid-19“, *Clinical and Experimental Gastroenterology* , vol. 14, бр. Октомври, стр. 405–411, 2021 г., doi: 10.2147/CEG.S318149.
[45] YL Wang, JS Mu, XB Qi и WH Zhang, „Случай на COVID-19, усложнен от масивно стомашно-чревно кървене,“ *Гастроентерологичен доклад* , том. 9, бр. 1, стр. 85–87, 2021 г., doi: 10.1093/gastro/goaa067.
[46] M. Gulen и S. Satar, „Необичайно представяне на COVID-19: Стомашно-чревно кървене,“ *Клиники и изследвания в хепатологията и гастроентерологията* , том. 44, бр. 4, стр. e72–e76, 2020, doi: 10.1016/j.clinre.2020.05.001.

[47] C. Writer и M. Today, „GI Bleeds Tied to Worse Prognosis for COVID-19 Inpatients,“ стр. 6–9, 2021 г.
[48] RJ Al Argan *et al.* , „Вторична стомашно-чревна перфорация на COVID-19: Доклади за случаи и преглед на литературата,“ *Медицина* , том. 100, бр. 19, стр. e25771, 2021, doi: 10.1097/MD.0000000000025771.
[49] „Горно_гастроинтестинално_кървене в Куаларлумпур.Pdf,“ стр. 23026980, 2009 г.
[50] K. Cavaliere, C. Levine, P. Wander, DV Sejpal и AJ Trindade, „Управление на кървене от горната част на GI при пациенти с пневмония COVID-19,“ *Гастроинтестинална ендоскопия* , том. 92, бр. 2, стр. 454–455, 2020 г., doi: 10.1016/j.gie.2020.04.028.
[51] F. Prinz, G. Braun, A. Ebigbo и H. Messmann, „Доклад за случай: Дуоденална перфорация при критично болен пациент с Covid-19,“ *Ендоскопия* , том. 53, бр. S 01, стр. eP504, 2021 г.
[52] AJ Trindade *et al.* , „Стомашно-чревно кървене при хоспитализирани пациенти с COVID-19: кохортно проучване, съответстващо на резултата за склонност“, *Journal of Internal Medicine* , vol. 289, бр. 6, стр. 887–894, 2021 г., doi: 10.1111/joim.13232.
[53] K. Sanku, AH Siddiqui, V. Paul и M. Ali, „Необичаен случай на стомашно-чревно кървене при пациент с COVID-19“, *Cureus* , том. 13, бр. 3, стр. 3–5, 2021 г., doi: 10.7759/cureus.13901.
[54] M. Gulen и S. Satar, „Необичайно представяне на COVID-19: Стомашно-чревно кървене,“ *Клиники и изследвания в хепатологията и гастроентерологията* , том. 44, бр. 4, стр. e72–e76, 2020, doi: 10.1016/j.clinre.2020.05.001.
[55] H. Benites-Goñi *et al.* , „Въздействие на пандемията от COVID-19 във времето до ендоскопия при пациенти с кървене от горната част на стомашно-чревния тракт, *Revista de gastroenterologia del Peru: organo oficial de la Sociedad de Gastroenterologia del Peru* , vol. 40, бр. 3, стр. 219–223, 2020 г., doi: 10.47892/rgp.2020.403.1120.
[56] G. Marasco *и др.* , „Стомашно-чревно кървене при пациенти с COVID-19: систематичен преглед с мета-анализ“, *Canadian Journal of Gastroenterology and Hepatology* , vol. 2021, 2021, doi: 10.1155/2021/2534975.
[57] A. Bhangu *и др.* , „Смъртност и белодробни усложнения при[1] пациенти, подложени на операция с периоперативна инфекция sars-cov-2: международно кохортно проучване,“ *The Lancet* , vol. 396, бр. 10243, стр. 27–38, 2020 г., doi: 10.1016/S0140-6736(20)31182-X.

ЗАБАВЯНЕ НА ОПЕРАТИВНОТО ЛЕЧЕНИЕ ПРИ ПАЦИЕНТИ, ВЪЗСТАНОВЯВАЩИ СЕ ОТ COVID- 19.

Емил Пешев, Елена Коцева, Иво Живков, Георги Гърбев.

Университетска ПМБАЛ „Св. Йоан Кръстител" София Клиника по ендоскопска и обща хирургия

Адрес за кореспонденция:

Д-р Емил Пешев, тел. +359887422176,

e-mail: dr.peshev@gmail.com

Резюме

COVID-19 е инфекциозно заболяване, причинено от тежък остър респираторен синдром коронавирус 2 (SARS-CoV-2). Средното време от появата на симптомите до клиничното възстановяване е приблизително 2 седмици за леките случаи и 3 до 6 седмици за тежките и критични случаи. Въпреки това много пациенти продължават да имат остътъчни симптоми след възстановителният им период въпреки тяхното излекуване от острото инфекциозно заболяване.

С предпазливото възобновяване на плановите операции е важно да се вземе предвид потенциалните хронични здравословни проблеми на пациенти, които са се възстановили от COVID-19, но все още могат да крият неочаквано или скрито /тлеещо/ заболяване, което може да повлияе на хирургичните резултати.

Следователно този бърз преглед има за цел да идентифицира текущите доказателства по следните два въпроса:

Какви са дългосрочните патофизиологични и функционални последици от COVID-19 при пациенти които са се възстановили от SARS-CoV-2?

Какво е влиянието на COVID-19 при преболедували пациенти в следоперативният период?

Използвана е методология за бърз преглед за оценка на съответната публикувана литература, идентифицирана чрез изчерпателно търсене в базите данни Medline и MedRxiv, различни международни здравни мрежи, хирургични и анестезиологични дружества и уебсайтове с достоверна и актуална медицинска документация.

Ключови думи: COVID-19, SARS-CoV-2, постоперативни усложнения след преболедуване от КОВИД-19, операция при пациенти с COVID-19

DELAY IN SURGICAL TREATMENT IN PATIENTS RECOVERING FROM COVID-19

Emil Peshev, Elena Kotseva, Ivo Zhivkov, Georgi Gurbev

University FMHAT "St. Joan Krastitel"Sofia
Clinic of endoscopic and general surgery

Corresponding Author:

Dr. Emil Peshev,

email: dr.peshev@gmail.com

Summary

COVID-19 is an infectious disease caused by severe acute respiratory syndrome coronavirus 2 (SARS-CoV-2). The mean time from onset of symptoms to clinical recovery is approximately 2 weeks for mild cases and 3 to 6 weeks for

severe and critical cases. However, many patients continue to have residual symptoms after their recovery period despite their recovery from acute infectious disease.

With careful resumption of planned operations, it is important to consider the potential chronic health problems of patients who have recovered from COVID-19 but may still be hiding an unexpected or hidden / smoldering / disease that may affect surgical outcomes.

Therefore, **this rapid review aims** to identify current evidence on the following two issues:

1. What are the long-term pathophysiological and functional consequences of COVID-19 in patients who have recovered from SARS-CoV-2?

2. What is the effect of COVID-19 in postoperative patients?

A **rapid review methodology** was used to evaluate the relevant published literature, identified through a comprehensive search of the Medline and MedRxiv databases, various international health networks, surgical and anesthesia companies and websites with reliable and up-to-date medical records.

Key words: COVID-19, SARS-CoV-2, postoperative complications after KOVID-19, surgery in patients with COVID-19

ХИРУРГИЧНИ УСЛОЖНЕНИЯ ПРИ ПАЦИЕНТИ С COVID-19 ПЕРФОРАЦИИ НА ГАСТРО-ИНТЕСТИНАЛНИЯ ТРАКТ.

Теодора Ст. Стойчева, Росен С. Димов, Ганчо Г. Костов, Николай И. Джалов

1.Медицински Университет – Пловдив, Медицински факултет, Катедра - "Специална хирургия" 2."УМБАЛ" Каспела, Клиника по хирургия

Кореспонденция:

Теодора Стойчева, +359896802936,

e- mail: dolzz@abv.bg

Въведение. Корона вирусът или Covid-19 е остро протичаща вирусна инфекция, причинена от(SARS-CoV-2). Последният се характеризира с висока контагиозност и тежко протичане. Макар и рядко са описани серозни усложнения от страна на гастро- интестиналния тракт, асоциирани с нейното лечение с високи дози стероиди и инхибитори на интерелвкин- 6(IL-6). Като най-сериозните са перфорациите на ГИТ.

ЦЕЛ: Представяме пациент с клиника на остър перитонит на база перфорация на дуоденална язва, в хода на комплексна медикаментозна терапия за активна Covid- 19 инфекция.

Резултати: Пациент, постъпил в "Covid звено", с изразен интоксикационен и бронхо- белодробен синдром, с положителен за Covid -19 антигенен тест, както и положителен PCR- тест след хоспитализацията. Започна се комплексна медикаментозна терапия, включваща парентерално приложение на широкоспектърни антибиотици, кортикостероиди, антиагреганти, НМХ, симптоматици и неинвзнзивна белодробна вентилация. В хода на пролежаването с клинични и образни данни за остър перитонит (перфорация на стомашна/дуоденална язва/, което наложи първата осъществявана при ковид пациент спешна оперативна интервенция. При първата онтервенция се извърши надшиване на перфорационното отверстие препилорично с поставена отгоре оментална кръпка и лапаростома. С последваща инсуфициенция на сутурата и стомашна резекция, с тотална инсуфициенция на стаплерните линии и летален екзитус.

Резултати, литература: В настоящата литература се откриват малко над 20 случая, свързани с перфорации от страна на горен и долен гастро- интестинален тракт, манифестиращи се при пациенти хоспитализирани по повод активна Covid-19 инфекция.

Заключение: Стомашно- чревните перфорации са рядко, но опасно усложнение на Covid-19 инфекция. Използването на инхибитори на Интерлевкин- 6 (IL-6) и стероиди увеличива риска за възникването им. Изходът от хирургичното лечение често е неблагоприятен поради изчерпаните репаративни възможности на организма от самата инфекция и провежданата терапия.

Ключови думи: COVID19, усложения, перфорации на гастро-инестиналния тракт, стероиди, инхибитори на интерлевкин- 6 (IL-6)

SURGICAL COMPLICATIONS IN PATIENTS WITH COVID-19 GASTROINTESTINAL PERFORATIONS

Teodora St. Stoycheva, Rosen S. Dimov, Gancho G. Kostov, Nikolay I. Dzhalov

1.Medical University of "Plovdiv", Faculty of Medicine,
Department of "Special Surgery"
UMHAT "Kaspela" , Department of Surgery

Corresponding Author:

Dr. Teodora Stoycheva,

email: dolzz@abv.bg

Background: Coronavirus or Covid-19 is an acute viral infection caused by (SARS-CoV-2). The latter is characterized by high contagiousness and severe course .There are serious gastrointestinal complications associated with its treatment with high-dose steroids and interlvkin-6 (IL-6) inhibitors. Even that, they have been reported rarely. The most serious are the perforations of the digestive system.

Methods: We present a patient with a clinic of acute peritonitis based on perforation of a duodenal ulcer, in the course of complex drug therapy for active Covid-19 infection.

Result, cases: A patient admitted to the Covid Unit with severe intoxication and bronchopulmonary syndrome, with a Covid -19 positive antigen test and a positive PCR test after hospitalization. Complex drug therapy was started, including parenteral administration of broad-spectrum antibiotics, corticosteroids, antiplatelet agents, LMWH, and ventilation. During the hospital stay the patient had clinical and imaging data for acute peritonitis (perforation of gastric ulcer), which necessitated our first emergency surgery performed in a covid patient. During first procedure perforating area was sutured and omental patch was placed aboveq the abdominal cavity was left open covered by mesh. Because of subsequent leakage of the suture line in the next abdominal cavity wash out procedures gastric resection was done but unfortunately with total anastomotic dehiscency of the stapler lines.

Results, literature: In the current literature, just over 20 cases involving upper and lower gastrointestinal perforations have been reported in patients with active Covid-19 infection..

Conclusion: Gastrointestinal perforations are a rare but dangerous complication of Covid-19 infection. The use of interleukin-6 (IL-6) inhibitors and steroids increases the risk of their occurrence.The outcome of surgical treatment is often unfavorable due to the exhausted reparative capabilities of the body from the infection and the therapy.

Keywords: COVID19, complications, gastrointestinal perforations, steroids, interleukin-6 (IL-6) inhibitors

COVID- 19 ИНФЕКЦИЯ С ПРОЯВИ НА ОСТЪР НЕКРОТИЧЕН ПАНКРЕАТИТ С ПОЛИОРГАННА НЕДОСТАТЪЧНОСТ.

Д.Стойков1, П.Маринова1, Е.Мерашка1, З.Горчева2

1Катедра „Хирургични болести“,
2Катедра „Гастроентерология“ – МУ Плевен
Медицински Университет –гр. Плевен

Кореспонденция:
e- mail: stoykov.d@yahoo.com

Увод. Пандемията Covid 19 нахлу в България през месец март 2019 в България. Още в началото се отбеляза, че този респираторен вирус засяга не само белия дроб, но и храносмилателна, отделителна, сърдечно – съдова, нервна и отделителна системи. Често извън белодробните усложнения се оказаха толкова чести, че се превърнаха в основна причина за леталните изходи. Обект на тази публикация е едно от първите коремни усложнение, а именно острият панкреатит.

Цел

Целта на настоящото проучване е да представим случай на пациент с COVID -19 инфекция, започнала като некротичен вирусен панкреатит , довел до интраабдоминални и екстраабдоминални промени, които обуславят последващия летален изход.

Материали и методи

Направен е ретроспективен анализ на клиничен случай на пациент с COVID 19 инфекция. Събрана е информация от история на заболяването, както и данни от болничната система Gamma Code master, вирусологични, патологоанатомични и аутопсионни протоколи , както и преглед на наличните статии по този проблем в международните бази данни PuBMed.

Резултати: От 23 пациенти, лежали със спешни хирургични състояния и Ковид 19 инфекция, 4-ма /16,6%/ са били с клинични и лабораторни данни за панкщреатит. От тях до оперативно лечение сме прибягнали при един. Починали са двама.

Обсъждане: Острият панкреатит е рядко, но тежко коремно усложнение в хода на ковидната инфекция. То води до намаляване подвижността на диафрагмата, а това от своя страна до влошаване на белодробния статус. От значение е и пряката лимфна връзка между ретроперитонеума и гръдния кош, която още по-вече влошава прогнозата.

Ключови думи: остър панкреатит, Ковид 19, усложнения, лечение

COVID- 19 INFECTION WITH MANIFESTATIONS OF ACUTE NECROTIC PANCREATITIS WITH MULTIPLE ORGAN FAILURE.

D. Stoykov , Ah. Tayfur , P. Marinova.

Department of Surgical Diseases, Medical University – Pleven

Contact address:

Prof. Dr. Dimitar Stoykov, D.M.N

e- mail: stoykov.d@yahoo.com

Backgraound: Covid 19 pandemic invaded Bulgaria in March 2019. From the very beginning, it was noted that this respiratory virus affects not only the lungs, but also the digestive, excretory, cardiovascular, and the nervous systems.

The extrapulmonary complications, become so common that they have become a major cause of death. The subject of this publication is one of the first abdominal complications, which is acute pancreatitis.

Aim: The aim of the this study is to present a case of patient with COVID - 19 infection complicated by acute necrotic viral pancreatitis, leading to intra-abdominal and extra -abdominal changes, which determine the subsequent lethal outcome.

Methods: A retrospective analysis of a clinical case of a patients with COVID 19 infection was performed. Information from the history of the disease was collected, as well as data from the hospital system Gamma Code master, virological , pathological and autopsy protocols, as well as a review of available articles on this issue in the international databases PuBMed .

Results: Of the 23 patients with surgical emergencies and 19 Covid infections, 4 (16.6%) had clinical and laboratory evidence of acute pancreatitis. One patient needed surgical intervention and two patients died.

Conclusion: Acute pancreatitis is a rare but severe abdominal complication in the course of covid infection. This leads to a decrease in the mobility of the diaphragm, which in turn leads to a deterioration of lung status. The direct lymphatic connection between the retroperitoneum and the chest is also important, which further worsens the prognosis

Keywords: Acute pancreatitis , Kovid 19, complications, treatment

Увод. Пандемията Covid 19 нахлу в България през месец март 2019 в България. Още в началото се отбеляза, че този респираторен вирус засяга не само белия дроб, но и храносмилателна, отделителна, сърдечно – съдова, нервна и отделителна системи. Често извън белодробните усложнения се оказаха толкова чести, че се превърнаха в основна причина за леталните изходи. Обект на тази публикация е едно от първите коремни усложнение, а именно острият панкреатит.

Цел

Целта на настоящото проучване е да представим случай на пациент с COVID -19 инфекция, започнала като некротичен вирусен панкреатит , довел до интраабдоминални и екстраабдоминални промени, които обуслявят последващия летален из
ход.

Материали и методи

Направен е ретроспективен анализ на клиничен случай на пациент с COVID 19 инфекция. Събрана е информация от история на заболяването, както и данни от болничната система Gamma Code master, вирусологични, патологоанатомични и аутопсионни протоколи , както и преглед на наличните статии по този проблем в международните бази данни PuBMed.

От 23 пациенти, лежали със спешни хирургични състояния и Ковид 19 инфекция, 4-ма /16,6%/ са били с клинични и лабораторни данни за панкщреатит. Починали са двама. От тях до оперативно лечение сме прибягнали при един, именно той е обект на настоящата презентация.

Резултати

Касае се за пациент- И.П.И., 71 години, мъжки пол, кавказка раса.

Постъпва на 22.04.2020г. по спешност в Отделение по Жлъчно- чернодробна и панкреатична хирургия по повод на остро настъпила силна болка в епигастриума, съпроводена от повръщане, без облекчение. След преглед и направени изследвания в Спешно отделение се установява завишена 5 кратно над нормата Алфа амилазна активност- 511UI и левкоцитоза до 19.4 10^9/l, като след консултация с хирург, пациентът е настанен в Хирургично отделение.

От обективния статус:

Мъж на видима възраст, отговаряща на действителната, в задоволително общо състояние. Ориентиран. Контактен. Адекватен. Заема активно положение в леглото. Афебрилен. Глава и шия- правилна конфигурация.

Локален статус:

Корем-балониран, палпаторно болезнен в областта на епигастриума и дясно подребрие. Дифузна болезненост и тъп перкуторен тон в областта на епигастриума. Перисталтика налична, но вяла, без плискане. Сукусио реналис-отрицателно. Кртайници-без данни за периферен едем.

Придружаващи заболявания- данни за Исхемична болест на сърцето- преживян миокарден инфаркт.

От направените образни изследвания- Ехография на коремни органи установяват увеличени размери на панкреаса, хетероехогенна структура и умерено количество свободно подвижна течност в корема.

От направената Фасова рентгенография на бял дроб и сърце се установяват бронхитни изменения.Петнисто засенчване в лява белодробна основа.Ляв диафрагмален купол с неясни очертания. Сърце - Миокардиосклероза.

Заключението е :Пневмония в ляво.

Взет е носогърлен секрет, който е изследван чрез PCR метод , който е доказал наличие на SARS-CoV-2 РНК.

От направената компютърна томография на гръден кош и корем се обективизира следнат находка:

Двустранна разпространена пневмофиброза. Белодробен емфизем. Бронхиектазии базално с размери до 6 мм.Трахея,бифуркация и главни бронхи със запазен лумен.Не се скенират патологично уголемени лимфни възли медиастинално. Минимално количество течно-еквивалентни колекции по хода на задните к.д.синуси с ширина до 12мм.

Черен дроб с хомогенна структура ,без огнища.Жл.мехур с общо увеличени размери,без конкременти. Далак - запазена форма и размери, без инфилтративни лезии. Надбъбреци-б.о. Панкреас- с общо увеличени размери,едематозен. Течно-еквивалентнви колекции в перипанкреасните пространства,по контура на черния дроб и левия фланг на абдомена,както и в малкия таз.Бъбреци - дренаж. Хиперденсно тяло на конкремент в дясна

пиело-каликсна система с диаметър 4мм. Не се скенират патологично увеличени ретроперитонеални л.в.
Образната диагностика потвърждава наличие на реактивен плеврит двустранно, панкреатит и асцит.

Клиничното състояние на пациента прогресивно се влошава и на втори ден от хоспитализацията е преведен в Интензивно отделение, с влошена дихателна и бъбречна функция. Дишането е било спонтанно, на кислородна поддръжка , с кислородна маска и дебит на кислорода 8-10 л/мин.
Поради влошаване на данните от кръвно- газовия анализ и наличие на обективни данни за дихателна недостатъчност- хиперкапния – (pCO2 – 146,5 mmHg)и хипоксемия (pO2- 57 mmHg), болният е интубиран и е започната изкуствена белодробна вентилация – BiPAP в режим 16-11-5 PEEP, честота 16/мин. , FiO2=90%.
От лабораторните изследвания амилазата спада от 511 до 18U/l, липидния профил е в норма, както и нивата на серумен и йонизиран калции. Острофазовият CRP остава трайно повишен (496- 255-158). Бъбречната функция е компрометирана и стига до остра бъбречна недостатъчност при урея-(от 28 mmol/l do 67,6mmol/l) и креатинин- (от 502 mmol\dl до 1125 mmol/dl), пациентът става трайно фебрилен с температура над 38 º C
От направената контролна компютърна томография на гръден кош и коремни органи на 4 ден от интензивното лечение има негативен прогрес на находката от приемането- Минимално количество течно-еквивалентни колекции по хода на задните к.д.синуси с ширина до 8мм. Зони на дисателектаза двустранно базално с размери в ляво - 63/49мм и в дясно - 60/43мм. Панкреас- с общо увеличени размери, облитерация на перипанкреасните пространства, наличие на хиподенсни лезии с размери до 10мм. Течно-еквивалентнви колекции в перипанкреасните пространства,по контура на черния дроб и левия фланг на абдомена- данни за некротичен пнкреатит и асцит.
Поради данни за септично състояние и полиорганна недостатъчност на фона на SARS-Cov-2 засягане на панкреаса и преминаване на възпалението от едемна в нектотична форма, пациентът е опериран на осми ден от хоспитализацията. Интраоперативно са

открити обилно стеатонекрози, напрегнат жлъчен мехур, без конкременти, оточен панкреас, без демаркация на некротичните участъци. Поставен е Пецеров дрен в жлъчен мехур, един дрен субхепатално и друг- под мезоколона.

Терапевтично са прилагани широкоспектърни антибиотици: Linezolid 2x600 mg, Dopamin 7 ml/h, Transmetyl 2x1 amp., Meronem 3x1,0 gr., Flagyl 3x500 mg, Sumamed 500 mg, Quamatel 2x20 mg, Probitor 40 mg, Buscolizin 2x1 amp., No-spa 2x1 amp, Spazmalgon 2x1amp, Atropin 2x1/2 amp., Chlophazolin 4x1/2 amp., Vit C2x10 ml, Vit B complex 2x1 amp, Insulin Actropid 2E, Ca gluc. 2x1 amp., Dopamin, Dobutamin 10 ml/h, Dicynon 3x3 amp. Имуновенин до прелято количество 50 амп. Хуман-серум албумин до прелято количество 700 мл. Тромбомаса до прелято количество 2E. ПЗП до общо прелято количество 3230 мл. Ер-концентрат до общо прелято количество 646мл.
Въпреки комплексното лечение, пациентът завършва с екзитус на 20-ти ден от хоспитализацията.

Дискусия
По данни от литературата (1) сзасягане на панкреаса в хода на заболяването COVID-19 са били 17% от проучваните 52 пациенти. Липсата на друга етиологична нокса за появата на остър панкреатит (болести на билиарния тракт, алкохолна консумация, дислипидемия, хиперкалциемия и др) при пациентите с COVID -19, се смята, че генезата на панкреатита е вирусна. Доказано, е че в панкреатоцитите притежават Ангиотензин конвертиращ ензим 2, който се използва от вируса като вход към човешката тъкан. Какъв е точния механизъм на увредите на панкреасната тъка- директен цитопатичен или в следствие на индуцирана от вируса имунна реакция, все още не е известно. В друго проучване (5) се споделят и усложненията на COVID- 19 панкреатит- остра бъбречна недостатъчност и сепсис. При нашите болни тежестта на панкреатита не беше толкова тежка /преобладаваха оточните форми/. Дори при пациента, лекуван оперативно, септичното състояние не можа да се обясни с панкреатичната инфекция. Влошаването в състоянието и полиорганната недостатъчност се дължат на белодробните промени, а не от коремните.
Ето защо в заключение подчертаваме, че развитиено на панкреатит в резултат на вирусна инфекция с Ковид 19 е факт. Клинично преобладават, обаче леките оточни форми, а те не налагат оперативно лечение. Смъртността при тези пациенти се дължи на извънкоремните усложнения.

Библиография

1. Aloysius MM et al., COVID-19 presenting as acute pancreatitis, Pancreatology, https://doi.org/10.1016/j.pan.2020.05.003
2. Wang F, Wang H, Fan J, et al. Pancreatic injury patterns in patients with COVID-19 pneumonia. Gastroenterology 2020. https://doi.org/10.1053/j.gastro. 2020.03.055. Epub Ahead of print.
3. Nobel YR, Phipps M, Zucker J, Lebwohl B, Wang TC, Sobieszczyk ME, et al. Gastrointestinal symptoms and COVID-19: case-control study from the United States. Gastroenterology 2020. https://doi.org/10.1053/j.gastro.2020.04.017.
4. Anand ER, Major C, Pickering O, Nelson M, 2020. Acute pancreatitis in a COVID-19 patient. Br J Surg 107: e182
5. Hadi A, Werge M, Kristiansen KT, Pedersen UG, Karstensen JG, Novovic S, Gluud LL, 2020. Coronavirus Disease-19 (COVID19) associated with severe acute pancreatitis: case report on three family members. Pancreatology 20: 665–667.

6. Wang F, Wang H, Fan J, Zhang Y, Wang H, Zhao Q, 2020. Pancreatic injury patterns in patients with COVID-19 pneumonia. Gastroenterology, doi: 10.1053/j.gastro.2020.03.055.
7. Antunes Meireles P, Bessa F, Gaspar P, Parreira I, Dias Silva V, Mota C, Alvoeiro L. Acalculous acute pancreatitis in a COVID-19 patient. EJCRIM 2020;7: doi:10.12890/2020_001710.
8. McNabb-Baltar J, Jin DX, Grover AS, et al. Lipase Elevation in Patients With COVID-19 [published online ahead of print, 2020 Jun 3]. *Am J Gastroenterol*. 2020;10.14309/ajg.0000000000000732. doi:10.14309/ajg.0000000000000732
9. Hegyi P, Szakács Z, Sahin-Tóth M. Lipotoxicity and cytokine storm in severe acute pancreatitis and COVID-19 [published online ahead of print, 2020 Jul 16]. *Gastroenterology*. 2020;S0016-5085(20)34938-6. doi:10.1053/j.gastro.2020.07.014
10. Mukherjee R, Smith A, Sutton R. Covid-19-related pancreatic injury. *Br J Surg*. 2020;107(7):e190. doi:10.1002/bjs.11645
11. Rabice SR, Altshuler PC, Bovet C, Sullivan C, Gagnon AJ. COVID-19 infection presenting as pancreatitis in a pregnant woman: A case report. *Case Rep Womens Health*. 2020;27:e00228. doi:10.1016/j.crwh.2020.e00228
12. Mazrouei SSA, Saeed GA, Al Helali AA. COVID-19-associated acute pancreatitis: a rare cause of acute abdomen. *Radiol Case Rep*. 2020;15(9):1601-1603. Published 2020 Jun 11. doi:10.1016/j.radcr.2020.06.019
13. Liu, F., Long, X., Zou, W., Fang, M., Wu, W., Li, W., et al (2020). Highly ACE2 expression in pancreas may cause pancreas damage after SARS-CoV-2 infection.
14. Bonney GK, Gao Y, Chew CA, Windsor JA. SARS-COV-2 associated acute pancreatitis: Cause, consequence or epiphenomenon? [published online ahead of print, 2020 May 29]. *Pancreatology*. 2020;S1424-3903(20)30188-5. doi:10.1016/j.pan.2020.05.019
15. Bokhari SMMA, Mahmood F. Case Report: Novel Coronavirus-A Potential Cause of Acute Pancreatitis? [published online ahead of print, 2020 Jul 8]. *Am J Trop Med Hyg*. 2020;10.4269/ajtmh.20-0568. doi:10.4269/ajtmh.20-0568
16. Pinte L, Baicus C. Pancreatic involvement in SARS-CoV-2: case report and living review. *J Gastrointestin Liver Dis*. 2020;29(2):275-276. Published 2020 Jun 4. doi:10.15403/jgld-2618
17. Gubatan J, Levitte S, Patel A, et al. Prevalence, risk factors and clinical outcomes of COVID-19 in patients with a history of pancreatitis in Northern California [published online ahead of print, 2020 Jun 3]. *Gut*. 2020;gutjnl-2020-321772. doi:10.1136/gutjnl-2020-321772
18. Schepis T, Larghi A, Papa A, et al. SARS-CoV2 RNA detection in a pancreatic pseudocyst sample [published online ahead of print, 2020 May 28]. *Pancreatology*. 2020;S1424-3903(20)30185-X. doi:10.1016/j.pan.2020.05.016

ОНКОЛОГИЯ И COVID-19 – ПРОМЕНИ, ПОВЕДЕНИЕ И УСЛОЖНЕНИЯ

Иван Г. Гаврилов[1], Ваня И. Митова[2], Траян Й. Атанасов[3], Здравка Г. Валерианова[3]

[1]*Клиника по гръдна хирургия, УСБАЛ по онкология, София, България*
[2]*Клиника по хирургия, УМБАЛ „Лозенец", София, България*
[3] *Български национален раков регистър*

Автор за кореспонденция: Проф. Иван Гаврилов

Адрес: УСБАЛ по Онкология, Клиника по гръдна хирургия, гр. София, ул. „Пловдивско поле" №6;

e-mail: igavrilov@sbaloncology.bg;

тел:0892298629

Пандемията от COVID-19 изправи света и всички здравни системи пред сериозно предизвикателство, засягайки цялото общество и една от най-уязвимите групи – пациентите със злокачествени заболявания.

Цел: Целта на настоящото проучване е да представим въздействието от COVID-19-пандемията, отчитайки промените, поведението и усложненията, касаещи организацията, лечението и потенциалните далечни резултати при пациентите с онкологични заболявания.

Методи: Направихме проспективно сравнително проучване на онкопациентите, регистрирани в Български национален раков регистър преди пандемията (2017, 2018 и 2019 г.) и на тези регистрирани по време COVID-19 (2020 и 2021 г.), анализирайки най-честите локализации – рак на гърда (РГ), дебело черво(ДЧ), бял дроб и простата. Допълнително сравнихме пациенти, лекувани с РГ в Клиниката по гръдна хирургия на УСБАЛО преди и по време на пандемията.

Резултати: Отчитаме значителен спад в регистрираните онкологични пациенти през COVID-19–пандемията в сравнение с предходния период (РГ – 3588 пациента през 2017 г. и 2981 през 2021 г.; ДЧ – 4270 през 2017 г. и 2442 – 2021 г.). Установяваме статистическа разлика в смъртността, която се е увеличила дори при по-малкия брой регистрирани пациенти (РГ: през 2019 г. – 19,3%, 2020г. – 20,6 %; ДЧ: през 2019 г. – 38,8%, 2020г. – 38,5 %;), което се дължи на напредналия стадий на първична диагностика и по-фудроянтно протичане при комбинацията с COVID-19.

Заключение: Обсъждането на проблемите и стандартизиране на поведението при лечението на пациентите със злокачествени заболявания, отчитайки настъпилите промени в резултат на COVID-19 пандемията, е ключова за развитието на Онкологията и Хирургията в България. Това в дългосрочен план би довело до подобрени препоръки и стратегии за диагностика, лечение и проследяване на тези пациенти.

Ключови думи: онкология, COVID-19, заболяваемост, смъртност

За проучването не е използвано допълнително финансиране.

ONCOLOGY AND COVID-19 - CHANGES, MANAGEMENT AND COMPLICATIONS

Ivan G. Gavrilov[1], Vanya I. Mitova[2], Trayan J. Atanasov[3], Zdravka G. Valerianova[3]

[1]*Thoracic Surgery Department, University Hospital of Oncology, Sofia, Bulgaria*
[2]*General Surgery Department, "Lozenetz" University Hospital, Sofia, Bulgaria*
[3]*Bulgarian National Cancer Registry*

Correspondence author: Prof. Ivan Gavrilov
Address: USBAL of Oncology, Clinic of Thoracic Surgery, Sofia, 6 Plovdivsko Pole Str .;
e-mail: igavrilov@sbaloncology.bg;
tel: 0892298629

The COVID-19 pandemic has led to serious challenges to the world and all health systems. It has affected to the whole society and to one of the most vulnerable groups - patients with oncological diseases.

Aim: The aim of this study is to present the impact of the COVID-19 pandemic, including changes, management and complications, which are related to the organization, treatment and potential long-term outcomes of cancer patients.

Methods: In this prospective comparative study, we investigated data from cancer patients registered in the Bulgarian National Cancer Registry before the pandemic (2017, 2018 and 2019) and those registered during COVID-19 (2020 and 2021). We analyzed the most common mallignances - breast cancer(BC), colorectal cancer (CRC), lung and prostate cancer. As an addition, we compared patients treated with BC at the Thoracic Surgery Department in University Hospital of Oncology, Sofia before and during COVID-19 pandemic.

Results: There were a significant decrease in the number of registered patients during the COVID-19 pandemic compared to the previous period (BC - 3588 patients in 2017 and 2981 in 2021; CRC - 4270 in 2017 and 2442 - 2021 d.). We found a difference in mortality, which has increased even in the smaller number of registered patients (BC: in 2019 - 19.3%, 2020 - 20.6%; CRC: in 2019 - 38.8% , 2020 - 38.5%;). It could be due to the advanced stage of primary diagnosis and the malignancy's adression as a combination with COVID-19.

Conclusion: Discussing the problems and standardizing the management of patients with malignant diseases, taking into account the affect of COVID-19 pandemic, is the key for the development of Oncology and Surgery in Bulgaria. It would lead to improved recommendations and strategies for the diagnosis, treatment and follow-up of these patients.

Keywords: oncology, COVID-19, morbidity, mortality

The whole concept has no public funding, subsidy or sponsorship

Пандемията от COVID-19 изправи света и всички здравни системи пред сериозно предизвикателство, засягайки цялото общество и една от най-уязвимите групи – пациентите със злокачествени заболявания. Въпреки усилията, които се полагат в посока подобряване на диагностиката и лечението на тези болни, все пак COVID-19 пандемията от началото на 2020 година доведе до значителни промени в организацията и лечението на пациентите.

Цел: Целта на настоящото проучване е да представим въздействието от COVID-19-пандемията, отчитайки промените, поведението и усложненията, касаещи организацията, лечението и потенциалните далечни резултати при пациентите с онкологични заболявания.

Методи: Направихме проспективно сравнително проучване на онкопациентите, регистрирани в Български национален раков регистър (БНРР) преди пандемията (2017, 2018 и 2019 г.) и на тези регистрирани по време COVID-19 (2020 и 2021 г.), анализирайки най-честите локализации – рак на гърда (РГ), дебело черво(ДЧ), бял дроб и простата. Допълнително сравнихме пациенти, лекувани с РГ в Клиниката по гръдна хирургия на УСБАЛО. Пациентите бяха разделени в две групи – група на пациенти, лекувани преди обявяване на пандемия в страната ни и група на пациентите, оперирани след това.

Резултати: Отчитаме значителен спад в регистрираните онкологични пациенти през COVID-19–пандемията в сравнение с предходния период (РГ – 3588 пациента през 2017 г. и 2981 през 2021 г.; ДЧ – 4270 през 2017 г. и 2442 – 2021 г.). (Табл.1)

Табл. 1. Абсолютен брой новозаболели от онкологични заболявания в страната за периода 2017 - 2021 г. (източник на данните – БНРР)

Локализация	2017	2018	2019	2020*	2021*
Общо онкологични заболявания	32 629	30 968	31 935	28 105	23 684
Коло-ректален карцином	4 270	4 042	4 130	3 670	3 194
Бял дроб	3 582	3 504	3 671	3 288	2 442
Гърда	3 588	3 393	3 515	2 981	2 755

Простата	2 405	2 283	2 497	2 129	1 657

*Данните за 2020 и 2021 г. са предварителни.

Намаляването на брой регистрирани пациенти в голяма степен се дължи на приоритизиране на пациентите с COVID-19 за сметка на пациентите, които не изискват спешна хоспитализация. Организационните промени и преструктурираната също рефлектираха - намаляване на общия леглови капацитет за сметка на разкриване на леглови фонд за пациенти с Корона-вирусна инфекция, доведе до ограничаване на възможностите за плановия прием и оперативна дейност. Амбулаторните посещения също бяха ограничени, което допълнително въздейства върху възможността за извършване на профилактични прегледи, а и проследяване на тези пациенти. Това от своя страна води освен до намаляване на броя новодиагностицирани случаи, но и до спад в диагностиката на рецидивите.

Установяваме статистическа разлика в и смъртността, която се е увеличила дори при по-малкия брой регистрирани пациенти (РГ: през 2019 г. – 19,3%, 2020г. – 20,6 %; ДЧ: през 2019 г. – 38,8%, 2020г. – 38,5 %;). (Табл.2)

Табл. 2. Смъртност от онкологични заболявания в страната за периода от 2017 до 2020 г. (източник на данните – БНРР и НСИ)

Година	**Локализация**	**Брой общо**	**Фактич. общо***
2017	**Общо онкологични заболявания починали**	**17339**	**245,0**
2017	ДЕБЕЛО ЧЕРВО	1673	23,6
2017	РЕКТОСИГМОИДАЛНА ОБЛАСТ	272	3,8
2017	ПРАВО ЧЕРВО	494	7,0
2017	БРОНХИ И БЯЛ ДРОБ	3355	47,4
2017	МЛЕЧНА ЖЛЕЗА	1243	17,6
2018	**Общо онкологични заболявания починали**	**17369**	**247,2**
2018	ДЕБЕЛО ЧЕРВО	1679	23,9
2018	РЕКТОСИГМОИДАЛНА ОБЛАСТ	237	3,4
2018	ПРАВО ЧЕРВО	533	7,6
2018	БРОНХИ И БЯЛ ДРОБ	3333	47,4
2018	МЛЕЧНА ЖЛЕЗА	1244	17,7
2019	**Общо онкологични заболявания починали**	**18185**	**260,7**
2019	ДЕБЕЛО ЧЕРВО	1926	27,6
2019	РЕКТОСИГМОИДАЛНА ОБЛАСТ	112	1,6
2019	ПРАВО ЧЕРВО	669	9,6
2019	БРОНХИ И БЯЛ ДРОБ	3473	49,8
2019	МЛЕЧНА ЖЛЕЗА	1347	19,3
2020	**Общо онкологични заболявания**	**18425**	**265,7**

	починали		
2020	ДЕБЕЛО ЧЕРВО	1869	27,0
2020	РЕКТОСИГМОИДАЛНА ОБЛАСТ	143	2,1
2020	ПРАВО ЧЕРВО	653	9,4
2020	БРОНХИ И БЯЛ ДРОБ	3459	49,9
2020	МЛЕЧНА ЖЛЕЗА	1430	20,6

* Фактическата заболяемост е на 100 000 души население.

Високата смъртност може да се обясни с напредналия стадий на първична диагностика на тези заболявания, а също и с по-фудроянтното протичане при комбинацията им с COVID-19.

Сравнявайки пациентите, лекувани с РГ в Клиниката по гръдна хирургия на УСБАЛО, потвърждаваме данните за намаляване на броя пациенти, оперирани с РГ – 623 през втория период, спрямо 742 преди обявяване на пандемията (с 119 по-малко). Отчитаме значително увеличаване и на интервала от време между диагностициране на пациентите и тези достигнали до оперативно лечение във втората група, което е обвързано и с процентно повишаване на броя авансирали случаи (увеличение на Т2-туморите с 3,8% и увеличение на пациентите с налични далечни метастази с 9,7%). Увеличението на пациентите в напреднал стадий (Графика 1) е свързано и с изчакателния подход от страна на пациентите поради страх от заразяване със SARS-CoV-2 по време на посещение в болница, а от друга страна - и поради намален кадрови ресурс в резултат на пренасочване на медицински и помощен персонал в отделения, специализирани за борба с COVID-19, като приоритетна задача на здравеопазването.

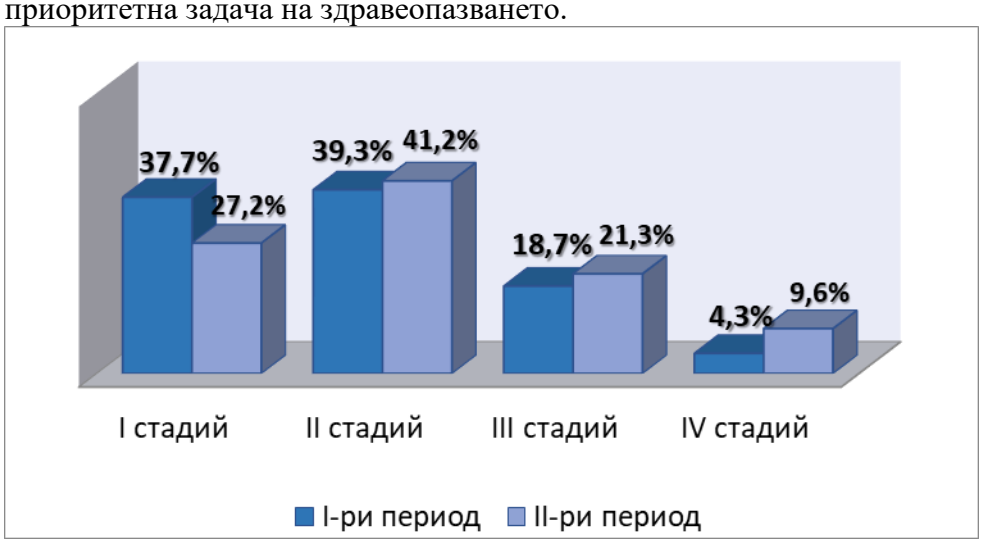

Графика 1. Стадийно разпределение на пациентите с РГ в двата периода – преди и по време на Ковид-пандемията

Пациентите, претърпели предоперативна химиотерапия през първият период (15,6%), са значително повече от тези във втория период (едва 8,2%). Статистически значими разлики отчитаме и при диагностицираните рецидиви на РГ, поради отлагане в процеса на проследяване на пациентите.

Обсъждане: COVID-19 пандемията постави света пред нуждата от спешна реорганизация и адаптирано разпределение на здравни ресурси, персонал и инфраструктура. Внезапното нарушаване на рутинната медицинска помощ обаче, включително и при лечението на

онкологичните пациенти, доведе до необходимост за изграждане на насоки за тези пациенти, свързани с приоритизиране и организиране на диагностични, лечебни и проследяващи мероприятия.

Решенията на световните онкологичните организации препоръчват индивидуализиране при поведението на пациентите, отчитайки обаче реалностите в страната и предоставяйки критерии за подбор за предоставяне на услуги според засягането на всяка държава/регион и според честотата и тежестта на COVID-19 пандемията.(1) Съществено внимание се обръща на възможността максимално да се използват технологичните опции на телемедицината чрез мобилна и видео-връзка. (2)

С цел отчитане на различията в поведението при онкологичните пациенти по време на Корона-вирусната пандемия, е направено проучване включващо 109 онколози от 18 страни в Европа (n=93), САЩ (n=5) и Латинска Америка (n=11). 60,6% от участниците съобщават за намаляване на клиничната активност, а 28,4% компенсират чрез увеличаване на изследователската си дейност. Установява се по-ранно прекратяване на палиативното лечение в 32,1% от центровете. Очаква се и значително намаляване на дейностите по клинични изпитвания в 37% от тези центрове. (7)

Пациентите със злокачествени заболявания бяха включени към групата на високорисковите от заразяване с COVID-19. Именно поради тази причина се включиха схеми на лечение с по-дълги интервали, предпочитание към перорално лечение вместо интравенозно, по-ранно прекратяване на палиативно лечение, употреба на хипофракционирана лъчетерапия вместо стандартна лъчетерапия и разширена употреба на телемедицина. (8,9) Всички тези мерки бяха използани въз основа на експертни становища, но при липса на строги научни доказателства.(10) Ето защо тези промени вероятно ще имат освен краткосрочно, но и дългосрочно въздействие върху онкологичните резултати.

Като особена трудност обаче може да се дефинира определянето на косвени последици от пандемията COVID-19 по отношение на онкологията, като например намаления брой на новодиагностицираните с рак (без промяна в реалната заболяваемост) по време на пандемията поради забавяне или прекъсване на процедури за скрининг на рак.(3,4) Прогнозите за очакван кумулативен излишък от смъртни случаи от злокачествени заболявания, които могат да бъдат избегнати през следващите години, могат да бъдат оценени само чрез моделиращи проучвания (5,6), включващи данни на националните ракови регистри.

Заключение: Обсъждането на проблемите и стандартизиране на поведението при лечението на пациентите със злокачествени заболявания, отчитайки настъпилите промени в резултат на COVID-19 пандемията, е ключова за развитието на Онкологията и Хирургията, не само в България. Това в дългосрочен план би довело до по-ефективно поведение и подобрени препоръки и стратегии за диагностика, лечение и проследяване на тези пациенти.

Използвана литература:

1. Giuseppe Curigliano, Maria Joao Cardoso, Philip Poortmans, Oreste Gentilini, Gabriella Pravettoni, Ketti Mazzocco, Nehmat Houssami, Olivia Pagani, Elzbieta Senkus, Fatima Cardoso, on behalf of the editorial board of The Breast. Recommendations for triage, prioritization and treatment of breast cancer patients during the COVID-19 pandemic. The Breast 52 (2020) 8-16. https://doi.org/10.1016/j.breast.2020.04.006
2. Hollander JE, Carr BG. Virtually perfect? Telemedicine for covid-19. N Engl J Med 2020. https://doi.org/10.1056/NEJMp2003539.

3. Dinmohamed AG, Visser O, Verhoeven RHA, et al: Fewer cancer diagnoses during the COVID-19 epidemic in the Netherlands. Lancet Oncol 21:750-751, 2020 Crossref, Medline, Google Scholar
4. COVID-19 Delays Cancer Screenings. Cancer Discov 10:OF4, 2020 Google Scholar
5. Maringe C, Spicer J, Morris M, et al: The impact of the COVID-19 pandemic on cancer deaths due to delays in diagnosis in England, UK: A national, population-based, modelling study. Lancet Oncol 21:1023-1034, 2020 Crossref, Medline, Google Scholar
6. Sharpless NE: COVID-19 and cancer. Science 368:1290, 2020 Crossref, Medline, Google Scholar
7. Concetta Elisa Onesti, Marco Tagliamento, Giuseppe Curigliano, Nadia Harbeck et al. Expected Medium- and Long-Term Impact of the COVID-19 Outbreak in Oncology. CO Global Oncology no. 7 (2021) 162-172
8. Onesti CE, Rugo HS, Generali D, et al: Oncological care organisation during COVID-19 outbreak. ESMO Open 5:e000853, 2020 13.
9. Saini KS, Tagliamento M, Lambertini M, et al: Mortality in patients with cancer and coronavirus disease 2019: A systematic review and pooled analysis of 52 studies. Eur J Cancer 139:43-50, 2020
10. Curigliano G, Banerjee S, Cervantes A, et al: Managing cancer patients during the COVID-19 pandemic: An ESMO multidisciplinary expert consensus. Ann Oncol 31:1320-1335, 2020
11. Onesti CE, Schroeder H, Rorive A, et al: 1720P how do oncological patients perceive the COVID-19 pandemic? Experience from CHU Liege in Belgium. Ann ` Oncol 31:S1010, 2020

СПОНТАННИ ХЕМАТОМИ ПРИ ПАЦИЕНТИ С COVID-19 ИНФЕКЦИЯ – ОСОБЕНОСТИ И ПОВЕДЕНИЕ

Ваня И. Митова[1], Мария Десислава А. Плачкова[1], Росен Т. Хаджиев[2], Радосвет П. Горнев[1]

[1]Клиника по обща хирургия, УМБАЛ „Лозенец“, София, България
[2]Медицински факултет, Софийски университет „Св. Климент Охридски“

Автор за кореспонденция:
Д-р Ваня Митова
Адрес: УМБАЛ „Лозенец“, Клиника по обща хирургия, гр. София, ул. „Козяк“ №1;
e-mail: vania_mitova@mail.bg;
тел:0895475710

Антикоагулантната профилактика е част от стандартното поведение при пациенти с COVID-19. Въпреки адекватната тромбопрофилактика, 1/3 от пациентите с COVID-19 и пневмония развиват белодробна емболия. Този висок процент на тромботични усложнения води до по-високи дози антикоагуланти, което от своя страна е рисково за развитие на хеморагични усложнения.

Цел: Целта на настоящето проучване е анализ на честотата, характеристиката и поведението при пациентите, хоспитализирани с COVID-19, при които са диагностицирани спонтанни хематоми като усложнение по време на болничния престой.

Методи: Извършихме ретроспективно проучване на 825 пациенти, хоспитализирани с COVID-19 за периода април, 2021 до април, 2022 год. в УМБАЛ „Лозенец“.

Резултати: От изследваната кохорта отчетохме наличие на спонтанни хематоми при 3,4% (28 пациенти), от които ретроперитонеални хематоми - 13; хематоми на предна коремна стена - 8; пекторални хематоми - 2; интраабдминални – 3; хемофталм - 1; интракраниален – 1. Всички пациенти са получавали антикоагулантна терапия. Хематомите са обективизирани чрез КТ с интравенозно проложен контраст. При част от пациентите е приложена селективна ангиография. Хирургично лечение са претърпели 57,1% (16 пациенти).

Заключение: Поведението при пациенти с COVID-19 и спонтанен хематом, като животозастрашаващо усложнение, е предизвикателство за всеки клиницист. Ето защо са необходими задълбочени проучвания,

отчитащи рисковите фактори и характеристиката на пациентите, застрашени от това усложнение, което да даде възможност за изграждане на алгоритъм за поведение.

Ключови думи: хематом, COVID-19, поведение

*За проучването не е използвано допълнително финансиране.

SPONTANEOUS HEMATOMAS IN PATIENTS WITH COVID-19 INFECTION - FEATURES AND MANAGEMENT

Vanya I. Mitova[1], Maria Desislava A. Plachkova[1], Rosen T. Hadjiev[2], Radosvet P. Gornev[1]

[1]General Surgery Department, "Lozenetz" University Hospital, Sofia, Bulgaria
[2]Medical Faculty, Sofia University "St. Kliment Ohridski"

Correspondence author: Dr. Vanya Mitova
Address: "Lozenetz" University Hospital, 1, Kozyak Str., Sofia, Bulgaria
Email: vania_mitova@mail.bg
Mobile: +359895475710

Anticoagulant prophylaxis is part of the standard treatment in patients with COVID-19. Despite adequate thromboprophylaxis, 1/3 of the patients with COVID-19 and pneumonia develop pulmonary embolism. The high rate of thrombotic complications leads to higher doses of anticoagulants, which could increase a risk of hemorrhagic complications.

Aim: The aim is to analyze the frequency, characteristics and management to patients, hospitalized with COVID-19 who have been diagnosed with spontaneous hematomas as a complication during their hospital stay.

Methods: In this retrospective study, we investigated data from 825 patients hospitalized with COVID-19 for the period of April, 2021 to April, 2022 at "Lozenetz" University Hospital.

Results: 3,4% (28 patients) were diagnosed with spontaneous hematomas: retroperitoneal hematomas - 13; hematomas of the abdominal wall - 8; pectoral hematomas - 2; intra-abdominal hematomas - 3; hemophthalmos - 1; intracranial hematomas - 1. All patients received anticoagulant therapy. Hematomas were proven by CT with intravenous contrast.Selective angiographies were performed in some patients. 57.1% (16 patients) underwent surgical treatment.

Conclusion: Clinical management of patients with COVID-19 and spontaneous hematoma, as a life-threatening complication, is a challenge for any clinician. That's why it is necessary more clinical studies on risk factors and characteristics of the at-risk patients, which can use for making a treatment algorithm.

Key words: hematoma, COVID-19, management

The whole concept has no public funding, subsidy or sponsorship

Антикоагулантната профилактика е част от стандартното поведение при пациенти с COVID-19. Въпреки адекватната тромбопрофилактика, 1/3 от пациентите с COVID-19 и пневмония развиват белодробна емболия. Този висок процент на тромботични усложнения води до по-високи дози антикоагуланти, което от своя страна е рисково за развитие на хеморагични усложнения.
Цел: Целта на настоящето проучване е анализ на честотата, характеристиката и поведението при пациентите, хоспитализирани с COVID-19, при които са диагностицирани спонтанни хематоми като усложнение по време на болничния престой.
Методи: Извършихме ретроспективно проучване на 825 пациенти, хоспитализирани с COVID-19 за периода април, 2021 до април, 2022 год. в УМБАЛ „Лозенец".

Резултати: От изследваната кохорта отчетохме наличие на спонтанни хематоми при 3,4% (28 пациенти), от които ретроперитонеални хематоми - 13; хематоми на предна коремна стена - 8; пекторални хематоми (в аксиларна област) - 2; интраабдминални – 3; хемофталм - 1; интракраниален – 1.

Отчитайки времевите интервали от хоспитализацията до диагностицирането на спонтанните хематоми, най-много са пациентите диагностицирани през втората седмица от хоспитализацията им: 42.86% (12 пациенти), последвани от тези, при които спонтанен хематом е дигностициран през първата седмица - 32.14% (9 пациент). 82.15% от пациентите са на възраст над 60 год., като средната възраст е 70,8. Съотношението мъже:жени е 9:19.

Сравнявайки кръвногруповата принадлежност, прави впечатление високият процент на пациентите с кръвна група „0“ - 46.43% (13 пациенти). 92.86% (26 пациенти) са лекувани в Интензивно Ковид- отделение, като 60,71% (17 пациенти) са били на апаратна вентилация по време на установяване на кървенето. Всички пациенти са с мининум едно придружаващо заболяване, а само двама са с желязодефицитна анемия при постъпването и преди появата на хематом. (Табл. 1)

Таблица 1. Характеристика на пациентите спрямо придружаващите заболявания.

Придружаващи заболявания	Пациенти	%
Артериална хипертония	17	60.71%
Захарен диабет	8	28.57%
Бронхиална астма	7	25%
Исхемична болест на сърцето	6	21.43%
Остро или хронично бъбречно заболяване	5	17.86%
Обезитас	5	17.86%
Белодробна тромбемболия	5	17.86%
Холелитиаза	4	14.2%
Заболявания на опорно-двигателния апарат	3	10.71%
Анемия	2	7.14%
Съдови заболявания	2	7.14%
Хипотиреоидизъм	1	3,57%

При всички пациенти е провеждана антикоагулантна терапия – при 23 от пациентите е прилагам нискомолекулярен хепарин подкожно, а 5 пациента са получавали Heparin като постоянна инфузия, поради изключително високи стойности на D-димер.

Хематомите са обективизирани чрез ехография и КТ с контрастно усилване (компютърна томографска ангиография). При двама от пациентите с ретроперитонеални хематоми е проведена селективна ангиография с верифициране на кървене от лумбални артерии.

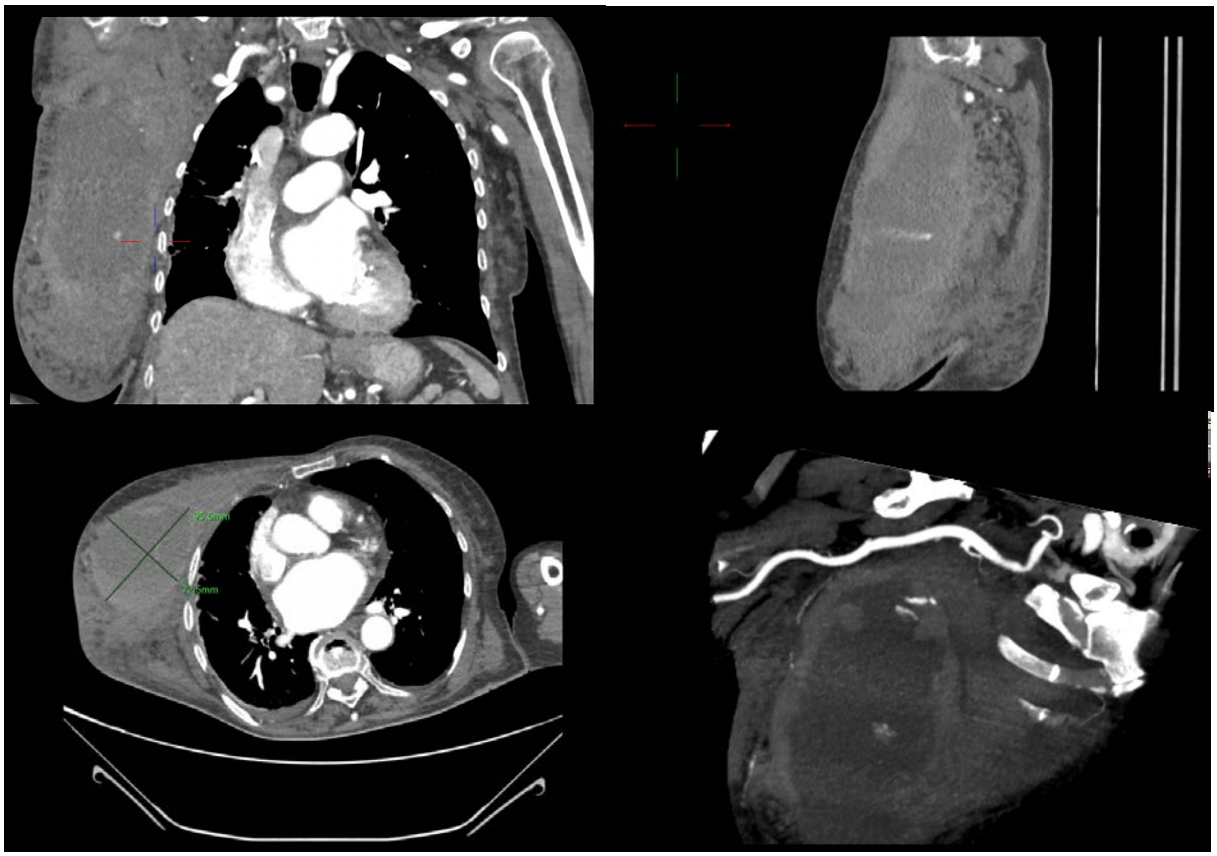

Фигура 1. КТ образи на пациентка с хематом в дясна аксиларна област, обхващащ пекторалните мускули и дясната гърда.

Хирургично лечение са претърпели 57,1% (16 пациенти): интраабдоминални хематоми – 3; ретроперитонеални хематоми - 7; хематоми на предна коремна стена - 4; пекторални хематоми – 2. Източник на кървене е верифициран само при четирима пациенти, при които е извършена дефинитивна хемостаза.

Обсъждане: Пациентите с COVID-19 са изложени на повишен риск от коагулопатия, което в най-голяма степен може да се обясни с тежкото им общо състояние, наличие на цитокинова буря и/или с вирусен сепсис.

След постмортален белодробен хистопатологичен анализ на пациенти с COVID-19 (6,7) са идентифицирани тромбоцитно-фибринови микротромби в малки периферни съдове на белодробното дърво (диаметър <1 mm), което доказва връзката на COVID-19 с наличието на коагулопатии и тромботични усложнения. В тази връзка различни институции и експертни групи въведоха като задължително антитромботичната профилактика при лечението на пациенти с тежка форма на COVID-19 (8,9)

Тази профилактика обаче, особено в комбинация с намален брой тромбоцити, води до повишен риск от кървене и проява на хематоми с нетипична локализация. Те могат да бъдат спонтанни или да бъдат предизвикани дори от лека травма. (1) Mattioli et al. (5) съобщават за различни атипични хематоми при пациенти с COVID-19 на терапевтични антикоагуланти, като подчертават ролята на анти-фактор X и неговото значение за плазмените нива на хепарин. Последните проучвания подчертават за наличието на индуцирана от хепарин тромбоцитопения (10) и съобщават за повишаване на процента пациенти, развиващи бъбречна недостатъчност при коронавирусна инфекция. Това води до

увеличен полуживот на хепарина, циркулиращ в плазмата (5), което пък води до „псевдо-предозиране“, увеличавайки риска от кървене.
Няма категорични данни в световната литература за честотата на спонтанните хематоми при пациенти с тежък COVID-19. Повечето данни се базират на отделни докладвани клинични случаи. При проведено проучване на 400 пациенти, приети поради инфекция с COVID-19, е отчетена обща честота на венозни тромбози от 9,5%, при 4,8% е диагностицирано кървене, а при 2,4% от пациентите е установено масивно кървене, без уточняване на източник. (2)
Компютърната томографска ангиография е от съществено значение за диагностицирането на хематоми, тъй като позволява да се установи размерът и местоположението (3), а при 95,2% от случаите се идентифицира източникът на кървене. (4)
След клинична оценка, наличните терапевтични възможности за поведение при спонтанни хематоми са: поддържащо лечение и кръвопреливане, ангиографска емболизация или хирургично лечение. (11)
Ендоваскуларното лечение с емболизация при хематоми е минимално инвазивна, безопасна и ефективна техника (12, 13) с успех от 90%. (4) Понастоящем това е избор за лечение на активно артериално кървене. Пациентите имат ранно възстановяване, със съкратен болничен и реанимационен престой. Рецидивите след емболизация са редки и обикновено са резултат от тежка консумативна коагулопатия. (4)
Комбинацията от SARS-CoV-2 инфекция и наличие на спонтанни хематоми е свързана с по-висок риск от смърт, изчислен на 32,4%. Без налична инфекцията със SARS-CoV-2, общата смъртност от спонтанни хематоми, е 4,5%. (14)
Заключение: Поведението при пациенти с COVID-19 и спонтанен хематом, като животозастрашаващо усложнение, е предизвикателство за всеки клиницист. Ето защо са необходими задълбочени проучвания, отчитащи рисковите фактори и характеристиката на пациентите, застрашени от това усложнение, което да даде възможност за изграждане на алгоритъм за поведение.

Използвана литература:

1. Taleja H., Nair V.V., Yadav S., Venkatnarayanan R., Roy N., Rao P. Spontaneous Hematomas in COVID-19 Patients on Low-Molecular-Weight Heparin. Dubai Med J 2021;4:285–290
2. Al-Samkari H, Karp Leaf RS, Dzik WH, Carlson JCT, Fogerty AE, Waheed A, et al. COVID-19 and coagulation: bleeding and thrombotic manifestations of SARS-CoV-2 infection. Blood. 2020 Jul 23;136(4):489–500.
3. Nakamura H, Ouchi G, Miyagi K, Higure Y, Otsuki M, Nishiyama N, Kinjo T, Nakamatsu M, Tateyama M, Kukita I, Fujita J. Case Report: iliopsoas hematoma during the clinical course of severe COVID-19 in two male patients. Am J Trop Med Hyg. 2021;104(3):1018–21.
4. Doham A, Darnige L, Sapoval M, Pellerin O. Spontaneous soft tissue hematomas. Diagn Interv Imaging. 2015;96:789–96.
5. Mattioli M, Benfaremo D, Fustini E, Gennarini S. Atypical spontaneous hematomas in a patient with severe coronavirus disease 2019 (COVID-19). Semin Thromb Hemost. 2020;46:856–8.
6. CarsanaLSonzogniANasrAPulmonary post-mortem findings in a large series of COVID-19 cases from Northern Italy.medRxiv. 2020; 2020.04.19.20054262.
7. Tian S, Hu W, Niu L, et al. Pulmonary Pathology of Early-Phase 2019 Novel Coronavirus (COVID-19) Pneumonia in Two Patients With Lung Cancer. J Thorac Oncol 2020;15:700-4.
8. Shanghai Clinical Treatment Expert Group for COVID-19. Comprehensive treatment and management of coronavirus disease 2019: expert consensus statement from Shanghai (in Chinese). Chin J Infect 2020.
9. Thachil J, Tang N, Gando S, et al. ISTH interim guidance on recognition and management of coagulopathy in COVID-19. J Thromb Haemost 2020;18:1023-6.

10. Lucatelli P, De Rubeis G, Citone M, Lucarelli NM, Pasqualini V, Sturiale M, Giuliani S, Rosati M, Ceccherini C, Corona M, Mosconi C, Utili A, Argirò R. Heparin-related major bleeding in Covid-19-positive patient: perspective from the outbreak. Cardiovasc Intervent Radiol. 2020;43:1216
11. Mondie C, Maguire NJ, Rentea RM. Retroperitoneal Hematoma. Treasure Island, FL: StatPearls Publishing; 2020
12. Bargellini I. Spontaneous bleedings in COVID-19 patients: an emerging complication. Cardiovasc Intervent Radiol. 2020.
13. Palumbo D, Guazzarotti G, De Cobelli F. Spontaneous major haemorrhage in covid-19 patients: another brick in the wall of SARS-Cov-2- associated coagulation disorders? JVIR sep. 2020; 31(9):148–50.
14. Dohan A, Darnige L, Sapoval M, Pellerin O. Spontaneous soft tissue hematomas. Diagn Interv Imaging 2015;96(7-8):789–796

СЛУЧАЙ НА COVID- 19 ИНФЕКЦИЯ, УСЛОЖНЕНА С ТЕЖКА И ПРОГРЕСИРАЩА ХЕМОРАГИЯ ОТ ДОЛЕН ИНТЕСТИНАЛЕН ТРАКТ, ДОВЕЛА ДО ХЕМОРАГИЧЕН ШОК И ЛЕТАЛЕН ИЗХОД /СЛУЧАЙ ОТ ПРАКТИКАТА/

Д.Стойков, П.Маринова, З.Горчева

Катедра“ Хирургически болести“
Катедра „ Гастроентерология“
Медицински Университет – Плевен

Цел

Целта на насточщото проучване е да опишем случай на пациент с COVID- 19 двустранна белодробна инфекция, усложнена с тежка и прогресираща хеморагия от долен интестинален тракт, довела до хеморагичен шок и летален изход.

Материали и методи

Направен е ретроспективен анализ на документацията и резултатите от инструментални и параклинични изследвания, както и анализ на хода на заболяването и приложеното лечение. Използвали сме болничната база данни Gamma code master, както и данни от оперативни, патоанатомични журнали и аутопсионнен протокол. Направили сме преглед на научната литература по тази тематика чрез световни бази данни PubMed .

Резултат

Касае се за пациент- С. Б. М. - 73 год. , женски пол, кавказка раса.

Постъпва на 03.05.2020г. за лечение в Клиника по Инфекциозни болести на УМБАЛ» Д-р Г. Странски» - гр. Плевен, по спешност по повод на повишаване на температурата , отпадналост, задух и кашлица с жълти храчки. Оплакванията датират от 3- 4 дни преди хоспитализацията. На 30.04.2020 е направена проба за COVID-19, като резултата е отчетен на 03.05.2020 положителен. Пациентката е била контактна на инфекцията, от нейния съпруг, който е бил с положителна проба за COVID-19.

Обективен статус при хоспитализация в Клиника по Инфекциозни болести:

Жена на видима възраст, отговаряща на действителната. В уведено общо състояние, контактна, адекватна, афебрилна.

Кожа и видими лигавици – бледа, без обрив; Видими лигавици- влажни;

Бял дроб – двустранно отслабено везикуларно дишане, сухи хрипове върхово, тахипнея- ДЧ – 24/мин.

Сърце- РСД, честота 69/мин, глуховати тонове, АН 130/80.

Корем- палпаторно мек, неболезнен, коремни органи не се подават на палпация, умерена перисталтика.

Крайници- б.о.

Придружаващи заболявания:
Хронична застойна сърдечна недостатъчност, ИБС. Ритъмни и проводни нарушения на сърдечната дейност. AV блок II степен(2:1), Десен бедрен блок, Ляв преден фасцикуларен блок.Имплантиран постоянен електро-кардио стимулатор. Артериална хипертония – III ст. Диабетес мелитус – II тип. Състояние след операция за сенилна катаракта на двете очи. Статус пост Са гладуле маме ет мастектомия декстра с последващи лъче и химиотерапия. Таласемия минор с лекостепенен анемичен синдром.
Пациентката е консултирана с пулмолог по спешност при приемането и е назначена комплексна терапия, включваща следната терапевтична схема:
Meronem 3x1 gr., Linezolid 2x600 mg, Methylprednisolon 40+ 20 mg, Furantril 2x1 amp, Transmetil 2x0,5g. i.v., Immunovenin 10 amp i.v. в 5 последователни дни, ,Quamatel 2x 1 fl.i.v., Fraxiparin 0,6 s.c. На 6- ти ден от началото на лечението е добавен Tigacyclin 2x50 mg i.v., а на 9-ти ден антимикотик- Exomax (Fluconasole)- 200mg i.v., BCP, Insulin Novo Mix 30- 20 E сутрин и 20 E вечер.
Обективното състояние продължава да бъде увредено, въпреки, че има редукция на задуха и сухата кашлица.
На 7 -ми ден от лечението, пациентката съобщава за изхождане на течно- кашеви фекалии, без патологични примеси, а на 10- ти ден от лечението тя колабира след изхождане на ясна кръв и коагулуми. След консултация с хирург и реаниматор, пациентката е преведена в Клиника по Анестезиология , Реанимация и Интензивно лечение.
Обективно, тя е в тежко общо състояние, бледа, изпотена, но контактна, адекватна.
Кожа и видими лигавици – бледи; Дишането е било спонтанно с кислородна маска;
Белодробен статус- отслабено везикуларно дишане двустранно..
Сърдечен статус- РСД, пейсмекаров ритъм 73/мин, АН 80/40;
Корем – над нивото на гръдния кош с мекоеластични коремни стени, неболезнен при палпация. НГС- хематинни материи. Пер ректум- кървенисти изхождания.
Уретрален катетър – 50 мл. бистра урина. Крайници – без отоци.
От хемограмата при хоспитализация показателите Хемоглобин (HGB) - 97.0; Хематокрит (HCT) - 0.304; и Еритроцити (RBC) - 4.7; Тромбоцити (PLT)- 236 търпят срив до Хемоглобин (HGB) - 40.0; Хематокрит (HCT) - 0.11; и Еритроцити (RBC) - 1.78; Тромбоцити (PLT)-214
В терапевтично отношение е спрян антикоагуланта, на който е била в продължение на 10 дни, и са започнати кръвоспиращи медикаменти, BCP и трансфузия на изогрупова кръв и прясно замразена плазма (ПЗП). Въпреки това с картината на прогресиращ хеморагичен шок, пациентката е оперирана по спешност. Оперативната интервенция е била с животоспасяващ характер, на фона на висок анестезиологичен риск- ASA- IV (15 т.).
При експлорация на коремни органи , тънките черва са били изпълнени с кръв. Поради налични хематинни материи от назо- гастричната сонда, е извършена пилоро-дуоденотомия. В проксимална и дистална посока са ревизирани стомах и дуоденум – не е установено кървене от тях. Направени са три ентеротомии на различно ниво по дължината на тънкото черво, на места суспектни за кръв в чревния лумен. На две от тях е намерена венозна кръв в лумена. Последната ентеротомия не позитивира кървене в лумена, което е определило проксималната линия на последващата тънкочревна резекция. В дистална посока е извършена частична резекция на йеюном и тотална на илеум. Поради суспекция за кръв в цекум и десен колон и предоперативните данни за масивна ректорагия до

хеморагичен шок се прецени за удачно извършването и на дясна хемиколектомия с оглед по- честото кървене в този участък. Резециран е десен колон до ниво на флексура хепатика. Последва Л-Л йеюно- трансверзо анастомоза с непрекъснат шев на два етажа.
От този момент нататък пациентката е била на изкуствена белодробна вентилация-BIPAP, PEEP- 21-15-6 mbar, Fi O_2 - 0,5, задоволителен кръвно- газов анализ, в състояние на медикаментозна кома.
Отчетено е влошаване на анемичния синдром и на коагулационния статус. Настъпва срив и в тромбоцитния ред- Plt- 66. След консултация с хематолог е започнато лечение с Protromplex Total NF 600 UI- i.v. и трансфузия на тромбомаса. На фона на тази мощна субституираща терапия, с ежедневно преливане на Еритроцитна маса, ПЗП, тробоцитен концентрат, пациентката екстериоризира наново ректорагия на 10 -ти следоперативен ден. Ректорагията е профузна, с интермитентен характер- спира след инфузията на Protromplex, а при преминаване на неговото дейсвие- започва отново екстериоризация.
От проведените ендоскопски изследвания на гастро-интестинален тракт на 17 –ти следоперативен ден –от горната ендоскопия- данни за ангиодисплазия на стомаха, разположена в областта на антрум, по голяма кривина, която не сангвинира в хода на изследването. Извършено е инфилтриране на 15 ml Адреналин около ангиодисплазията. Източник на кървене не е установен, въпреки че постбулбарно в дуоденума е имало ясна кръв.
От долната ендоскопия- фиброколоно скопия се оглежда само дистална част на сигма, която е била изпълнена с обилно количество ясна кръв и пресни коагулуми.
С оглед на резекцията на широк сегмент от гастро-интестиналния тракт и дясна хемиколектомия е обсъдено продължаване на консервативното лечение с трансфузия на прокоагуланти и кръвни продукти.
Към терапията е добавен и Novoseven 2 mg. i.v.
Тежкото общо състояние персистира, пациентката е трайно фебрилна (температура над 38ºC). От взетите хемокултури се изолира Acinetobacter Baumanii - мултирезистентен, а от урокултура- Candida spp. , при положителни проби за SARS- CoV-2 IgM(+) и SARS-CoV-2 IgG(+) .
На фона на комплексното лечение, пациентката не спира да екстериоризира, става хемодинамично нестабилна. На 21- ви следоперативен ден се налага реоперация поради неовлядяемо кървене от долен интестинален тракт и развитие на хеморагичен шок.
Интраоперативната находка е била дилатирано и изпълнено с кръв дебело черво. Извършена е интраоперативна фиброколоноскопия, при която се установява дифузно кървене от лигавицата в областта на колон трансверзум и лява флексура. Мобилизиран е колон трансверзум, предходната анастомоза е развалена. Отпрепарирана е лява флексура, колон десценденс и проксимална част на сигма. В същия обем е извършена интемедиерна резекция на дебело черво. Чревният тракт е възстановен с йейюно-сигмо-латеро-латерална анастомоза.
От изпратените за хистологична верификация оперативни спесимени се установява , че тънкото черво е с изразен оток и конгестия на субмукоза и мукоза, с наличие на фибринни микротромби и огнищни лимфоцитарни възпалителни инфилтрати в серозата. Микроскопски дебелото черво е с изразен оток в субмукозата и хиперемия в разнокалибрени съдове, отново с оскъдни лимфоцитарни инфилтрати в мукозата.

Следоперативният период е крайно тежък и затегнат. Персистира тежкото общо състояние. Пациентката е хемодинамично нестабилна, на продължителна апаратна вентилация с високоинвазивни режими, трайно фебрилна- трмпература над 38ºС.

Интензивното лечение е по следната схема Diflucan 400 mg i.v., Tigacil 2x50 mg i.v., Linezolid 2x600 mg i.v., Meronem 3x1,0 g i.v., Sumamed 500 mg i.v., Probitor 2x40 mg i.v., Dicynon 4x4 amp., Ca gl 2x1 amp.i.v., Remestip 1mg i.v. Protromplex 600 IU, Furanthril 60x60 mg, Colistin 3x1 mln i.v., Vit C 2x10 ml, Perfalgan 2x1 fl.,Vit B complex 2x1 amp. i.v.,Omnibiotic 2x1 sache, Dobutrex 10 ml/h, Dopamin 10 ml/h, Dormicum 3 ml/h. Водно-солеви, аминокиселинни и глюкозни разтвори. Имуномодулатори- до прелято общо количество 60 амп. Хуман - серум албумин – до прелято общо количество 1400 мл. Тромбомаса- до прелято общо количество 34Е. ПЗП – до прелято общо количество – 9100мл. Ер- коцентрат – до прелято общо количество 13099мл.

Въпреки комплексното лечение, пациентката прави тежък срив на хемодинамиката, поради продължаващо кървене от долен интестинален тракт и завършва летално.

Дискусия: Анализът на клиничното протичане на хеморагията от ГИТ на пациентката ни насочва към няколко основни момента в протичането на заболяването:

Бързият срив /буквално за часове/ на хемодинамиката и изпадането в хеморагичен шок, при липсата на сериознана причина за кървене при горната ендоскопия. Колоноскопия не е извършена, поради това, че болната не е подготвена.

Щателната ревизия на тънките и дебелите черва не открива от вън причина за кървене.

Опериращия екип започва оперативната намеса с пилоро-дуоденотомия и категорично установява, че в този участък на ГИТ няма кървене. Следва ентеротомия в участък, в който се установява наличие на кръв. Следва нова ентеротомия на горната граница, на която прозира кръв през чревната стена и тя подтвърждава наличието. Последната трета е на 20см прок на 20см проксимално от втората. Нормално чревно съдържимо. Това е и проксималната граница на резекцията на ниво средна дистална 1/3 еюнум. Резекцията обхвана дисталната част на еюнум, илеума и поради наличието на голямо кръв в цекум и колон асценденс се резецира и десния колон. Това е обичайната тактика в случаите, когато не е открит ясен източник на кървене.

Следва тежък следоперативен период като болната е интубирана, с фебрилитет до 38^0 С с възстановяване на пасажа на 4-ти следоперативен ден. Без клинични данни за кървене до десетия следоперативен ден, когато отново екстериоризира кървене от ГИТ. Приложението на Protromplex спира кървенето за 24-48 часа, след което следва нов рецидив. След третата доза ефектът му се изчерпва и след консултация с хематолог се прилага Novoseven, който също няма ефект.

На 21 следоперативен ден, след изчерпване на всички възможности за консервативно лечение, лекарски консилиум се взема решение за нова резекция на дебелото черво, тъй като на ендоскопиите се установява голямо количество кръв и тереангиектазии в чревната мукоза. Тъй като еюнума е с дължина на критичната точка за преживяване, се резецира само дебелото черво. При втората оперативна намеса не са открити каквито и да било следоперативни усложнения. Анастомозата е заздравяла първично, в корема нямаше сраствания и дори и намек за възпалителни интраперитонеални усложнения. Не са наблюдавани и проблеми в областта на пилоро-дуодено томията, въпреки извършването на няколко горни и долни ендоскопии след десетия следоперативен ден като от долу е достигано до еюно-транзверзо анастомозата.

След втората операция болната остана в крайно тежко състояние с продължаващо профузно кървене от ГИТ и на петия ден след втората операция болната загина, въпреки приложените реанимационни мероприятия.
В заключение какво прави впечатление при болната. Развитието на един кръвоизлив от ГИТ в условията на COVID 19 инфекция протича много фудроянтно и е на базата на телеангиектазии по храносмилателния тракт, които в началото са в ограничен участък, но в последствие обхващат целия тракт, кръвоизливът не се повлиява от терапевтични средства.
Фебрилитетът, който съпътства протичането на заболяването не може да се обвърже със следоперативни усложнения, тъй като такива не са открити при втората оперативна намеса.

Библиография

1. Wu Z, McGoogan JM , Characteristics of and Important Lessons From the Coronavirus Disease 2019 (COVID-19) Outbreak in China: Summary of a Report of 72 314 Cases From the Chinese Center for Disease Control and Prevention. JAMA. 2020;
2. Zhou F, Yu T, Du R, Fan G, Liu Y, Liu Z, Xiang J, Wang Y, Song B, et all. Clinical course and risk factors for mortality of adult inpatients with COVID-19 in Wuhan, China: a retrospective cohort study. Lancet. 2020;395(10229):1054. Epub 2020 Mar 11.
3. Klok F. A., et al. Incidence of thrombotic complications in critically ill ICU patients with COVID-19, Thrombosis Research 191 (2020) 145–147, https://doi.org/10.1016/j.thromres.2020.04.013
4. L. Costanzo, F.P. Palumbo, G. Ardita, P.L. Antignani, E. Arosio, G. Failla, Coagulopathy, thromboembolic complications and the use of heparin in COVID-19 Pneumonia, *Journal of Vascular Surgery: Venous and Lymphatic Disorders* (2020), doi: https://doi.org/10.1016/ j.jvsv.2020.05.018.
5. Tang N, Li D, Wang X, Sun Z. Abnormal coagulation parameters are associated with 6 poor prognosis in patients with novel coronavirus pneumonia. J Thromb Haemost 2020; 18:844-847
6. Goeijenbier M, van Wissen M, van de Weg C, Jong E, Gerdes VE, Meijers JC et al. Viral 9 infections and mechanisms of thrombosis and bleeding. J Med Virol 2012; 84:1680-96
7. Magro C, Mulvey JJ, Berlin D, Nuovo G, Salvatore S, Harp J, et al. Complement 7 associated microvascular injury and thrombosis in the pathogenesis of severe COVID-19 infection: a report of five cases. Transl Res 2020 Apr 15. [Epub ahead of print]
8. Tian Y, Rong L, Nian W, He Y. Review article: gas-trointestinal features in COVID-19 and the possibility offaecal transmission. Aliment Pharmacol Ther 2020;51:843—51,http://dx.doi.org/10.1111/apt.15731.
9. Gulen M, Satar S. Uncommon presentation of COVID-19: Gastrointestinal bleeding. Clin Res Hepatol Gastroenterol (2020), https://doi.org/10.1016/j.clinre.2020.05.001
10. Huang C, Wang Y, Li X, et al. Clinical features of patients infected with 2019 novel coronavirus in Wuhan, China. *Lancet* 2020; **395:** 497–506.
11. Yang X, et al. A case of COVID-19 patient with the diarrhea as initial symptom and literature review. Clin Res Hepatol Gastroenterol (2020), https://doi.org/10.1016/j.clinre.2020.03.013
12. Fang D, Ma J, Guan J. et al. Manifestations of digestive system in hospitalized patients with novel coronavirus pneumonia in Wuhan, China: a single-center, descriptive study. *Chin J Dig*. 2020,40: Epub ahead of print (in Chinese). https://doi.org/10.3760/cma.j.issn.0254-1432.2020.0005
13. Ping A, Hongbin C, Xiaoda J, Honggang Y. Clinical features of 2019 novel coronavirus pneumonia presented gastrointestinal symptoms but without fever onset. Preprints with the *Lancet*. 2020. https://ssrn.com/abstr act=3532530
14. Thachil J, Tang N, Gando S, et al. ISTH interim guidance on recognition and management of coagulopathy in COVID-19. *J Thromb Haemost*. 2020; **18**(5): 1023- 1026.
15. Roncati L, Ligabue G, Fabbiani L, et al. Type 3 hypersensitivity in COVID-19 vasculitis [published online ahead of print, 2020 May 29]. *Clin Immunol*. 2020;217:108487. doi:10.1016/j.clim.2020.108487
16. Xiao F, Tang M, Zheng X, Liu Y, Li X, Shan H. Evidence for gastrointestinal

infection of SARS-CoV-2. *Gastroenterology*. 2020. Published online Mar 3. https://doi.org/10.1053/j.gastro.2020.02.055
17. Cavaliere K, Levine C, Wander P, Sejpal DV, Trindade AJ, Management of upper GI bleeding in patients with COVID-19 pneumonia, *Gastrointestinal Endoscopy* (2020), doi:https://doi.org/10.1016/j.gie.2020.04.028.
18. Levi M, Thachil J, Iba T, Levy JH. Coagulation abnormalities and thrombosis in patients with COVID-19. *Lancet Haematol*. 2020;7(6):e438-e440. doi:10.1016/S2352-3026(20)30145-9
19. Guan WJ, Ni ZY, Hu Y. Clinical characteristics of coronavirus disease 2019 in China. N Engl J Med. 2020;382:1708–1720.
20. Mehta P, McAuley DF, Brown M, Sanchez E, Tattersall RS, Manson JJ. COVID-19: consider cytokine storm syndromes and immunosuppression. Lancet. 2020;395:1033–1034.

ОСТЪР ПАНКРЕАТИТ.

ЕНДОСКОПСКО ЛЕЧЕНИЕ НА ПЕРИПАНКРЕАСНИ НЕКРОТИЧНИ КОЛЕКЦИИ (WON).

П. Карагьозов, Н. Шумка, И. Тишков.

Отделение по Интервенционална Гастроентерология. Аджибадем Сити Клиник УМБАЛ Токуда

Кореспондиращ автор:

Доц. Петко Карагьозов, Д.М., FASGE
Отделение по Интервенционална Гастроентерология

Аджибадем Сити Клиник УМБАЛ Токуда
Бул. „Н. Вапцаров“ 51Б
1407 София
Тел. +359 889443729

petko.karagyozov@gmail.com

Въведение и цели: Некротичните колекции, отграничени от стена- „walled-off pancreatic necrosis (WON) са късно усложнение на тежкия остър панкреатит. Инфектирането им представлява живото-застрашаващо състояние, изискващо спешна интервенция. През последните години ендоскопските дренажни техники се доказват като разумна алтернатива на хирургичните и радиологични методи с по-нисък морбидитет и болничен престой.

Целта ни е да представим началния си опит с ехоендоскопски дренаж на инфектирани WON с нов модел метални стентове и директна ендоскопска некрозектомия.

Методи: Представяме два клинични случая на пациенти с инфектирани WON, при които бе проведен ехоендоскопски дренаж, последван от директна ендоскопска некрозектомия.

Резултати: Пациентите бяха мъже, на 72 и 57 години, около 4 седмици след епизод на остър панкреатит, в тежко състояние, с персистираща коремна болка и фебрилитет. При първия първоначално се извърши трансгастрален дренаж с метален стент. От контролната компютърна томография (КАТ) се отчете значителна редукция на размерите на колекцията. Поради клинично влошаване и нова поява на фебрилитет, на 5-ия и 6-ия постпроцедурен ден се проведоха два сеанса на ендоскопска некрозектомия с отличен клиничен реаултат. При втория пациент първоначално се извърши ехоендоскопски трансгастрален дренаж с

пластмасови „двоен пигтайл“ -стентове. Поради липса на подобрение, на третия ден се извърши втора дренажна интервенция („dual gate”) с поставяне на метален стент. 15 дни по-късно поради клинично влошаване се извърши директна ендоскопска некрозектомия с отличен ефект. И в двата случаи се отчете пълно обратно развитие на некротичните колекции, подобряване в общото състояние и липса на усложнения, свързани с ендоскопската процедура.

Заключение: Ендоскопското лечение на инфектирани некротични колекции с използване на нов модел метални стентове и директната ендоскопска некрозектомия са високоефективни и безопасни и влизат в съображение при комплексното лечение на пациенти с некротичен панкреатит.

Ключови думи: Некротичен панкреатит, WON, ехоендоскопски дренаж, ендоскопска некрозектомия

ENDOSCOPIC INTERVENTIONS FOR TREATMENT OF WALLED-OFF PANCREATIC NECROSIS

P. Karagyozov, N.Shumka, I. Tishkov

Department of Interventional Gastroenterology
Acibadem City Clinic Tokuda University Hospital

Corresponding Author:

Assoc. prof. Petko Karagyozov, MD, PhD, FASGE

email: petko.karagyozov@gmail.com

Background and Aim: Walled-Off pancreatic necrosis is a late local complication of acute pancreatitis. Since an infected WON is associated with high mortality, it may require interventional drainage or debridement. During the last decade, endoscopic drainage has emerged as a more favorable approach than surgical and radiological methods, with lower mortality rates and a shorter length of hospital stay.

We aim to present our initial experience with endoscopic ultrasound-guided drainage of infected WONs with a new model of metal stents and direct endoscopic necrosectomy (DEN).

Methods: We present two clinical cases of patients with infected WON who underwent endoscopic ultrasound-guided drainage followed by direct endoscopic necrosectomy.

Results: The patients were both males, aged 72 and 57 years, approximately 4 weeks after an episode of acute pancreatitis, in severe condition, with persistent abdominal pain and fever. In the first case, transgastric drainage with a metal stent was initially performed. A significant reduction in the size of the collection was reported from the control computed tomography scan (CT). Due to clinical deterioration and new onset of fever, two sessions of endoscopic necrosectomy with excellent clinical results were performed on the 5th and 6th post-procedure day. The second patient initially underwent endoscopic ultrasound- guided transgastric drainage with double pigtail plastic stents. Due to the lack of improvement, a second drainage intervention ("dual-gate modality") was performed on the third day with the placement of a specialy designed metal stent. Fifteen days later, due to clinical deterioration, DEN was performed with excellent effect. In both cases, complete resolution of necrotic collections, improvement of the general condition, and no complications related to the procedure were reported.

Conclusion: Endoscopic treatment of infected necrotic collections using new specially designed metal stents and direct endoscopic necrosectomy is highly effective and safe and can be considered in the complex treatment of patients with necrotic pancreatitis.

Keywords: Acute pancreatitis; WON; EUS- guided drainage; LAMS, direct endoscopic necrosectomy

ВЪВЕДЕНИЕ

Острият панкреатит е между най-честите гастроентерологични патологии, изискващи спешна хоспитализация. Около 20% от случаите могат да развият остър некротичен панкреатит, който от своя страна се свързва с около 15% смъртност, както и с развитие на късни локални усложнения. [2]

Некротичните колекции, отграничени от стена (WON) са късно усложнение на този вид панкреатит, изискващи спешна интервенция в случаите, когато дават изявена симтоматика или са инфектирани. Познавайки тежестта на тези пациенти, по-малко инвазивните стратегии за лечение, като перкутанния дренаж, ендоскопското лечение и, ако е необходимо, минимално инвазивната хирургична некрозектомия са традиционно предпочитани. През последните години, ендоскопското лечение е придобило голямо предимство за лечението на WON, особено след нейното оптимизиране чрез използване на металните протези от типа на LAMS (Lumen-apposing metal stents)- създаващи анастомоза между два лумена. Тези стентове дават възможност, при клинично и лабораторно влошаване на пациента, да се премине към некрозектомия посредством проникване с ендоскоп директно в некротичната колекция- т. нар. директна ендоскопска некрозектомия (ДЕН). В сравнение с хирургичната некрозектомия, ендоскопският подход значително намалява провъзпалителния отговор и подобрява клиничния резултат при пациенти с WON.[1]

Не съществува съществена разлика между смъртноста свързана с ендоскопския и хирургичния подход, но, ендоскоския подход води до по-кратък болничен престой, по-малко болнични разходи, и по- малко панкреатични фистули. [2]

Представяме два клинични случая на пациенти с инфектирани WON, при които бе проведен ехоендоскопски дренаж, последван от директна ендоскопска некрозектомия.

Случай 1

Първия случай е на 72 годишен пациент, постъпил в нашата клиниката 4 седмици след прекаран остър панкреатит, с коремно-болкова симптоматика, фебилитет, левкоцитоза и завишени възпалителни маркери. Компютърно томографското изследване (КАТ), проведено 24 часа след хоспитализацията идентифицира отграничена перипанкрасна некроза (WON) с аксиални размери 81/43мм . Първоначално се проведе ехоендоскопия с данни за голяма колекция с дебела капсула и нехомогенно съдържимо. Трансгастрално се постави метална протеза от типа на LAMS (фиг. 1). От контролната постпроцедурна КАТ се отчете значителна редукция на размера на колекцията (фиг.2). Последва спокоен ранен постпроцедурен период, на терапия със широкоспектърен антибиотик на 5-ия постпроцедурен ден, пациентът се презентира отново с фебрилитет и влошаване на общото състояние. Регистрира се левкоцитоза и ново покачване на CRP (над 200), поради което се взе решение да се проведе ендоскопска некрозектомия.

Извършиха се два сеанса ДЕН, като се проникна в колекцията през металния стент, последва лаваж с физиологичен серум, евакуация на некротични материи посредством форцепси, кошница на Дормия и полипектомична бримка (фиг. 3). Общото състояние н апациента бързо се подобри и пациентът се дехоспитализира на осми постпроцедурен ден.Металната протеза се ектрахира 3 седмици след поставянето й, и вместо нея се поставиха две двоен пигтайл протези за поддържане на трансгастралния тракт.

Пациенът е под постоянен клиничен и образен контрол и продължава да е асимптомен повече от осем месеца, което потвърждава ефективността на ендоскопското лечение.

Случай 2

57 годишен мъж, постъпил в клиниката в тежко състояние, 1 месец след епизод на тежък остър панкреатит, с фебрилитет и коремно-болкова симптоматика. КАТ идентифицира комплексна, мултисептирана WON перипанкреасно с размер над 10 см, комуникиращи с нея, съседсно разположени колекции, тромбоза на порталната вена, компресия на общия жлъчен канал.

Инициира се терапия със широкоспектърен антибиотик, водно-електролитни разтовори и нискомолекулен хепарин но без особен клинико-лабораторен ефект. Взе решение да се проведе трансгастрален дренаж на перипанкреасната колекция, като поради икономически съображения се поставиха два пластмасови стента „двоен пигтайл“ трансгастрално. (фиг.4). Поради липса на клинично подобрение, 48 часа по-късно се проведе втора ехоендоскппска процедура, извърши се трансгастрален дренаж чрез втори достъп (“dual gate”), този път с поставяне на метален стент- LAMS (Hot Axios, Boston Scientific, USA) (фиг.5).

Във връзка с персистираща холестаза, в същата сесия се проведе ендоскопска ретроградна холангиопанкреатография с папилосфинктеротомия и стентиране на общия жлъчен канал.

Контролната КАТ отчете значителна редукция в размерите на перипанкреасните колекции (фиг. 6). Постпроцедурно се отчете постепенно подобряване на общото състояние и спад на възпалителни маркери. Пациентът се дехоспитализира на 10-ия постпроцедурен ден.

На 15-ия построцудурен ден, поради повторна поява на коремно-болковата симптоматика и фебрилитет се проведе ендоскопия с данни за запушване на металния стент от некротични материи. Последва директна ендоскопия на кухината през металния стент, ДЕН и екстракция на металния стент. Поставиха се два пластмасови стента „двоен пигтайл“ за поддържане на трансгастралния тракт.

Пациентът е асимптомен и без образни данни за перипанкреасни колекции за период от над 6 месеца.

Дискусия

Усложнените ретроперитонеални колекции след остър панкреатит са обект на хирургично, ендоскопско или перкутанно интервенционално лечение под ехограски или КАТ контрол. Дълго време отворената хирургична некрозектомия е била метод на избор. Методът е свързан с неприемливо висок морбидитет и морталитет, както и с дълъг болничен престой и продължителен период на възстановяване. Понастоящем една от предпочитаните алтернативи е т. нар ендоскопски “step-up” подход, при който некротичните колекции първоначално се дренират транслуменно под ехоендоскопски контрол и в случай на липса на клинично подобрение, се преминава към директна ендоскопска некрозектомия. Този подход доказано намалява честотата на нововъзникнала полиорганна недостатъчност, сериозните нежелани събития и се свързва с по-ниски разходи в сравнение с хирургичната некрозектомия. Използването на ехоендоскопията и доплеровия сигнал позволява изображение в реално време и предотвратяване на интрапроцедурните компликации.

Ендоскопското лечение на инфектираните WON се е развило бързо през последните години и новостите в тази област са доста интересни. Една от тях е въвеждането и използване на т. нар. LAMS- метални стентове, създаващи стабилна анастомоза с колекцията, с редуциран риск от миграция или “leak”- изтичане на некротични материи между стените на колекцията и стомаха (дуоденума). Големият им диаметър позволява спонтанното преминаване на некротична тъкан в стомаха, което може да намали необходимостта от некрозектомия. LAMS също така осигуряват, ако е необходимо, лесен вход за директната ендоскопска некрозектомия. Методиката, обаче, не е безопасна. Спонтанната миграция на стентовете и хеморагията в резултат на ерозия на

ретроперитонеални съдове след колабиране на кухината са сред най-опасните усложнения. За да се сведе до минимум риска от кървене, се препоръчва екстракция на стентовете, максимум 4 седмици след поставянето им[3]. Също така, поствянето на двоен пигтайл през металния стент намалява риска от кървене и миграция. [4]

.

Заключение

В описаните случаи се отчете отличен клиничен успех, единствено чрез използване на ендоскопските методи на транслуменен дренаж на перипанкреатичните некротични колекции. Показанията за този подход са наличието на инфектирана колекция или персистираща коремна болка, както и прогресивно нарастване. При описаните случаи не се отбелязаха усложнения свързани с процедурата.

Използването на новия тип метални протези дава няколко предимства когато става дума за некротични колекции. Едната от тези предимства е лесния достъп за директната ендоскопска некрозектомия при персистиране на възпалителната активност след трансгастралния дренаж. Поради наличието на риска от кървене при тези протези, важно е да се екстрахират най-късно 4 седмици след тяхното поставяне.

Ендоскопските техники за лечение на перипанкреатични колекции са високоефективни и безопасни и е добре да влязат в съображение при мултидисциплинарното менажиране на пациентите с тежък остър панкреатит. Те демонстрират редица ползи, но за извършването им е необходима експертиза както и специализирана апаратура. Обезпечеността с опитен хирургичен и реанимационен екип, както и интервенционална рентгенология са задължителни в случай на възникване на компликации.

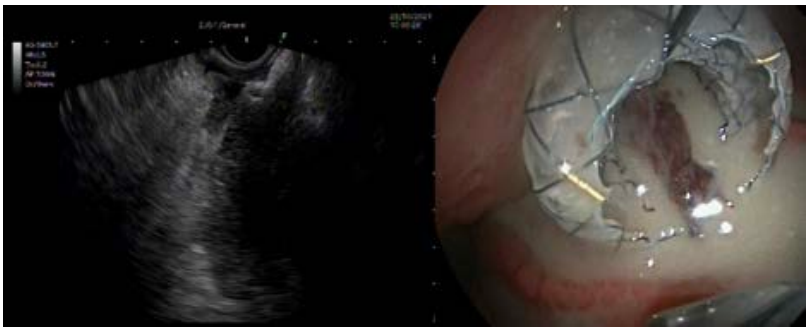

Фиг. 1- Ехоендоскопски трансгастрален дренаж на перипанкреатична некротична колекция с метална протеза от типа на LAMS (Случай 1)

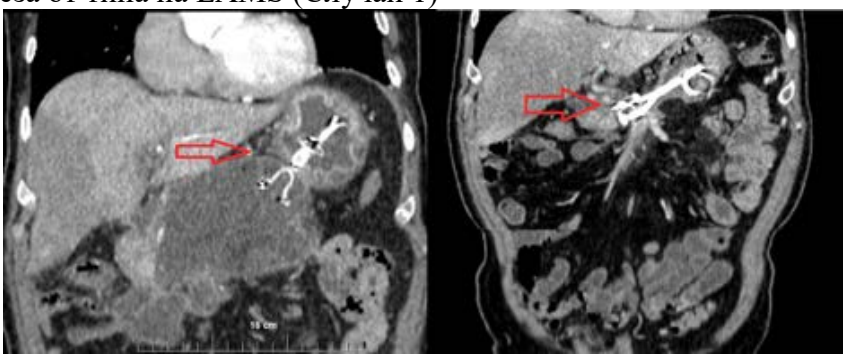

Фиг 2.- КАТ, отчитаща значителна редукция в размерите на колекцията след трансгастралния дренаж и двата сеасна на ДЕН. (Случай. 1)

Фиг.3 -Директна ендоскопска некрозектомия през LAMS- екстракция на некротични материи с форцепс. (Случай 1)

Фиг. 4- ДЕН 1- екстракция на некротични материи с полипектомична бримка, 2- Изглед на кухината след некрозектомия, 3- замяна на LAMS със два двойни "пигтайл"-стента за запазване на тракта.(Случай 2)

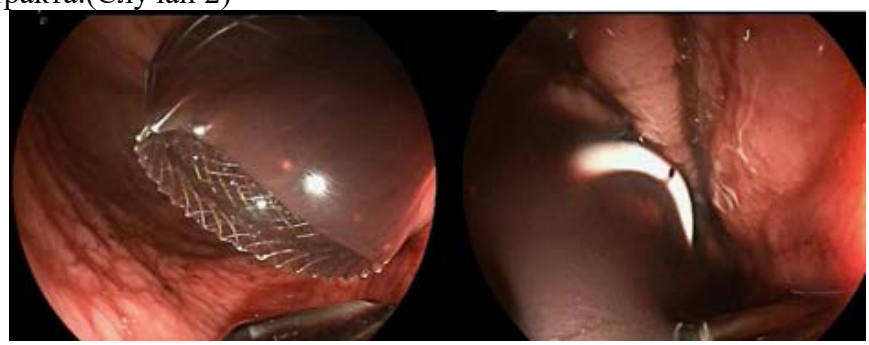

Фиг. 5- „Dual gate" - трансгастрален дранаж на перипанкреасната колекция с HOT AXIOS метален стент и два двойни пигтайл-стента с различна локализация. (Случай 2)

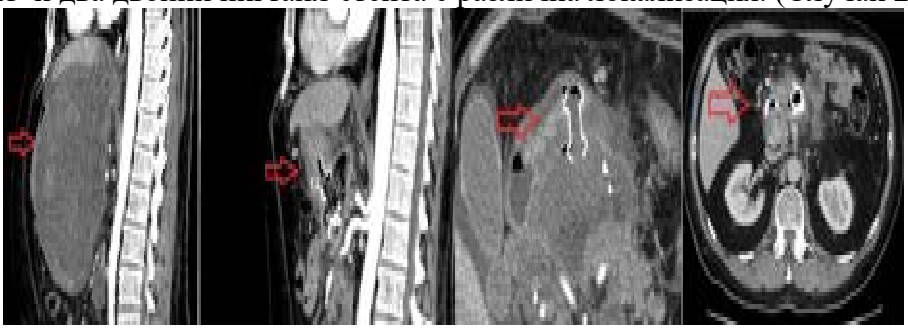

Фиг.6- Контролна КАТ, отчитащата редукция на размерите на перипанкреасните колекции спрямо предходните. (Случай 2)

Библиография:

1. Bezmarević M, van Dijk S, M, Voermans R, P, van Santvoort H, C, Besselink M, G: Management of (Peri)Pancreatic Collections in Acute Pancreatitis. Visc Med 2019;35:91-96. doi: 10.1159/000499631
2. van Brunschot S, van Grinsven J, van Santvoort HC, Bakker OJ, Besselink MG, Boermeester MA, et al. Endoscopic or surgical step-up approach for infected necrotising pancreatitis: a multicentre randomised trial. *Lancet.* 2017;6736(17):1–8.
3. Arvanitakis M, Dumonceau J-M, Albert J, Badaoui A, Bali MA, Barthet M, et al. Endoscopic management of acute necrotizing pancreatitis: European Society of Gastrointestinal Endoscopy (ESGE) evidence-based multidisciplinary guidelines. Endoscopy. 2018;50: 524–46. Endoscopic management of acute necrotizing pancreatitis: European Society of Gastrointestinal Endoscopy (ESGE) evidence-based multidisciplinary guidelines.
4. Puga M, Consiglieri CF, Busquets J, Pallarès N, Secanella L, Peláez N, et al. Safety of lumen- apposing stent with or without coaxial plastic stent for endoscopic ultrasound-guided drainage of pancreatic fluid collections: a retrospective study. Endoscopy. 2018.

ЛАПАРОСКОПСКИ ПОДХОД ПРИ НЕКРОТИЧЕН ПАНКРЕАТИТ.

Сотиров Д, Цветкова Д., Спиридонова Цв.

Тежкият остър панкреатит е заболяване, което често се усложнява от сложен патологичен процес, трудно се овладява и е свързано с висока заболеваемост и смъртност. Приблизително 80% от пациентите имат лека форма на заболяването, докато останалите 20% развиват тежка животозастрашаваща форма на заболяването. Тези пациенти са изложени на висок риск от инфекция, мултисистемна органна недостатъчност и смърт. Некротизиращият или инфектиран панкреатит изисква мултимодален подход и често изисква операция. През последните няколко десетилетия е постигнат голям напредък в лечението на пациенти с остър панкреатит и по-специално некротичен панкреатит. Въпреки това заболеваемостта и смъртността остават високи.

Цел: Да представим нашия опит в лечението на некротичен панкреатит чрез преддренажна, лапароскопска некректомия, като очертаем ясните предпоставки и ползи от възстановителния процес на пациентите.

Метод: За целите на изследването са изследвани 32 случая, оперирани от некротичен панкреатит. Средната възраст на пациентите е 50,7 години (37 до 64 години). Пациентите са проследявани с ултразвукови изследвания.

Резултати: Сравнени са изследваните данни по отношение на следоперативния престой (17,5 дни); смъртност (0%); оперативни подходи - едноетапни и двуетапни - в зависимост от генезиса, както и от тежестта на общото състояние и жизнените показатели. Холецистектомия, ревизия на жлъчните пътища с дренаж на Kerren и последваща некректомия са приложени в 11 случая. В 5 случая се е наложило направата на двуцевна тънкочревна защита на ануса. В 7 от случаите, поради тежкото общо състояние на пациентите, се е наложило първоначално дрениране на колекцията. В 10 от случаите е извършена директна лапароскопска експлорация и некректомия. Всички пациенти показват добра поносимост към лечението и добър отговор на болковия синдром. Ранно отстраняване на назогастралната сонда и започване на хранене (4-5 дни). Амбулаторно проследяване на случаите.

Заключение: Миниинвазивният подход при това животозастрашаващо заболяване и разрешаването на неговите усложнения в близките органи на панкреаса са основни цели при лечението на некротичния панкреатит. Това трябва да се отнася до интердисциплинарен екип от рентгенолози, специалисти по болка, гастроентеролози и хирурзи. В наши дни хирургичното лечение на некротичния панкреатит цели трайно намаляване на болката и значително подобряване на качеството на живот.

Ключови думи: остър панкреатит, некротичен панкреатит, невропатична болка, инфектиран некротизиращ панкреатит, минимално инвазивно лечение, транслуминален ендоскопски дренаж, некректомия, Wolled-off некроза

LAPAROSCOPIC APPROACH IN NECROTIC PANCREATITIS.

Sotirov D, Cvetkova D.Spiridonova Ts.

Introduction: Severe acute pancreatitis is a disease that is often complicated by a complex pathological process, difficult to manage and associated with high morbidity and mortality. Approximately 80% of patients have a mild form of the disease, while the remaining 20% develop a severe life-threatening form of the disease. These patients are at high risk of infection, multisystem organ failure and death. Necrotizing or infected pancreatitis requires a multimodal approach and often offers surgery. Over the last few decades, great advances have been made in the treatment of patients with acute pancreatitis, and in particular necrotic pancreatitis. However, morbidity and mortality remain high.

Aim: To present our experience in the treatment of necrotic pancreatitis through pre-drainage, laparoscopic necrectomy, outlining the clear prerequisites and benefits of the recovery process of patients.

Method: 32 cases operated on for necrotic pancreatitis were examined for the purpose of the study. The mean age of the patients was 50.7 years (37 to 64 years). Patients were followed by ultrasound examinations.

Results: The examined data were compared regarding the postoperative stay (17.5 days); mortality (0%); operative approach - one-stage and two-stage - depending on the genesis, as well as the severity of the general condition and vital signs. Cholecystectomy, revision of the biliary tract with Kerren drain, and subsequent necrectomy were used in 11 cases. In 5 cases it was necessary to make a double-barreled small intestinal protective anus. In 7 of the cases, due to the severe general condition of the patients, initial drainage of the collection was required.In 10 of the cases, laparoscopic exploration and necrectomy were performed directly. All patients show good tolerance to treatment and good response to pain syndrome. Early removal of the nasogastric tube and started feeding (4-5 days). Outpatient follow-up of cases.

Conclusion: The mini-invasive approach of this life-threatening disease and resolution of his complications in nearby pancreatic organs are primary goals in the treatment of necrotic pancreatitis. This should be referred to an interdisciplinary team of radiologists, pain specialists, gastroenterologists and surgeons. Nowadays, surgical treatment of necrotic pancreatitis aims to sustainably reduce pain and significantly improve quality of life.

Key words: acute pancreatitis, necrotic pancreatitis, neuropathic pain, infected necrotizing pancreatitis, minimally invasive treatment, transluminal endoscopic drainage, necrectomy, Wolled-off necrosis

Острият панкреатит е заболяване, което е възможно да се усложни с некротично възпаление, водещо до септично състояние с висок морбидитет и морталитет сред пациентите. При 80% от болните заболяването протича леко, докато останалите 20% развиват тежки, животозастрашаващи усложнения. Именно тези пациенти са изложени на по-голям риск от генерализирана инфекция с последваща мултисистемна органна недостатъчност и летален изход. Острият панкреатит, подобно на редица други заболявания изисква мултимодален подход, като некротичната форма често налага извършването на хирургична интервенция в условията на сепсис. През последните няколко десетилетия е постигнат напредък при намаляване на леталитета по време на лечението на тези пациенти с некротичен панкреатит. Въпреки съвременния напредък в лечението и реанимационните грижи, заболеваемостта и смъртността остават високи. Панкреатичната некроза , като усложнение на острия панкреатит, може да бъде инфектирана и да доведе до редица усложнения. Състоянието е свързано с повишена смъртност при пациентите, като панкреатичната некректомия дава възможност за отстраняване на източника на инфекция.

Хирургичният подход се е променил съществено през последните няколко години с напредъка и интеграцията на съвременните образни техники и развитието минимално инвазивна хирургия.
В настоящия доклад представяме нашия опит с лапароскопско лечение на панкреатична некроза при 32 пациенти.

Извършено е ретроспективно проучване на 32 случая [22 мъже, 10 жени]. Прегледани са медицинските досиета на тези пациенти, включително анамнеза, клиничен преглед, изследвания и оперативни бележки. Средната възраст на пациентите е 50,7 години (от 37 до 64 години). Оперативният подход е едноетапен или двуетапен - в зависимост от причината на заболяването, както общото състояние и витални показатели на болния . В 10 случая е извършена холецистектомия, ревизия на билиарните пътища с Кер дрен и последваща некректомия. При 5 случая е изведен двустволов тънкочревен протективен анус. При 7 пациента, поради тежкото общо състояние, е извършено първоначално перкутанно дрениране на колекцията. В 11 случая е извършена едноетапно лапароскопска експлорация с некректомия, като проблема е решен дефинитивно.

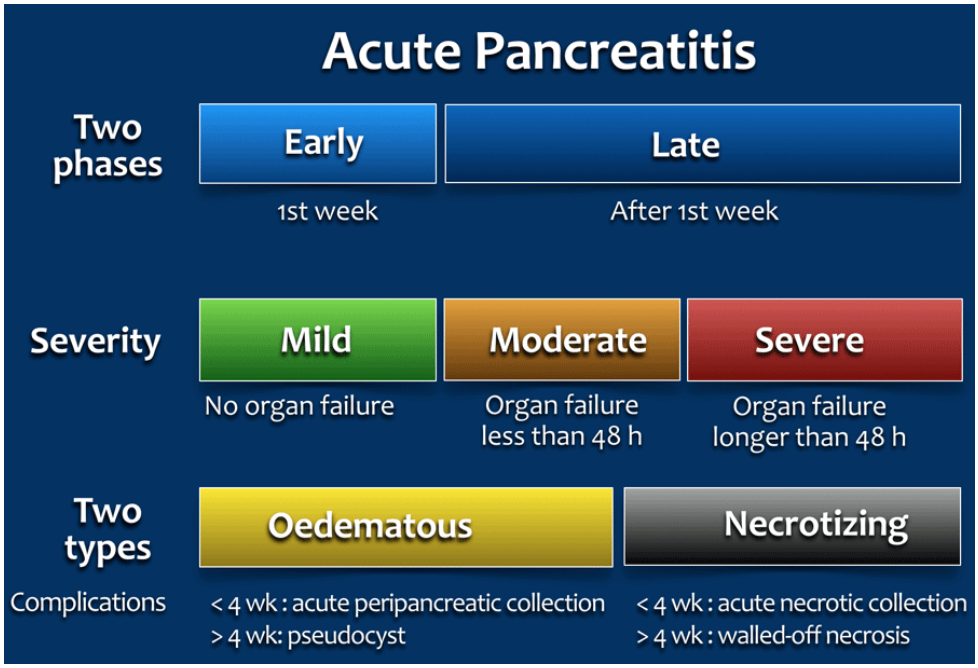

Таблица 1 Форми на протичане на острия панкреатит

Некроза на панкреатичния паренхим или перипанкреатичните тъкани се среща при 10-15% от пациентите с остър панкреатит(таблица 1).
Усложнението се изявяват с по - продължително клинично протичане, по-висока честота на локални и системни усложнения водещи по-често до смъртни случаи.
Различават се 3 подтипа некротизиращ панкреатит според експертите:
Некроза засягаща едновременно панкреатичния паренхим и перипанкреатичните тъкани (най-често).
Некроза само на екстрапанкреатична тъкан без некроза на панкреатичния паренхим (по-рядко).
Некроза на панкреатичен паренхим без некроза на перипанкреатична тъкан (най-рядко).

Некрозата на панкреатичния паренхим може да бъде диагностицирана при КТ с контраст след 72-я час от началото на заболяването, според различните автори(таблица2).
Некрозата на перипанкреатичната тъкан се диагностицира по- трудно, но трябва да се подозира при установяване на перипанкреатична нехомогенна колекция на СТ изследването(фиг.1).

В хода на некротичния панкреатит се различават 2 фази на протичане на усложнението:

1. ранна /вазотоксична/ фаза – до края на втората седмица от началото на болестта, характеризираща се с освобождаване на множество медиатори на възпалението и отключване на системен възпалителен отговор на тялото (SIRS) и развитие на MODS.

2. късна /септична/ фаза – след 14-тия ден от началото на заболяването, при която са налице развитието на локални и системни септични усложнения и освобождаването на нов медиатор – ендотоксин.

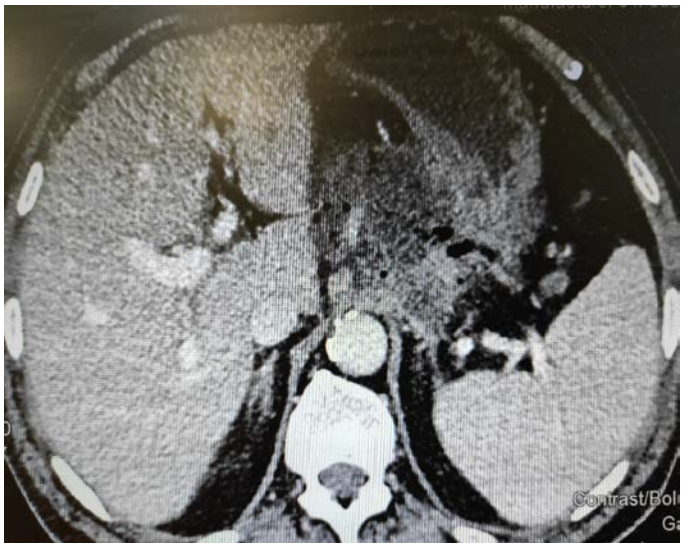

Фиг.1 Некроза на панкреаса

Table 8. CT Severity Index

CT score	
CT findings (grade)	Points
Normal pancreas (A)	0
Edematous pancreas (B)	1
Edematous pancreas and mild extrapancreatic changes (C)	2
Severe extrapancreatic changes plus one fluid collection (D)	3
Multiple or extensive fluid collections (E)	4
Necrosis score	
Level of necrosis	Points
None	0
< 33%	2
≥ 33% and < 50%	4
≥ 50%	6
Total:	_____

NOTE: *CT severity index score = CT grade + necrosis score. Patients with a CT severity index score of 5 or greater have a longer length of hospitalization and a mortality rate 15 times that of patients with a score less than 5.*

CT = computed tomography.

Information from references 32 through 34.

Таблица 2 CT оценка на тежестта на панкреасна увреда при некротичен панкреатит

Цялостното лечението и наблюдение на пациентите с тежки форми на остър панкреатит по правило се извършват в отделение за реанимация и интензивно лечение и изисква интердисциплинарни, специализирани грижи, широк набор от диагностични процедури и мониторинг на жизнените показатели. Ежедневната преоценката на настъпилите локални и системни усложнения по време на консервативното лечение е в основата на вземането на решение за оперативно лечение.

Критериите за оперативно лечение могат да бъдат разделени на две групи:

Клинични : наличие на симптомокомплекса „остър хирургичен корем“; отключване на SIRS; прогресиращо развитие на MODS; разгръщане на септично състояние; формиране на палпиращ се инфилтрат в горния коремен етаж; неповлияване и влошаване на общия и локалния статус въпреки оптималното интензивно лечение; поява на механичен иктер; поява на неповлияващ се от консервативното лечение паретичен илеус.

Инструментални: ултрасонографски данни за панкреасна и перипанкреасна некроза; ехографски данни за свободна течност в перипанкреасните пространства, субхепателно и в свободната коремна кухина; рентгенографски данни за илеус; CT данни за обширна панкреасна некроза (>50%) и венозно усилена CT, доказваща обшрна панкреасна некроза. Доказана чрез пункционна биопсия инфектирана панкреасна некроза, инфектирани течни колекции и панкреасен абсцес.

Усложнения на некротизиращия панкреатит

Инфекция

Около една трета от пациентите с панкреатична некроза развиват различна по тежест инфекция с висок леталитет. Пикът за клинична изява е между 2 и 4 седмици след началото на заболяването, но е възможно да настъпи по всяко време в хода на протичане на НП. Грам-отрицателните бактерии обикновено са основните причинители, но се наблюдава тенденция към увеличаване на инфекциите с грам-положителни и мултирезистентни организми. Разпространението на инфекцията трябва да се подозира в случаите на рязко влошаване на клиничната картина, изявена като нововъзникнал температурен пик, тахикардия и нарастваща левкоцитоза, което би могло да отключи сепсис, SIRS или органна недостатъчност. Диференцирането на стерилна от инфектирана некроза не е лесна диагностична задача, но е твърде важна, тъй като повлиява вземането на решение за оперативна намеса и прогнозата на пациента. Наличието на интраперитонеален газ или перипанкреатична газова колекция(като резултат от газообразуващи организми или от спонтанни перфорации на стомаха, тънки или дебело черво) при образни изследвания е патогномоничен белег за инфектиране на некрозата. За съжаление, той се установява само в част от клиничните случаи. Поставяне на диагнозата инфектрана некроза не налага задължителното откриване на газ при образното изследване, а изисква строго наблюдение и отчитане на всяко влошаване на показателите и клиничното състояние на пациента. Профилактичната употреба на антибиотици не е доказала че намалява честотата на инфекцията или смъртността при НП и не се препоръчва употребата й, както е показано в мета-анализа на Wittau. Въпреки това, прегледът на Cochrane от Villatoro показа, че антибиотичната профилактика е свързана със значително намалена смъртност при пациенти с НП, като не се засяга честотата на инфектиране на панкреатична некроза. При прилагане на антибиотична профилактика, тя би трябвало да е възможно най-ранна, с продължителност поне 2 седмици, като бета лактамните антибиотици са предпочитани пред комбинацията на хинолон / имидазол според UK guidelines - Johnson 2005.

Кървене

Протичането на НП може да бъде усложнено с кръвоизлив, особено в късната фаза на заболяването. Кървенето може да се изяви като хеморагия от ГИТ, колекция в перитонеалната кухина, колекция около панкреаса или в жлезата. Хеморагията е резултат от ензимна деструкция на съседни , за панкреаса, съдове като е възможно формиране на псевдоаневризма. Клиничната изява може да бъде внезапно влошена хемодинамиката, спад на хемоглобина, новосформирана палпираща се колекция, внезапна изява на кървене от поставени интраперитонеални дренове. В специализираните центрове, ангиографията с емболизация на участъка, би трябвало да се разглежда като първоначална възможност за овладяване на това усложнение, като мястото на хирургията трябва да бъде краен вариант за спиране на кървенето. Друга причина за стомашно-чревно кървене при пациентите с НП е варикозното кървене, причинено от лявата портална хипертония вследствие тромбоза на лиеналните съдове. Според различните автори, честотата на кървене като усложнение варира между 4% - 12,6% сред пациентите с НП.

Синдром на повишено интраабдоминално налягане.

Това усложнение повишава смъртността до 49%, като заболеваемостта варира между 17% - 90% при пациенти лекувани за некротичен панкреатит. Диагностиката на състоянието е предизвикателство, като се прилагат различни начини за измерване на това

повишено налягане. Според ретроспективно проучване Mentula, ранната хирургичната декомпресия, чрез средна лапаротомия или лапароскопия, е свързана с подобрена бъбречна, дихателна и сърдечна фунция, което намалява смъртността при тази група пациенти.

Деструкция на панкреасния канал и образуване на стриктури в него.

Некрозата на панкреаса може да предизвика деструкция на паренхима във всяка част от панкреаса, което води до нарушение на дренажа на панкреасен сок към дуоденума(фиг.2).Така чрез разрушаване на панкреасния канал, се изливат панкреасни ензими около жлезата и в ретроперитонеалното пространство. Това евентуално може да доведе до формиране на панкреатична или перипанкреатична колекция, панкреатогенен асцит в перитонеалната кухина, панкреатична фистула, плеврални изливи(обикновено вляво).

Терапевтичното поведение при тези усложнения на НП включва мултидисциплинарен подход при оценка на тежестта на състоянието и избора на терапевтичен подход. Прилагането на SEALANTS (соматостатин, външен дренаж, алтернативно хранене, антиациди, nil-per-os, total parenteral хранене и стент в канала на панкреаса) са една от възможностите за консервативно лечение. Хирургията с панкреатектомия или вътрешен дренаж на кистата може да бъде запазена за пациенти, при които се наблюдава хронифициране на усложненията на некротичен панкреатит, след преодоляване на острата фаза.

Стриктури на панкреасните канали формирани след епизод на НП често водят цикатризация и фиброза на паренхима, съчетани с често повтарящ се хронично рецидивиращ панкреатит.

Минимално инвазивни подходи

Прилаганите миниинвазивни хирургични техники при лечението на панкреатична и перипанкреатична некроза могат да бъдат класифицирани според прилагания достъп (трансперитонеален, ретроперитонеален, перорален трансмурален, транспапиларен, перкутанен), според прилагана образна техника (лапароскопска, ендоскопска , радиологична, хибридна) и поставената цел (дренаж, лаваж, фрагментация, дебридман, ексцизия).

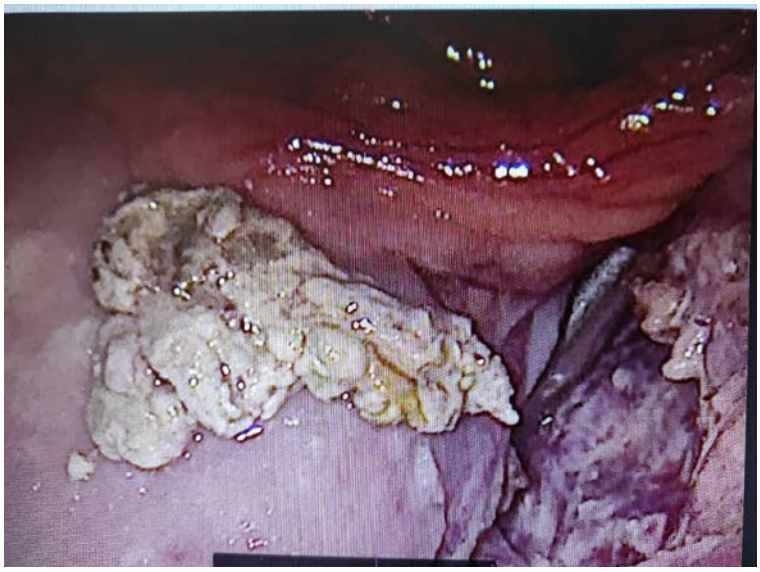

Фиг.2 лапароскопска находка при некротичен панкреатит с панкреасна некроза

Лапароскопски подход

Лапароскопията позволява визуализация и достъп до всички отдели на перитонеалната кухина. Панкреатична некректомия е възможно да бъде осъществена чрез този подход(фиг.3).Публикациите от различни автори сочат, че еднократно отстраняване на некроза, колекция или WON е възможно, като реоперации са необходими при 11% и 38% (според Parekh и Gagner). Предимства на метода са нисък процент на инфекции на оперативната рана, на белодробни усложнения в сравнение с конвенционалния подход. Рисковете на тази техника са свързани с неконтролируемо кървене и дисеминация на ретроперитонеална инфекция в перитонеалната кухина.

Фиг.3 лапароскопски подход при некректомия при пациент с некротичен панкреатит

При ретроспективното проучване на Tan се извършва сравнение между лапароскопско и открито хирургично лечение на инфектирана панкреатична некроза. Авторът прави извода, че следоперативните усложнения, интраоперативната кръвозагуба и следоперативния престой са значително по-чести при пациентите след лапаротомия, като лапароскопския подход изисква по – продължително оперативно време. Авторите смятат, че лапароскопската некректомия е обещаващ и безопасен подход с всички предимства на минимално инвазивната хирургия и намалена честота на големи усложнения и смъртност, в сравнение с отворената хирургия.

Вътрешният дренаж на WON към ГИТ може да бъде осъществен също с лапароскопски подход като включва създаване на анастомоза между стомаха и колекция с добре фиброзирала стена. Техническото изпълнение на интервенцията изисква прецизна лапароскопска оперативна техника и опитен хирург с умения в лапароскопския шев. Индикациите за извършването й са наличие на достатъчно добра фиброза на стената на WON и близък контакт между колекцията и стомаха, респективно тънко черво.

Фиг.4 Дренаж след лапароскопска некректомия при пациент с некротичен панкреатит

Ретрогастро-ретроколичен дебридман.

Този тип подход може да бъде приложен в ранната инфектирана фаза на острия панкреатит. Използва се интраперитонеалния достъп, като се работи в ляв или десен квадрант, според мястото на засягане на панкреаса. За установяване на пневмоперитонеум се използва игла Veress, инсуфлация на CO2 , като се поддържа интраперитонеално налягане от 12 mmHg. Прилагайки трансумбиликален подход за въвеждане на 30° оптика се извършва оглед на перитонеалната кухина. Два работни троакара (5 и 10 мм) се поставят вляво и дясно по медиоклавикуларните линии. Достъп до панкреаса се осигурява през гастроколичния лигамент, което позволява инспекция на цялата жлеза. Друг достъп до панкреаса е чрез мобилизиране на дясната флексура на колона. Тук, избягвайки увредата на десния уретер, се мобилизира дуоденума по метода на Кохер като се осигурява достъп към главата на панкреаса. При откриване на колекция в този участък, се взима първо материал за микробиологично изследване, а след това се извършва аспирация и иригация на инфектирана течност. Интервенцията се допълва с некректомия на секвестрирани некротични участъци на панкреаса. При тази манипулация би трябвало да се положат максимални грижи срещу дисеминация на инфектирана течност в другите области на перитонеалната кухина. В края на процедурата се оставят няколко широки тръбни дрена в мястото на колекцията, които осигуряват лаваж и дренаж в следоперативния период(фиг.4). Лявата страна на панкреаса може също да бъде дренирана чрез мобилизиране на лявата флексура на колон трансверзум, като се прилагат същите оперативни принципи. По - рядко достъпа към панкреаса може да се осъществи през бурса оменталис, като се избягва инцидентно кървене от лявата стомашна артерия.

Лапароскопска трансгастро-панкреатична некректомия. Този подход би могъл да се приложи в случаите инфектирана панкреасна некроза, абсцес на панкреаса или инфектирани псевдокисти. След създаване на пневмоперитонеум, чрез прилагане на интраоперативна гастроскопия се визуализира задната стена на стомаха и мястото на пролабиране на перипанкреатичната колекция. Колекцията се пунктира през стената на стомаха с помощта на радиално разширяващ се троакар (Innerdyne, CA, USA).Чрез

прилагане на такъв специфичен троакар и раздуване на балон на върха му, се дава възможност за фиксирането на троакара по време на създаване на комуникацията между стомашната кухина и панкреасната колекция. Използват се обикновено и два допълнителни работни порта, чрез които се извършва лапароскопската интервенция.

Ретроперитонеален подход

Този достъп би могъл да се приложи при наличие на външен фистулен ход на перипанкреатична колекция. Манипулацията се осъществява под радиологичен контрол. Чрез първоначална дилатация на фистулния ход, се достига до перипанкреатичната колекция. Би могло да се въведе през фистулния ход твърд, гъвкав ендоскоп или лапароскоп, чрез който да се ревизира перипанкреатичната кухина. След това, при нужда, се извършва некректомия и лаваж. Този подход намалява риска от интраперитонеална дисеминация на инфекцията, сепсис и следоперативна органна недостатъчност свързан с него.

Ретроперитонеалният достъп с лапароскопска апаратура изисква поставяне на пациента в странично положение, като подхода е през лявата или дясната лумбална област , според зоната на увреда. Троакарът за оптиката е позиционирана между криста илиака и дванадесетото ребро, като се използва 0° лапароскоп. Ретроперитонеумът се инсуфира до 12 mmHg с CO2. Десният или левият бъбрек се използват като анатомични ориентири за достигане до главата или опашката на панкреаса.

Перкутанен подход

Перкутанен катетърен дренаж (PCD) е миниинвазивна техника, целяща дренаж и лаваж на перипанкреатична колекция, която се осъществява под рентгенов контрол. Може да се използва като дефинитивна терапевтична процедура или като допълнение към други техники. Подходът може да бъде трансперитонеален или ретроперитонеален, като последния е предпочитан поради намаляване на риска от перитонеална инфекция. Диаметърът на катетрите варираща от 8 Fr до 30 Fr дава възможност за избор, който е резултат от индивидуалната преценка на лекаря и особеностите при пациента. PCD често бива съчетан с други ендоскопски или лапароскопски процедури като част от подхода step-up при септични пациенти с НП.

Систематичният преглед на van Baal през 2011 г. прави извода, че PCD би могъл да бъде основна терапевтична процедура при лечението на панкреатична некроза при 55,7% от пациентите. Въпреки цитирана смъртност от 15,4% при пациентите с инфектирана некроза, перкутанния дренаж може да избегне необходимостта от допълнителна хирургична некректомия. Рандомизирано мултицентрично проучване от Холандската изследователска група за панкреатит съобщава за успех на PCD при 35% от пациентите, а усложнения, като външни фистули, се наблюдават в 27% от случаите.

Ендоскопски подход

Ендоскопската некректомия е съвременен метод за лечение на усложненията на НП. При тази техника се преминава трансорално с гъвкав ендоскоп и се достига до перипанкреатичната колекция, пролабираща в стомаха. Посредством ендоскопска игла се извършва трансмурална пункция на кистата. Чрез водач и дилататор се разширява комуникацията между перипанкреатичната колекция и лумена на стомаха, като е възможно и ендоскопско поставяне на лаважни дренове. Различните автори определят около 60% ефективност на метода [4]. Ако при гастроскопията е невъзможно да се

локализира мястото на перипанкреатичната колекция, би могло да се използва ендоскопски ултразвук /EUS/. Той осигурява точна локализация, оценка на кистичното съдържание и дава насока на иглата при пункция. RCT от Varadarajulu and Park показа, че EUS контрола при ендоскопския дренаж увеличава успеваемостта на процедурата до над 95% (срещу 33–66% без ехографски контрол), като намалява риска от оперативни усложнения между 0–4% (срещу 13–15%).

Най-голямото предимство на ендоскопската некректомия са възможността за дренаж на колекция при пациенти в септично състояние, като се избягва отворената хирургична интервенция. Прилагането на миниинвазивен подход при пациенти с НП ,в условията на сепсис или септичен шок, дава шанс на болния за извеждане от критичното състояние. Едва след овладяване на генерализирана инфекция, би могло да се реши дефинитивно проблема.

Смесеният лапаро/ендоскопски подход за некректомия при пациенти с НП дава възможност да се използват предимствата на двата подхода. Този метод се препоръчва при пациенти с късно диагностицирана инфектирана панкреатична некроза, абсцес в панкреаса или инфектирани псевдокисти или колекции. След създаване на пневмоперитонеум и подреждане на 2 до 3 работни 5мм троакара се извършва интраоперативна гастроскопия. При нея се визуализира мястото на перипанкреатичната колекция. Чрез ендоскопия се извършва трансмурална пункция на същата, като комуникацията и със стомаха се разширява посредством радиално разширяващи се троакари (Innerdyne, CA, USA). При тази техника се постига лапароскопски контрол на ендоскопската интервенция. Заедно с това има възможност за дренаж и на други интраперитонеални колекции, които нямат контакт със стомаха.

Подход „step-up“.

Подходът „step-up“ е система от терапевтични процедури при които се започва с най-малко агресивна манипулация и постепенно инвазивноста се увеличава , според състоянието на пациента. Целта на този подход е първоначално извеждане на пациента от критичното състояние при минимален стрес от оперативната процедура. Едва след стабилизиране на общото състояние и виталните показатели, при все още нерешен дефинитивно проблем, се прилага последователно все по-агресивен оперативен подход с цел окончателно отстраняване на инфекциозната или друга причина. Пример за такъв подход е прилагане на терапевтичния план при септични пациенти с некротичен билиопанкреатит , който е усложнен с перипанкреатична инфектирана колекция. Перкутанният дренаж на колекцията с последващ перкутаннен билиарен дренаж биха подобрило общото септично състояние. Последващата холецистектомия с ревизия на билиарните пътища би допълнило дефинитивното лечение. Последващата трансдренажна холангиография би доказала свободната проходимост на жлъчните пътища и би отхвърлила нуждата от допълнителна ендоскопска процедура.

Дискусия

При представяне на нашия опит са включени 32 случая на пациенти, оперирани по повод некротичен панкреатит. Средната възраст на болните е 50,7 години (от 37 до 64 години). Диагностиката на заболяването, както и неговия развой е осъществен посредством ехография и КАТ на коремни органи, като в 3 случая е използван MRI. Представените данни са сравнени относно постоперативния престой (17,5 дни); смъртност (0%); оперативен подход - едноетапен и двуетапен - в зависимост от генезата, както и тежестта

на общото състояние на пациента. В 10 от случаите е извършена холецистектомия, ревизия на билиарните пътища с Кер дрен и последваща некректомия. При 5 случая е било необходимо извеждане на двустволов тънкочревен протективен анус като индикацията е тежък паралитичен илеус. При 7 от случаите поради тежкото общо състояние на пациентите е извършен първоначален перкутанен дренаж на колекцията, с цел стабилизиране на състоянието и последващо дефинитивно лечение. В 11 от случаите е извършена лапароскопска експлорация и некректомия. Въпреки протрахирания и тежък ход на заболяването, всички пациенти оперирани миниинвазивно, са показали добър толеранс към лечението и добро повлияване към болковия синдром. Ранно сваляне на назогастричната сонда и стабилизиране на виталните показатели (4-10 ден). Проследяване на пациентите, след изписването, е извършено амбулаторно. При 17 пациента , поради тежкото общо състояние, е било нужно наблюдение в КАИЛ. Ежедневно е проверявана проходимостта на контактните и лаважни дренове. При нужда е извършван трансдренажен лаваж с физиологичен серум. Изписването на пациента е извършвано след възстановяване на пасажа и захранване, при липса на оплакване и стабилно общо състояние. Изписаните болни са проследявани амбулаторно чрез контролна ехография на коремни органи и при нужда КАТ.

Традиционният подход за лечение на инфектирана некроза е отворената хирургична некректомия, като през последните две десетилетия лечението на НП значително еволюира от лапаротомия към минимално инвазивни процедури (PCD, перорална ендоскопия, лапароскопия и ретроперитонеална видеоскопия). Подходите могат да се комбинират, като преценката е индивидуална според индивидуалните особенности на болния и възможностите на екипа. Подхода, минимално инвазивен или отворен хирургичен, често се определя от техническите възможности, наличността на оборудване, експертните познания, опита и интереса на участващите лекари. В грижата за пациенти с НП би трябвало да участва екип от специалисти по гастроентерология, реанимация, диагностична и интервенционална радиология, интервенционална ендоскопия и хирургия.

Терапевтичният подход при пациенти в острата фаза на НП може да бъде много комплициран. Нуждата от оперативна интервенция при пациенти с НП и нестабилно, септично общо състояние крие висок оперативен риск. Интервенцията в рамките на първите няколко седмици след диагнозата на НП обикновено се свързва с лоши оперативни резултати. Тя би трябвало да бъде приложена само в случаите на инфектирана некроза при пациент с деградиращо общо състояние с цел саниране на източника на инфекция.

Отлагане на интервенцията, с 3-4 седмици , снижава значително следоперативната заболеваемост и смъртността. Сравнявайки подходите на лапаротомия и миниинвазивната хирургия прави впечатление, че отворената хирургия е свързана с по-висока следоперативната заболеваемост при еднаква следоперативната смъртност при двата метода. Съвременните изследвания подкрепят PCD или ендоскопската некрозектомия, последвана от минимално инвазивна некросектомия, прилагани в случаите на инфектирана некроза на панкреаса. Доказано е, че подходът „step-up“ има редица предимства пред отворения хирургичен подход по отношение на краткосрочни и дългосрочни резултати.

Съблюдавайки насоките на Международната асоциация по панкреатология (през 2012 г.) се препоръчва прилагането на ендоскопски или перкутанен дренаж като първа стъпка при лечението на НП. Индикация за последваща хирургична некректомия е продължително септично състояние, въпреки приложена антибиотична терапия.

Заключение

След преглед на съвременната литература във връзка с лечението на некротичен панкреатит се налагат няколко извода. На първо място това е, по възможност , отлагане на хирургичната интервенция през острата фаза с най-малко 3-4 седмици. Според различните автори това би понижило оперативната заболеваемост и смъртност при лечението на НП. Минимално инвазивния подход дава по - добър шанс за пациента от отворената хирургия по отношение на краткосрочните и дългосрочните следоперативни резултати. Прилагане на мултимодален подход при оценка на състоянието на всеки пациент и определящ тактиката при лечението на НП е с доказана ефективност. Осигуряване на оптимално интензивно лечение в център със специализиран опит и възможности за прилагане на интервенционална радиология, ендоскопия и лапароскопия намаляват риска за пациента и повишават ефекта при лечението на това заболяване.

Източници:

1.HC, M.G. Besselink, O.J. Bakker, H.S. Hofker, M.A. Boermeester, C.H. Dejong, H.VanGoor, A.F. Schaapherder, C.H. vanEijck, T.L. Bollen, B. VanRamshorst, V.B. ,
Dutch Pancreatitis Study Group A step-up approach or open necrosectomy for necrotizing pancreatitisN. Engl. J. Med., 362 (16) (2010 Apr 22), pp. 1491-1502

2.M.C. vanBaal, H.C. vanSantvoort, T.L. Bollen, O.J. Bakker, M.G. Besselink, H.G. Gooszen, Dutch Pancreatitis Study Group
Systematic review of percutaneous catheter drainage as primary treatment for necrotizing pancreatitisBr. J. Surg., 98 (1) (2011 Jan), pp. 18-27

3.K. Horvath, P. Freeny, J. Escallon, P. Heagerty, B. Comstock, D.J. Glickerman, E. Bulger, M. Sinanan, L. Langdal e, O. Kolokythas, R.T. Andrews
Safety and efficacy of video-assisted retroperitoneal debridement for infected pancreatic collections: a multicenter, prospective, single-arm phase 2 study
Arch. Surg., 145 (9) (2010 Sep), pp. 817-825

4.S. Varadarajulu, J.D. Christein, A. Tamhane, E.R. Drelichman, C.M. Wilcox
Prospective randomized trial comparing EUS and EGD for transmural drainage of pancreatic pseudocysts (with videos)
Gastrointest. Endosc., 68 (6) (2008 Dec), pp. 1102-1111

5.D.H. Park, S.S. Lee, S.H. Moon, S.Y. Choi, S.W. Jung, D.W. Seo, S.K. Lee, M.H. Kim,Endoscopic ultrasound-guided versus conventional transmural drainage for pancreatic pseudocysts: a prospective randomized trial
Endoscopy, 41 (10) (2009 Oct), pp. 842-848

6.A. Haghshenasskashani, J.M. Laurence, V. Kwan, E. Johnston, M.J. Hollands, A.J. Richardson, H.C. Pleass, V.W. Lam
Endoscopic necrosectomy of pancreatic necrosis: a systematic review
Surg. Endosc., 25 (12) (2011 Dec), pp. 3724-3730

7.WalterBugiantella[ab]FabioRondelli[ac]MarcelloBoni[a]PaoloStella[a]AndreaPolistena[d]AlessandroSanguinetti[d]NicolaAvenia[d] Necrotizing pancreatitis: A review of the interventions International Journal of Surgery Volume 28, Supplement 1, April 2016, Pages S163-S171

8.Mittu John Mathew, Amit Kumar Parmar, Diwakar Sahu, and Prasanna Kumar Reddy Laparoscopic necrosectomy in acute necrotizing pancreatitis: Our experience
J Minim Access Surg. 2014 Jul-Sep; 10(3): 126–131

9.Vicken N. Pamoukian,Michel Gagner Laparoscopic necrosectomy for acute necrotizing pancreatitis Journal of Hepato-Biliary-Pancreatic Surgery Volume8, Issue3June 2001 Pages 221-223

10. Стойков, Д., Маринова, П., Съботинов, Цв., Декова, И., Райчева, Цв., & Атмажов, И. (2018). Оперативно лечение при тежките некротични панкреатити в ранен стадий - индикации и тактика. Сборник с доклади от XVI Национален конгрес по хирургия, 4-7 окт. 2018, Златни пясъци, т. 1, с. 139-142. ISSN: 2603-4034. НАЦИД

11. Стойков, Д., Маринова, П., Петков, Ю., Декова, И., Съботинов, Цв., Бешев, Л., Тончев, П., Янчев, М., & Балабанова, М. (2014). Леталитет и причини за екзитус при болни с остър панкреатит. XIII Национален конгрес по хирургия с международно участие, 23-26 окт. 2014 : сборник доклади, т. 2, с.423-427. ISSN: 1314-2097 НАЦИД
12.Olgamorato, Ignasi Poves, Lucas ILzarbe et al. Minimally invasive surgery in the era of step-up approach for treatment of severe acute pancreatitis International Journal of Surgery
Volume 51, March 2018, Pages 164-16
13.Max Heckler&Thilo Hackert&Kai Hu&Cristopher M. Halloran&Markus W. Büchler&John P. Neoptolemos Severe acute pancreatitis: surgical indications and treatment Langenbeck's Archives of Surgery (2021) 406:521–535
14. Yu-Chung Chang, Is necrosectomy obsolete for infected necrotizing pancreatitis? Is a paradigm shift needed?, World J Gastroenterol. 2014 Dec 7; 20(45)

ЕХОЕНДОСКОПСКИ БИЛИАРЕН ДРЕНАЖ- ГОТОВ ЛИ Е ЗА ПРОЦЕДУРА НА ПЪРВИ ИЗБОР?

П. Карагьозов, Н. Шумка, И. Тишков, Ю. Попова, К. Драганов.

Отделение по Интервенционална Гастроентерология. Клиника по Чернодробно-Жлъчна, Панкреатична и Обща Хирургия. Аджибадем Сити Клиник УМБАЛ Токуда

Кореспондиращ автор:

Доц. Петко Карагьозов, Д.М., FASGE
Отделение по Интервенционална Гастроентерология

Аджибадем Сити Клиник УМБАЛ Токуда
Бул. „Н. Вапцаров“ 51Б
1407 София
Тел. +359 889443729

petko.karagyozov@gmail.com

Въведение и цели: Ехоендоскопският билиарен дренаж (EUS-BD) е нова и обещаваща техника, която се прилага при неуспех или невъзможност за извършване на ендоскопска ретроградна холангиопанкреатография (ЕРХПГ). Методиката демонстрира предимства пред перкутанния дренаж (ПТБД) по отношение на усложнения, болничен престои и качество на живот на пациентите. Няколко техники са налични и се адаптират към конкретните анатомични особености- ехоендоскопоска хепатикогастростомия (EUS-HGS), ехоендоскопско антеградно стентиране (EUS-AS), ехоендоскопска рандеву- процедура (EUS-RV), ехоендоскопска холедоходуоденостомия (EUS-CDS). Целта ни е да оценим ефективността и безопасността на EUS-BD, извършени в нашия център за двегодишен период.

Методи: Ретроспективно проучване, анализиращо всички EUS-BD, извършени в Отделението по Интервенционална Гастроентерология при АСК УМБАЛ Токуда за периода март 2020- март 2022.

Резултати: Включени бяха 88 пациенти, при 93% с малигнени индикации и при 7% с бенигнени. 29,5% бяха с хирургично променена анатомия, 25% имаха дуоденална стеноза, 5,68% имаха дуоденални стентове, в 14,77% - туморна инфилтрация на дисталния дуктус холедохус, препятстваща ретроградна канюлация. При един пациент (1,14%) ЕРХПГ беше неуспешна поради голям перипапиларен дивертикул. Средното времетраене на процедурата беше 69 мин., средния болничен престой- 5 дни. EUS-HGS е проведена при 49 пациенти, EUS-CDS при 13, EUS-AS при 12, EUS-RV при 10 и трансгастрален дренаж на жлъчния мехур като единствена дренажна опция при 1. Процедурата е била технически успешна при 96,6%, клиничен успех е постигнат при 91,8%. Интрапроцедурни усложнения се наблюдаваха при 6 пациента, като при 3 се наложи спешна конверсия към ПТБД. Постпроцедурни нежелани реакции се регистрираха при 12,5%, като всички са лекувани консервативно и при никой не се наложи спешна хирургия или престой в интензивно звено.

Заключение:EUS-BD е ефективна и безопасна процедура и е интервенция на избор при неуспех или невъзможност за извършване на ЕРХПГ с редица предимства пред ПТБД. Тя е сериозно техническо

предизвикателство и е необходимо да се извършва от добре подготвен екип, владеещ всички методи на нехирургичен билиарен дренаж.

Ключови думи: билиарна обструкция, ехоендоскопски билиарен дренаж, ендоскопска ретроградна холангиопанкреатография, перкутанен билиарен дренаж

ENDOSCOPIC ULTRASOUND-GUIDED BILIARY DRAINAGE- READY FOR PRIME TIME?

P. Karagyozov, N. Shumka, I. Tishkov, Y. Popova, K. Draganov

Department of Interventional Gastroenterology
Clinic of Liver, Biliary, Pancreatic and General Surgery
Acibadem City Clinic Tokuda University Hospital

Corresponding Author:

Assoc. prof. Petko Karagyozov, MD, PhD, FASGE

email:petko.karagyozov@gmail.com

Background and aims: Endoscopic ultrasound-guided biliary drainage (EUS-BD) is a relatively new and promising technique, performed in cases where endoscopic retrograde cholangiography (ERCP) has failed or is not possible, with several advantages over percutaneous biliary drainage (PTBD). Several procedures are available and could be adapted to the specific anatomical situation- endoscopic ultrasound- guided hepaticogastrostomy (EUS-HGS), endoscopic ultrasound-guided choledochoduodenostomy (EUS-CDS), endoscopic ultrasound- guided antegrade stenting (EUS-AS), endoscopic ultrasound- guided rendezvous- procedure (EUS-RV). Our aim was to evaluate the efficacy and safety of EUS-BD procedures performed in our unit over a two-year time period.

Methods: A retrospective study, analyzing all EUS-BD procedures performed in our department over a two-year period (March 2020- March 2022).

Results: 88 patients were included- in 93% for malignant and in 7% for benign indications. 29,5% were with surgically altered anatomy, 25% with duodenal stenosis, 5,68% had duodenal stents, 14,77% were with tumor infiltration of the distal common bile duct precluding antegrade canulation. In one patient ERCP was unsuccessful due to large duodenal diverticulum. Mean procedure time was 69 min. Mean hospital stay was 5 days. EUS-HGS was performed in 49 patients, EUS-CDS in 13, EUS-AS in 12, EUS-RV in 10 and transgastric gallbladder drainage as only possible biliary drainage modality in one. The technical success was 96,6% and the clinical success was 91,8%. Intraprocedural complications occurred in 6 cases, postprocedural adverse events were noted in 12,5%- all managed conservatively. No cases required emergency surgery or intensive care.

Conclusions: EUS-BD is highly effective and save intervention and is a procedure of choice in cases where ERCP is unsuccessful or impossible with many advantages over PTBD. The procedure needs to be performed by well trained team, mastering all nonsurgical biliary drainage modalities.

Keywords: biliary obstruction, endoscopic ultrasound- guided biliary drainage, endoscopic retrograde cholangiopancreatography, percutaneous biliary drainage

ВЪВЕДЕНИЕ И ЦЕЛ :

След въвеждането на ендоскопската папилосфинктеротомия през 1974, ЕРХПГ се превръща в процедура на първи избор при пациенти с билиарна обструкция. [1] Клиничният и технически успех е между 90% и 97%, като нежеланите събития са по под 10% [1,2,14]. Въпреки всички преимущества на процедурата, тя е предизвикателство в

някои клинични ситуации, като при пациенти с хирургично променена анатомия, дуоденална обструкция от малигнени процеси, големи перипапиларни дивертикули. Панкреатит след ЕРХПГ (ПЕП) е основното нежелано събитие и честотата му е средно 3,5% (диапазон 1,6 – 15,7%), като може да доведе до смърт при тежки случаи. Най-честите причини за панкреатит са трудна канюлация, преминаване на водач в панкреасния канал и инжектиране на контраст в него, като съществуват и рискови фактори, свързани с конкретните особености на пациента или клиничния сценарии. [3,14]

Неуспешната канюлация с билиарен дренаж, изискват алтернативни подходи. Перкутанният билиарен дренаж (ПТБД) е широко застъпен, като алтернатива на неуспешна ЕРХПГ – процедура с висок процент на усложнения - като кървене, инфекция, изместване на дрена, "leak"на жлъчен сок, обрзуване на външна фистула, влошено качество на живот и др. Контраиндикации за процедурата са наличието на асцит, чернодробни метастази, изразен обезитет. [1,2,4,14].

Ехоендоскопсият билиарен дренаж (EUS-BD) е нова и обещаваща техника, която се прилага при неуспех или невъзможност за извършване на ЕРХПГ, процедура демонстрираща редица предимства пред перкутанния дренаж по отношение на усложнения, болничен престой и качество на живот на пациентите.[5] Първият успешен EUS-BD е описан от Giovannini et al през 2001 г. [6], което дава началото на нова ера за мини-инвазивен жлъчен дренаж. Понастоящем се използват три EUS базирани техники на дренаж - ехо-ендоскопски навигирана „рандеву" процедура (EUS - RV), антеградно стентиране, (EUS AS), транслуменно стентиране, вкючващо хепатикогастростомия (EUS-HGS) и холедоходуоденостомия (EUS- CDS).

EUS-RV – е за пръв път докладвана през 2004г. Техниката е подходяща, когато Папила Фатери е ендоскопски достижима, но не е възможна селективна канюлация на жлъчното дърво чрез ЕРХПГ. След пункция на интра или екстрахепатални жлъчни пътища с 19G игла и холангиограма, се прекарва водач през папила фатери дълбоко в дуоденума. Последва замяна на ехоендоскопа с дуоденоскоп и ретроградна канюлация след захващане на водача или „покрай" него.[7,8,9,14]

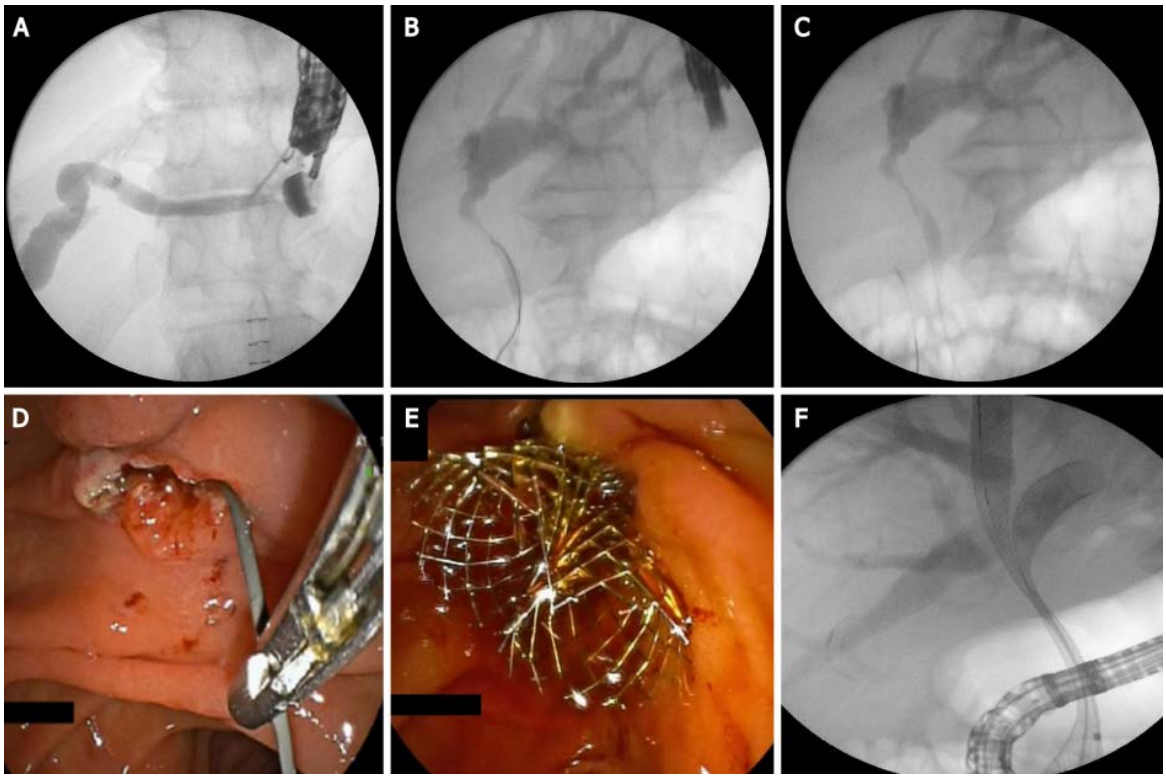

Фиг. 1 Ехоендоскопски навигирана рандеву техника. A: Пункция с 19G игла и холангиограма. B: Въвеждане на водач през сетнозата в дуоденум. C: Захващане на водач с щипка за чужди тела и дуоденускоп. E: Ендоскопски образ на два метални стента. F: Холангиограма на два метални стента.

EUS-HG – за пръв път представена през 2003г – „single step" процедура, включваща трансхепатална пункция на на жлъчната система, създаване на стабилна фистула между гастро-интестиналният лумен и жлъчните пътища. Тази техника е предпочитана когато П.Фатери не може да бъде достигната (дуоденална обструкция, хирургично променена анатомия). Най-често се използва, като палиативна процедура при малигнени хилусни или дистални стенози, рядко за създаване на временен тракт. Основните контраиндикации са туморна инфилтрация на стомашната стена на мястото на пункция, масивен асцит и коагулопатия. [10] Процедурата завършва с поставяне на стент (Фигура 1). Използват се специално проектирани частично покрити метални стенове с проксимална непокрита част за предотвратяване блокаж на сегменти жълчни пътища и дистална покрита част за намаляване риск от изтичане на жлъчка. Могат да бъдат използвани и напълно покрити метални стентове, за бенигнени обструкции – при тях се отчита повишен риск от фокален холангит, абсцес и миграция на стента. Пластмасовите стентове не са разумен вариант, поради неприемливо висок риск от билиарен перитонит и жлъчен "leak". [10,11,14]

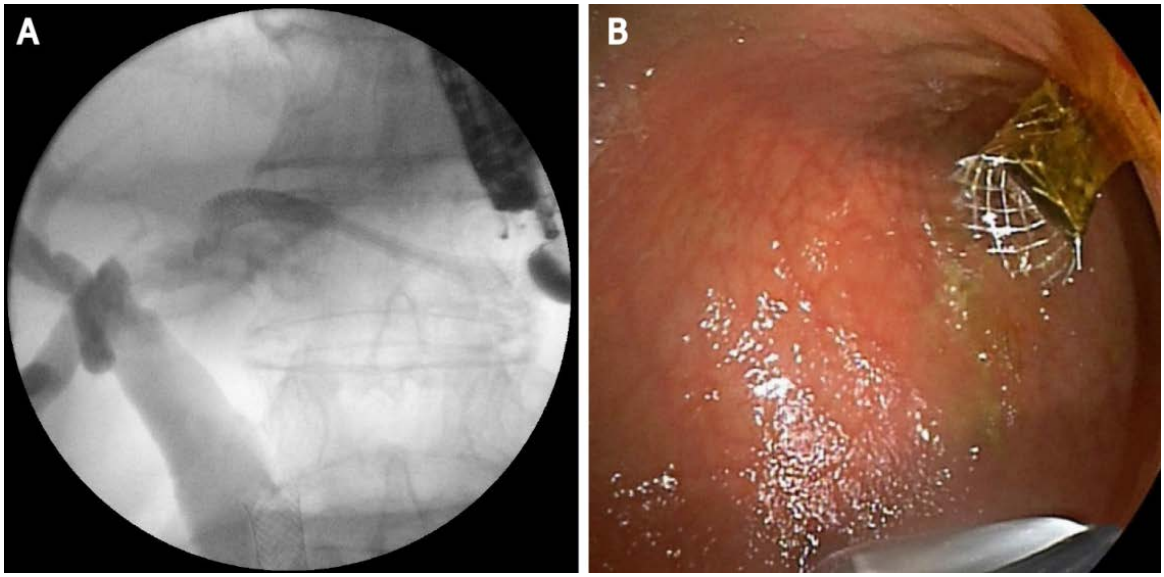

Фиг. 2. Ехоендоскопска хепатикогастростомия. А: холангиограма В: ендоскопски образ.

EUS-AS Ехоендоскоспко антеградно стентиране е описано за пръв път от Nguyen-Tang et al [12] през 2010г, като дава възможност за физиолигичен жлъчен дренаж през П.Фатери – при невъзможност за канюлация при стандартна ЕРХПГ. След трансгастрална пункция с 19G игла на интрахепатални жлъчни пътища в ляв лоб на черен дроб се въвежда водач през стенозата, транспапиларно в дуоденум или през билиарна анастомоза в тънко черво. След дилатация на тракта, по антеграден път се поставя стент. Техниката е свързана с повишен риск от „leak“ на жлъчка от мястото на пункция, като при малфункция на стента, повторна интервенция може да бъде изключително трудна или невзъможна. Някои автори препоръчват комбиниране на антеградно стентиране със стентиране на трансхепаталния тракт. По този начин се намалява рискът от билиарен перитонит, като прави ре-интервенциите възможни. [12,13,14].

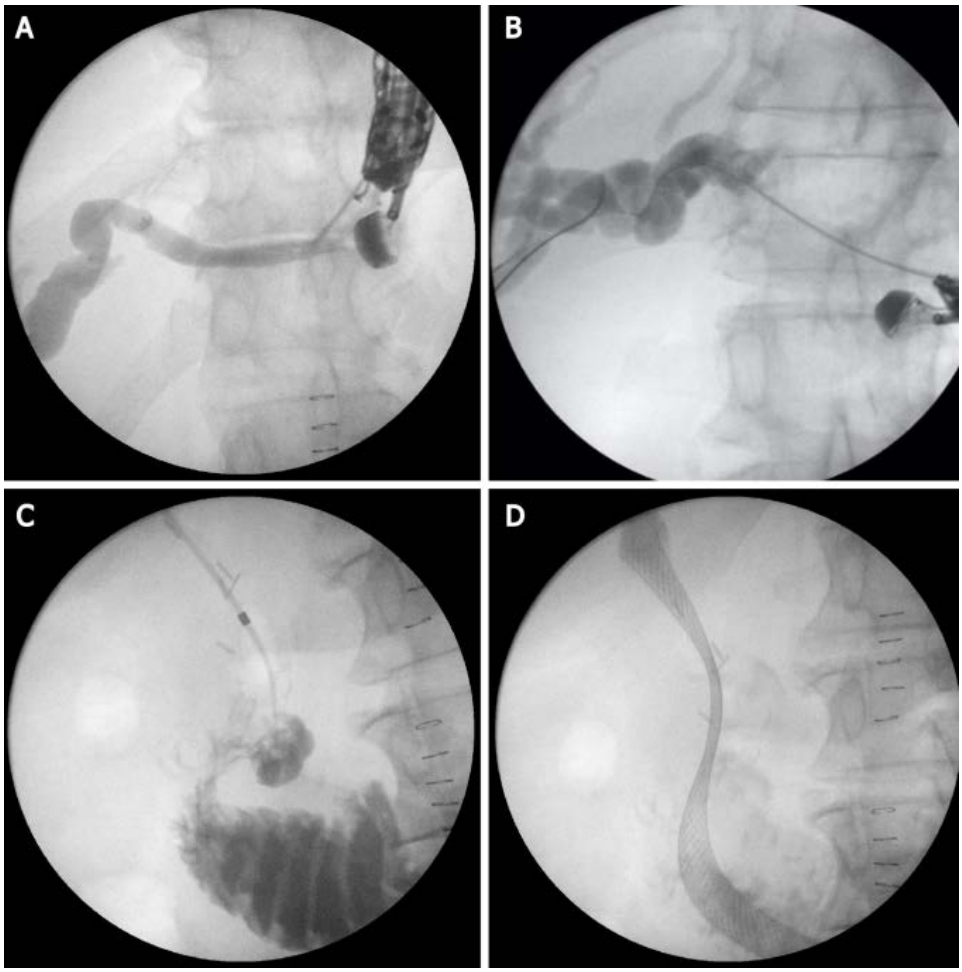

Фиг. 3 EUS навигирано антеградно стентиране. A: пункция на д.хепатикус синистер. B: въвеждане на водач. C: дилатация на тракта. D: поставяне на CEMC.

Ехоендоскопска холедоходуоденостомия EUS-CDS - процедурата обикновено се извършва в случаи на злокачествена дистална обструкция на жлъчните пътища когато стандартната канюлация е неуспешна или когато ендоскопският достъп до папилата не е възможен. Техниката е описана за първи път от Giovannini et al [6] през 2001 г. След пунктиране с 19G игла общия жлъчен канал през дуоденум, се въвежда водач по-посока на чернодробния хилус и интра-хепатални жлъчни пътища. След дилатация на тракта се поставя най-често напълно покрит метален стент SEMS. Поставянето на пластмасов стент или LAMS, също е възможно. [6,11,14].

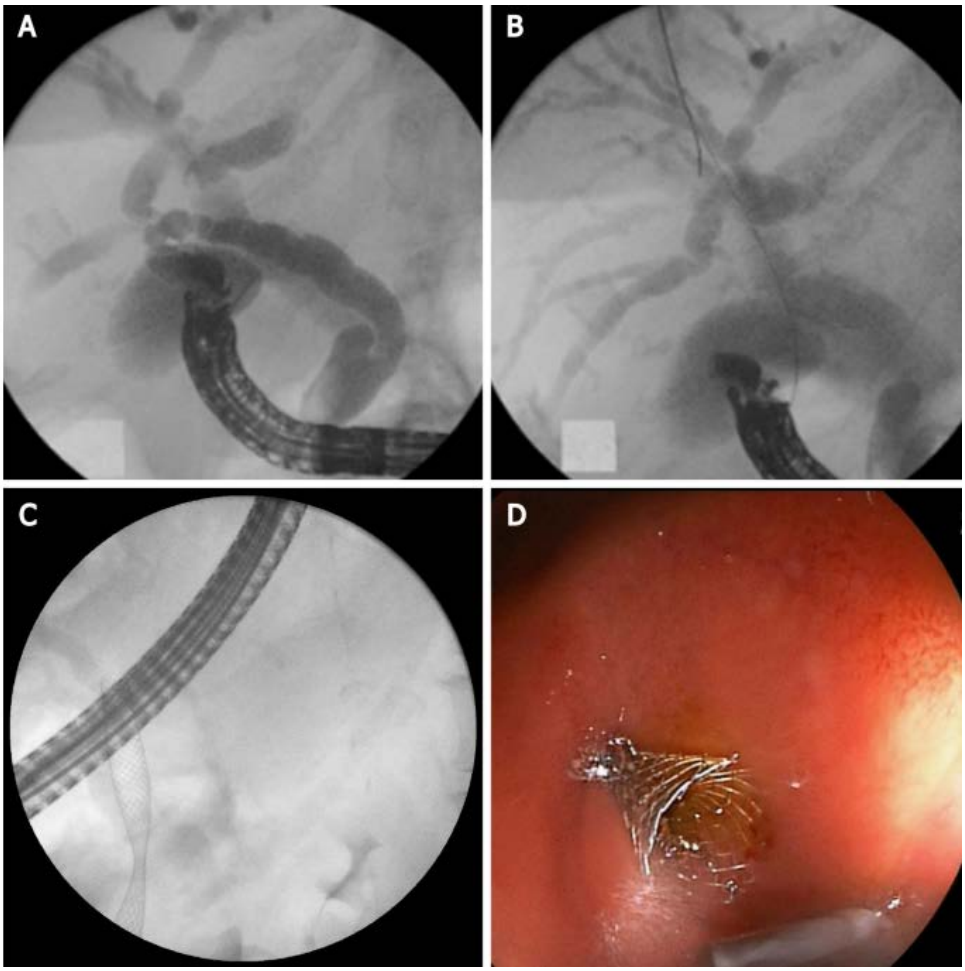

Фигура 4. Ехо-ендоскопски навигирана холедоходуоденостомия A: пункция с 19G игла на д.холедохус. B: въвеждане на водач посока ИХЖП. C: холангиограма на поставен SEMS. D: ендоскопски образ на поставен SEMS.

Ехоендоскопският билиарен дренаж е показан и използван все още при неуспешна или невъзможна ЕРХПГ. Широко застъпени индикации за процедурата са : неуспех при ЕРХПГ, дуоденална обструкция поради туморна инфилтрация, дуоденален дивертикул, хирургично променена анатомия. Потенциалните усложнения свързани с процедурата включват – холангит, кървене, пневмоперитонеум, миграция на стентове с билиарен перитонит. Използването на метални стентове, както и въглероден диоксид (CO2) вместо атмосферен въздух по време на ендоскопията драстично намаляват усложненията, изискващи спешна хирургична намеса. Ехоендоскопският билиарен дренаж е комплескна и рискова процедура, извършваща се в високоспециализирани центрове от опитен ендоскопист.

ЦЕЛ :

Целта ни е да оценим ефективността и безопасността на EUS-BD, извършени в нашия център за двегодишен период.

МЕТОДИ : Ретроспективно проучване, анализиращо всички EUS-BD, извършени в Отделението по Интервенционална Гастроентерология при АСК УМБАЛ Токуда за периода март 2020- март 2022г

Резултати: Включени бяха 88 пациенти n=88, съответно 44 жени и 44 мъже. Средна възраст – 67 години.

При всички пациенти ЕРХПГ беше неуспешна или невъзможна поради анатомична особенност. Всички процедури бяха извършни под обща анестезия, от един ендоскопист с опит в извършване на ЕРХПГ и ЕУС. При всички процедури бе използван линеарен ехо-ендоскоп Fujifilm EG-580UT, инсуфлация с въглероден диоксид C02. При 86 пациента бе използвана 19G игла за достъп и аспирация, хидрофилен водач (0.035 или 0.025-inch), дилатационен катетър за дилатация на тракта(билиарни дилатационни катетри 6 фр и 7 фр и/или 6 Фр. кистотом и/или пневмодилатация до 4мм), стент спрямо индикациите и техниката на процедурата. При 2 пациента беше използван електрокаутеризираща система (Hot Axios, Boston Scientific, USA). Средното времетраене беше 69 мин., средния болничен престой- 5 дни.

81 (93%) от пациентите бяха с малигнени индикации , 7 (7%) пациента с бенигнени. 26 пациента (29,5%) бяха с хирургично променена анатомия, 22 (25%) пациента имаха дуоденална стеноза, 5 (5,68%) имаха дуоденални стентове, в 13 (14,77%) от пациентите - туморна инфилтрация на дисталния дуктус холедохус, препятстваща ретроградна канюлация. При 1 от пациентите, ЕРХПГ не беше възможно, поради дуоденален дивертиукл – 1,14%

Таблица 1

Индикации за процедура :	Общ брой пациенти n=88	Процентно съотношение
Малигнена стеноза	81	93%
Бенигнена стеноза	7	7%
Хирургично променена анатомия	26	29,50%
Дуоденална стеноза	22	25%
Дуоденално стентиране	5	5,68%
Туморна инфилтрация на дисталния дуктус холедохус	13	14,77%
Неуспешен ЕРХПГ поради дуоденален дивертикул	1	1,14%

EUS-HGS е проведена при 49 пациенти, EUS-CDS при 13, EUS-AS при 12, EUS-RV при 10 и трансгастрален дренаж на жлъчния мехур като единствена дренажна опция при 1. Процедурата е била технически успешна при 96,6%, клиничен успех е постигнат при 91,8%.

Таблица 2.

Процедура	Брой	%
EUS-HGS	49	56%
EUS-CDS	13	15%
EUS-AS	12	14%
EUS-RV	10	11%

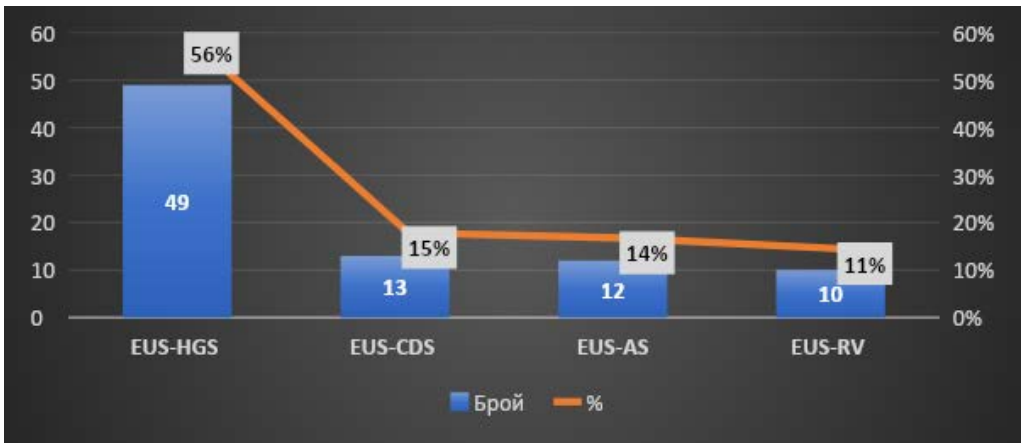

Интрапроцедурни усложнения – въвеждане на водач в съдови структури (вероятно портални клонове) и създаване на фалшив тракт – зарисуване на субхепатално пространство се наблюдаваха при 6 пациента, като при 3 се наложи спешна конверсия към ПТБД. Постпроцедурни нежелани реакции – холангит, се регистрираха при 12,5%, като всички са лекувани консервативно и при никой не се наложи спешна хирургия или престой в интензивно звено.

Тази серия от пациенти показва нашият инициален опит на билиарен дренаж под ехо-ендоскопски контрол, при неуспешна или невъзможна конвенционална ЕРХПГ. При голям процент > 90% тази процедура е извършвана като палиативна мярка – неоперабилни онкологично болни с лоша прогноза и къса преживяемост. В този контекст EUS-BD може да бъде обсъдена като безопасна, процедура на първи избор, с висок технически и клиничен успех, подобряваща качеството на живот в сравнение с перкутанния билиарен дренаж и хирургичния байпас.

ЗАКЛЮЧЕНИЕ :

Ехоендоскопският дренаж на жлъчни пътища е нов, обещаващ мини-инвазивен подход на лечение с редица предимства пред традиционните интервенционални методи и хирургия. Той може да предложи по-добро качество на живот в сравнение с ПТБД, като се избягва нуждата от външен дрен. В определени ситуации може да бъде приет като процедура на пръв избор, спрямо приетите индикации - невъзможност за ЕРХПГ, дуоденална обструкция, хирургично променена анатомия. EUS-BD е комплескна и рискова процедура, извършваща се във високоспециализирани центрове от добре подготвен екип с опит във всички методи на нехирургичен билиарен дренаж.

Библиография :

[1] Peng C, Nietert PJ, Cotton PB, Lackland DT, Romagnuolo J. Predicting native papilla biliary cannulation success using a multinational Endoscopic Retrograde Cholangiopancreatography (ERCP) Quality Network. BMC Gastroenterol 2013; 13: 147 [PMID: 24112846 DOI: 10.1186/1471-230X-13-147] 1 Andriulli A, Loperfido S, Napolitano G, Niro G, Valvano MR, Spirito F, Pilotto A, Forlano R. Incidence rates of post-ERCP complications: a systematic survey of prospective studies. Am J Gastroenterol 2007; 102: 1781-1788 [PMID: 17509029 DOI: 10.1111/j.1572-0241.2007.01279.x]

[2] Kawai, K. et al. Endoscopic sphincterotomy of the ampulla of Vater. Gastrointest Endosc 20, 148–151 (1974)

[3] Anderson, M. A. et al. Complications of ERCP. Gastrointest Endosc 75, 467–473 (2012).

[4] Nennstiel S, Weber A, Frick G, Haller B, Meining A, Schmid RM, Neu B. Drainage-related Complications in Percutaneous Transhepatic Biliary Drainage: An Analysis Over 10 Years. J Clin Gastroenterol 2015; 49: 764-770 [PMID: 25518004 DOI: 10.1097/MCG.0000000000000275]

[5] Giovannini M, Bories E. EUS-Guided Biliary Drainage. Gastroenterol Res Pract 2012; 2012: 348719 [PMID: 21860619 DOI: 10.1155/2012/348719]

[6] Giovannini M, Moutardier V, Pesenti C, Bories E, Lelong B, Delpero JR. Endoscopic ultrasoundguided bilioduodenal anastomosis: a new technique for biliary drainage. Endoscopy 2001; 33: 898- 900 [PMID: 11571690 DOI: 10.1055/s-2001-17324]

[7]Sarkaria S, Lee HS, Gaidhane M, Kahaleh M. Advances in endoscopic ultrasound-guided biliary drainage: a comprehensive review. Gut Liver 2013; 7: 129-136 [PMID: 23560147 DOI: 10.5009/gnl.2013.7.2.129]

[8] Paik WH, Park DH. Endoscopic Ultrasound-Guided Biliary Access, with Focus on Technique and Practical Tips. Clin Endosc 2017; 50: 104-111 [PMID: 28391670 DOI: 10.5946/ce.2017.036]

[9] El Chafic AH, Shah JN. Advances in Biliary Access. Curr Gastroenterol Rep 2020; 22: 62 [PMID: 33277668 DOI: 10.1007/s11894-020-00800-3].

[10] Minaga K, Takenaka M, Ogura T, Tamura T, Kuroda T, Kaku T, Uenoyama Y, Noguchi C, Nishikiori H, Imai H, Sagami R, Fujimori N, Higuchi K, Kudo M, Chiba Y, Kitano M. Endoscopic ultrasound-guided biliary drainage for malignant biliary obstruction with surgically altered anatomy: a multicenter prospective registration study. Therap Adv Gastroenterol 2020; 13: 1756284820930964 [PMID: 32774461 DOI: 10.1177/1756284820930964]

[11] Oh D, Park DH, Song TJ, Lee SS, Seo DW, Lee SK, Kim MH. Optimal biliary access point and learning curve for endoscopic ultrasound-guided hepaticogastrostomy with transmural stenting. Therap Adv Gastroenterol 2017; 10: 42-53 [PMID: 28286558 DOI: 10.1177/1756283X16671671].

[12] Nguyen-Tang T, Binmoeller KF, Sanchez-Yague A, Shah JN. Endoscopic ultrasound (EUS)-guided transhepatic anterograde self-expandable metal stent (SEMS) placement across malignant biliary obstruction. Endoscopy 2010; 42: 232-236 [PMID: 20119894 DOI: 10.1055/s-0029-1243858]

[13] Mukai S, Itoi T. EUS-guided antegrade procedures. Endosc Ultrasound 2019; 8: S7-S13 [PMID: 31897373 DOI: 10.4103/eus.eus_46_19.
[14] Petko Ivanov Karagyozov, Ivan Tishkov, Irina Boeva, Kiril Draganov Endoscopic ultrasound-guided biliary drainage-current status and future perspectives

ПОСТХОЛЕЦИСТЕКТОМИЧЕН СИНДРОМ – ДИАГНОСТИКА И ТЕРАПЕВТИЧНА СТРАТЕГИЯ.

Васил М. Божков , Пламен М. Чернополски, Дилян С. Чаушев, Вяра Д. Драганова, Атанас И. Лисничков, Тодор И. Иванов, Янко Г. Стефанов Р. Маджов.

МУ – Варна, УМБАЛ „ Света Марина" ЕАД – Варна

Резюме: Постхолецистектомичният синдром (ПХС) се определя като комплекс от хетерогенни симптоми, състоящи се от; болка в горен десен квадрант и епигастриума, диспептичен синдром, които рецидивират и / или персистират след холецистектомия. Този термин е неточен, тъй като обхваща както билиарни, така и небилиарни симптоми, и невинаги се свързват с предходна холецистектомия. Увеличаването на броя на извършените лапароскопски холецистектомии в световен мащаб води до увеличаване на броя на пациентите с постхолецистектомичен синдром, което изисква нов поглед върху този проблем. Билиарните прояви на ПХС могат да се появят интраоперативно: ятрогенни лезии на жлъчните пътища(ЯЛЖП) и биломи, или в ранния следоперативен период: конкременти в остатъка на ductus cysticus, неразпозната холедохолитиаза.

Цел: Да се проучат, анализират и приложат съвременните диагностично-терапевтични стратегии и методи на лечение при пациенти с постхолецистектомичен синдром, с оглед оптимизиране на крайните резултати и намаляване на усложненията и смъртността при тези болни.

Резултати: За периода 2011-2021г във Втора Клиника по хирургия са оперирани 1124 п. с ЖКБ и нейните усложнения. Оперативно лечение е приложено при 160п. Приложихме следните методи за образна диагностика – УЗД, КТ, ЯМР. Основни причини за ПСХ са ЯЛЖП - 75; резидуална холедохолитиаза – 64; стенозиращ папилит – 12; чернодробен абсцес – 5; дуктус цистикус ремнант – 4;

Заключение: Лапароскопската холецистектомия се превърна в златен стандарт в лечението на ЖКБ и даде началото на лапароскопска ера. Това промени и разшири понятието ПСХ, което вече включва и усложнения, резултат от ЛХ. Диагностиката и лечението на ПСХ изисква интердисциплинарен подход и трябва да се извършва в центрове специализирани в лечението на билиарна патология.

Ключови думи: Жлъчно- каменна болест, постхолецистектомичен синдром, лапароскопска холецистектомия, ятрогенни лезии на жлъчните пътища.

POSTCHOLECYSTECTOMY SYNDROME - DIAGNOSIS AND THERAPEUTIC STRATEGY

Vasil M. Bozhkov, Plamen M. Chernopolsky, Dillyan S. Chaushev, Viara D. Draganova, Atanas I. Lisnichkov, Todor I. Ivanov, Rossen E. Madjov

Medical University – Varna
University Hospital – Varna

Abstract: Postcholecystectomy syndrome (PCS) is defined as a complex of heterogeneous symptoms consisting: pain in the right upper quadrant and the epigastrium, dyspepsia which repeat or persist after cholecystectomy. This term is inaccurate because it includes both biliary and extra biliary symptoms and is not always associated with previous cholecystectomy. The increased number of laparoscopic cholecystectomies worldwide led to increased

number of patients with PCS, which requires new approach on this problem. The biliary manifestations of PCS: iatrogenic bile duct injuries (IBDI) and bilomas, or in the early postoperative period – stones in the cystical duct or unrecognized choledocholithiasis.

Aim: To study, analyze and apply modern diagnostic and therapeutic strategies and methods of treatment in patients with postcholecystectomy syndrome, in order to optimize the final results and reduce complications and mortality rate in these patients.

Results: For the period 2011-2021 in Second Department of Surgery were operated 1124 p. with gallstone disease and its complications. The imaging methods we applied were US, CT and MRI. The reasons for PCS were IBDI-75; residual choledocholithiasis – 64; stenosing papillitis – 12; pyogenic liver abscess – 5; remnant cystical duct – 4.

Conclusions: Laparoscopic cholecystectomy has become the gold standard in the treatment of gallstone disease and gave the begging of the laparoscopic era. This changed and expanded the concept of PCS, which now includes complications due to laparoscopic cholecystectomy.

Diagnosis and treatment of PCS requires an interdisciplinary approach and should be performed in centers specializing in the treatment of biliary pathology.

Key words: Gallstone disease, postcholecystectomy syndrome, laparoscopic cholecystectomy, iatrogenic bile duct injuries.

Постхолецистектомичният синдром (ПХС) представлява комплекс от хетерогенни симптоми, които най-често включват: болка в горен десен квадрант и епигастриума и диспептичен синдром, които рецидивират и / или персистират след холецистектомия.

Жлъчно-каменната болест / ЖКБ/ засяга между 5% и 25% от Западната цивилизация и 10%-15% от китайската популация. /7,16,22/ Между 2%- 4% от тях развиват симптоми годишно, а 13%- 15% ще проявят симптоми през техния живот./ 11,12,22/

Ежегодно в Обединеното Кралство се извършват около 66 600 холецистектомии, а в САЩ > 800 000 на приблизителна стойност 9.9 млрд. $. което превръща ЖКБ в най-скъпото и най-честото заболяване на ГИТ. / 7,22/ След 90-те години на XX-ти век, лапароскопската холецистектомия, все повече измества“отворената „ холецистектомия и честотата на нейното извършване нараства все повече, вероятно поради относително навременното ѝ извършване.

През 1912г. Flörcken пръв описва конкременти в d. cysticus remnant. Постхолецистектомичният синдром е описан за пръв път от Womack и Crider през 1947г. Значителна част от пациентите, при които е извършена холецистектомия поради симптоматична холелитиаза, съобщават за симптоми дори и след операцията. /17/ Въпреки големия брой холецистектомии, извършени в световен мащаб, не се регистрира 100% лечебен ефект при пациенти, тъй като е възможно персистиране на симптомите преди операцията или поява на нови симптоми след холецистектомия. /8, 20/

Понятието постхолецистектомичен синдром (ПХС) се разширява през годините и включва както билиарни така и небилиарни симптоми, което го прави не съвсем точен. Като рискови фактори за развитието му се определят две основни групи. От страна на билиарния тракт: резидуална холедохолитиаза, конкременти в d. cysticus; d. cysticus remnant; ятрогенни лезии на жлъчните пътища/ЯЛЖП/, дисфункция на сфинктера на Оди; Конкременти в коремната кухина по време на лапароскопската холецистектомия; хроничен билом; билиарна дискинезия постоперативни стриктури; холангит и чернодробен абсцес. Симптомите, които се проявяват извън билиарната система могат да бъдат: хроничен гастрит; пептична язва на дванадесетопръстника; дуоденогастрален

рефлукс; рефлукс езофагит; хроничен панкреатит; диариен синдром; синром на раздразненото черво, малигнени заболявания на ГИТ.

Цел: Да се проучат, анализират и приложат съвременните диагностично-терапевтични стратегии и методи на лечение при пациенти с ПСХ, с оглед оптимизиране на крайните резултати и намаляване на усложненията и смъртността при тези болни.

Материал и метод: През периода 2011-2020г. във Втора Клиника по Хирургия са оперирани 1124 пациенти с ЖКБ и нейните усложнения. От тях при 262 е установен ПСХ. При 190 пациенти е извършена оперативна интервенция, 72 са лекувани консервативно. Фиг.1

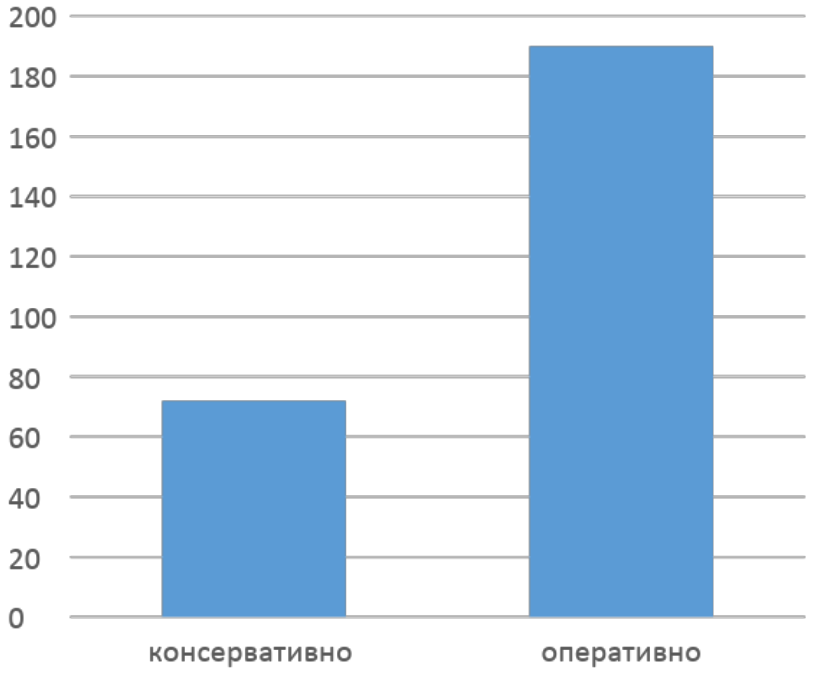

Приложени са следните диагностични методи и миниинвазивни процедури - УЗД – 262; КТ 250; ЯМР – 95; MRCP - 55 ФГДС – 105.

Етиологичните причини за ПХС са посочени на

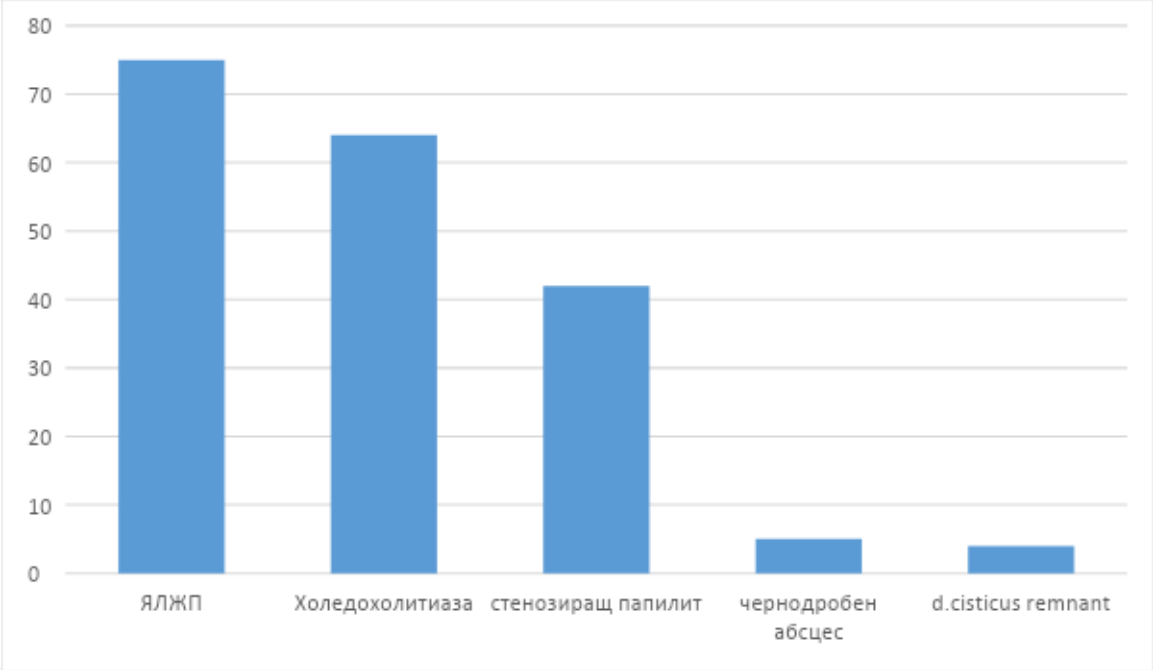

Фиг.2

Приложени при ЯЛЖП оперативни интервенции Фиг.3

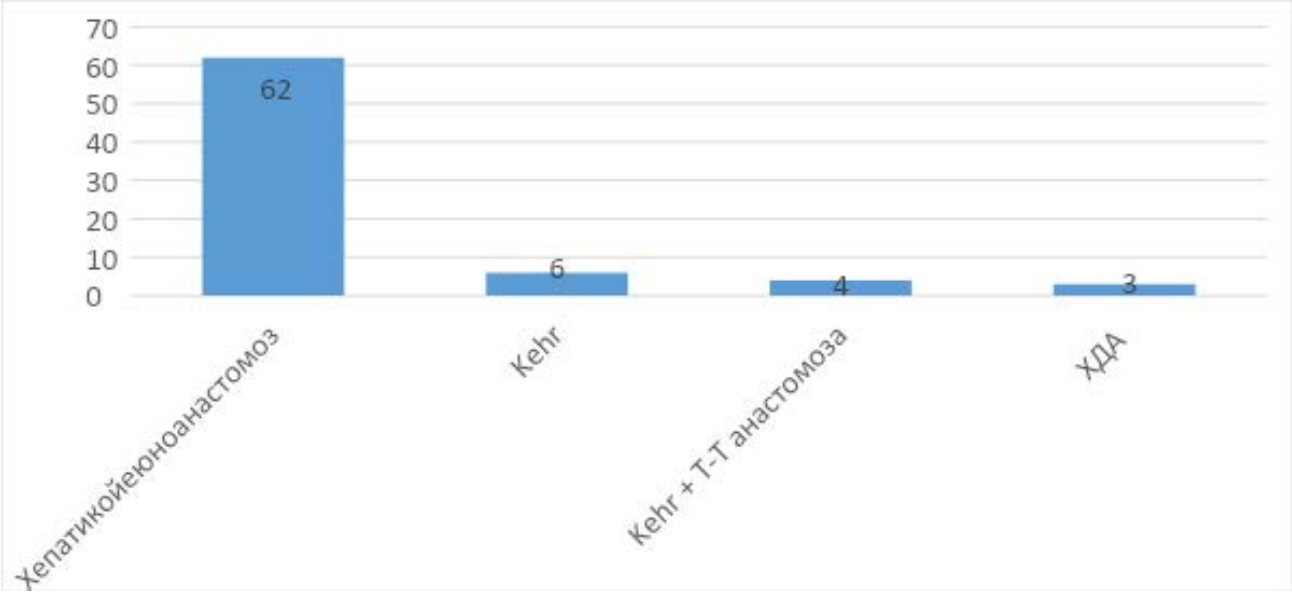

При останалите 115 пациенти извършихме: ХДА- 69п ; дренаж по Kehr – 46.

Обсъждане

Постхолецистектомичният синдром може да се разгледа през призмата на времето и най-общо може да се раздели на два основни периода: до и след лапароскопската ера. До лапароскопската ера основни симптоми за ПХС са били: болки в дясно подребрие с ирадиация към дясно рамо или скапула; гадене, повръщане, субиктер, пруритус, фебрилитет с втрисане/ триада на Шарко/, коремна болка. Хелстрьом и съавт. съобщават

за следните симптоми след 121 холецистектомии: при 37 /30%/ от пациентите съобщават за коремна болка, при 9 /7,5%/ п. е установена резидуална калкулоза, а при 2/1,5%/п. – остър панкреатит./ 13/ Дубиле и съавт. при проследени 253п. – 101 /40%/ съобщават за периодична или постоянна симптоматика, 78п./31%/ – силна постпрандиална болка, от 5мин. до 2 ч. и ирадииация към гърба. При 24п./10%/ болката е продължила от 2 до 24ч. в горен ляв квадрант и към раменете, а при 2п./0,8/ остър панкреатит. /6/

Лапароскопската холецистектомия се превърна в златен стандарт за лечение на симптоматичната холелитиаза. Нарастна чувствително и броя на холецистектомиите. В резултат на това се наблюдава и на увеличаване на броя на пациентите с ПХС, което изисква преразглеждане и нов поглед върху този проблем. /2/

Към всички известни причини за ПСХ, в наши дни може да се добавят и ЯЛЖП, които от 0,1 – 0,2% при отворената холецистектомия, при ЛХ – достигат до 0,4-0,7%. Те се разглеждат като значим хирургичен проблем, който се нуждае от медицински и финансови средства и насочване за оперативно лечение в специализирани центрове по билиарна хирургия. Като предпоставки за тях могат да се посочат:

Недостатъчна квалификация на оперативния екип

Анатомични вариации на билиарния тракт

Не добра идентификация на триъгълника на Calot

Локална интраоперативна хеморагия

Оперативни интервенции по спешност

Инсуфициентна предоперативна диагностика

Ятрогенните лезии при отворена и лапароскопска холецистектомия се различават по мястото на увреда. Докато при ОХ те са по-скоро дистални с увреда на хепатикохоледоха, то при ЛХ са проксимални със засягане предимно на десния хепатален проток. Различни проучвания показват, че около 90% от ЯЛЖП не се разпознават интраоперативно. При такива колебания е редно да се извърши конверсия и реконструктивна операция на момента. По-скоро те се проявяват в ранния оперативен период клинично с неспецифични симптоми като: гадене, повръщане, субфебрилитет и болка в дясно подребрие. По- късно пациентите могат да разгърнат картина на билиарен перитонит или иктер. /1,19/

Непълно отстраняване на жлъчния мехур – субтотална холецистектомия. Честотата ѝ при отворена холецистектомия е много ниска./ 4, 9, 15/ През лапароскопската ера честотата на субтоталната холецистектомия, не е предмет на проучвания или се срещат единични публикации, от които става ясно, че тази честота е по-висока, отколкото при отворената холецистектомия./5, 14/ Greenfield и съавт. съобщават за над 13.3% при ЛХ./10/ Като причини за това се посочват: не добра визуализация, адхезии, тежки възпалителни промени, риск от ЯЛЖП, вродени анатомични особености. В повечето случаи в останалата част от жлъчния мехур остават или се образуват конкременти, които се изявяват клинично след операцията. Choubey. Walsh и Palanivelu съобщават за поява на симптомите средно за 4,1 години (от 6 мес. до 12год.)/4/

Неразпознатите конкременти в d. cysticus по време на ЛХ са друга причина за развитие на ПСХ. По време на холецистектомията d. cysticus се лигира възможно най- близо до жлъчния мехур. От една страна така се избягват евентуални ЯЛЖП, но от друга е предпоставка да се „пропуснат“ конкременти в остатъчната част на d. cysticus. Това донякъде обяснява и развитието на ПСХ след ЛХ. Резидуалната литиаза се идентифицира трудно и изисква специфични оперативни интервенции.

Според Walsh и Beyer /21/ честотата на резидуалната калкулоза в d. cysticus е около 14,7% и въпреки това не е предмет на обсъждане в световната литература. Това може да се дължи

на факта, че: само 50% от пациентите са с „дълъг“ d. cysticus поради което конкрементите в него могат да се идентифицират интраоперативно и да се отстранят; около 60% от конкрементите са достаъчно малки по размер и могат да преминат в Общия жлъчен проток и оттам да попаднат в ГИТ.

Често калкулозата на d. cysticus се свързва и с холедохолитиаза около 35%-40%. След извършването на ендоскопска сфинктеротомия се улеснява и тяхното евакуиране. Много хирургични центрове препоръчват извършването на интраоперативна холангиография или ендоскопска холедохотомия като могат да се визуализират и отстранят конкрементите. Други усложнения, свързани с d. cysticus remnant могат да бъдат: изтичане на жлъчка; фистула; дилатация; неврогенна болка.

Лечението на ПСХ се определя основно от причините за появата му и може да бъде разделено на три основни групи: консервативно – при холангит или панкреатит; миниинвазивни процедури – ERCP, лапароскопия, папилотомия и отворени оперативни интервенции, които включват експлорация на ЕХЖП с последващи: дренаж по Kehr или билиодигестивна анастомоза холедоходуоденоанастомоза или хепатикойеюноанастомоза.

Билиарната дискинезия също може да бъде причина за ПХС като се открива се в 9-11% от пациентите. Определя се като нарушение на тонуса или моторната активност но сфинктера на Oddi, следствие на което се нарушава физиологичното оттичане на жлъчката, което може да бъдат последвани от дилатация на ОЖК, бактериална контаминация с последващ холангит и при хронифициране на процеса до доведе до развитие на холангиогенен чернодробен абсцес./3/

При нормален отток на жлъчката е възможно да се проявят а симптоми на обостряне на заболявания като дуоденална язва, стомашна язва, дуоденогастрален и/или гастроезофагеален рефлукс. Манометрията на сфинктера е златен стандарт в установяването неговата дисфункция и уточняване на лечението.

Заключение: Макар познат отдавна ПСХ – отново се превръща в актуален проблем като в основата на това, основно място заема правилната /екзактна/ предоперативна диагностика и индикациите за оперативно лечение – отворена или лапароскопска холецистектомия. Клиничните симптоми могат да се разделят на ранни и късни. Лечението изисква индивидуализиран мултидисциплинарен подход и екип от интервенционални рентгенолози, ендоскописти, гастроентеролози и хирурзи в специализирани хепатобилиарни центрове.

Литература

1. Маджов Р., Арнаудов П., Божков В., Чернополски П., Плачков И. Ятрогенни лезии на жлъчните пътища – хирургична стратегия Сборник доклади XV Национален конгрес по хирургия с международно участие 2016г. стр. 98-104 ISBN: 1314-297

2. Маринова, П., Стойков, Д., Съботинов, Ц., Декова, Ир., Илиев, С., Тончев, П., Петков, Ю., Мушатова, П., Давидова, Р., & Иванов, Е. (2012). Анатомични предпоставки за усложнения по време на лапароскопска холецистектомия. В: Лапароскопска / видеоасистирана торакоскопска или конвенционална хирургия - препоръки, подкрепени с доказателства : Доклади [от] XVII национална конференция по хирургия, 11-14 окт. 2012, Варна. София, Съюз на учените в България, с. 477-483. ISBN: 978-954-397-029-2

3. Маринова, П., Стойков, Д., Тончев, П., Съботинов, Цв., Декова, И., Янчев, М., Атмажов, И. (2016). Леталитет и прогноза при болни с пиогенен чернодробен абсцес. XV Национален конгрес по хирургия с международно участие, 29.09- 2.10.2016, Албена. ISSN: 1314-2097

4. Chowbey P., Sharma A., Goswami A., Afaque Y., Najma K., et al. Residual gallbladder stones after cholecystectomy: A literature review Journal of Minimal Access Surgery - 2015; V11; I 4; pp223-230

5. Demetriades H, Pramateftakis MG, Kanellos I, Angelopoulos S, Mantzoros I, Betsis D. Retained gallbladder remnant after laparoscopic cholecystectomy. J Laparoendosc Adv Surg Tech A 2008;18:276-9.
6.Doubilet, H. Clinical and pathologic studies of the biliary tract in relation to the end results of operative treatnient, read before the Surgical Section of The New York Academy of Medicine,Apr. 1943.
7. Everhart JE, Ruhl CE. (2009) Burden of digestive diseases in the United States Part III: liver, biliary tract, and pancreas. Gastroenterology 136: 1134–1144.
8. Finan KR, Leeth RR, Whitley BM, Klapow JC, Hawn MT. Improvement in gastrointestinal symptoms and quality of life after cholecystectomy. Am J Surg 2006; 192:196–202
9. Glenn F, McSherry CK. Secondary abdominal operations for symptoms following biliary tract surgery. Surg Gynecol Obstet 1965; 121:979-88. 4.
10. Greenfield NP, Azziz AS, Jung AJ, Yeh BM, Aslam R, Coakley FV. Imaging late complications of cholecystectomy. Clin Imaging 2012; 36:763-7.
11.Halldestam I, Enell EL, Kullman E, Borch K. (2004) Development of symptoms and complications in individuals with asymptomatic gallstones. Br J Surg 91:734–738.
12. Heaton KW, Braddon FE, Mountford RA, Hughes AO, Emmett PM. (1991) Symptomatic and silent gall stones in the community. Gut 32: 316–320. /
13. Hellstrom, J. Quoted by Nygaard, K. On post-cholecystectomy colic, with report of a case, Acta chir Scandinav.,1938-39, 81:309.
14. Rieger R, Wayand W. Gallbladder remnant after laparoscopic cholecystectomy. Surg Endosc 1995; 9:844.
15. Rogy MA, Függer R, Herbst F, Schulz F. Reoperation after cholecystectomy. The role of the cystic duct stump. HPB Surg 1991; 4:129-34.
16. Shaffer EA. (2006) Gallstone disease: epidemiology of gallbladder stone disease. Best Pract Res Clin Gastroenterol 20:981–996.
17. Shi JS, Ma JY, Zhu LH, Pan BR, Wang ZR, Ma LS. (2001) Studies on gallstone in China. World J Gastroenterol 7:593–596.
18. Singh S., Y. Mishra, V Singh Cholelithiasis: persistent & new symptoms post cholecystectomy Asian Pac. J. Health Sci., 2019; 6(4):1-4
19. Stoykov, D., & Marinova, P. (2018). Methods for treatment of extrahepatic bile duct after iatrogenic lesions - our experience in reconstructive bile surgery. International Journal of Medical Reviews and Case Reports, 2(4), 95-98. ISSN: 2534-9821 Google Scholar
20. Weinert CR, Arnett D, Jacobs D Jr, Kane RL Relationship between persistence of abdominal symptoms and successful outcome after cholecystectomy. Arch Intern Med 2000; 160:989–995/
21. Walsh RM, Ponsky JL, Dumot J. Retained gallbladder/cystic duct remnant
calculi as a cause of postcholecystectomy pain. Surg Endosc 2002; 16:981-4.
22. Zhang J., Q. Lu, YF Ren, J. Dong, YP Mu, et al. Factors relevant to persistent upper abdominal pain after cholecystectomy HPB 2017, 19, 629–637

ЕПИДЕМИОЛОГИЯ И ЕТИОЛОГИЯ НА ОСТРИЯ ПАНКРЕАТИТ

Имена на авторите: **Атанас С. Йонков[1], Елена Р. Арабаджиева[1], Георги Б. Коруков[1], Лилия Б. Симонова[1], Димитър И. Буланов[1], Сашо Г. Бонев[1]**

Месторабота: [1] Клиника по Обща хирургия, Отделение по гастро-интестинална, хепато-билиарна и панкреатична хирургия, УМБАЛ „Александровска“ – София, Медицински Университет – София

Автор за кореспонденция:
Елена Арабаджиева, тел: 0886376071,
e-mail: elena_arabadjieva@abv.bg,
адрес за кореспонденция: бул. Св.Георги Софийски 1, гр. София 1431, Клиника по Обща хирургия, Отделение по гастро-интестинална, хепато-билиарна и панкреатична хирургия, УМБАЛ „Александровска“ – София

Резюме

Въведение: Острият панкреатит е възпалително заболяване на панкреаса, свързано със значилен морбидитет и морталитет. *Целта на настоящия обзор* е да се проучи етилогията и епидемиологията на острия панкреатит е с акцент на дискусията върху влиянието на етиологията върху начина на протичане на острия панкреатит. *Методи и материали:* Обзорът бе изготвен чрез щателно търсене на публикации в PubMed/MEDLINE, EMBASE и Google Scholar чрез използване на ключови думи: „остър панкреатит“, “панкреатит”, „панкреас възпаление“, „етиология“, „честота“, „епидемиология“, като търсенето не бе ограничено чрез използване на конкретен език. *Резултати:* През последните 20 години заболеваемостта и хоспитализациите в следствие на заболяването са се увеличили с 20-30%, което вероятно е свързано с увеличаване на метаболитния синдром и затлъстяването сред населението и респективно с нарастваща честота на жлъчно-каменната болест. Жлъчно-каменната болест е основната етиология на острия панкреатит в световен мащаб, като е два пъти по-честа от алкохола, въпреки че се наблюдават съществени географски различия. Други възможни причини са: метаболитните (хиперкалциемия, хипертриглицеридемия), индуцирана от лекарства генеза, автоимунна, след ERCP, травма, инфекциозна нокса, вродена или генетична генеза и идиопатичен панкреатит. Връзката между тежестта на протичане на острия панкреатит и етиологичната нокса за развитието му представлява интерес като скорошни проучвания показват, че хипертриглицеринемията носи най-висок риск за развитие на умерено тежки и тежки форми на остър панкреатит, последвана от алкохола като причина. *Заключение:* Ранното определяне на етиологичната причина за острия панкреатит е от съществено значение за идентифициране пациентите, изложени на висок риск от тежко протичане, и съответно за прилагане на най-подходящата терапевтична стратегия.

Ключови думи: остър панкреатит, етиология, жлъчно-каменна болест, злоупотреба с алкохол, хипертриглицинемия, ERCP

EPIDEMIOLOGY AND ETIOLOGY OF ACUTE PANCREATITIS

Atanas S.Yonkov[1], Elena R.Arabadzhieva[1], Georgi B.Korukov[1], Liliya B.Simonova[1], Dimitar I.Bulanov[1], Sasho G.Bonev[1]

Affiliations: *Unit of gastrointestinal, hepato-biliary and pancreatic surgery, Department of General Surgery, University Hospital “Alexandrovska” – Sofia, Medical University of Sofia*

Author for correspondence:
Elena Arabadzhieva, mobile phone: 0886376071,
e-mail:elena_arabadjieva@abv.bg;
address for correspondence: 1 St.G.Sofyiski, Sofia, Bulgaria, 1431, Unit of gastrointestinal, hepato-biliary and pancreatic surgery, Department of General Surgery, University Hospital “Alexandrovska” – Sofia, Medical University of Sofia

Summary

Introduction: Acute pancreatitis is an inflammatory disease of the pancreas associated with significant morbidity and mortality. This review aims to examine the aetiology and epidemiology of acute pancreatitis, focusing on the impact of aetiology on the course of acute pancreatitis. Methods and materials: The review was prepared by a thorough search of publications in PubMed / MEDLINE, EMBASE and Google Scholar using the keywords: "acute pancreatitis", "pancreatitis", "pancreatitis, aetiology", "frequency", " epidemiology”, and demand was not limited to the use of a specific language. Results: In the last 20 years, the incidence and hospitalizations due to the disease have increased by 20-30%, which is probably due to an increase in metabolic syndrome and obesity in the population and, respectively, an increasing incidence of gallstone disease. Gallstone disease is the leading aetiology of acute

pancreatitis worldwide, being twice as common as alcohol, although there are significant geographical differences. Other possible causes are: metabolic (hypercalcaemia, hypertriglyceridemia), drug-induced genesis, autoimmune, post-ERCP, trauma, infectious, congenital or genetic genesis, and idiopathic pancreatitis. The relationship between the severity of acute pancreatitis and its aetiology is worthy of investigation, and recent studies show that hypertriglycerinemia carries the highest risk of developing moderate to severe acute pancreatitis, followed by alcohol as the cause. Conclusion: Early identification of the cause of pancreatitis is essential to identify patients at high risk of severe course and, accordingly, to implement the most appropriate therapeutic strategy.

Keywords: acute pancreatitis, aetiology, gallstone disease, alcohol abuse, hypertriglycerinemia, ERCP

Въведение: Острият панкреатит е възпалително заболяване на панкреаса, свързано със значилен морбидитет и морталитет.[1,2] Представлява една от най-честите гастроинтестинални причини за хоспитализация, която коства на здравната система на САЩ около 9,3 билиона долара годишно или повече от 30 000 долара на пациент. [1,2,3,4] Честотата на острия панкреатит е 13-45/ 100 000 годишно.[3,5] През последните 20 години заболеваемостта и хоспитализациите в следствие на заболяването са се увеличили с 20-30%, [2,3,6] което вероятно е свързано с увеличаване на метаболитния синдром и затлъстяването сред населението и респективно с нарастваща честота на жлъчно-каменната болест. [2,7]

Целта на настоящия обзор е да се проучи етилогията и епидемиологията на острия панкреатит е с акцент на дискусията върху влиянието на етиологията върху начина на протичане на острия панкреатит.

Методи и материали: Обзорът бе изготвен чрез щателно търсене на публикации в PubMed/MEDLINE, EMBASE и Google Scholar чрез използване на ключови думи: „остър панкреатит“, “панкреатит”, „панкреас възпаление“, „етиология“, „честота“, „епидемиология“, като търсенето не бе ограничено чрез използване на конкретен език.

Резултати и обсъждане: Детайлното разбиране на острия панкреатит и промените в честотата му са свързани с познаването на етиологията и идентифицране на рисковите фактори за развитие на заболяването.

Според ревизираната Атланта класификация, острият панкреатит се дефинира при наличие на два от трите критерия – опасваща коремна болка, 3-кратно увеличение на серумната липаза/ амилаза или образно-диагностични (КТ) данни за панкреатит. На базата на същата класификация, острият панкреатит се разделя на лек, умерено тежък и тежък според начина си на протичане.[8] Смъртността, свързана със заболяването, показва тенденция към намаляване през последното десетилетие - от 1,6% на 0,8%.[4,9] Тази зависимост вероятно е резултат от подобряването както в поставяне на навременна и точна диагноза, така и в лечението на тежко болни пациенти с остър панкреатит.[4] Въпреки това, сред хоспитализираните пациенти с панкреатит, усложнен с органна недостатъчност или некрози на панкреаса, смъртността остава висока и достига до 30% - 40% от случаите. [4,5,10,47] Високи остават и морбидитетът и дългосрочните последствия след преживян остър панкреатит. При една четвърт от тези пациенти, например, се установява екзокринна панкреатична недостатъчност, а до 40% от случаите развиват новопоявили се преддиабетно състояние или диабет още след първия им епизод на остър панкреатит.[4] В САЩ един от всеки двама пациенти с преживян некротизиращ панкреатит подава документи за инвалидност в рамките на една година, а съобщаваното качеството на живот след остър панкреатит обикновено е значително намалено.[4,10] Други сериозни проблеми

са появата на рецидив на заболяването - в около 18% от случаите, и развитието на хроничен панкреатит (в 8%), като и двата водят до допълнителна финансова тежест за здравната система.[4,11] В САЩ, например, годишните разходи за здравеопазване, свързани с рехоспитализация поради остър панкреатит или последиците от него, надхвърля 3,8 милиарда долара за 2013 г.[4,12]

Най-честите причини за остър панкреатит са жлъчно-каменната болест и употребата на алкохол. Други възможни причини са: метаболитните (хиперкалциемия, хипертриглицеридемия), индуцирана от лекарства генеза, автоимунна, след ендоскопска ретроградна холангиопанкреатография, травма, инфекциозна нокса, вродена или генетична генеза и идиопатичен панкреатит.[2,13] Предвид типа на описаните състояния, както и нарастването на случаите на метаболитен синдром, затлъстяване и диабет, както и ръстът на използването на лекарства, увреждащи панкреаса и тютюнопушенето в световен мащаб, се очаква заболеваемостта и тежестта на панкреатита да продължи да се увеличава и за напред. [2,7,14] От друга страна, развитието на медицината по отношение на лабораторни и образно-диагностични маркери за остър панкреатит и широката им достъпност водят до повишена честота на острия панкреатит поради по-точното поставяне на диагнозата. Времевите различия в рутинното прилагане на тези клинични практики могат да обяснят и хетерогенността между регионите.[2]

По данни на the Global Burden of Disease Study, заболелите от панкреатит в световен мащаб са 5 210 000 пациенти през 2016 г., което е с 30% повече спрямо заболеваемостта през 2006 г. [15,16] Голяма обзорна статия и мета-анализ от Iannuzzi и съавтори, публикувана пред 2022 г.[2], детайлно показва географските различия в заболеваемостта от остър панкреатит и темпа на промяна през последните години. Например, по отношение на Европа: Дания – от честота 18,31/100 000 през 1980 г, заболеваемостта от остър панкреатит през 2012 г. е 27,13/ 100 000 [2,17]; за Швеция – от 25,3/ 100 000 през 1990 г. до 38,3 през 2013 г.; [2,18] за Германия – 13,57 / 100 000 през 1987 г. до 11,96/ 100 000 през 2006 г.[2,19]; за Холандия - 12.26/ 100 000 през 1992 г. до 18.46/ 100 000 през 2004 г.[2,20]; Албания – 3,95/ 100 000 през 2005 г. до 5,64/ 100 000 през 2012 г.;[2,21] Испания: 59.01/ 100 000 през 2000 г. до 59.94% през 2011 г..[2,22] По отношение на Америка: САЩ – от 65.4/ 100 000 през 2001 г. до 81.9/ 100 000 за 2014 г.;[2,23] Бразилия – 14/ 100 000 през 2008 г. до 18/ 100 000 през 2016 г..[2,24] По отношение на Азия: за Южна Корея: 15,48/ 100 000 през 1995 г. до 19,64/ 100 000 през 2000 г.[2,25], Китай (Zhabei district, Shanghai): от 30,5/ 100 000 през 2009 г. до 39.2/ 100 000 през 2014 г.[2,26] **Интерес представляват Тайван и Катар, където се наблюдава намаляване на заболеваемостта от остър панкреатит.** За Тайван – от 36,18/ 100 000 през 2000 г. до 34,25 през 2009 г., а в Катар статистиката е по-впечатляваща – от 7,07/ 100 000 през 2007 г. до 3,88/ 100 000 през 2021 г.[2,27] Същото проучване обобщава, че честота на острия панкреатит се увеличава в Северна Америка и Европа, докато общо за Азия честотата остава стабилна. [2]

Разглеждайки общо случаите на остър панкреатит, не се установява преобладаване на единия или другия пол, като рискът от развитие на болестта се увеличава с нарастване на възрастта.[5] Обикновено пикът на заболяването е през шестото десетилетие от живота.[5,28] Въпреки това, отчитайки етиологията на острия панкреатит, мъжкият пол е по-често засегнат при алкохолна генеза на болестта, докато билиарният панкреатит се наблюдава по-често при жени. Пикът по честота на алкохолния остър панкреатит при жените е между 25 и 34 години, а при мъжете - 10 години по-късно.[5,19] Негроидната раса е свързана с два до три пъти по-висок риск от развитие на панкреатит спрямо кавказката раса. [5,29]

Според систематичен обзор и мета-анализ на Zilio и съавтори (2018), в световен мащаб съотношението между най-честите етилогични причини за остър панкреатит е, както следва: 42 (39–44)% за остър билиарен панкреатит, 21 (17–25)% за остър алкохолен панкреатит и 18 (15–22)% за остър идиопатичен панкреатит.[15] По данни на същото проучване, останалите възможни нокси са обединени в обща субгрупа и са отговорни за развитие на остър панкреатит в 2-29% от случаите. Най-честата причина тази субгрупа е хиперлипидемията – в 3-88%. Честотата на след-ERCP панкреатит варира от 16 до 97% от случаите в субгрупата; злокачествени заболявания като причина за панкреатит - от 2 до 67%; медикаментозно-индуцираният панкреатит - от 8 до 41%; травма-индуциран панкреатит - от 1 до 69% от случаите в субгрупата; хиперкалциемията - от 2 до 16%, и инфекциозният произход - от 2 до 35%.[15]

Отчитайки етиологията на заболяването, се наблюдават значителни географски различия.[15] Повечето проучвания от различни страни в Европа показват най-висока честота на острия панкреатит, следствие от алкохолна злоупотреба – в 32-48% от случаите.[15] Две изследвания, проведени в Полша и Великопритания пък показват най-голям превен на идиопатичния панкреатит (41%), което в е значително по-висока честота от очакваната – 15-25%.[15,30,31]

Острият билиарен панкреатит е значително по-чест в Латинска Америка, от колкото в други региони, като честотата варира в 50-83% от случаите.[15] Една възможна причина за това е, че холелитиазата има по-голямо разпространение сред испанското, местното и мексикано-американското население от колкото сред източно-европейските, азиатските и афроамериканските популации. [15,32] Острият алкохолен панкреатит е най-рядко срещаната етиология сред всички латиноамерикански популации, което е в съответствие с по-ниското ниво на консумация на алкохол в тези страни спрямо САЩ и европейските държави. [33] Този различния могат да се обяснят и с генетични различия.[15]

Проучванията от Южна Африка показват уникален етиологичен модел с преобладаване в голям процент на алкохолната генезата на заболяването – 70%, следвана от 15% за билиарния панкреатит и 7% за идиопатичния. [15,34]

Повечето проучвания от САЩ пък показват значителен процент на идиопатичния остър панкреатит. До голяма степен това се дължи на масовото използване в САЩ на ICD-9 CM кодовете на заболяванията, които не отчитат разликите в потенциалните причини за остър панкреатит.[15]

Редица проучвания сред пациенти с панкреатит показват, че 50% от жените и само 15% от мъжете страдат от жлъчно-каменна болест, което обяснява защо сред женският пол преобладава **билиарната етиология на панкреатита**.[5] Холелитиазата е свързана с 14 до 35 пъти по-висок риск от развитие на панкреатит при мъжете и 12 до 25 пъти по-висок риск при жените.[15] В до 20% от възрастното население в световен мащаб се установява холелитиаза.[5] Докато обаче 75% от случаите с холелитиаза остават асимптоматични, 8% развиват остър билиарен панкреатит. [5,35] Често острият панкреатит е първата проява на жлъчно-каменна болест. По-голямата част от пациентите с остър билиарен панкреатит се възстановяват напълно след такъв епизод, защото обикновено протича по типа на лек едематозен панкреатит. При 15-30% от случаите обаче се развива тежък некротизиращ панкреатит, изискващ интензивни грижи и мултидисциплинарни подход за лечение.[5,46]

Според проучване на Stigliano и съавтори (2018), 24% от пациентите с остър панкреатит развиват рецидив на заболяването. От тези случаи, 42% са случаите с билиарна етиология. [36] В тази връзка, голямо проучване от 2012 г. показва, че ранната холецистектомия след епизод на лек остър билиарен перитонит предотвратява рецидив на заболяването в

сравнение с отложената холецистектомия (след поне 40 дни), която е свързана с 18% процент на рехоспитализация.[15,37]

След билиарната генеза, **алкохолът е следващият по честота фактор**, свързан с развитие на остър панкреатит.[5] Според редица проучвания консумацията на алкохол между 50 и 80 g или 4-7 напитки на ден увреждат панкреаса, въпреки че се наблюдават индивидуални различия. Освен това консумацията на алкохол рядко е единствената провокираща причина за панкреатит. По-вероятно е алкохолът да сенсибилизира панкреаса за съпътстващи фактори като богата на мазнини диета, инфекциозни агенти или тютюнопушене. Последното е независим и вероятно по-силен рисков фактор от алкохола сам по себе си, особено за развитие на хроничен панкреатит. Друг важен момент в отчитането на индивидуалните особености в метаболизирането на алкохола. Основните ензими, участващи в това, са алдехиддехидрогеназа (ALDH), алкохолдехидрогеназа (ADH), цитохром P450 (CYP2E1) и каталазата. Вариации в гените за тези ензими влияят на количеството алкохол, което би довело до алкохолно увреждане на тъканите и алкохолна зависимост.[5] Според цитираното по-горе проучване на Stigliano и съавтори (2018), 13% от случаите на остър панкреатит се дължат на алкохолна генеза. Проучванията показват, че въздържанието от алкохол след първия епизод на остър панкреатит предпазва от повтарящи се епизоди на остър панкреатит, дори при дългосрочно проследяващо проучване, но за съжаление това рядко се постига.[36]

Острият панкреатит, свързан с хипертриглицеринемия, се наблюдава в приблизително 10% от случаите.[5,38] Според класификационната система на Атланта, диагнозата на остър панкреатит, предизвикан от хипертриглицеридемия, се поставя при серумно ниво на триглицеридите над 1000 mg/dL.[8] Около 20% в хората с нива на триглицериди над 1000 mg/dL са изложени на повишен риск от развитието на поне 1 епизод на остър панкреатит.[5] Мърфи и сътр. съобщават за увеличение на риска с 4% за остър панкреатит с всяко увеличение от 100 mg/dL серумни триглицериди, дори при стойности много по-ниски от 1000 mg/dL.[39] Предполага се, патогенетичният механизъм за развитие на остър панкреатит в свързан с факта, че повишените плазмени нива на триглицериди и хиломикрони повишават вискозитета на кръвта, което води до локална исхемия в тъканта. Тя води до повишени лактат нива и ацидоза, което повишава токсичността на свободните мастни киселини и е предпоставка за автоактивиране на трипсиногена. Така в комбинация с други рискови фактори като алкохол, тютюн или фармацевтични лекарства, исхемията може да доведе до остър панкреатит.[5] Специфични разлики се наблюдават и между първичната и вторичната хипертриглицеридемия.[40] Типове I, IV и V на първична хипертриглицериниемия са свързани с повишен риск от остър панкреатит. Тип I се характеризира главно с повишени хиломикрони като при дефицит на липопротеин липаза, тип IV – с повишени липопротеини с висока много ниска плътност (VLDL), докато при тип V се наблюдават повишени плазмени нива на двата VLDL и хиломикрони. Основните причини за първична хипертриглицеридемия са генетични аберации с рецесивно (тип I) или доминантно (тип IV и V) автозомно унаследяване. Вторичната хипертриглицеридемия е свързана със затлъстяване, бременност, недостатъчно контролиран диабет, лекарства или хронична и остра злоупотреба с алкохол.[5,40] От случаите на редицивиращ панкреатит, хипертриглицеринемията в причина в 6% от случаите.[36]

Индуцираният след ERCP остър панкреатит рядко протична тежко (~0,5% от случаите на панкреатит, 5% от ERCP).[5] Причините за развитието му включват фактори: 1/ свързани с пациента, 2/ свързани с оператора и 3/ свързани с процедурата. Полът, възрасттта, аномалиите на сфинктера Оди или панкреаса (pancreas divisum, съществуващ

панкреатит и наличие на билиарен панкреатит като индикация за ERCP) са факторите, категоризирани в първата група.[5] Усложненията, свързани с оператора, са следствие от опита на ендоскописта. Трудното канюлиране на папила Vateri може да доведе до оток, спазъм на сфинктера и запушване на канала на панкреаса. Осмоларитетът, pH и съставът на контраста пък допринасят за потенциално химическо и хидростатично увреждане на панкреаса.[41,46] По същия механизъм повишеното налягане при инжектиране на контрастното вещество може да предизвика активиране на храносмилателните ензими, които след това да предизвикват автосмилане на панкреаса и инициираме на локално възпаление.[42]

Медикаментозно-индуцираният остър панкреатит е рядък (0,1-2%). [5] Увреждането обикновено се дължи на провокирани от лекарството спазъм на сфинктера на Оди, цитотоксични и метаболитни ефекти, реакции на свръхчувствителност, локализиран ангиоедем или артериолна тромбоза. Диагнозата обикновено се базира на изключване на други, по-често срещани причини. Често предписвани лекарства, за които е известно, че са свързани с остър панкреатит, са: ангиотензин-конвертиращия ензим инхибитори (локализиран ангиоедем), статини (директна и натрупваща се токсичност), орални контрацептиви или хормонално-заместителни терапии, особено естроген-базирани (хипертриглицеридемия, локална артериоларна тромбоза), диуретици, антивирусна терапия (HIV), валпроева киселина и антидиабетни средства като GLP-1 миметик. [5,43]

Травматичните панкреатити са рядки (6%) поради ретроперитонеалното му местоположение като не се установява връзка между силовия ефект и степента на увреждане. Обиновено се наблюдава панкреатит, фисури, разкъсвания на панкреаса и разкъсване на панкреатичния канал, или комбинация от тях, което показва сложността в лечението на тези наранявания. [5]

В редки случаи острият панкреатит може да бъде **причинен от вирусни инфекции** като паротит, коксаки B, микоплазмена пневмония и кампилобактер. [5]

При приблизително 5-6% от пациентите, панкреатит се причинява от **автоимунно заболяване**. Симптомите могат да бъдат леки, но половината от пациентите с автоимунен панкреатит (тип 1) показват повишени нива на имуноглобулин G4 (IgG4). Обикновено заболяването прогресира до хроничен панкреатит.[5,44] **Наследственият панкреатит** е рядко автозомно-доминантно генетично заболяване на панкреаса. В повечето случаи рецидивиращите епизоди на остър панкреатит започват в детството (средна възраст на началото около 10 години).[5,45] Хроничен панкреатит се развива в млада възраст и води до повишен риск от рак на панкреаса в началото на петото десетилетие от живота. Обикновено хередитарният панкреатит е свързан с ограничен брой мутации на усилване на функцията в PRSS1, най-често срещаните от които са p.A16V, p.N29I и p.R122H.[5]

Интерес представлява проучване от от 2020 г., изследващо **връзката между тежестта на протичане на острия панкреатит и етиологичната нокса за развитието му** - билиарна, алкохолна, след ERCP и хипертриглицеринемия. Анализът показва, че хипертриглицеринемията носи най-висок риск за развитие на умерено тежки и тежки форми на остър панкреатит, последвана от алкохола като причина. Най-малко тежки форми на заболяването са наблюдавани при групата на пациентите с билиарен и пост-ERCP панкреатит. Затова от съществено значение е да се определи в малксимално кратни срокове причината за заболяването, което ще предопредели и предприемането най-подходящ подход на лечение.[6]

Заключение: Острият панкреатит е комплексно заболяване, медиирано от метаболитни и генетични фактори, което може да доведе до смърт при тежко протичане с развитие на

органна или полиорганна недостатъчност. Ранното определяне на етиологичната причина за острия панкреатит е от съществено значение за идентифициране пациентите, изложени на висок риск от тежко протичане, и съответно за прилагане на най-подходящата терапевтична стратегия.

Книгопис:

1. Petrov MS, Yadav D. Global epidemiology and holistic prevention of pancreatitis. Nat Rev Gastroenterol Hepatol 2019;16:175–184.
2. Jordan P. Iannuzzi, James A. King, Jessica Hope Leong, et al, Global Incidence of Acute Pancreatitis Is Increasing Over Time: A Systematic Review and Meta-Analysis, Gastroenterology, Volume 162, Issue 1, 2022, 122-134
3. Peery, A. F. et al. Burden of gastrointestinal, liver, and pancreatic diseases in the United States. Gastroenterology 149, 1731–1741 (2015).
4. Lee PJ, Papachristou GI. New insights into acute pancreatitis. Nat Rev Gastroenterol Hepatol. 2019 Aug;16(8):479-496.
5. Weiss FU, Laemmerhirt F, Lerch MM. Etiology and Risk Factors of Acute and Chronic Pancreatitis. Visc Med. 2019 Apr;35(2):73-81
6. Bálint ER, Fűr G, Kiss L, Németh DI, Soós A, Hegyi P, Szakács Z, Tinusz B, Varjú P, Vincze Á, et al., Assessment of the course of acute pancreatitis in the light of aetiology: a systematic review and meta-analysis. Sci Rep. 2020 Oct 21;10(1):17936
7. Pant C, Deshpande A, Olyaee M, et al. Epidemiology of acute pancreatitis in hospitalized children in the United States from 2000-2009. PLoS One 2014;9:e95552.
8. Banks, P. A. et al. Classifcation of acute pancreatitis—2012: revision of the Atlanta classifcation and defnitions by international consensus. Gut 62, 102–111 (2013).
9. Krishna, S. G., Kamboj, A. K., Hart, P. A., Hinton, A. & Conwell, D. L. The changing epidemiology of acute pancreatitis hospitalizations: a decade of trends and the impact of chronic pancreatitis. Pancreas 46, 482–488 (2017)
10. Umapathy, C. et al. Natural history after acute necrotizing pancreatitis: a large US tertiary care experience. J. Gastrointest. Surg. 20, 1844–1853 (2016).
11. Vipperla, K. et al. Risk of and factors associated with readmission after a sentinel attack of acute pancreatitis. Clin. Gastroenterol. Hepatol. 12, 1911–1919 (2014).
12. Munigala, S. et al. Predictors for early readmission in acute pancreatitis (AP) in the United States (US) — a nationwide population based study. Pancreatology 17, 534–542 (2017)
13. Forsmark CE, Vege SS, Wilcox CM. Acute pancreatitis. N Engl J Med 2016;375:1972–1981.
14. Cho J, Petrov MS. Pancreatitis, pancreatic cancer, and their metabolic sequelae: projected burden to 2050. Clin Transl Gastroenterol 2020;11:e00251.
15. Zilio MB, Eyff TF, Azeredo-Da-Silva ALF, Bersch VP, Osvaldt AB. A systematic review and meta-analysis of the aetiology of acute pancreatitis. HPB (Oxford). 2019 Mar;21(3):259-267
16. Vos T, Abajobir A, Abbafati C, Abbas K, Abate K, Abd-Allah F et al. (2017) Global, regional, and national incidence, prevalence, and years lived with disability for 328 diseases and injuries for 195 countries, 1990–2016: a systematic analysis for the Global Burden of Disease Study 2016. Lancet 390:1211–1259
17. Kirkegard J, Cronin-Fenton D, Heide-Jorgensen U, et al. Acute Pancreatitis and Pancreatic Cancer Risk: A Nationwide Matched-Cohort Study in Denmark. Gastroenterology 2018;154:1729-1736.
18. Oskarsson V, Hosseini S, Discacciati A, et al. Rising incidence of acute pancreatitis in Sweden: National estimates and trends between 1990 and 2013. United European Gastroenterology Journal 2020;8:472-480
19. Lankisch PG, Karimi M, Bruns A, et al. Temporal trends in incidence and severity of acute pancreatitis in Luneburg County, Germany: A population-based study. Pancreatology 2009;9:420-426.
20. Spanier BW, Dijkgraaf MG, Bruno MJ. Trends and forecasts of hospital admissions for acute and chronic pancreatitis in the Netherlands. European Journal of Gastroenterology & Hepatology 2008;20:653-8.
21. Kurti F, Shpata V, Kuqo A, et al. Incidence of Acute Pancreatitis in Albanian Population. Materia Sociomedica 2015;27:376-9.
22. Mendez-Bailon M, de Miguel Yanes JM, Jimenez-Garcia R, et al. National trends in incidence and outcomes of acute pancreatitis among type 2 diabetics and non-diabetics in Spain (2001-2011). Pancreatology 2015;15:64-70.
23. Gapp J, Hall AG, Walters RW, et al. Trends and Outcomes of Hospitalizations Related to Acute Pancreatitis: Epidemiology from 2001 to 2014 in the United States. Pancreas 2019;48:548-554

24. Lemos CM, Alem M, Campos T. Evolution of incidence, mortality and cost of nontraumatic abdominal emergencies treated in Brasil in a period of nine years. Revista Da Associacao Medica Brasileira 2018;64:374-378.
25. Kim CD. Current status of acute pancreatitis in Korea. [Korean]. The Korean journal of gastroenterology = Taehan Sohwagi Hakhoe chi 2003;42:1-11
26. Wu D, Tang M, Zhao Y, et al. Impact of Seasons and Festivals on the Onset of Acute Pancreatitis in Shanghai, China. Pancreas 2017;46:496-503
27. Elzouki AN, Alsaed O, Saeed A, et al. Incidence and epidemiological features of acute pancreatitis among adult inhabitants in Qatar. Turkish Journal of Gastroenterology 2019;30:95-100.
28. Yadav D, Lowenfels AB. Trends in the epidemiology of the first attack of acute pancreatitis: a systematic review. Pancreas. 2006 Nov; 33(4):323–30
29. Yang AL, Vadhavkar S, Singh G, Omary MB. Epidemiology of alcohol-related liver and pancreatic disease in the United States. Arch Intern Med. 2008 Mar;168(6):649–56
30. Gluszek S, Koziel D. (2012) Prevalence and progression of acute pancreatitis in the Swietokrzyskie Voivodeship population. Pol Przegl Chir 84:618–625
31. Roberts SE, Thorne K, Evans PA, Akbari A, Samuel DG, Williams JG. (2014) Mortality following acute pancreatitis: social deprivation, hospital size and time of admission: record linkage study. BMC Gastroenterol 14:153.
32. Shaffer EA. (2006) Gallstone disease: epidemiology of gallbladder stone disease. Best Pract Res Clin Gastroenterol 20:981–996.
33. World Health Organization. (2014) Global status report on alcohol and health. Geneva: World Health Organization.
34. Anderson F, Thomson SR, Clarke DL, Loots E. (2008) Acute pancreatitis: demographics, aetiological factors and outcomes in a regional hospital in South Africa. S Afr J Surg 46:83–86.
35. Buch S, Schafmayer C, Völzke H, Seeger M, Miquel JF, Sookoian SC, et al. Loci from a genome-wide analysis of bilirubin levels are associated with gallstone risk and composition. Gastroenterology. 2010 Dec;139(6):1942– 1951.e2.
36. . Stigliano S, Belisario F, Piciucchi M, Signoretti M, Fave GD, Capurso G. (2018) Recurrent biliary acute pancreatitis is frequent in a real-world setting. Dig Liver Dis 50:277–282
37. Van Baal MC, Besselink MG, Bakker OJ, van Santvoort HC, Schaapherder AF, Nieuwenhuijs VB et al. (2012) Timing of cholecystectomy after mild biliary pancreatitis: a systematic review. Ann Surg 255:860–866
38. Papachristou GI, Machicado JD, Stevens T, Goenka MK, Ferreira M, Gutierrez SC, et al. Acute pancreatitis patient registry to examine novel therapies in clinical experience (APPRENTICE): an international, multicenter consortium for the study of acute pancreatitis. Ann Gastroenterol. 2017;30(1):106–13
39. Murphy MJ, Sheng X, MacDonald TM, Wei L. Hypertriglyceridemia and acute pancreatitis. JAMA Intern Med. 2013 Jan;173(2):162–4
40. Lloret Linares C, Pelletier AL, Czernichow S, Vergnaud AC, Bonnefont-Rousselot D, Levy P, et al. Acute pancreatitis in a cohort of 129 patients referred for severe hypertriglyceridemia. Pancreas. 2008 Jul;37(1):13–2.
41. Fluhr G, Mayerle J, Weber E, Aghdassi A, Simon P, Gress T, et al. Pre-study protocol MagPEP: a multicentre randomized controlled trial of magnesium sulphate in the prevention of post-ERCP pancreatitis. BMC Gastroenterol. 2013 Jan;13(1):11
42. Noble MD, Romac J, Vigna SR, Liddle RA. A pH-sensitive, neurogenic pathway mediates disease severity in a model of post-ERCP pancreatitis. Gut. 2008 Nov;57(11):1566–71
43. Nitsche C, Maertin S, Scheiber J, Ritter CA, Lerch MM, Mayerle J. Drug-induced pancreatitis. Curr Gastroenterol Rep. 2012 Apr; 14(2):131–8
44. Löhr JM, Faissner R, Koczan D, Bewerunge P, Bassi C, Brors B, et al. Autoantibodies against the exocrine pancreas in autoimmune pancreatitis: gene and protein expression profiling and immunoassays identify pancreatic enzymes as a major target of the inflammatory process. Am J Gastroenterol. 2010 Sep; 105(9):2060–71
45. Weiss FU. Pancreatic cancer risk in hereditary pancreatitis. Front Physiol. 2014 Feb;5: 70.
46. Стойков, Д., Маринова, П., Съботинов, Цв., Декова, И., Райчева, Цв., Атмажов, И. (2018). Оперативно лечение при тежките некротични панкреатити в ранен стадий - индикации и тактика. Сборник с доклади от XVI Национален конгрес по хирургия, 4-7 окт. 2018, Златни пясъци, т. 1, с. 139-142. ISSN: 2603-4034.
47. Стойков, Д., Маринова, П., Петков, Ю., Декова, И., Съботинов, Цв., Бешев, Л., Тончев, П., Янчев, М., & Балабанова, М. (2014). Леталитет и причини за екзитус при болни с остър панкреатит. XIII Национален

конгрес по хирургия с международно участие, 23-26 окт. 2014 : сборник доклади, т. 2, с.423-427. ISSN: 1314-2097

ПАНКРЕАТОДУОДЕНАЛНИ РЕЗЕКЦИИ – ТРИ ГОДИШЕН ОПИТ НА ПЪРВА КЛИНИКА ПО КОРЕМНА ХИРУРГИЯ – ВМА.

Ивелин Р. Такоров[1], Цонка В. Луканова[1], Димитрия В. Вълчева[1], Стефан И. Симеоновски[1], Стефан Н. Ценов[1], Димитър Р. Димитров[1], Мария И. Абрашева[2].

[1]Първа клиника по коремна хирургия, ВМА, гр. София. [2]Клиника по анестезиология и интензивно лечение, ВМА, гр. София

Адрес за кореспонденция:

гр. София 1606, ул. „Св. Г. Софийски“ 3, Военномедицинска академия, Първа клиника по коремна хирургия, тел: 02 92 25 711,

e-mail: didi.valcheva@gmail.com

д-р Димитрия Вълчева

Въведение: През последните години се наблюдава прогрес в развитието на хирургичните техники и въвеждането на нови иновативни методики, чиято цел е постигането на R0 резекционни линии в по-голям процент от случаите и подобряване на общата преживяемост при пациентите с злокачествени заболявания на панкреаса.

Цел: Представяне опита на ПККХ при менажирането на пациенти показани за панкреатодуоденална резекция (ПДР) за периода 01.01.2019 – 01.06.2022 г.

Материали и методи: Представяме клинични и хистопатологични характеристики на 91 пациенти с ПДР оперирани в нашата клиника. Индекс на усложнения, 30-дневна смъртност и обща преживяемост са част от показателите които са включени в проучването.

Резултати: Средната възраст на представените пациенти е 60,57 години (27-77). Петдесет и девет процента от оперативните интервенции са пилоросъхраняващи панкреатодуоденални резекции (ПСПДР) по Traverso-Longmire, 18,3% са ПДР по Whipple, 4,5% са тотални ПДР и 17,5% са съчетани с други оперативни интервенции. При 17,2% от оперативните интервенции е извършена съдова резекция. Лапароскопски оперативни интервенции се извършиха при трима пациенти. Основната индикация за оперативните интервенции са злокачествени заболявания на панкреаса (74.7%). Шестдесет и един процента от пациентите са след извършена ендоскопска ретроградна холангиопанкреатография (ЕРХПГ) и поставена протеза в жлъчните пътища. Средното оперативно време е 335 минути (260-480). Средният брой на изолираните лимфни възли е 20 (6-52), като средният брой на позитивните е 3 (0-27). Морбидитетът по време на болничния престой е 40,9% (Clavien-Dindo I-II степен - 36%, III-IV - степен 67%). Периоперативната смъртност е 7,6%. Релапаротомии са се наложили при 18,3% от пациентите. Средният период на проследяване е 15 месеца (1-30). Поради краткия период на проследяване (средно 50,5% от пациентите) наблюдаваме едногодишна преживяемост от 67,7%.

Заключение: Дуоденопанкреатичните резекции са правилния терапевтичен подход, когато са извършвани от хирурзи с опит, в големи центрове за чернодробно-панкреатична хирургия, при адекватно прецизирани пациенти.

Ключови думи: панкреатодуоденлана резекция, панкреасен карцином, преживяемост

PANCREATODUODENAL RESECTIONS – THREE-YEAR EXPERIENCE OF FIRST CLINIC OF ABDOMINAL SURGERY – MILITARY MEDICAL ACADEMY.

Ivelin R. Takorov[1], Tsonka V. Lukanova[1], Dimitriya V. Valcheva[1], Stefan I. Simeonovski[1], Stefan N. Tsenov[1], Mariya I. Abrasheva.[1]

First Clinic of Abdominal Surgery, Military Medical Academy, Sofia, Bulgaria. [2]Clinic of Anaesthesiology and Intensive care, Military Medical Academy, Sofia, Bulgaria

Address of correspondence:

Sofia 1606, 3 "St. G. Sofijski" Str, Military Medical Academy, First Clinic of Abdominal Surgery, tel: 02 9225711; **e-mail:** didi.valcheva@gmail.com, Dimitriya Valcheva MD

Introduction: During the past several years there is progress in the evolution of surgical techniques and new innovative technologies were involved, which aim to reach larger amount of R0 resection lines and to improve the overall survival rate in malignant pancreatic diseases.

Aim: To present the experience of First Clinic of Abdominal Surgery in the management of patients indicated for pancreatoduodenal resections (PDR) in the period between 01.01.2019 – 01.06.2022.

Materials and methods: We present clinical and histopathological characteristics of 91 patients with PDR who were operated in our clinic. Index of complications, 30-day mortality and overall survival rate were determined.

Results: Mean age of the presented patients is 60.57 years (27-77). Fifty nine percent of the surgical interventions are pylorus-preserving pancreatoduodenectomy (PPPD), 18.3% are Whipple procedures, 4.5% are total PDR and 17.5% are combined with other interventions. Vascular resection is performed in 17.2% of the patients. Laparoscopic PDR are performed in three patients. The main indication for performing PDR is malignant pancreatic disease (74.7%). Sixty one percent of the patients are managed after endoscopic retrograde cholangiopancreatography (ERCP) and biliary stent is placed. Mean operative time is 335 minutes (260-480). The mean number of isolated lymph nodes is 20 (6-52), with mean number of positive lymph nodes – 3 (0-27). The in-hospital morbidity rate is 40.9% (Clavien-Dindo I-II grade – 36%, III-IV grade – 67%). Perioperative mortality rate is 7.6%. In 18.3% of the patients relaparotomies are performed. The mean observational period is 15 months (1-30). Because of the short period of observation (50.5% of the patients), we observe one-year survival rate of 67.7%.

Conclusion: Duodenopancreatic resections are the right therapeutic approach when performed by surgeons with experience, in large hepatopancreatobiliary centers in adequately selected patients.

ДИАГНОСТИКА НА ОСТРИЯ ПАНКРЕАТИТ КЛИНИЧНА ОЦЕНКА И БИОХИМИЧНИ МАРКЕРИ ЗА ОБЕКТИВИЗИРАНЕ НА ТЕЖЕСТТА И ПРОГНОЗАТА. КЛАСИФИКАЦИЯ НА ОП.

Д. Стойков, П. Маринова,, Ах. Тайфур

Медицински университет - Плевен

Твърдение 1а; 'Обща концепция за установяване на диагнозата на остър панкреатит'
Диагнозата ***Остър панкреатит*** изисква наличието на поне две от следните характеристики: (1) характерна коремна болка, (2) серумна амилаза или липаза, по-висока от три пъти горната граница на нормата, (3) съвместими образни находки на панкреатит при CT, MRI или ултразвук.

Пациентите с остър панкреатит (ОП) обикновено имат епигастрална болка или болка в лявото подребрие, която понякога се простира до гърба. Болката често е постоянна, силна, но може да варира по интензитет. Болката може да бъде облекчена чрез навеждане напред и да се влоши от хранене, особено от храни богати на мазнини. При пациенти с ОП серумната амилаза обикновено се повишава в рамките на няколко часа след началото на болката и се връща към нормалните граници през следващите 5-7 дни. Нивото на серумната амилаза може да се повиши при липса на ОП, като макро-амилаземия, заболяване на слюнчените жлези, хронично бъбречно заболяване, гинекологично заболяване и извънпанкреатични коремни заболявания, включително остър апендицит, остър холецистит, пептична язва, исхемия на червата или обструкция . Серумната липаза остава повишена по-дълго от амилазата и изглежда по-специфична, но различни непанкреатични заболявания като остър холецистит, язва на дуоденума, чревна обструкция/инфаркт и диабетна кетоацидоза също могат да причинят повишени нива на серумната липаза. Ето защо при пациенти с повишена серумна липаза/амилаза е важно да се изключат диагнози, които изискват спешна хирургична интервенция, като перфорирал орган. От друга страна, при приблизително една четвърт от пациентите с ОП серумните нива на липаза/амилаза не надвишават 3 пъти горната граница на нормата, и контрастно усилено напречно сечение на корема се препоръчва за потвърждаване на диагнозата.
Клиничните характеристики (коремна болка и повръщане) заедно с повишаване на плазмените концентрации на панкреатичните ензими са в основата на диагнозата.
Панкреатичните ензими се освобождават в кръвообращението по време на остър пристъп. Нивата достигат пик рано и намаляват за 3-4 дни. „Важна концепция произтича от това: диагнозата Остър панкреатит не трябва да разчита на произволни граници на стойности 3 или 4 пъти по-високи от нормалните, но стойностите трябва да се интерпретират в светлината на времето от началото на коремната болка“.
Полуживотът на повишената амилаза е по-кратък от този на липазата. Тъй като тя продължава по-дълго след началото на атаката и тъй като панкреасът е единственият източник на липаза, оценката на плазмената липаза има малко по-висока чувствителност и специфичност и по-голяма цялостна точност от амилазата.
Обикновените рентгенови снимки допринасят малко за диагностицирането на остър панкреатит. Ултразвукът може да покаже подуване на панкреаса, но панкреасът се визуализира само при 25-50% от пациентите с остър панкреатит.
Стойността на ултразвуковото изследване се състои в способността му да демонстрира камъни в жлъчния мехур и дилатация на общия жлъчен канал, както и друга патология, несвързана с панкреаса, като аневризма на коремната аорта.
КТ понякога е показана за диагностика, ако клиничните и биохимичните находки са неубедителни, особено когато коремните признаци повишават възможността за алтернативна коремна спешност, като перфорация или инфаркт на червата.
<u>Твърдение 1b; ‘Други биохимични маркери за остър панкреатит’</u>
Идеалният лабораторен тест за оценка на тежестта на острия панкреатит трябва да бъде лесен за изпълнение, лесно достъпен при рутинни и спешни условия, точен и рентабилен. Въпреки това, въпреки разработването на голям набор от потенциално полезни параметри, тяхното широкомащабно клинично използване е ограничено от отнемащи време и скъпи процедури за анализ. В резултат на това само няколко теста са преминали прага за рутинно клинично приложение.
Хематокрит;

Приемният хематокрит и последващите му промени по време на реанимиране с течности все още представляват проста и добра прогностична оценка. Установено е, че приемният хематокрит >44% е тясно свързан с усложнения по отношение на некроза и органна недостатъчност или инфекция на панкреаса. Някои автори съобщават за обща висока отрицателна прогнозна стойност от около 90%, с изключение на „тежкия“ остър панкреатит при приемен хематокрит <44% и <40%. Въпреки това, приемният хематокрит от >41% до >44% не успя да предскаже тежестта, органната недостатъчност или смъртта в други големи проучвания. В скорошен международен многоцентров анализ при 1612 пациенти с остър панкреатит, хематокрит при приемане ≥44% и повишаване на нивата на азот урея в кръвта (BUN) за 24 часа са в състояние да предскажат персистираща органна недостатъчност и панкреатична некроза съответно при 54% и 60% от пациентите. Взети заедно, хематокритът служи като широко достъпна и проста груба оценка за изключване на тежки атаки, но не е надеждно средство за точно предсказване на тежестта или друго специфично усложнение.

Серумен креатинин и азот на урея в кръвта;

Креатининът и BUN са сурогатни лабораторни изследвания, които показват и определят бъбречна недостатъчност. Бъбречната недостатъчност, дефинирана като креатинин >2 mg/dL (177 µmol /L) от класификацията на Атланта, е едно от най-сериозните органични усложнения при ОП и е доказано, че е независим рисков фактор за фатален изход.

С - реактивен протеин (CRP);

Стратификацията на тежестта на острия панкреатит от CRP има дълга традиция и все още представлява „златен стандарт“ както за ранна стратификация на тежестта, така и за наблюдение на хода на заболяването. CRP е лабораторната променлива по избор за диференциране на некротизиращия от интерстициалния едематозен остър панкреатит. Въпреки това, по-голямата част от проучванията са фокусирани върху разграничаването между лек и тежък остър панкреатит, съгласно оригиналната класификация на Атланта от 1993 г. Тук CRP постига степен на диагностична точност между 70% и 80% при гранично ниво >150 mg/L в рамките на 48 часа след началото на заболяването. Както е добре документирано за всички протеини в остра фаза, CRP не е полезен за прогнозиране на инфектирана некроза, органна недостатъчност или смърт през първата седмица след началото на заболяването. Друг недостатък на CRP е относително дългото забавяне на неговата индукция, със системни пикови стойности на 72-96 часа след началото на заболяването, което прави невъзможна много ранната оценка на тежестта.

Интерлевкин 6;

Системните концентрации на IL - 6 са ранни и отлични предиктори на тежестта. Голям брой клинични проучвания показват, че IL - 6 се повишава драстично при сложни атаки. Концентрациите на IL - 6 обикновено се повишават 24-36 ч. по-рано от нивата на CRP и остават значително повишени, докато усложненията продължават. При една серия при 24 пациенти от Глазгоу установява чувствителност от 100% и специфичност от 71% при гранично ниво >130 IU/mL за IL - 6 при прогнозиране на тежка атака в рамките на 36 ч. от началото на симптомите. Отвъд разграничаването на леките от тежките прис-тъпи, IL - 6 тясно корелира с развиващата се органна недостатъчност. IL - 6 е въведен като рутинен параметър в някои лаборатории и представлява лесно и бързо средство за избор на пациенти с риск от развитие на тежко заболяване. Въпреки това, широко-мащабно приложение на измервания на IL - 6 при ОП никога не е извършено.

<u>Твърдение 1в; ‘Инструментално изследване на остър панкреатит’</u>

Трансабдоминален ултразвук;

Може да се използва за търсене на камъни в жлъчката и алтернативни диагнози при съмнение за остър панкреатит. Жлъчните камъни и алкохолизмът са основните причини за АП. Трансабдоминалният ултразвук е неинвазивен и евтин, с чувствителност и специфичност над 95% при диагностициране на камъни в жлъчката. Трансабдоминалният ултразвук може също да открие улики като разширени жлъчни канали или свободен въздух, които предполагат съпътстващи или алтернативни диагнози и необходимостта от изобразяване на напречно сечение.

Компютърна томография или магнитен резонанс;

Необходими са, когато: (1) диагнозата е неясна; (2) има съмнения за локални усложнения; (3) симптомите персистират или се влошават след първоначалните 48 -72 часа от приема. Рутинната компютърна томография (КТ) при пациенти с ОП не се препоръчва, когато диагнозата може да бъде установена въз основа на критерии, които не са образни. Въпреки това, ако пациентът не се подобри след 48-72 ч. (болка, гадене, треска, непоносимост към орално хранене), се препоръчва КТ или магнитен резонанс (MRI) с контраст за оценка на възможните локални усложнения. ЯМР е сравним с КТ с контрастен ефект при оценка на тежестта на възпалението на панкреаса и предсказване на прогнозата.

Спешна ERCP;

Жлъчните камъни са основната причина за ОП. В продължение на много години има противоречия относно това дали спешното лечение с ERCP може да помогне за облекчаване на състоянието на жлъчния ОП. Следователно спешното лечение с ERCP понастоящем не се препоръчва за пациенти с лека форма ОП. Резултатите от проучването APEC потвърдиха, че спешната ERCP не помогна за облекчаване на състоянието на пациентите с тежък остър панкреатит.

В момента се счита, че спешната ERCP е подходяща само за пациенти с билиарен панкреатит, усложнен с холангит и трябва да се извърши в рамките на 24 ч. след приема. ERCP лечение може да се има предвид и при пациенти с персистираща жлъчна обструкция, при които времето за операция може да бъде удължено до 72 ч. след приема.

MRCP и EUS:

MRCP, EUS и ERCP обикновено не са показани при пациенти с лек билиарен панкреатит без клинични данни за персистираща обструкция на общия жлъчен канал, тъй като това може да бъде лекувано с (ранна) холецистектомия с/без интраоперативна холангиография. Беше доказано, че EUS може безопасно да замени диагностичната ERCP при пациенти с билиарен панкреатит. Трябва да се отбележи, че достъпът до спешни MRCP и EUS вероятно ще бъде ограничен в повечето болници. Отрицателният MRCP не изключва наличието на малки (<5 mm) камъни от общия жлъчен канал. Това е особено важно, тъй като е известно, че малките камъни причиняват жлъчен панкреатит.

Table 3 Computed tomography (CT) grading of severity

CT grade	
(A) Normal pancreas	0
(B) Oedematous pancreatitis	1
(C) B plus mild extrapancreatic changes	2
(D) Severe extrapancreatic changes including one fluid collection	3
(E) Multiple or extensive extrapancreatic collections	4
Necrosis	

Working Party of the British Society of Gastroenterology, Association of Surgeons of Great Britain and Ireland, Pancreatic Society of Great Britain and Ireland, and Association of Upper GI Surgeons of Great Britain and Ireland

CT severity index = CT grade+necrosis score	
	Complications
0–3	8%
4–6	35%
7–10	92%
	Deaths
0–3	3%
4–6	6%
7–10	17%

Modified from the World Association guidelines[3] and based on Balthazar and colleagues.[26]

<u>Твърдение 2:</u>

Клинична оценка и прогноза за остър панкреатит:

Повечето епизоди на ОП са леки и се възстановяват спонтанно за 48 часа след адекватна хидратация и медицинска подкрепа. От друга страна, ОП носи смъртност от 2% - 3%, с усложнения, възникващи при 30% - 40% от пациентите, които могат да доведат до прием в интензивно отделение, инвазивни интервенции и продължително приемане. По този начин, ранното прогнозиране на тежестта на ОП може да помогне за оптимизиране на грижите и разположението на пациентите. Предложени са различни модели на предсказване, включително:

Критериите на Ranson,

Модифицирана система за точкуване на Маршал,

CT-SI,

резултат от APACHE II,

APACHE в комбинация с оценка за затлъстяване (APACHEO),

Системата за оценяване на Глазгоу,

Оценка за безвреден остър панкреатит (HAPS),

PANC 3, резултатът се определя чрез измерване на три променливи, получени в рамките на първите 24 часа след диагностицирането на остър панкреатит: 1) серумен хематокрит ; 2) индекс на телесна маса (ИТМ); и 3) плеврален излив на рентгенова снимка на гръдния кош.

Японската оценка за сериозност (JSS),

Прогнозиране на изхода от панкреатит (POP),

Bedside Index за тежестта на остър панкреатит (BISAP) резултат, с променлива точност и ниски положителни прогнозни стойности.

Резултатът BISAP може да предскаже SAP и умерено тежък остър панкреатит (MSAP) в рамките на 24 часа от приема.

Чрез използване на 5 общи клинични параметъра, BISAP резултат 3 има специфичност от 98,9% и 97,6% и специфичност от 45,5% и 75,0% съответно за прогнозиране на SAP и

смъртност. Нивото на серумния С-реактивен протеин (CRP) може също да бъде полезно за прогнозиране на тежестта на ОП; ниво по-високо от 15 mg/dl на 48 часа има 86% чувствителност за прогнозиране на тежестта на ОП. Методите за прогнозиране, базирани на образна диагностика, като индекса на тежестта на СТ (CTSI) и модифицирания CTSI (mCTSI) имат подобна ефективност на прогнозиране като клиничната система за оценка.

Image on CT						Terminology			
Location	Density	Wall	Perfusion	Timing from onset	Pathology	Atlanta	Revised Atlanta	Determinant-based	Late complication
Pancreatic	Heterogeneous and nonfluid density	None	None or less	<3 days	Ischemic tissue	Pancreatic necrosis	ANC	(Peri) Pancreatic necrosis	Healing without necrosis or WON
			None	<4 weeks	Pancreatic necrosis				WON
					Fat necrosis				
					Inflammatory tissue	Pancreatic fluid collection			Resolving
Peripancreatic	Homogeneous fluid density				Sterile fluid		APFC	Not described	PPC
						Acute pseudocyst	PPC		
		Well-defined		≥4 weeks	Infected fluid				
	Heterogeneous with fluid and nonfluid density				Sterile	Pancreatic abscess	WON		WON
					Infected				

ANC, acute necrotic collection; APFC, acute pancreatic fluid collection; PPC, pseudocyst; WON, walled-off necrosis.

Перфузионната КТ може да бъде полезна за прогнозиране на тежестта с висока положителна прогнозна честота (59%е81%) при прогнозиране на персистираща органна недостатъчност въз основа на нейната сила да диагностицира панкреатична некроза.

Според ревизираната класификация на Атланта, тежестта на ОП се класифицира като лека, умерено тежка и тежка Тежък ОП (SAP) е наличието на персистираща органна недостатъчност (>48 h) според модифицираната система за оценка на Маршал, която е най-важната рискови фактори за смъртност. Умерено тежкия ОП се определя от някое от следните усложнения: локални усложнения, системни усложнения (т.е. обостряне на съществуваща съпътстваща болест) и преходна органна недостатъчност (<48 h). В сравнение със SAP, умерено тежкия ОП има много по-ниска смъртност и е по-малко вероятно да изисква прием в интензивно отделение и инвазивни интервенции.

Твърдение 3:

Класификация на острия панкреатит;

Известни са два основни типа ОП: остър едематозен и некротизиращ панкреатит. Тъй като прогнозите и стратегиите за лечение на тези две са коренно различни, е необходимо да се диагностицират точно.

Тез вдъхна за 'Остър едематозен панкреатит'

Clinical Classification Systems of Acute Pancreatitis *John A. Windsor and Max S. Petrov* c. 2018 John Wiley & Sons

контакт с кръвоносен съд, тя не уврежда съдовата стена, което води до макроскопска панкреатична некроза. По този начин контрастното усилване на панкреатичния паренхим обикновено е нормално при КТ с контраст (CE CT).

В допълнение, ревизираната класификация на Атланта описва, че CE - CT показва подуване на панкреаса с относително хомогенно засилване при остър едематозен панкреатит.

В класификацията на Атланта макроскопската характеристика на лекия остър панкреатит е интерстициалният оток. Следователно в онези дни лекият ОП беше почти равен на остър едематозен панкреатит. Едно от важните неща, които трябва да се отбележи е, че преработената Атланта класификация променя определението за лек ОП на „панкреатит без органна недостатъчност и без локални или системни усложнения“. В ревизираната класификация на Атланта, локалните усложнения са предефинирани като остро събиране на перипанкреатична течност (APFC), псевдокиста на панкреаса (PPC), остра некротична колекция (ANC) и некроза без стена (WOF). По този начин, използвайки преработената Атланта, остър едематозен панкреатит с APFC, едно от локалните усложнения, се класифицира като умерено тежък остър панкреатит, а не лек. Прогнозата при пациенти с остър едематозен панкреатит е много по-добра от тази на тези с локално усложнение.

<u>Твърдение 3b ‘Остър некротизиращ панкреатит’.</u>

Както в Атланта, така и в ревизирания, остър некротизиращ панкреатит се определя като „остър панкреатит с панкреатична некроза, която включва панкреатична паренхимна некроза и/или перипанкреатична мастна некроза“. Докладите показват, че смъртността при пациенти с ОП с панкреатична некроза е приблизително 30%.

За диагностициране на панкреатична некроза (исхемия на панкреаса, ANC и WON) се използват CE - CT, MRI или CE – US. Съгласно CE - CT критериите в ревизираната класификация на Атланта, остър некротизиращ панкреатит се диагностицира въз основа на липса на усилване на панкреатичния паренхим чрез интравенозен контрастен агент и/или наличие на перипанкреатична некроза.

Table 1. Modified Marshall scoring system for organ dysfunction [4].

(Organ system	Score				
Cardiovascular [a] (systolic blood pressure, mmHg)	> 90	< 90 Fluid responsive	< 90 Fluid non responsive	< 90 pH < 7.3	<90 pH <7.2

a. score of ≥2 in any one organ system defines "organ failure". b. scoring patients with pre-existent chronic renal failure depends on the extent of deterioration over baseline renal function: calculations for baseline serum creatinine >134 μmol/l or >1.4 mg/dl are not available. c. Off inotropic support.

Clinical Classification Systems of Acute Pancreatitis *John A. Windsor and Max S. Petrov* c. 2018 John Wiley & Sons

Table 2. Revised Atlanta Classification [4].

A. Mild acute pancreatitis:

(i) No organ failure

(ii) No local or systemic complications

B. Moderately severe acute pancreatitis:

(i) Organ failure that resolves within 48 h (transient organ failure) and/or

(ii) Local or systemic complications without persistent organ failure

C. Severe acute pancreatitis : Persistent organ failure (> 48 h)

(i) Single organ failure

(ii) Multiple organ failure

<u>Твърдение 4:</u>

<u>Локални усложнения на остър панкреатит;</u>

Локалните усложнения са разделени на четири типа: APFC, ANC, WON и PPC в ревизираната класификация на Атланта.

<u>Твърдение 4a ‘Остра перипанкреатична колекция на течности’.</u>

В класификацията на Атланта колекциите на панкреатична течност се появяват рано в хода на ОП, намират се във или близо до панкреаса и винаги липсват стена от гранулация или фиброзна тъкан. Точният състав на такива колекции не е известен патологично. Вместо термина „колекции от панкреатична течност“, използването на термина APFC беше предложено в ревизираната класификация на Атланта. APFC е асоциация на

перипанкреатична течност с интерстициален едематозен панкреатит и без некроза. При CE - CT, APFC е хомогенна колекция с плътност на течността, без анормални перипанкреатични фасциални равнини, без дефинирана стена, капсулираща колекцията, и без интрапанкреатично разширение.

Твърдение 4b 'Остра некротична колекция'.

ANC включва паренхимна некроза на панкреаса и некроза на перипанкреатична мастна тъкан. По този начин, остър панкреатит с ANC е същият като остър некротизиращ панкреатит. Колекцията съдържа различни количества както течност, така и некротични тъкани. ANC е предварителен етап на разработване на WON. Границата между ANC и нормалната тъкан е сива. Паренхимната некроза на панкреаса се проявява като област с ниска степен на затихване или не - усилване на CE - CT.

Твърдение 4c 'Некроза на стената'.

WON се дефинира като зряла, капсулирана колекция от панкреатична и/или перипанкреатична некроза, която има добре дефинирана стена . Възниква в резултат на ANC и обикновено се появява на >4 седмици след началото на остър панкреатит. При CE - CT WON често изглежда хетерогенен, с течна и нетечна плътност с различна степен на локализиране. Ултразвукът (както перкутанен, така и ендоскопски) или ЯМР са по-добри за диагностициране на хетерогенността на WON в сравнение с CE - CT, тъй като идентифицирането на течната област при некроза чрез MRI или ултразвук е по-точно от това чрез CE - CT. В сравнение с ANC , WON има добре дефинирани стени в маргиналната зона на некроза и следователно границата е ясна.

WON развива втечняване на некротичната зона хетерогенно и постепенно. Някои области на WON имат вътрешни стени и по този начин WON могат да бъдат разделени на различни размери. Освен това WON се развиват в много области, рамо до рамо или поотделно. Следователно, при пациенти с остър панкреатит с локални усложнения, има вероятност много области на WON да се развият в коремната кухина. В случаи на съмнение ANC/WON инфекция, бързо разширяване на некротичната зона, възпалителни изменения в съседните мазнини, газове в некротичната област и околния паралитичен илеус могат да помогнат за диагностициране на местоположението на инфекцията.

Твърдение 4d 'Псевдокиста на панкреаса'.

Трябва да се отбележи, че определението на термина PPC наскоро се промени. Преди това PPC включваше както WON, така и капсулираща течност. В най-новата международна класификация, ревизираната Атланта, PPC се предефинира като капсулираща колекция от течност с добре дефинирана възпалителна стена . PPC обикновено се появява повече от 4 седмици след началото, както и WON. Никой твърд регион не се идентифицира като PPC, така че (ендоскопски) УЗИ или ЯМР са полезни за диагностицирането му.

Литература :

1. AL Warshaw et al. "The right of Hans G" 2018.Online http://www.wiley.com/go/permissions
2. L. Boxhoorn et al., "Consensus guidelines on severe acute pancreatitis," Pancreatology, vol. 47, no. 9, pp. 532–543, 2019, doi: 10.1016/j.dld.2015.03.022.
3. W. C. Liao et al., "Taiwanese consensus recommendations for acute pancreatitis," Journal of the Formosan Medical Association, vol. 119, no. 9, pp. 1343–1352, 2020, doi: 10.1016/j.jfma.2019.07.019.
4. S. Tenner, J. Baillie, J. Dewitt, and S. S. Vege, "American college of gastroenterology guideline: Management of acute pancreatitis," American Journal of Gastroenterology, vol. 108, no. 9, pp. 1400–1415, 2013, doi: 10.1038/ajg.2013.218.

5. G.Goodchild, M.Chouhan, and GJ Johnson "Practical guide to the management of acute pan-creatitis" Frontline Gastroenterology, vol.10 (3):292–299, 2019, doi:10.1136/flgastro-2018-101102.

6. A. T. Chatila, M. Bilal, and P. Guturu, "Evaluation and management of acute pancreatitis," World Journal of Clinical Cases, vol. 7, no. 9, pp. 1006–1020, 2019, doi: 10.12998/wjcc.v7.i9.1006.

7. R. Pezzilli et al., "Consensus guidelines on severe acute pancreatitis," Digestive and Liver Disease, vol. 47, no. 7, pp. 532–543, 2015, doi: 10.1016/j.dld.2015.03.022.

8. A. M. Torres López and I. S. Duque Hoyos, "Acute pancreatitis: Reflections through the history of the Atlanta Consensus," Iatreia, vol. 27, no. 4, pp. 449–459, 2014.

9. J. Li, J. Chen, and W. Tang, "The consensus of integrative diagnosis and treatment of acute pancreatitis-2017," Journal of Evidence-Based Medicine, vol. 12, no. 1, pp. 76–88, 2019.

10. A. Integrated, B. Science, and R. H. Hruban, Tooru Shimosegawa MD , PhD. .

11. R. Pezzilli et al., "Practical guidelines for acute pancreatitis," Pancreatology, vol. 10, no. 5, pp. 523–535, 2010, doi: 10.1159/000314602

12. R. F. Thoeni, "The revised atlanta classification of acute pancreatitis: Its importance for the radiologist and its effect on treatment," Radiology, vol. 262, no. 3, pp. 751–764, 2012

13. A. Leppäniemi et al., "2019 WSES guidelines for the management of severe acute pancreatitis," World Journal of Emergency Surgery, vol. 14, no. 1, pp. 1–20, 2019, doi: 10.1186/s13017-019-0247-0.

14. R. Pezzilli et al., "Consensus guidelines on severe acute pancreatitis," Digestive and Liver Disease, vol. 47, no. 7, pp. 532–543, 2015, doi: 10.1016/j.dld.2015.03.022.

15. National Institute for Health and Care Excellence, "Pancreatitis: NICE guideline," National Institute for Health and Care Excellence Guidance, no. September 2018, pp. 1–21, 2018, [Online]. Available: https://www.nice.org.uk/guidance/ng104/resources/pancreatitis-pdf-66141537952453.

16. S. D. Crockett et al., "American Gastroenterological Association Institute Guideline on Initial Management of Acute Pancreatitis," Gastroenterology, vol. 154, no. 4, pp. 1096–1101, 2018, doi: 10.1053/j.gastro.2018.01.032.

17. C. D. Johnson, "UK guidelines for the management of acute pancreatitis," Gut, vol. 54, no. SUPPL. 3, pp. 1–9, 2005, doi: 10.1136/gut.2004.057026

18. M. M. Mourad, R. P. T. Evans, V. Kalidindi, R. Navaratnam, L. Dvorkin, and S. R. Bramhall, "Prophylactic antibiotics in acute pancreatitis: Endless debate," Annals of the Royal College of Surgeons of England, vol. 99, no. 2, pp. 107–112, 2017, doi: 10.1308/rcsann.2016.0355.

19. S. C. Thomasset and C. R. Carter, "Acute pancreatitis," Surgery (United Kingdom), vol. 37, no. 6, pp. 327–335, 2019, doi: 10.1016/j.mpsur.2019.03.007

20. Y. Zhao, "Guidelines for diagnosis and treatment of acute pancreatitis in China (2021)," Chinese Journal of Digestive Surgery, vol. 20, no. 7, pp. 730–739, 2021, doi: 10.3760/cma.j.cn115610-20210622-00297

21. W. Group, I. A. P. Apa, and A. Pancreatitis, "IAP/APA evidence-based guidelines for the management of acute pancreatitis," Pancreatology, vol. 13, no. 4 SUPPL. 2, pp. 1–15, 2013, doi: 10.1016/j.pan.2013.07.063.

22. J. A. Greenberg et al., "Clinical practice guideline: Management of acute pancreatitis," Canadian Journal of Surgery, vol. 59, no. 2, pp. 128–140, 2016, doi: 10.1503/cjs.015015.

23. "Management of Acute Cholangitis in Adults Clinical Guideline," no. May 2019 Available: file:///Users/ogimilev/Downloads/managementofacutecholangitisinadultsclinicalguideline.pdf (2).pdf.

24. N. Gliem, C. Ammer-Herrmenau, V. Ellenrieder, A. Neesse, and A. Neesse, "Management of Severe Acute Pancreatitis: An Update," Digestion, vol. 102, no. 4, pp. 503–507, 2021, doi: 10.1159/000506830.

25. L. Boxhoorn et al., "Acute pancreatitis," The Lancet, vol. 396, no. 10252, pp. 726–734, 2020, doi: 10.1016/S0140-6736(20)31310-6

ЛЕЧЕНИЕ НА ПАЦИЕНТИ С ЧЕРНОДРОБЕН АБСЦЕС.

Пламен Чернополски, Васил Божков, Атанас Лисничков, Дилян Чаушев, Вяра Драганова, ХристоНиков, Росен Маджов.

Втора клиника по хирургия – УМБАЛ „Св. Марина" – Варна; Медицински университет– Варна

Адрес за кореспонденция:
Доц. д-р Пл. Чернополски, д.м.
Втора клиника по хирургия
УМБАЛ "Св. Марина"Бул. "Хр. Смирненски" № 1Медицински университет Варна
Email: pchernopolsky@gmail.com

Увод: Чернодробният абсцес и неговите усложнения са един от често срещаните проблеми в хирургичната практика. През 1938 г. Ochsner и DeBakey описват лечението и смъртността на пациенти с пиогенен чернодробен абсцес и препоръчват хирургичната интервенция като основен начин на лечение. По това време, чернодробният абсцес най-често е усложнение на остър апендицит и е свързан с висока смъртност. Хирургията остава терапия на избор до средата на 1980-те години, когато рутинно се въвежда перкутанният дренаж. Въвеждането на нови антимикробни средства и напредъкът в диагностиката и миниинвазивните процедури значително подобряват лечението на чернодробния абсцес.

Материал и методи: През периода 2019 - 2021 година във Втора клиника по хирургия на УМБАЛ „Св. Марина" – Варна са лекувани 26 пациента с чернодробен абсцес, от които 11 жени и 15 мъже.

Обсъждане: Основните симптоми установени при пациентите са температура, болки в десен горен коремен квадрант, горен диспептичен синдром, иктер, обща слабост. Използваните методи на лечение включват освен антибиотична терапия, дренаж под ултразвуков или компютър томографски контрол и оперативно лечение – лапароскопка и конвенционална хирургия.

Заключение: правилният избор на хирургичната тактика, доброто познаване на проблема и анатомичните особености, както и наличието на висококвалифициран екип са основните предпоставки за благоприятни терапевтични резултати.

Ключови думи: чернодробен абсцес; дренаж; лапароскопия

TREATMENT OF PATIENTS WITH LIVER ABCESS.

Plamen Chernopolsky, Vassil Bozhkov, Atanas Lisnichkov, Dilyan Chaushev, Vyara Draganova, Hristo Nikov, Rossen Madjov.

Second Department of Surgery - University Hospital "St. Marina "- Varna; Medical University Varna

Introduction: Liver abscess and its complications are one of the common problems in surgical practice. In 1938, Ochsner and DeBakey described the treatment and mortality of patients with pyogenic liver abscess and recommended surgery as the primary treatment. At this time, liver abscess is the most common complication of acute appendicitis and is associated with high mortality. Surgery remained the treatment of choice until the mid-1980s, when percutaneous drainage was routinely introduced. The introduction of new antimicrobials and advances in diagnostics and minimally invasive procedures have significantly improved the treatment of liver abscess.

Material and methods: During the period 2019 - 2021 in the Second Department of Surgery of the University Hospital "St. Marina "- Varna 26 patients with liver abscess were treated, of which 11 women and 15 men.

Discussion: The main symptoms found in patients are fever, pain in the right upper abdominal quadrant, upper dyspeptic syndrome, jaundice, general weakness. The methods of treatment are except antibiotic therapy, drainage under ultrasound or computer tomographic control and surgical treatment - laparoscopy and conventional surgery.

Conclusion: the right choice of surgical tactics, good knowledge of the problem and anatomical features, as well as the presence of a highly qualified team are the main preconditions for favorable therapeutic results.

Key words: liver abscess; drainage; laparoscopy

Въпреки че древногръцките лекари са били наясно с чернодробния абсцес, първото описание в съвременността е приписвано на Bright през 1835 г. James Marion Sims е американски хирург, който през 1835 г. първи оперира успешно абсцес на черния дроб. През 1938 г. Ochsner и DeBakey описват лечението и смъртността на пациенти с пиогенен чернодробен абсцес и препоръчват хирургичната интервенция като основен начин на лечение. По това време, чернодробният абсцес най-често е усложнение на остър апендицит и е свързан с висока смъртност. Хирургията остава терапия на избор до средата на 1980-те години, когато рутинно се въвежда перкутанният дренаж. Въвеждането на нови антимикробни средства и напредъкът в диагностиката и миниинвазивните процедури значително подобряват лечението на чернодробния абсцес (8).

Честота по литературни данни– средно 8 до 16 случая на 100 000 болни.Честота при аутопсиите 0,3 до 1,5%.Чернодробните абсцеси са най-често срещаният висцерален абсцес (48%) и са отговорни за 13% от всички интраабдоминални абсцеси.Честотата се увеличава с напредване на възрастта и е значително по-висока сред мъже в сравнение с жени (3,3 срещу 1,3 на 100 000).

Причините за чернодробните абсцеси са разделени на шест категории въз основа по пътя на възникване на инфекцията (9):

(1) жлъчна, от възходящ холангит;
(2) портална вена, както при пилефлебит в резултат на апендицит или дивертикулит;
(3) през чернодробната артерия, от септицемия;
(4) директно от съседен болестен процес;
(5) травматично, от тъп или проникващ наранявания;
(6) криптогенен, когато няма първичен източник на инфекция.

През периода 2019 - 2021 година във Втора клиника по хирургия на УМБАЛ „Св. Марина" – Варна са лекувани 26 пациента с чернодробен абсцес, от които 11 жени и 15 мъже. От тях 15 (57,7%) мъже и 11(42,3%) жени, в съотношение – 1,36:1. По спешност са хоспитализирани 22(84,6%) болни, а 4 (15,4%) пациенти - планово. Средната възраст на пациентите е била 70 години /48 до 88 г/.

Микробиологията на пиогенния абсцес зависи от първоначален източник на инфекция, но повечето инфекции са полимикробни, включително анаеробни. S. aureus, S. pyogenes, Candida sp., Actinomyces и Yersinia са необичайни причинители на чернодробни абсцеси (4,6). Тази силно променлива микробиология е показание за извършване на микробиологично изследване във всеки клиничен случай. В нашето изследване микробиологичен причинител от материал от гной сме изолирали в 84,7% от случаите, докато само при 4 болни (15,3%) сме регистрирали стерилни култури. Наблюдавахме преобладаване на инфекции с E coli – 8 случая, следвани по честота от Enterococcus faecalis и Enterobacter cloacae – по 4 случая, Klebsiella pneumoniae и Kl. oxytoca – 3 случая Staphylococcus epidermidis – 2 случая и C в 1 случай идентифицирахме Citrobacter freundii.

Основните симптоми при чернодробните абсцеси при собствените пациенти са били множество и неспецифични:
болка и тежест в дясно подребрие – 23 болни (88,5%),
горен диспептичен синдром - 11 болни (42,3%),
иктер - 6 болни (23,1%),
фебрилитет – 9 болни (34,6%),
палпираща се туморна формация в горен коремен етаж – 4 пациенти (15,4%).
Анализ на лабораторните изследвания показва неспецифичност - повишено ниво на алкална фосфатаза в серума е най-често срещаната лабораторна аномалия, като е повишена при 67% от пациентите. Изследванията могат да показват нормална функция на черния дроб, но половината от пациентите имат повишаване на серумния билирубин и аспартат аминотрансфераза (АСАТ). При всички пациенти е била налице левкоцитоза.
Ултрасонографията е използвана за определяне броя, размера и местоположението на абсцесите и евнтуална перкутанна аспирация (3). Тъй като ултразвукът е неинвазивен, бърз, относително евтин и може да се прилага многократно, той също е идеален за проследяване на пациенти с чернодробни абсцеси, а също и за третирането им чрез дренаж (фиг. 1). Голямото предимство на КТ пред ултразвука е, че е по-малки лезии могат да бъдат открити. Това предимство е важно в пациенти с множество малки (<2 cm) пиогенни абсцеси (фиг. 2).

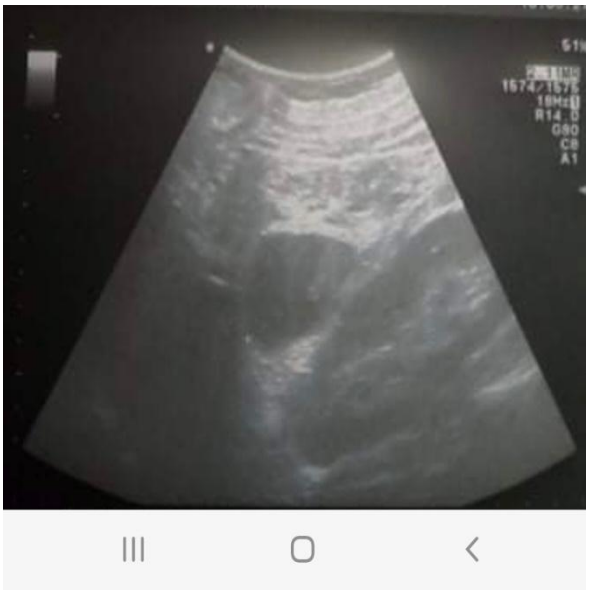

Фиг. 1 – ултразвук на пациент с чернодробен абсце

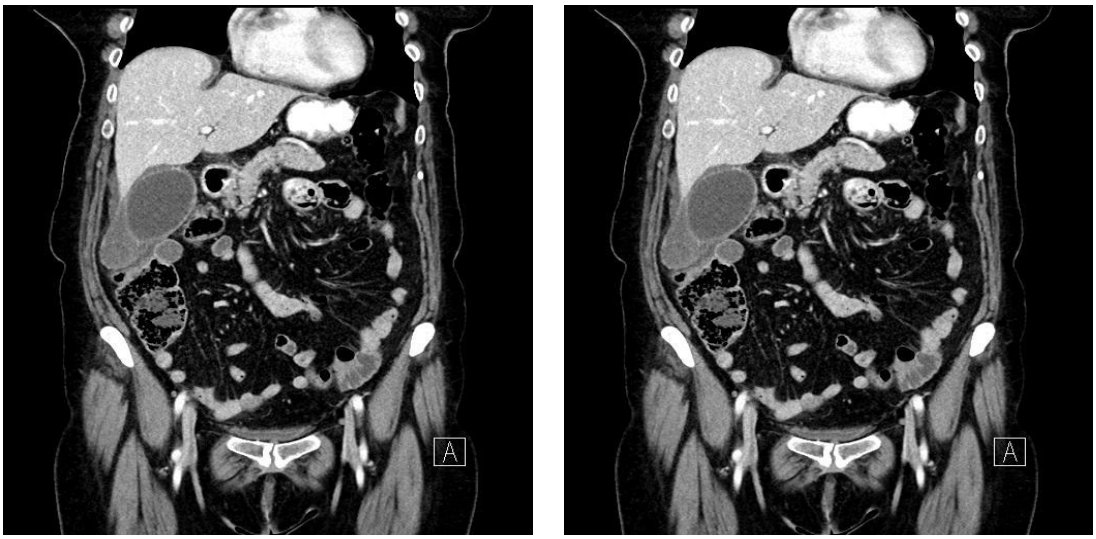

Фиг. 2 – КТ на пациенти с чернодробни абсцеси

Пиогенният абсцес на черния дроб обикновено изисква и двете - антибиотична терапия и дренаж за успешно лечение (2,7).

Използвали сме три вида дренажни техники:

1.перкутанен дренаж под УЗВ или КТ контрол (с или без поставянето на катетър) – 9 пациента

2. хирургически дренаж - 16 пациента

3. дренаж чрез ERCP - 1 пациент

Перкутанната аспирация с поставяне на катетър е методът на избор при пациенти с по-малки или единични чернодробни абсцеси, които реагират своевременно на антибиотичната терапия.

Хирургически дренаж сме прилагали при пациенти с голяма вероятност за неуспешен перкутанен дренаж, включително тези изискваща по-нататъшна операция за основната причина за абсцес или с множество локализирани или големи абсцеси. Лапароскопският дренаж е предпочитаната алтернатива на „класическия“ отворен хирургичен дренаж (фиг. 3). Лапароскопският подход от една страна помага за ранното възстановяване на пациентите; от друга страна с него се постига по-добър дренаж на абсцеса (6).Освен това, тежко болни пациенти, които се нуждаят от хирургичен дренаж, понасят лапароскопията по-добре, отколкото отворения дренаж.

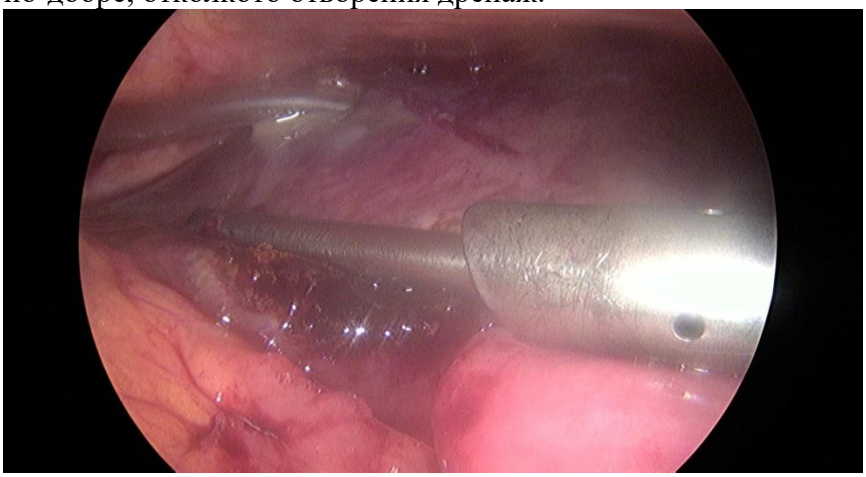

Фиг. 3 - лапароскопски дренаж на чернодробен абсцес

ERCP е приложено при наличието на неопластично билиарно препятствие, което е причината, водеща до появата на чернодробния абсцес.

При някои болни, постъпили с огромни чернодробни абсцеси, в крайно тежко общо състояние, с мултиорганна недостатъчност сме приложили предоперативно КТ дренаж и след коригиране на показателите и стабилизиране на състоянието е извършена оперативна интервенция (фиг. 4).

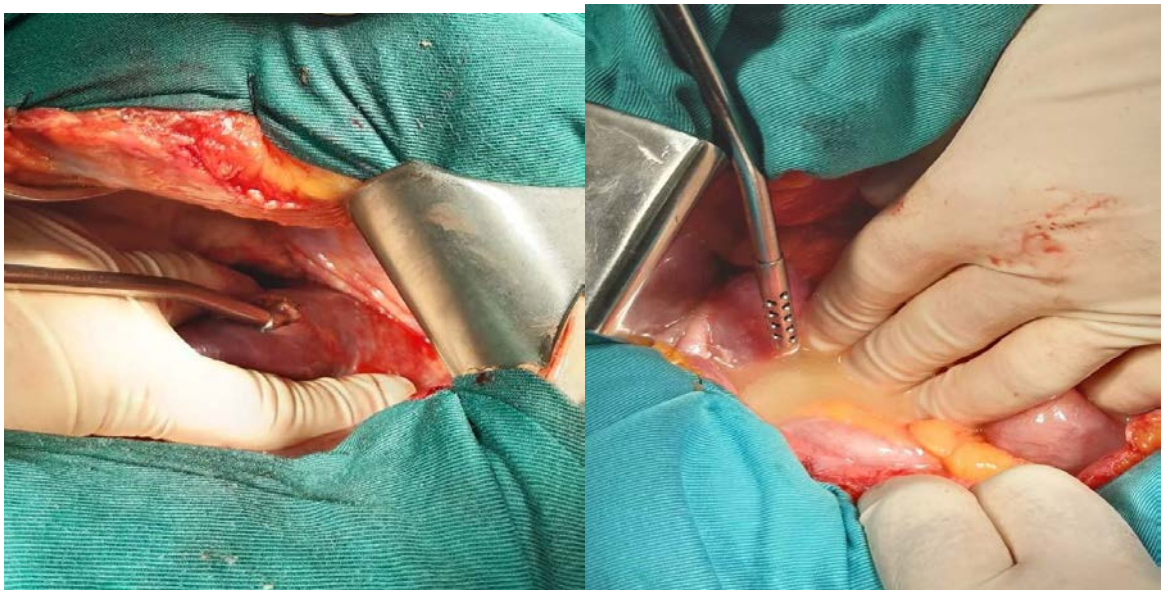

Фиг. 4 – отворен хирургичен дренаж

Има малко официални данни относно оптималната продължителност на антибиотичната терапия, но повечето алгоритми препоръчват режим от 1-2 седмично парентерално лечение, последвано от по-продължителен курс (4–6 седмици) терапия с перорални антибиотици (7).

Чернодробният абсцес е сериозно заболяване с ниво на смъртност достигаща до 63 % при закъсняло или неправилно лечение.Ранното диагностициране и лечение е решаваща стъпка в лечение на тези пациенти. Навременното ликвидиране на източника на инфекция е довело до значително подобрена прогноза на пациентите: смъртността е спаднала от 70% до 6,31% (11).

Едни от основните тенденции на съвремието са (1,5):

увеличаване на честота на пациентите над 60 г.

повишаване на ролята на злокачествените заболявания – тумори инвазиращи или компримиращи билиарния тракт

запазване на водещата роля на ЖКБ и нейните усложнения
Значителното подобрение на резултатите от лечението и снижаване на леталитета под 7 – 8% е в резултат на:
Ранната диагноза
Приложението на перкутанен дренаж и други миниинвазивни методики
Повишаване на реанимационните възможности
За лечение на идиопатичните чернодробни абсцеси се предпочита приложението на перкутанен дренаж под ултразвук или КТ, комбиниран със системни антибиотици (12).
Лапароскопският дренаж е метод на избор и предпочитан пред отворената хирургия, поради по – малката оперативна травма, по бързото възстановяване и намаления болничен престой .
Лапароскопският подход може да намали повишената заболеваемост и смъртност, свързана с отворената хирургия.
Откритият хирургичен дренаж се счита като подходящ при пациенти в критично състояние или при усложнен перкутанен дренаж. Когато лапароскопският дренаж е незадоволителен, се препоръчва конверсия към отворена хирургия.
Правилният избор на хирургичната тактика, доброто познаване на проблема и анатомичните особености, както и наличието на висококвалифициран екип са основните предпоставки за благоприятни терапевтични резултати.

Библиография:

1. Божков В. Пиогенен абсцес на черен дроб – Национален конгрес по хирургия 2006г
2. П. Маринова[1], Д. Стойков[1], В. Едрева[2], Ю. Петков[1], Л. Бешев[1], И. Декова[1], Цв. Съботинов[1], Г. Горчев[11]Микробен профил и чувствителност към антибиотици на водещи бактериални патогени при инфекции на билиарния тракт. Катедра „ Хирургически болести“, МУ- Плевен[2] Катедра“ Микробиология и вирусология“, МУ- Плевен, Сборник от Национален конгрес по хирургия, 23- 26 октомври 2014г., под редакцията на Акад. Д. Дамянов,том 1, стр 269-277, ISBN : 1314-297
3. П. Маринова, Д. Стойков, П. Тончев, Цв. Съботинов, И. Декова, М. Янчев, И. Атмажов.Леталитет и прогноза при болни с пиогенен чернодробен абсцес. Сборник с доклади от 15 национален конгрес оп хирургия, 29.09-2.10.2016, Албена
4. Д. Стойков, П.Маринова, В. Едрева-Бешева*, Г. Горчев, Ю. Петков , И. Декова, Цв. Съботинов, Л. Бешев ,М. Янчев, М. Балабанова Чернодробни абсцеси- ретроспктивно проучване за 10 годишен период 2004-2013г.Опитът на Първа хирургична клиника УМБАЛ- Плевен в лечението и диагностиката на заболяването. Първа хирургична клиника, УМБАЛ“ Д-р Георги Странски“ – гр. Плевен*Катедра „Микробиология и вирусология“- УМБАЛ“ Д-р Георги Странски“ – гр. Плевен, Сборник от Национален конгрес по хирургия, 23- 26 октомври 2014г., под редакцията на Акад. Д. Дамянов,стр 210- 215, том 1, ISBN : 1314-297
5. Стойков Д., Маринова П., Янчев М., Радев Р., Богданов С., Усложнения на пиогенния чернодробен абсцес и характеристика на интензивното лечение на пациенти с чернодробен абсцес в УМБАЛ" Г. Странски" ЕАД гр. Плевен за периода 2004-2014г. Сборник с доклади от Национален конгрес по хирургия 2016 г. Албена , стр. 226-232
6. Alexander Buia, Florian Stockhausen, Ernst Hanisch. Laparoscopic surgery: A qualified systematic review. World J Methodol 2015 December 26; 5(4): 238-254
7. Cristina Serraino, MD , Chiara Elia, MD , Christian Bracco, MD , Gianluca Rinaldi, MD , Fulvio Pomero, MD , Alberto Silvestri, MD , Remo Melchio, MD , Luigi Maria Fenoglio, MD. Characteristics and management of pyogenic liver abscess. Medicine (2018) 97:19, pp1-6
8. Federico Coccolini, Cristian Tranà, Massimo Sartelli, Fausto Catena, Salomone Di Saverio, Roberto Manfredi, Giulia Montori, Marco Ceresoli, Chiara Falcone, Luca Ansaloni. Laparoscopic management of intra-abdominal infections: Systematic review of the literature. World J Gastrointest Surg 2015 August 27; 7(8): 160-169

9. Gwilym James Webb, Thomas Patrick Chapman, Philip John Cadman, David Angelo Gorard. Pyogenic liver abscess. Webb GJ, et al. Frontline Gastroenterology 2014;5:60–67
10. Jai Hoon Yoon , Youn Jeong Kim and Sang Il Kim. Prognosis of liver abscess with no identified organism. BMC Infectious Diseases (2019) 19:488, pp2-7
11. Reginald K. Seeto, Don C.Rockey. Pyogenic liver abscess. Changes in etiology, management and outcome. Medicine, 01 Mar 1996, 75(2):99-113
12. Thierry De Bae` Re, Alain Roche, Jesus Maria Amenabar, Christine Lagrange, 1 Michel Ducreux, 2 Philippe Rougier, Dominique Elias, Philippe Lasser, And Catherine Patriarche. Liver Abscess Formation After Local Treatment of Liver Tumors. Hepatology Vol. 23, No. 6, 1996, pp 1436-1440

ОБЕМ НА РЕЗЕКЦИЯ ПРИ МУЦИНОЗНИ КИСТИЧНИ НЕОПЛАЗМИ НА ЧЕРЕН ДРОБ.

Цонка В. Луканова[1], Ивелин Р. Такоров[1], Стефан И. Симеоновски[1], Димитрия В. Вълчева[1], Радослав Ц. Костадинов[2], Васил И. Михайлов[2], Никола Н. Владов..

[1]Първа клиника по коремна хирургия, ВМА, гр. София. [2]Клиника по чернодробно-панкреатична хирургия и трансплантология, ВМА, гр. София

Адрес за кореспонденция:

гр. София 1606, ул. „Св. Г. Софийски“ 3, Военномедицинска академия, Първа клиника по коремна хирургия, тел: 02 92 25 711, e-mail: priluki@abv.bg д-р Цонка Луканова

Резюме

Честотата на кистичните тумори на черния дроб постепенно нараства благодарение на появата и все по-широкото приложение на образни техники с висока резолюция при диагностиката и проследяването на различни заболявания в общата популация. Муцинозните кистични неоплазми (МКН) са носители на малигнен потенциал и хирургичното лечение при тях е основна опция на избор.

За периода януари 2018 – неомври 2021 г. в Първа клиника по коремна хирургия и Клиниката по чернодробно-панкреатична хирургия и трансплантология на ВМА, гр. София са оперирани 6 пациенти с муцинозни кистични неоплазми на черния дроб. Всички са били жени на средна възраст 44 г. (30-69). Средният размер на тумора е 12.78 cm (6.5-20). 100% от МКН са били разположени в областта на 4-8 чернодробен сегмент, като не сме установили наличие на карцином. Извършени са общо 8 операции – парциална ексцизия, цялостна ексцизия, дренаж и дясна хемихепатектомия на два етапа. По повод рецидив при една от пациентките на 18 месец е извършена ре-резекция. В три от случаите (26%) е установена билиарна фистула, при един – инфекция на хирургичното място (12.5%). Не е регистрирана ранна постоперативна смъртност.

Поради високият риск от рецидив и вероятността за малигнена дегенерация основната оперативна интервенция е цялостната резекция на муцинозната кистична неоплазма на черния дроб. Пациентите с такава патология трябва да бъдат насочвани към високо-специализирани центрове с голям обем чернодробна хирургия и наличие на мултидисциплинарен екип за диагностика, лечение и проследяване на тези заболявания.

Ключови думи: кистични муцинозни чернодробни неоплазми, резекция

TYPE OF RESECTION OF MUCINOUS CYSTIC NEOPLASMS OF LIVER.

Tsonka V. Lukanova[1], R. Takorov[1], Stefan I. Simeonovski[1], Dimitrya V. Vylcheva[1], Radoslav T. Kostadinov[2], Vasil I. Mihajlov[2], Nikola N. Vladov[2].

[1]First Clinic of Abdominal Surgery, Military Medical Academy, Sofia, Bulgaria. [2]Clinic of Hepato-pancreatic Surgery and Transplantology, Military Medical Academy, Sofia, Bulgaria

Address of correspondence:

Sofia 1606, 3 "St. G. Sofijski" Str, Military Medical Academy, First Clinic of Abdominal Surgery,

tel: 02 9225711;

e-mail: priluki@abv.bg, Tsonka Lukanova MD

Abstract

The incidence of the cystic tumors of the liver gradually rises due to the broader implementation of high-definition imaging modalities in diagnostics and surveillance of different nosological entities in general population. Mucinous cystic neoplasms have malignant potential and the main option of treatment is surgical resection.

Six patients with MCN of liver for the period of January 2018- November 2021 were operated on in two clinics of Military medical academy, Sofia – First clinic of abdominal surgery and Clinic of hepato-pancreatic surgery and transplantology. All of them were women, mean age of 44 years (30-69). The mean size of lesion was 12.78 cm (6.5-12) and 100% were localized in Sg 4-8 of the liver. No carcinoma was defined in these patients. Eight operations were performed – partial and radical excision, drainage, two-staged hepatectomy. There was one recurrence, treated with re-resection. Biliary fistula was registered in three (26 %) of the cases, surgical site infection – in one (12.5%). There was no early postoperative mortality.

The high recurrence risk and the likelihood of malignant transformation defines the radical excision of the mucinous cystic liver neoplasm as the main option of treatment. Patients with such a pathology should be referred to specialized high-volume centers with multidisciplinary team of diagnostics, treatment and surveillance of such a rare disease.

Key words: mucinous cystic liver neoplasms, excision

НУТРИТИВЕН СТАТУС И ХРАНИТЕЛНА ПОДДРЪЖКА НА ПАЦИЕНТИТЕ С МАЛИГНЕНА ЧРЕВНА ОБСТРУКЦИЯ ОТ КОЛОРЕКТАЛЕН КАРЦИНОМ.

С. Илиев, П. Владова, А. Габърски, В. Димитров

КХБ- МУ- Плевен, ОКПГСХ- УМБАЛ" Д-р Георги Странски" – Плевен

Въведение: Пациентите с МЧО по правило са с малабсорбция и различна степен на ентерална недостатъчност с последваща малнутриция. Нутритивния статус на пациентите с КРК усложнен с МЧО е от съществено значение за изхода от лечението. При малигнена кахексия с предоперативна загуба на 20% телесна маса, постоперативния леталитет достига 33%, спрямо 3,5% при нормален нутритивен статус. Енергийната поддръжка на ентероцита се осигурява от нутриентите намиращи се в чревния лумен. Ентералното хранене е задължително за нормалното функциониране и регенерацията на чревния епител.

Цел: Да анализираме ефекта от приложението gelatien 20 върху протеинограмата при пациенти с колоректален карцином усложнен с малигнена чревна обструкция.

Материали и методи: Проспективно моноцентрично проучване обхващащо едногодишен период. Анализиран е пациентски колектив от 25 болни с колоректален карцином усложнен с малигнена чревна обструкция. Лечение с gelatien 20 е приложено при 5 пациенти сравнени с контролна група от 20 болни.

Резултати и обсъждане: Парентералната терапия насочена към коригиране на протеинограмата е била еднаква в анализирания пациентски колектив. При пациентите със специализирано ентерално хранене с gelatien 20 е отчетено по-бързо покачване нивото на общия белтък и албумина сравнени с пациентите от

контролната група. Не сме установили разлики по отношение болничен престой и постоперативни усложнения. Регистрираната смъртност за шест ме сечен период е 4% (починал е 1 болен)

Изводи: Ентералното хранене при пациентите с КРК води до снижаване на ендогенната интоксикация, нормализира чревния микробиом, понижава честотата на нозокомиалните инфекции, снижава болничния морбидитет и леталитет и е задължително дори при пациенти с МЧО. Избирателното приложение на gelatien 20 може да потисне или блокира реакцията на системния възпалителен отговор на организма в различна степен и да ускори реконвалесценцията.

Ключови думи: Ентерално хранене; малигнена чревна обструкция; gelatien 20

NUTRITIONAL STATUS AND NUTRITIONAL SUPPORT OF PATIENTS WITH MALIGNANT INTESTINAL OBSTRUCTION FROM COLORECTAL CARCINOMA.

S. Iliev, P. Vladova, A. Gabarski, V. Dimitrov,

Department "Propedeutic of surgical diseases"- Medical University- Pleven, UMHAT" Dr. Georgi Stranski" – Pleven; Division of colorectal & purulent surgery

Corresponding Author

Prof. Dr. Sergey Iliev, MD, Ph.D

email: sergeyiliev@gmail.com

Abstract:

BACKGRAOUND: Patients with malignant intestinal obstruction usually have malabsorption and varying degrees of enteric insufficiency with subsequent malnutrition. The nutritional status of patients with CRC complicated by colorectal carcinoma is essential for treatment outcome. In malignant cachexia with preoperative loss of 20% body weight, postoperative mortality reached 33%, compared to 3.5% in normal nutritional status. The energy support of the enterocyte is provided by the nutrients located in the intestinal lumen. Enteral nutrition is essential for the normal functioning and regeneration of the intestinal epithelium.

AIM: To analyze the effect of gelatien 20 on the proteinogram in patients with colorectal cancer complicated by malignant intestinal obstruction.

METHODS: Prospective monocentric study covering a one-year period. A patient team of 25 patients with colorectal cancer complicated by malignant intestinal obstruction was analyzed. Gelatien 20 treatment was administered to 5 patients compared to a control group of 20 patients.

RESULTS:Parenteral therapy aimed at correcting the proteinogram was the same in the analyzed patient team. In patients with specialized enteral nutrition with gelatien 20, a faster increase in total protein and albumin levels was observed compared to patients in the control group. We have not found differences in hospital stays and postoperative complications. The registered mortality for the six months was 4% (1 patient died)

CONCLUSION: Enteral nutrition in patients with colorectal carcinoma reduces endogenous intoxication, normalizes the intestinal microbiome, reduces the incidence of nosocomial infections, reduces hospital morbidity and mortality and is mandatory even in patients with MIO. Selective administration of gelatien 20 may suppress or block the body's systemic inflammatory response to varying degrees and accelerate convalescence.

Keywords:Enteral nutrition; malignant intestinal obstruction; gelatin 20

Въведение: Пациентите с МЧО по правило са с малабсорбция и различна степен на ентерална недостатъчност с последваща малнутриция. Нутритивния статус на пациентите с КРК усложнен с МЧО е от съществено значение за изхода от лечението. При малигнена кахексия с предоперативна загуба на 20% телесна маса, постоперативния леталитет достига 33%, спрямо 3,5% при нормален нутритивен статус.

Енергийната поддръжка на ентероцита се осигурява от нутриентите намиращи се в чревния лумен. Ентералното хранене е задължително за нормалното функциониране и регенерацията на чревния епител. (1,2) То стимулира мезентериалното кръвообращение, подобрява артериалната перфузия на чревната лигавица, предотвратява клетъчната ацидоза на епитела, стрес улкусите и бактериалната транслокация. (3,4).

Ентералното хранене при пациентите с КРК води до снижаване на ендогенната интоксикация, нормализира чревния микробиом, понижава честотата на нозокомиалните инфекции, снижава болничния морбидитет и леталитет и болничния престой. (5,6,7) и е задължително при липса на МЧО.

Избирателното приложение на определени нутриенти може да потисне или блокира реакцията на системния възпалителен отговор на организма в различна степен и да ускори реконвалесценцията.(8,9,10,11)

Тънкочревната секреция и резорбция са сравнително независими от моторната и евакуаторната функция на ГИТ, което позволява ентералното хранене да стартира преди пълното възстановяване на перисталтиката. (12,4)

Парентералното хранене е задължителен елемент в протокола за менажиране на пациентите с МЧО. Спорен е въпроса в медицинската периодика кога и в какъв обем да се започне и провежда ентералното хранене при пациентите с КРК усложнен с чревна непроходимост. Едни автори препоръчват ентералното хранене да стартира предоперативно при адекватно прецизиране на вида и обема на нутриентите (13,10,14,6,15), въпреки риска от задълбочаване на илеуса или реобструкция. Други поддържат тезата ентералното хранене да стартира след чревната декомпресия. (10,16,17)

Ентералното хранене при наличие на чревна обструкция влиза в протокола за менажирането на илеусното състояние при компетентна баухинова клапа и липса на интестинална дилатация проксимално. Консервативната терапия е насочена към копиране на симптомите и корекция на нутритивния статус.

Енергийните нужди се изчисляват по препоръчаната от ESPEN формула на Harris Benedict с поправка на коефициент за активност 1,2-1,5.

Ранното ентерално хранене, в следоперативния период е въведено в клиниката по КПГСХ от 2005г. Въз основа на направените проучвания изготвихме алгоритъм за захранване до 24 час с глюкоза с преминаване в последствие на готови ентерални храни.(18)

Цел: Да анализираме ефекта от приложението gelatien 20 върху протеинограмата при пациенти с колоректален карцином усложнен с малигнена чревна обструкция.

Материали и методи: Проспективно моноцентрично проучване обхващащо едногодишен период. Анализиран е пациентски колектив от 25 болни с колоректален карцином усложнен с малигнена чревна обструкция. Лечение с gelatien 20 е приложено при 5 пациенти сравнени с контролна група от 20 болни.

Ранното ентерално хранене сме стартирали съобразено с Модифициран ERAS протокол при спешна КР хирургия представен в Табл. №1.(19)

Табл. №1.

Постоперативна фаза	
Мултимодална аналгезия	Мултимодалната аналгезия трябва да бъде съобразена с пациента и операцията
Ранно отстраняване на НГС	НГС може да се премахне безопасно в 1-2 пост оперативен ден, освен ако не е налице паралитичен илеус
Ранно ентерално хранене	Пероралният прием може да се възобнови при стабилизирани пациенти и трябва да прогресира умерено, при поносимост от

	страна на пациента
Ранно отстраняване на уретралния катетър	Уретралният катетър може да бъде отстранен безопасно в 1-2 пост оперативен ден
Дихателни и кашлични упражнения	На пациентите се препоръчва следоперативни упражнения за дълбоко дишане и кашлица
Ранна мобилизация	Пациентите се насърчават за ранна независима мобилизация като част от програмата за физиотерапия и рехабилитация

Резултати и обсъждане: Парентералната терапия насочена към коригиране на протеинограмата е била еднаква в анализирания пациентски колектив. При пациентите със специализирано ентерално хранене с gelatien 20 е отчетено по-бързо покачване нивото на общия белтък и албумина сравнени с пациентите от контролната група без да е налице статистически значима разлика. Не сме установили разлики по отношение болничен престой и постоперативни усложнения. Регистрираната смъртност за шест месечен период е 4% (починал е 1 болен).

Трябва да отбележим липсата на субективни оплаквания (тежест, подуване на корема, гадене, повръщане) при пациентите на ентерално хранене с „gelatien 20“. Такива оплаквания сме регистрирали в контролния пациентски колектив.

В наше проучване от 2011г. (20), анализирахме 1773 пациенти разделени в две групи: I-ва група пациенти с ранно ентерално хранене – 434 и II-ра група – пациенти с късно стартирало ентерално хранене. Анализирахме продължителността на болничния престой; престоя в звеното за интензивно лечение; продължителността на механична вентилация, ако е била необходима такава и смъртността. Регистрирахме съществена разлика по отношение на болничния престой - 11,1 в I-ва група срещу 16,4 дни във II-ра група, p = 0,002. Установихме статистически значима разлика между двете групи по отношение на престоя в ICU - 3,7 срещу 4,9 дни, p = 0,044. Не установихме разлика между двете групи по пропорционално отношение на постоперативен илеус, абдоминална болка и анастомотични усложнения. Регистрираната смъртност в групата с ранно ентерално хранене беше по-ниска отколкото в групата с късно хранене с 4.6% спрямо 7,09%, (p = 0,82).

Ранното ентерално хранене е доказало своите ползи по отношение по-бързото възстановяване на пациентите, скъсения болничен престой и постоперативните усложнения.

Адекватното ентерално хранене на пациентите с малигнена чревна обструкция от колоректален карцином изисква коригиран прием на белтъчини, въглехидрати и мазнини. Наличието на готови балансирани ентерални храни значително улеснява пероралното хранене при тези пациенти. Необходимостта от увеличен белтъчен прием при редуциран обем на пероралния прием може да се постигне с приложението на „gelatien 20“, който осигурява 16,9г протеин в 100мл. Световната здравна организация препоръчва като абсолютен минимум да се спазва приема от 56г белтъчини дневно за мъже и 46г за жени. Тези стойности могат да бъдат осигурени с трикратен прием на „gelatien 20“ без да се натоварва храносмилателната система. На таблица №2 е представена хранителната характеристика на препарата.

Табл. №2.

Хранителна информация:

		вкус грозде и вкус лайм		вкус портокал и вкус плодов микс	
		100 ml	118 ml	100 ml	118 ml
Енергийна стойност	kcal kJ	75 315	90 378	75 315	90 378
Мазнини	g	0	0	0	0
от които наситени	g	0	0	0	0
Въглехидрати	g	1,69	2	<1	1
от които захари	g	0	0	<1	<1
Фибри	g	<1	<1	<1	<1
Протеин	g	16,9	20	16,9	20
Сол	g	0,095	0,112	0,103	
Натрий	mg mmol	38 1,65	45 1,96	41,5 1,8	49 2,13
Калий	mg mmol	136 3,49	160 4,1	131,4 3,37	155 3,97
Калций	mg mmol	17,8 0,45	21 0,52	17,8 0,45	21 0,52
Фосфор	mg mmol	1,7 0,05	2 0,06	<1 <0,03	1 0,03

Изводи: Ентералното хранене при пациентите с КРК води до снижаване на ендогенната интоксикация, нормализира чревния микробиом, понижава честотата на нозокомиалните инфекции, снижава болничния морбидитет и леталитет и е задължително дори при пациенти с МЧО. Избирателното приложение на gelatien 20 може да потисне или блокира реакцията на системния възпалителен отговор на организма в различна степен и да ускори реконвалесценцията.

Ключови думи: Ентерално хранене; малигнена чревна обструкция; gelatien 20

Книгопис:

1. Baigrie R.J. et al. Enteral versus parenteral nutrition after oesophagogastric surgery. A prospective randomized comparison // Aust. NZ. J. Surg. — 1996. — Vol. 66. — P. 668–670.
2. Meguid M.M. et al. Management of patients with gastrointestinal fistulas // Surg. Clin. North. Am. — 1996. — Vol. 76. — P. 1035–1080.
3. Bengmark S., Gianotti L. Nutritional support to prevent and treat multiple organ failure // World J. Surg. — 1996. — Vol. 20 (4). — P. 474–481.
4. Попова Т.С. Прэнтеральное и энтеральное питание в хирургии. — М.: М-СИТИ. — 1996. — 221 с.
5. Луфт В.М. , Костюченко А.Л. Клиническое питание в интенсивной медицине. — СПб., 2002. — 174 с
6. Хорошилов И.Е. Энтеральное питание как метод профилактики и лечения недостаточности питания // Consilium medicum: Гастроэнтерология. — 2008. — №2. — С. 49–53
7. Беляев А.М., Луфт В.М., Демко А.Е. Ранняя энтеральная терапия и нутриционная поддержка в послеоперационном периоде при колоректальном раке, осложненном кишечной непроходимостью: Пособие для врачей. — СПб.: Санкт–Петербургский государственный НИИ скорой помощи им. Проф. И.И. Джанелидзе, 2011. — 21 с.

8. Алекперов С.Ф., Пугаев А.В., Ачкасов Е.Е. и др. Современные тенденции в хирургическом лечении обтурационной толстокишечной непроходимости опухолевого генеза. — Российский онкологический журнал. — 2010. — № 1 — С. 54–57.
9. Бабков О.В., Луфт В.М., Беляев А.М. и др. Ранняя энтеральная терапия и нутриционная поддержка больных с опухолевой кишечной непроходимостью // Вестник Российской Военно-Медицинской академии. — 2010. — №3 (31) — С.165–169.
10. Пугаев А.В., Ачкасов Е.Е. Обтурационная опухолевая толстокишечная непроходимость. — М.: Профиль. — 2005. — 223 с.
11. Салтанов А.И. Современные возможности энтерального питания полимерными и модульными смесями // Трудный пациент. – 2008. — Т.6. - №11. – с. 47-50.
12. Braga M, Gianotti L, Nespoli L. Nutritional approach in malnourished surgical patients: a prospective randomized study // Arch Surg. — 2002. — Vol. 137 (2). — P. 174–180.
13. Алекперов С.Ф. Обтурационная толстокишечная непроходимость: клиника, диагностика, лечение: автореф. дис. ... кан. мед. наук. — М., 2013. — 46 с.
14. Салтанов А.И., Сельчук В.Ю., Снеговой А.В. Основы нутритивной поддержки в онкологической клинике. — М.: МЕДпресс–информ. — 2009. — 239 с.
15. Burden S.T., Hill J., Shaffer J.L., Todd C. Nutritional status of preoperative colorectal cancer patients // J. Hum. Nutr. Diet. — 2010. — Vol. 23 (4). — P.402–407.
16. Ansaloni L. Guidelines in the management of obstructing cancer of the left colon: consensus conference of the world society of emergency surgery (WSES) and peritoneum and surgery (PnS) society // World J. of Emergency Surgery. — 2010. — Vol. 28. — P. 5–29
17. Dronamraju S.S., Ramamurthy S. et al. Role of self-expanding metallic stents in the management of malignant obstruction of the proximal colon // Dis. Colon. Rectum. — 2009. — Vol. 52 (9). — P. 1657–1661.
18. Тончев П., Комса- Пенкова Р., Илиев С., Стойков Д. Обучение на хирурзи по клинично хранене – възможности и ефективност на виртуалния университет на Европейската организация по клинично хранене и метаболизъм. XIV Национален конгрес по Хирургия. София, октомври 2014. Сборник под редакцията на Акад. Д. Дамянов, том 1, ISBN : 1314 -2097, стр 41-43.
19. Varut Lohsiriwat and Romyen Jitmungngan, Enhanced recovery after surgery in emergency colorectal surgery: Review of literature and current practices. World J Gastrointest Surg. 2019 Feb 27; 11(2): 41–52.
20. Pencho T. Tonchev, Sergey D. Iliev, Ivaylo M. Presolski, Ventsislav T. Grozev, Dimitar J. Stojkov, Borislav C. Ninov, EARLY ENTERAL NUTRITION IN UPPER GI EMERGENCY SURGERY – IS IT SAFE? J Biomed Clin Res Volume 4 Number 2, 2011,104-107.

„ВАРИЯ“

ХИРУРГИЧЕСКО ВЪЗЛООБРАЗУВАНЕ В ЕКСПЕРИМЕНТАЛНО-ОБУЧИТЕЛЕН ЕТАП.

Д. Красимирова, Х. Христов, В. Нейков, Делийски Т.

Клиника по Обща хирургия, МБАЛ Сърце и Мозък – Плевен

Автор за кореспонденция:

Д-р Нейков,

e-mail: neykovvasil5@gmail.com

Въведение: Хирургическото възлообразуване е най-сложната базисна оперативна техника. Колкото по-рано и правилно се овладее, толкова по-благоприятен и пътят към голямата хирургия.

Цел: Поставихме си за цел да разработим оптимален вариант на обучителен курс в експериментални условия, постигащ правилното възлообразуване в две обучителни форми – присъствени теоретично-практически занятия и неприсъствени тренировъчни.

Материали и методи: Организирахме обучителен курс, състоящ се от две присъствени обучения по три часа, в рамките на една седмица, съчетани с ежедневни, неприсъствени тренировки по два часа, през същата. Степента на овладяване и качеството на възлите се определя чрез входящи, етапни и изходящи тестове.

Резултати: За период от един месец през обучителният курс преминаха 5 студенти по медицина от четвърти пети курс. При всички участници се отчете подобрение в техниката на възлообразуване чрез приложените тестове.

Заключение: Чрез изработеният от нас курс, за една седмица се постига добра теоретична и практическа база за правилно възлообразуване.

Ключови думи: Възлообразуване, обучение по хирургия

SURGICAL KNOT TYING IN THE EXPERIMENTAL-EDUCATIONAL STAGE

Krasimirova D., Hristov H., Neykov V., Deliyski T.

Clinic of General Surgery, Heart and Brain Hospital – Pleven

Corresponding author:

Vasil Neykov MD,

e-mail: neykovvasil5@gmail.com

Introduction: Surgical knot tying is the most complex basic surgical technique. The earlier and correctly mastered, the more favorable the path to major surgery.

Objective: We set a goal to develop an optimal version of a training course in experimental conditions, achieving the correct education in two forms of training - present theoretical and practical classes and absentee training.

Materials and methods: We organized a training course consisting of two in-person trainings of three hours, within one week, combined with daily, absentee training for two hours during the same. The degree of mastery and the quality of the knots is determined by inputstage and outputstage tests.

Results: For a period of one month, 5 medical students from fourth and fifth year passed through the training course. All participants reported an improvement in the technique of knotting through the applied tests.

Conclusion: Through the course developed by us, a good theoretical and practical basis for proper knotting is achieved in one week.

Key words: Nodulation, training in surgery

ЛИМФОПРОЛИФЕРАТИВНИ ЗАБОЛЯВАНИЯ КАТО ПРИЧИНИ ЗА ОСТЪР ХИРУРГИЧЕН КОРЕМ В ДЕТСКА ВЪЗРАСТ. ПОКАЗАНИЯ ЗА ОПЕРАТИВНО ЛЕЧЕНИЕ И ОБЕМ НА ОПЕРАТИВНАТА ИНТЕРВЕНЦИЯ.

Николай В. Вълчев, Едмонд В. Рангелов, Стефан С. Стоилов, Антонио А. Тенев, Вилиана Д. Нансенова, Христо И. Шивачев.

Клиника по детска хирургия, УМБАЛСМ „Н. И. Пирогов“, гр. София

За кореспонденция:

д-р Николай Вълчев, 0883 54 88 80, Гр. София бул. „Тотлебен“ 21,

e- mail: valchev_n@abv.bg

Резюме

Онкологичните и в частност лимфопролиферативните заболявания в детска възраст заемат малка част от педиатричната патология. Въпреки значителния напредък в лечението им, те все още са на второ място по смъртност в детската популация предшествани единствено от детския травматизъм. Нерядко водят до спешни състояния, една част от които изискват хирургично лечение. До животозастрашаващо заболяване може да се стигне по един от следните механизми – като резултат от естествената прогресия на болестта, усложнения възникващи от приложеното лечение, или в редки случаи може да е първа изява на основното заболяване. Понякога клиничната картина е неясна, пациентите са в тежко общо състояние налагащо реанимационно лечение, а забавяне в диагнозата и терапията може да имат негативен ефект в дългосрочен план.

Представяме най-честите спешни състояния в детската коремна хирургия, с налично придружаващо лимфопролиферативно заболяване. Предлагаме диагностичен алгоритъм за бързо и сигурно поставяне на диагнозата, както и терапевтичните възможности според съвременните насоки за лечение на тези заболявания. Подбрали сме няколко клинични случая илюстриращи гореизложеното, като подчертаваме, че поради комплексността на тези пациенти лечението винаги се води в тясна колаборация с педиатър специалист по детска онкология.

Ключови думи: Лимфопролиферативни заболявания, остър хирургичен корем, онкология.

LYMPHOPROLIFERATIVE DISEASES AS A CAUSE OF ACUTE ABDOMEN IN CHILDREN. INDICATIONS FOR SURGICAL TREATMENT AND EXTENT OF THE OPERATION.

Corresponding author:

Nikolay Valchev MD,

e-mail: valchev_n@abv.bg

0883 54 88 80

Summary

Oncologic (specifically lymphoproliferative diseases) are rather small part of pediatric pathology. Despite the progress in treatment, they are still the second cause of death in the pediatric population preceded only by trauma. They can often lead to emergent conditions some of which are indicated for surgical treatment. Life-threatening emergency might occur in one of three mechanisms – as a result of progression of the disease, complications from the ongoing treatment, or in rare cases this may be the first presentation of the pathology. Oftentimes clinical presentation is unclear, and delay in diagnosis and treatment might have a negative effect in the course of time.

We present the most common emergency conditions in pediatric abdominal surgery, in comorbidity with lymphoproliferative disease. We suggest a diagnostic algorithm for a fast and certain diagnosis as well as therapeutic options according to contemporary guidelines for treatment of these diseases. We have selected clinical cases to illustrate the above-mentioned. We emphasize that given the complexity of these types of patients treatment need always be done in collaboration with a pediatric oncology specialist.

Keywords: Lymphoproliferative diseases, acute abdomen, oncology

ГИГАНТСКИ ВРОДЕНИ ЛИМФНИ МАЛФОРМАЦИИ В ДЕТСКАТА ВЪЗРАСТ.

П. Стефанова, Е. Мошеков, В. Ташев, Д. Митковски, Д. Дачев,

УМБАЛ„Св. Георги“ЕАД, Пловдив, България, Клиника по Детска хирургия, Медицински Университет – Пловдив, България, Катедра по Пропедевтика на хирургическите болести, Секция по Детска хирургия

Резюме:

Увод: Лимфните малформации /ЛМ/ са доброкачествени лезии от групата на вродените съдови малформации. Голяма част от тях са разположени в областта на главата и шията и са безсимптомни, но гигантските могат да са причина за нарушено дишане и гълтане и са сериозно предизвикателство за лечение.

Матертиал и методи: За период от 5 години (2017- 2022) в клиниката по Детска хирургия –УМБАЛ ‘‘ Св. Георги“ – Пловдив са оперирани 5 деца с лицева и шийна локализация на гигантски лимфни малформации. Диагностично, освен физикални и ултрасонографски методи, са приложени КАТ и ЯМР.

Резултати: При петте деца – три момчета и две момичета е извършена предоперативна терапия в Доксациклин, частична оперативна резекция – трикратно при 2 от децата. При едно от децата е проведена и локална апликация на Блеомицин по схема. При три от децата е наложена временна трахеостома. Три от пациентите са с макроцистични лезии, другите две са микроцистични или смесени. Цялостно хирургическо изрязване е постигнато при две от децата, докато при другите три има многоетапни оперативни интервенции.

Обсъждане: Цервикофациалните лимфни малформации при децата подлежат на мултидисциплинарен подход и лечение. Хирургическото изрязване е основен метод при лечение на гигантските, животозастрашаващи лезии.

Ключови думи: Вродени съдови малформации, Лимфна малформация

GIANT CONGENITAL LYMPHATIC MALFORMATIONS IN CHILDHOOD

P. Stefanova, E. Moshekov, V. Tashev, D. Mitkovski, D. Dachev,

University hospital "St. Georgi ”EAD, Plovdiv, Bulgaria
Clinic of Pediatric Surgery
Medical University - Plovdiv, Bulgaria
Department of Propaedeutics of Surgical Diseases, Department of Pediatric Surgery

Summary:

Introduction: Lymphatic malformations (LM) are benign lesions from the group of congenital vascular malformations. Most of them are located in the head and neck area and are asymptomatic, but the giant ones can cause impaired breathing and swallowing and are a serious treatment challenge.

Material and methods : For a period of 5 years (2017-2022) in the Clinic of Pediatric Surgery - University Hospital "St. Georgi ”- Plovdiv 5 children with facial and cervical localization of giant lymphatic malformations were operated. Diagnostic, in addition to physical and ultrasonographic methods, CT and MRI were performed.

Results: In five children - three boys and two girls, preoperative preparation was performed with Doxacycline, partial operative resection - three times in 2 of the children. One of the children underwent local application of Bleomycin. Three of the children underwent temporary tracheostomy. Three of the patients had macrocystic lesions, the other two were microcystic or mixed. Complete surgical excision was achieved in two of the children, while in the other three multi-stage surgical interventions were performed.

Discussion: Cervicofacial lymphatic malformations in children are subject to a multidisciplinary approach and treatment. Surgical excision is the method of choice in the treatment of giant, life-threatening lesions.

Key words: Congenital vascular malformations, Lymphatic malformation

КЪСНА ДИАГНОЗА ПРИ АНОРЕКТАЛНИТЕ МАЛФОРМАЦИИ. **Мошеков Е., Б. Иванов, П. Стефанова, С. Лупанов, Д. Дачев, М. Ненов, И. Кирев, Б. Исаков, Н. Маврев.**

УМБАЛ„Св. Георги“ЕАД, Пловдив, България. Клиника по Детска хирургия, Медицински Университет – Пловдив, България, Катедра по Пропедевтика на хирургическите болести, Секция по Детска хирургия

Резюме:

Увод: Вродените аномалии на ануса и ректума са сравнително често срещащите се аномалии. Срещат се около 1: 3000 живи новородени, като при момчетата са малко по-чести. Фистулните форми, които не предизвикват илеусни прояви веднага след раждането, в някой случай се диагностицират късно, когато са налице инконтинентни прояви от страна на детето.

Матертиал и методи: През последните две години (2021 - 2022 год.) в клиниката по Детска хирургия – УМБАЛ ,‘‘ Св. Георги“ - гр. Пловдив, са диагностицирани и оперирани 4 деца (3 момчета и 1 момиче) с аноректални малформации. Диагностично са използвани, както физикални, така и ултрасонографски методи.

Резултати: При 3 деца на възраст съответно: 4 мес. 8 мес., и 11 мес. се диагностицира анална атрезия с перинеална фистула, като при последното дете на 1 година се установи инкомплетна мембранозна атрезия. При 3 деца е извършена предно сагитална анопроктопластика сфинктеролеватор пластика, при едно ексцизия на мембраната с анопластика.

Обсъждане: В последните години се наблюдава тенденция към забавяне на диагнозата при фистулните форми при аноректалните малформации. Възраста на детето, съчетана с късната диагноза не се отразяват на оперативното лечение, но биха могли да повлияят върху физиологичното състояние на детето и емоционалното състояние на родителите.

Ключови думи: Аноректални малформации, анопластика, деца

LATE DIAGNOSIS OF ANORECTAL MALFORMATIONS

Moshekov E., B. Ivanov, P. Stefanova, S. Lupanov, D. Dachev, M. Nenov, I. Kirev, B. Isakov, N. Mavrev

University hospital "St. Georgi ”EAD, Plovdiv, Bulgaria
Clinic of Pediatric Surgery
Medical University - Plovdiv, Bulgaria
Department of Propaedeutics of Surgical Diseases, Department of Pediatric Surgery

Summary:

Introduction: Congenital anomalies of the anus and rectum are relatively common anomalies. There are about 1: 3000 live newborns, and they are slightly more common in boys. Fistulae that do not cause intestinal obstruction immediately after birth are sometimes diagnosed late when there are incontinent manifestations.

Material and methods : In the last two years (2021 - 2022) in the Clinic of Pediatric Surgery - University Hospital "St." Georgi ”- Plovdiv, 4 children (3 boys and 1 girl) with anorectal malformations were diagnosed and operated on. For diagnosing Both physical examination and ultrasonographic methods were used.

Results: In 3 children aged respectively: 4 months. 8 months and 11 months anal atresia is diagnosed with perineal fistula, as in the latter incomplete membranous atresia was found in a 1-year-old child. Anterior sagittal anoproctoplasty sphincterolevator plastic was performed in 3 children, with one excision of the membrane with anoplasty.

Discussion: In recent years, there has been a tendency to delay the diagnosis of fistula forms in anorectal malformations. The age of the child combined with the late diagnosis does not affect the surgical treatment, but could affect the physiological state of the child and the emotional state of the parents.

Key words: Anorectal malformations, anoplasty, children

АБДОМИНАЛНО ЗАДЪРЖАН ТЕСТИС - ТАКТИКА И ПОВЕДЕНИЕ.

Ташев В., Б. Иванов, Д. Дачев, С. Лупанов И. Кирев, М. Ненов , Б. Исаков, Н. Маврев, П. Стефанова.

УМБАЛ„Св. Георги“ЕАД, Пловдив, България. Клиника по Детска хирургия, Медицински Университет – Пловдив, България, Катедра по Пропедевтика на хирургическите болести, Секция по Детска хирургия

Резюме:

Увод: Нормалният десценденс на тестиса може да се повлияе от много фактори. Някой автори разделят аномалията на палпируем и непалпируем тестис. Истинските непалпируеми тестиси (абдоминално разположени) не са особено чести-от 5 до 25% при проблемните деца. Едностранното вродено отсъствие на тестис се открива в 1-11% от всички деца оперирани по повод на крипторхизъм, докато билатералния крипторхизъм е около 1 %.

Матертиал и методи: За период от 5 години (2017-2022) в клиниката по Детска хирургия –УМБАЛ ‘‘Св. Георги“ към Медицински Университет гр. Пловдив, са диагностицирани и оперирани 8 деца с абдоминално задържан тестис. Диагностично, освен физикални и ултрасонографски методи, са приложени КАТ на корем при 3 деца, при останалите 5 - диагностична лапароскопия.

Резултати: При 5 от тях е се извърши лапароскопия с орхидопексия по Gross, като при едно от децата - лапароскопска орхиектомия, при 2- фуникулолиза е постигната, чрез висок ингвинален достъп по метода на Gross , Fowler-Stepfens орхидопексия е приложен при едно дете с достъп по Pfannenstiel.

Обсъждане: В зависимост от предпочитанията на хирурга при едностранните непалпируеми тестиси, може да се подходи или чрез ингвинален достъп или да се извърши диагностична лапароскопия. В много от случайте при ингвинален достъп не се достига до тестис и това налага извърпването на лапароскопия или лапаротмия. Много от авторите препоръчват миниинвазивната процедура, като първи избор при непалпируемите тестиси.

Ключови думи: Лапароскопия, тестис, орхидопексия.

ABDOMINAL RETAINED TESTIS - TACTICS AND BEHAVIOR

Tashev V., B. Ivanov, D. Dachev, S. Lupanov I. Kirev, M. Nenov, B. Isakov, N. Mavrev, P. Stefanova

University hospital "St. Georgi” EAD, Plovdiv, Bulgaria
Clinic of Pediatric Surgery
Medical University - Plovdiv, Bulgaria
Department of Propaedeutics of Surgical Diseases, Department of Pediatric Surgery

Summary:

Introduction: Normal testicular descendance can be influenced by many factors. Some authors divide the anomaly into palpable and non-palpable testicles. True non-palpable testicles (abdominally located) are not very common - from 5 to 25% in affected children. Unilateral congenital testicular absence is found in 1-11% of all children operated on for cryptorchidism, while bilateral cryptorchidism is about 1%.

Material and methods : For a period of 5 years (2017-2022) in the Clinic of Pediatric Surgery - University Hospital "St. Georgi ”at the Medical University of Plovdiv, 8 children with abdominal testicles were diagnosed and operated on. Diagnostic, in addition to physical and ultrasonographic methods, CT had been made for 3 children, in the remaining 5 - diagnostic laparoscopy was done.

Results: In 5 of them laparoscopy was performed with Gross orchidopexy , and in one of the children - laparoscopic orchiectomy, in 2-funiculolysis was achieved through high inguinal access according to the method of Gross , Fowler - Stepfens orchidopexy was performed to one child with Pfannenstiel access .

Discussion: Depending on the surgeon's preference for unilateral non-palpable testicles, it may be approached either by inguinal access or diagnostic laparoscopy. In many cases, inguinal access does not reach the testis and this requires laparoscopy or laparotomy. Many authors recommend the minimally invasive procedure as the first choice for non-palpable testicles.

Key words: Laparoscopy, testis, orchidopexy.

ПРИЛОЖЕНИЕ НА ERAS ПРОТОКОЛИТЕ В СПЕШНАТА КОРЕМНА ХИРУРГИЯ.

Васил М. Димитров[1], Паулина Т. Владова[1], Анислав В. Габърски[1], Добромир Д. Нгуен[1].

[1]УМБАЛ „ Д-р Георги Странски“ гр. Плевен, Отделение по колопроктология и гнойно-септична хирургия.

Цел: Да анализираме резултитатие от приложението на модифицирани ERAS протоколи в спешната коремна хирургия базирани на проучвания в медицинската литература и нашият опит.

Методи: Проспективно проучване при 85 пациента претърпели спешно оперативно лечение, при които са приложени елементи от ERAS протоколите, лекувани в УМБАЛ „Д-р Георги Странски“ гр. Плевен за периода от януари 2020г. до март 2022г.

Резултати: По-кратък болничен престой спрямо контролната група. Най-често използваните компоненти от ERAS протоколите: профилактика на гаденето и повръщането, ранно захранване, ранно раздвижване, ранно сваляне на НГС и уретралният катетър. Като се наблюдава по ниска честота на следоперативните усложнения и смъртноста.

Заключение: Прилагането на компоненти от ERAS протоколите в спешната коремна хирургия е безопасно с обнадеждаващи резултати. Необходими са още проучвания по темата за приложението им.

Ключови думи: ERAS, спешна коремна хирургия.

APPLICATION OF ERAS PROTOCOLS IN EMERGENCY ABDOMINAL SURGERY

Vasil M. Dimitrov1, Paulina T. Vladova1, Anislav V. Gabarski1, Dobromir D. Nguen1

[1] UMHAT “D-r Georgi Stranski” Pleven, Department of Coloproctology and Purulent-Septic Surgery

Aim: To analyze the results of the application of modified ERAS protocols in emergency abdominal surgery based on studies in the medical literature and our experience.

Methods: Prospective study of 85 patients who underwent emergency surgical treatment, in which elements of the ERAS protocols were applied, treated at the University Hospital "Dr. Georgi Stranski" in Pleven for the period from January 2020 until March 2022.

Results: Shorter hospital stay compared to the control group. The most commonly used components of the ERAS protocols: prevention of nausea and vomiting, early feeding, early mobilization, early removal of nasogastric tube and urethral catheter. Observing a lower incidence of postoperative complications and mortality.

Conclusion: The application of components of the ERAS protocols in emergency abdominal surgery is safe with encouraging results. More research is needed on their application.

Key words: ERAS, emergency abdominal surgery.

ХИРУРГИЧЕСКО ПОВЕДЕНИЕ ПРИ СЛОЖНИ ВЕНТРАЛНИ ХЕРНИИ – РЕЗУЛТАТИ.

Илко Т. Плачков, Александър К. Златаров, Мехмед Б. Хадживели, Дилян П. Петров, Тургай Т. Калинов, Щерю Н. Щерев, Даниел М. Буляшки и Красимир Д. Иванов.

Катедра по обща и оперативна хирургия, Медицински университет „Проф. д-р Параскев Стоянов“ – Варна. Първа клиника по хирургия, УМБАЛ „Св. Марина“ - Варна

Адрес за кореспонденция:
Доц. д-р Илко Плачков, д.м.
Тел.: 052 978 665
Първа клиника по хирургия, 6 ет.
УМБАЛ „Св. Марина“
Бул. „Христо Смирненски“ №1
Варна, 9010
e-mail: plachkovilko@gmail.com

Увод: През 2014 година водещи световни специалисти в областта на хирургията на предната коремна създадоха консенсусен документ с дефинирано понятие „сложна вентрална херния”, за определяне на което използват следните критерии: размер и местоположение на дефекта, история на пациента и рискови фактори, контаминация и състояние на тъканите, клиничен сценарий. **Цел:** Да представим опита и резултатите ни от хирургическото лечение на сложните вентрални хернии. **Материал и методи:** За последните три години сме оперирали 399 пациенти с вентрални хернии. Пациентите са проследени и анализирани проспективно и ретроспективно по демографски признаци, ASA, BMI, коморбидитет и рискови фактори, големина и локализация на вентралните хернии, контамипиране на тъканите, клиничен сценарий. За хирургическото лечение на сложните ВХ сме използвали различните видове компонентни сепарации на предната коремна стена. За определяне качеството на живот при оперираните сме използвали въпросника EuraHSQoLScale. Въз основа на всичко това препоръчваме определено поведение при сложните ВХ. **Резултати**: От оперираните 399 пациенти с ВХ, 197 (49,4%) са били със сложни ВХ. Използваните от нас оперативни техники за лечението им са: предна компонентна сепарация (Ramirez)-37 болни; задна компонентна сепарация (Rives-Stoppa)-96 болни; TAR (Novitzky)-64 болни. Получените постоперативни усложнения разделяме на ранни и късни. От всички 197 пациенти със сложни ВХ при 107 (54%) сме изследвали КЖ чрез упоменатия въпросник предоперативно и на първи, трети и шести месец след извършената оперативна интервенция. **Изводи:** Оперативното лечение на сложните ВХ е предизвикателство за пациентите и пред хирурзите със своите разнообразие и комплицираност. Еволюцията на сложната реконструкция на коремната

стена показва тенденция към прилагане все повече на задна КС, особено на TAR. Следоперативният анализ на КЖ след подходящ период от време е най-добрият вариант за контрол качеството на операцията.

Ключови думи: сложни вентрални хернии, реконструкция на коремната стена

SURGICAL MANAGEMENT IN COMPLEX VENTRAL HERNIAS – RESULTS

Ilko T. Plachkov, Alexander K. Zlatarov, Mehmed B. Hadzhiveli, Dilyan P. Petrov, Turgay T. Kalinov, Shteryu N. Shterev, Daniel M. Bulyashki & Krasimir D. Ivanov

Department of General and Operative Surgery,
Medical University "Prof. Dr. Paraskev Stoyanov" - Varna
First Clinic of Surgery, University Hospital "St. Marina "- Varna

Corresponding author:

Ilko Plachkov, MD

e-mail: plachkovilko@gmail.com

Introduction: In 2014, leading global experts in the field of anterior abdominal surgery created a consensus document with a defined concept of "complex ventral hernia", to determine which use the following criteria: size and location of the defect, patient history and risk factors, contamination and tissue condition, clinical scenario.

Objective: To present our experience and results from the surgical treatment of complex ventral hernias.

Material and methods: For the last three years we have operated on 399 patients with ventral hernias. Patients were monitored and analyzed prospectively and retrospectively by demographics, ASA, BMI, comorbidity and risk factors, size and location of ventral hernias, tissue contamination, clinical scenario. For the surgical treatment of complex VH we have used different types of component separations of the anterior abdominal wall. We used the EuraHSQoLScale questionnaire to determine the quality of life of the operated patients. Based on all this, we recommend certain behaviors in complex IHs. **Results:** Of the 399 patients with VH operated, 197 (49.4%) had complex VH. The operative techniques used by us for their treatment are: anterior component separation (Ramirez) - 37 patients; posterior component separation (Rives-Stoppa) -96 patients; TAR (Novitzky) -64 patients. The resulting postoperative complications are divided into early and late. Out of all 197 patients with complex VH, 107 (54%) were examined for QoL using the mentioned questionnaire preoperatively and in the first, third and sixth month after the operative intervention.

Conclusions: The surgical treatment of complex VH is a challenge for patients and surgeons with its diversity and complexity. The evolution of complex abdominal wall reconstruction shows a tendency to apply more and more posterior CS, especially TAR. Postoperative analysis of the QOL after an appropriate period of time is the best option for quality control of the operation.

Key-words: complex ventral hernia, abdominal wall reconstruction

СПЕШНА ХИРУРГИЯ ПРИ ПОСТОПЕРАТИВНИ ХЕРНИИ.

Вяра Д. Драганова, Пламен М. Чернополски, Васил М. Божков, Христо Ю. Ников.

УМБАЛ „Св. Марина“ ЕАД Варна, Втора клиника по хирургия, Медицински университет -Варна

Автор за кореспонденция:

Д-р Вяра Драганова, тел: 0899332993,

email: dr_vyara_draganova@abv.bg

Увод: Тридесет процента от всички случаи на интестинална обструкция се дължат на инкарцерирани хернии. Хирургичните интервенции извършвани по повод на заклещени дефекти на предна коремна стена са свързани с повишена честота на следоперативните усложнения и влошена прогноза. Точното планиране времето на извършване на оперативното вмешателство и прецизирането на оперативната тактика имат решаващо значение за подобряване на резултатите и снижаване на постоперативната смъртност.

Материал и методи: В периода 2014-2021 година в клиниката в условията на спешност са оперирани 52 пациенти с инкарцерирани първични и постоперативни вентрални хернии, като сме забелязали леко превалиране на женския пол- 56 % от пациентите.

Резултати: Почти половината от болните са били със заклещени вентрални хернии, най-често умбиликални, докато постоперативните евентрации са били с леко превалираща честота – 51.9%. Най-голямата група от пациентите е била във възрастовата група 60-80 години- 53.9 %. Следоперативната смъртност в изследваната група е била 6.57 % (5 болни) обусловена от значителния придружаващ коморбидитет на болните и по-дългата продължителност от началото на оплакванията.

Заключение: Като най-често усложнение в херниологията инкарцерацията значително влошава следоперативните резултати, повишава морталитета и увеличава медицинските разходи.

Ключови думи: Постоперативни хернии, спешна хирургия, инкарцерации

EMERGENCY SURGERY FOR POSTOPERATIVE HERNIAS

Vyara D. Draganova, Plamen M. Chernopolsky, Vasil M. Bozhkov, Hristo Y. Nikov

UMHAT "St. Marina "EAD Varna, Second surgery clinic, Medical University - Varna

Corresponding Author:

Dr. Vyara Draganova,

email: dr_vyara_draganova@abv.bg

Introduction: Thirty percent of all cases of intestinal obstruction are due to incarcerated hernias. Surgical interventions performed for incarcerated defects of the anterior abdominal wall are associated with an increased incidence of postoperative complications and poor prognosis. Accurate planning of the time of the operation and the improvement of the operative tactics are crucial for the improvement of the results and the reduction of the postoperative mortality.

Material and methods: In the period 2014-2021, 52 patients with incarcerated primary and incisional ventral hernias were operated in the clinic in emergency conditions and we noticed a slight predominance of the female gender - 56% of the patients.

Results: Almost half of the patients were presented with incarcerated primary ventral hernias, most often umbilical, while incisional hernia were slightly prevalent - 51.9%. The largest group of patients was in the age group 60-80 years - 53.9%. Postoperative mortality in the study group was 6.57% (5 patients) due to the significant concomitant comorbidity of patients and the longer duration from the onset of complaints.

Conclusion: As the most common complication in herniology, incarceration significantly worsens postoperative results, increases mortality and increases medical costs.

Key words: Postoperative hernias, emergency surgery, incarcerations

THE ENHANCED VIEW - ПОСТИГАНЕ НА РАЗШИРЕН ПОГЛЕД ПРИ ЛЕЧЕНИЕ НА ИНГВИНАЛНИ ХЕРНИИ.

Мирослав С. Зашев[1], Йонко П. Георгиев[1], Зекие Т. Касимова[1], Анатолий Г. Карашмалъков[1].

Клиника по Хирургия МБАЛ „ Сърце и Мозък“ - Бургас

Автор за кореспонденция:

Д-р Мирослав Зашев, дм

Тел:0887206047

e- mail: zashev.md@gmail.com

Оперативното лечение на ингвиналната херния остава една от най-често извършваните хирургични процедури. Добре утвърдените техники за свободна от напрежение пластика при отворената хирургия все още намират широко приложение особено при големи ингвиноскротални хернии. Въреки това, миниинвазивните преперитонеални техники се утвърдиха като златен стандарт. Развитието им премина през редица условни ограничения до необходимостта от прилагането на Enhanced View (e-TEP), елиминиращ голяма част от тях. Въпреки че описанието е дадено през 2012 от Jorge Daes, все още няма категорични сравнителни анализи на двете преперитонеални техники. Основните лимитиращи фактори при стандартната преперитонеална техника (TEP) - ограниченото работно пространство, близостта на инструментите и затрудненията при поставяне на платното са до голяма степен са елиминирани със създаването на значително по-голямо работно поле при e-TEP. Техниката позволява по-добра триангулация на работните инструменти, особено необходима при големите ингвинални хернии. В случаите на инцидентен пневмоперитонеум закриването на оперативното поле е незначително, което скъсява оперативното време и намалява риска от конверсия към друга оперативна техника. Редица автори описват и по-кратка крива на обучение при e-TEP в сравнение с TEP и значително по-лесно възприемане на анатомичните маркери в тази област.

Заключение: Доброто познаване на анатомията в ингивиналната област, както усвояването на основните хирургични техники позволяват индивидуален подход и минимизиране честотата на интра и постоперативните усложнения. Прилагането на enhanced view значително намалява ограниченията на стандартната преперитонеална техника, като заедно със скъсената крива на обучение предполага широкото и използване в бъдеще. Необходими са още сравнителни проучвания на двете техники.

Ключови думи: ингвинална херния, TEP, enhanced view

THE ENHANCED VIEW IN INGUINAL HERNIA REPAIR

Miroslav S. Zashev[1], Yonko P. Georgiev[1], Zekie T. Kasimova[1], Anatoliy G. Karashmalakov[1]

[1]*MHAT “Heart and Brain” – Burgas*

Corresponding Author:

Miroslav Zashev PhD

email:zashev.md@gmail.com

0887206047

Inguinal hernia repair remains as one of the most common surgical procedures. Traditional techniques such as tension-free open surgery approach are still widely used, especially for large inguinoscrotal hernias. However, minimally invasive preperitoneal techniques have established themselves as the golden standard. Their development has gone far through a number of conditional constrictions to nowadays - the necessity to implement Enhanced View (e-TER), eliminating many of said constrictions. Albeit being a technique introduced back in 2012 by Jorge Daes, there are still no satisfactory comparative studies of the two preperitoneal techniques. The main limiting factors in standard preperitoneal technology (TEP) - limited working space, collision of instruments and difficulties in placing the mesh are largely eliminated by creating a significantly larger work space in e-TEP. The technique allows a better triangulation of the used instruments, especially needed for larger inguinal hernias. In case of a pneumoperitoneum, the collapse of the surgical field is insignificant, which shortens the operative time and reduces the risk of conversion to another surgocal technique. A number of authors also describe a shorter learning curve in e-TEP compared to TEP and much easier perception of anatomical markers in this area.

Conclusion*:* Extensive knowledge of inguinal anatomy, as well as the mastery of basic surgical techniques allow for an individualized patient approach and minimize the frequency of intra and postoperative complications. The application of enhanced view significantly reduces the limitations of the standard preperitoneal technique, and together with the shortened learning curve implies and implores its widespread use in the future. More comparative studies of the aforementioned techniques are needed.

Key words: Inguinal hernia, TEP, enhanced view, E-TEP

Оперативното лечение на ингвиналната херния остава една от най-често извършваните хирургични процедури. Добре утвърдените техники за свободна от напрежение пластика при отворената хирургия все още намират широко приложение особено при големи ингвиноскротални хернии. Въреки това, миниинвазивните преперитонеални техники се утвърдиха като златен стандарт. Класическата препертитонеална техника (TEP) се свърза с ограничено работно пространство, затруднения при поставяне на платното и риск от пневмоперитонеум, което допълнително затруднява техническото изпълнение. (1) Необходимо е да се отбележи и дългата крива на обучение, като според някой автори тя е между 60-80 случая. (2) Концепцията за създаване на панорамен поглед представена от Jorge Daes през 2012, елиминира голяма част от ограниченията на класическата TEP процедура. Представена през 2012, основно при големи ингвинални хернии enhanced view подходът набира все по-голяма популярност. Възприемането му е подпомогнат и от въвеждането на E-tep при вентрални хернии от Igor Belyansky.

Материали и методи. Беше извършен преглед на литературата чрез базата данни в PubMed и Google scholar. Използвани бяха ключови думи: ингвинална херния, Enhanced View (e-TEP), TAPP Hernia repair. Разгледаните изследвания включват проспективни, ретроспективни, рандомизирани проучвания, както и оригинални статии.

Основните лимитиращи фактори при стандартната преперитонеална техника (TEP) - ограниченото работно пространство, близостта на инструментите и затрудненията при поставяне на платното са до голяма степен елиминирани със създаването на значително по-голямо работно поле при e-TEP. Техниката позволява по-добра триангулация на работните инструменти, особено необходима при големите ингвинални хернии. В случаите на инцидентен пневмоперитонеум закриването на оперативното поле е незначително, което не повлиява оперативното време и намалява риска от конверсия към друга оперативна техника. Според проучване на Mahadar и Arora включващо 124 пациента

с двустранна ингвинална херния подложени на Е-ТЕР инцидентен пнемоперитонеум е регистриран при 3,2%. Авторите не отчитат необходимост от конверсия отчитайки предимствата на широкото оперативно поле.(3) Редица автори описват и по-кратка крива на обучение при е-ТЕР в сравнение с ТЕР и значително по-лесно възприемане на анатомичните маркери в тази област. Към момента в литературата се описват сравнителни анализи между ТАРР и ТЕР по отношение на обучителната крива. Изтъкват се предимствата на преперитонеалния достъп, като метод намаляващ риска от интраабдоминална ятрогенна увреда, но също така се обръща внимание и на по-специфичната анатомия и продължителната крива на обучение. (2)

При сравнителен анализ на двете утвърдени миниинвазивни техники се отчита удължено оперативно време при ТАРР, което се дължи най-вече на необходимостта от перитонелана инцизия и последваща сутура. Много автори препоръчват именно ТАРР за натрупване на първоначален анатомичен опит в тази област поради по голямото оперативно поле и сравнително лесно представяне на основните анатомични маркери и постепенното преминаване към преперитонеален достъп.(4)

Описанието на техниката дадено от Daes включва поставяне на първи оптичен троакар в горния латерален квадрант от страната на дефекта. След инцизия на предния лист на правия коремен мускул и разделяне на мускулните влакна се поставя 12мм оптичен троакар. След първоначална дисекция следва поставянето на два работни 5мм троакара – един в областта на пъпа и един по средата между първия и tuberculum pubicum в зависимост от страната на дефекта.

Въвеждане на панорамния поглед значително подобрява ергономията, чрез прекъсване на linea arcuate и по-голямата свобода при поставяне на работните троакари. (3,5) Инцизията на linea arcuata е ключова за постигане на оптимално работно пространство. (6) Продължението на оперативната процедура включва спазване на основните принципи от critical view of miopectineal orifice(CV of MPO). Стандартизирането на процедурата чрез следване на CV of MPO - адекватна дисекция, репониране на евентуален преперитонеален липом и поставянето на достатъчно по размер платно допринася за адекватно сравняване на оперативните техники и намаляване на риска от рецидив. (7)

Заключение:

Първоначалните данни от прилагането на E-tep при ингвинални хернии показва известно превъзходство спрямо стандартната преперитонеална техника. Комбинацията от голямо оперативно поле, постигана при ТАРР, с работа преперитонеално и свободата при поставяне на работните троакари дава голямо предимство на Е-ТЕР. Доброто познаване на анатомията в ингивиналната област, както усвояването на основните хирургични техники позволяват индивидуален подход и минимизиране честотата на интра - и постоперативните усложнения. Прилагането на enhanced view значително намалява ограниченията на стандартната преперитонеална техника, като заедно със скъсената крива на обучение предполага широкото и използване в бъдеще. Необходими са още сравнителни проучвания на двете техники.

Библиография:

1. Daes J. The extended-view totally extraperitoneal (eTEP) technique for inguinal hernia repair. Hernia Surg Curr Princ [Internet]. 2016 Jun 11 [cited 2022 Jun 26];467–72. Available from: https://link.springer.com/chapter/10.1007/978-3-319-27470-6_45
2. Choi YY, Kim Z, Hur KY. Learning curve for laparoscopic totally extraperitoneal repair of inguinal hernia. Can J Surg [Internet]. 2012 [cited 2022 Jun 26];55(1):33. Available from: /pmc/articles/PMC3270082/
3. Mahadar R, Arora E. Trocar insertion in enhanced-view totally extra-peritoneal (eTEP) repair of inguinal

hernias. J Minim Access Surg [Internet]. 2021 Oct 1 [cited 2022 Jun 28];17(4):580. Available from: https://www.journalofmas.com/article.asp?issn=0972-9941;year=2021;volume=17;issue=4;spage=580;epage=583;aulast=Mahadar
4. Cao C, Shi X, Jin W, Luan F. Clinical Data Analysis for Treatment of Adult Inguinal Hernia by TAPP or TEP. Front Surg. 2022 May 20;0:681.
5. Singh S, Kala S, K JR, Mishra Y, Yadav A. A prospective randomized study of eTEP and TEP repair for inguinal hernia in terms of ease of operability, complication and recurrences. Asian J Med Sci [Internet]. 2022 Mar 1 [cited 2022 Jun 30];13(3):87–94. Available from: https://www.nepjol.info/index.php/AJMS/article/view/41341
6. Daes J. The enhanced view–totally extraperitoneal technique for repair of inguinal hernia. Surg Endosc 2011 264 [Internet]. 2011 Oct 25 [cited 2022 Jun 30];26(4):1187–9. Available from: https://link.springer.com/article/10.1007/s00464-011-1993-6
7. Daes J, Felix E. Critical View of the Myopectineal Orifice. Ann Surg [Internet]. 2017 [cited 2022 Jun 30];266(1):e1–2. Available from: https://journals.lww.com/annalsofsurgery/Fulltext/2017/07000/Critical_View_of_the_Myopectineal_Orifice.30.aspx

Е-ТЕР ПРИ УМБИЛИКАЛНА ХЕРНИЯ КОМБИНИРАНА С ДИАСТАЗА.

Мирослав С. Зашев[1], Йонко П. Георгиев[1], Зекие Т. Касимова[1], Анатолий Г. Карашмалъков[1].

[1]Клиника по Хирургия МБАЛ „ Сърце и Мозък “- Бургас

Автор за кореспонденция:

Д-р Мирослав Зашев, дм

Тел:0887206047

e- mail: zashev.md@gmail.com

Следвайки концепцията за избягване поствянето на интраперитонеално платно, разширената тотално екстраперитонеална пластика (еТЕР) набира популярност сред хирурзите. Предимствата на тази техника включват екстраперитонеално поставяне на тъканна протеза, адекватна реконструкция на коремната стена и кратък следоперативен период на възстановяване.

Материали и методи: Представен е клиничен случай на 59-годишен мъж с умбиликална херния с размери 3/4см. и диастаза на коремните мускули с размери 5,5см., измерени с КТ. Пациентът е с артериална хипертония, диабет тип II и затлъстяване (BMI 32). Използвана е ендоскопска тотално екстраперитонеална преперитонеална ретромускулна Rives Stoppa техника.

Използвайки оптичен порт, поставен в ляво подребрие медиално на linea semilunaris, се достига до ретроректусното пространство. След инсуфлация на CO_2 се поставят работните троакари под пряко наблюдение. Процедурата продължава, както е описано от Igor Belyansky. При достигане на херниалния сак, съдържанието му се репонира обратно в коремната кухина. Дисекцията продължава до нивото на мечовидния израстък краниално и до пространството на Retzius каудално. Linea alba се зашива, използвайки PDS 0 Stratafix. Макрокопресто платно с размери 30/24 см се поставя без фиксиране, избягвайки нагъване и ротация. Процедурата завършва с дренаж на активна аспирация.

Резултати: След гладък безпроблемен постоперативен период пациентът се изписа на трети следоперативен ден. Не беше отчетен рецидив в периода на проследяване.

Заключение: Демонстрираният нов подход е лесно изпълним и ефективен при лечението на хернии на предна крема стена. Правилното идентифициране на анатомичните маркери и ранният cross over са в основни за изпълнение на процедурата.

Ключови думи: E-tep, Rivas Stopa, вентрална херния

PREPERITONEAL RIVES STOPPA RETROMUSCULAR REPAIR OF UMBILICAL HERNIA COMBINED WITH ABDOMINAL RECTUS DIASTASIS

Miroslav S. Zashev[1], Yonko P. Georgiev[1], Zekie T. Kasimova[1], Anatoliy G. Karashmalakov[1]

[1]MHAT "Heart and Brain" Burgas

Corresponding Author:

Miroslav Zashev PhD

email:zashev.md@gmail.com

Background: Following the concept to avoid intraperitoneal mesh placement during abdominal wall reconstructive surgery, enhanced-view totally extraperitoneal (eTEP) procedure gain popularity in surgeons' society. The advantages of the procedure are related to the avoidance of intraperitoneal mesh placement, adequate abdominal wall repair and fast postoperative recovery of the patient.

Material and Methods: We present a case of a 59-year-old male with umbilical type hernia, with size of 4/3 cm and abdominal rectus diastasis with maximum dimension of 5.5 cm measured by CT scan. The patient has arterial hypertension, Type2 diabetes and obesity (BMI-32). For primary repair of the defect, it was used Endoscopic totally extraperitoneal preperitoneal retromuscular Rives Stoppa technique.

By using an optic port placed in left subcostal space medially to the linea semilunaris we proceed to the retrorectus space. After CO_2 insufflation, we placed the second 5mm ports under direct vision. The procedure is continued as it was described by Igor Belyansky.

When the hernial sac is reached its contents is pushed back into the abdominal cavity. Dissection continues to the level of the xiphoid process cranially and to the space of Retzius caudally. Linea alba is sutured, using PDS 0 Stratafix. The mesh 30/24 cm was placed without fixation avoiding any folds and rotation. The procedure is finished with tube drain on active suction.

Results: Postoperative period was without any complication and patient was discharged on the third postoperative day. No recurrence was noticed during the follow up period.

Conclusion: We found this novel approach very feasible and effective for laparoscopic closure of ventral defects. Proper identification of anatomical landmarks and early performed cross over seem to be most important performing the procedure.

Key words: *E-tep, Rivas Stopa, ventral hernia.*

МУЛТИДИСЦИПЛИНАРЕН ПОДХОД В ДИАГНОСТИКАТА И ЛЕЧЕНИЕТО НА ЛЕЗИЯ НА ДЮЛАФОА В ТЪНКО ЧЕРВО- КЛИНИЧЕН СЛУЧАЙ.

Йонко Георгиев[1], Веселин Стоицов[2], Ралица Попова[3], Зорница Русинова[1], Мирослав Зашев[1] и Анатолий Карашмалъков[1].

[1]Хирургична Клиника, МБАЛ Сърце и Мозък , Бургас. [2]Клиника по Гастроентерология, МБАЛ Сърце и Мозък , Бургас. [3]Отделение по Образна диагностика, МБАЛ Сърце и Мозък , Бургас

Кореспондиращ автор :

д-р Йонко Георгиев
Хирургична Клиника, МБАЛ Сърце и Мозък, Бургас
тел.0899 127 849
e-mail: yonko_georgiev@abv.bg

Резюме:

Лезията на Дюлафоа, известна още като артерия с персистиращ калибър е рядка нозологична единица водеща до кървене от ГИТ в до 2% от всички случаи на кървене. Едва 2% от всички лезии на Дюлафоа са локализирани в тънкото черво.

Вероятно трудната диагностика на тънкочревните лезии е причина за ниската честота на заболяването, като за адекватната локализация е необходим мултидисциплинарен поход от образна диагностика, гастроентеролози и хирурзи. Към момента няма утвърден стандарт за диагностиката и лечението на тънкочревните лезии на Дюлафоа, като препоръките за поведение почиват основно на изолирани доклади. Приема се че ангио КТ и ендоскопията на тънко черво- включително капсулна, двойно-балонна и интраоперативната ентероскопия са с най голяма диагностична стойност за локализацията на лезиите. Липсват препоръки за лечение на тънкочревните лезии, като в докладваните случаи методите за хемостаза варират от ендоклип до тънкочревна резекция.

Докладваме случай на пациент с тежък кръвоизлив с данни от извършения ангио КТ за екстравазация на контраст в тънкото черво и липса на източник на кървене от стомаха и дебелото черво. На фона на неовлядяващо се от медикаменти кървене извършена интраоперативна ентероскопия и локализирана лезия на Дюлафоа на йеюнума, която бе резицирана.

Ключови думи: кръвоизлив, интраоперативна ендоскопия, ангио КТ

Конфликт на интереси: няма

MULTIDISCIPLINARY APPROACH IN DIAGNOSIS AND TREATMENT OT SMALL BOWEL DIEULAFOY LESION- A CASE REPORT

Yonko Georgiev[1], Veselin Stoicov[2], Ralitsa Popova[3], Zornitsa Rusinova[1], Miroslav Zashev[1] and Anatoly Karashmalakov[1]

Surgery Clinic, Heart and Brain Hospital, Burgas
[2] *Gastroenterology Clinic,Heart and Brain Hospital, Burgas*
[3] *Radiology Department, Heart and Brain Hospital, Burgas*
[1]

Corresponding Author:

Dr Yonko Georgiev M.D

email: yonko_georgiev@abv.bg

Abstract:

Dieulafoy lesion, also knows as caliber persistent artery is a rare clinical entity consisting only 2% of all cases of gastrointestinal bleeding. Only 2% of Dieulafoy lesions are localized in the small intestine.

Probably due to the difficult diagnosis of small intestine, the incidence of Dieulafoy lesion in small intestine is so low. Proper diagnosis of such lesions require multidisciplinary team of radiologist, gastroenterologist and surgeon. So far there are not established guidelines for the diagnosis and treatment of Dieulafoy lesion, as much of the available research is case reports only. According to the available publications the recommended modalities for proper diagnosis include angio-CT and small intestine endoscopy- including capsule endoscopy, double balloon and

intraoperative one. The method of hemostasis is also variable among different publications, including endoclip or resection.

A patient with severe gastrointestinal bleeding is reported. The patient had extravasation of contrast in small intestine during angio CT, and no seen source of bleeding in stomach or colon during upper and lower endoscopy. The patient underwent intraoperative small intestine endoscopy in which a Dieulafoy lesion of small bowel was found and resected.

Key words: gastrointestinal bleeding, intraoperative endoscopy, angio CT

ВЪВЕДЕНИЕ

Лезиите на Дюлафоа са рядка нозологина единициа отговорна за едва 2% от кръвоизливите от ГИТ. Въпреки относителната им рядкост в клиничната пректика познаването на заболяването, диагностиката и лечението му са важни поради масивните и животозастрашяващи кръвоизливи, които предизвиква. Характеризират се с ненамаляваща лумена си субмикозна аретриола с диаметър до 3мм, която ерозира и кърви.(1) Описана е за пръв път от M.T. Gallard през 1884 и е наречена в чест на френския хирург Paul Georges Dieulafoy, който за пръв път описва това състояние в "Exulceratio simplex: Leçons 1-3" през 1898. Дюлафоа погрешно смятал че кървенето при тези лезии е предизивикано от ерозии на мукозата на стомаха(2).

КЛИНИЧЕН СЛУЧАЙ

Пациент на 72 години постъпва по спешност в Клиниката с масивна хематохезия и силна отпадналост. Параклиничните изследвания при постъпването показват стойности на хемоглобина 83 г/л, умерено завишени урея и креатинин и завишени стойности на билирубина. При инициалния преглед се установява единствено хематохезия в ампула ректи. Коморбидността на пациента включва подагра и артериална хипертония. Стартирана консервативна инфузионна и кръвоспираща терапия, извършени плазмо и хемотрансфузии. Непосредствено след постъпване на пациента бе извършена ФГС, като не се установява източник на кървене от горния ГИТ. Извършен КАТ на коремни органи-данни за дивертикулоза на сигмата. На фона на провежданото консервативно лечение, пациента се стационира хемодинамично и хематологично за 24 часа, като едно денонощие след постъпването е с епизод на масивна хематохезия. Извършената по спешност долна ендоскопия не намира известните вече дивертикули като източник на кървене. Извършен ангио КТ в спешен порядък, като е установена екстравазация на контрастната материя в тънкото черво. В динамика пациента със срив на хемодинамиката, като се взе решение за лапаротомия и интраоперативна ентероскопия по витални индикации. Ентероскопия с видеоколоноскоп Олимпус през ентеротомия на около 20 см от Баухиниевата клапа. В областта на йеюнума се намери кръвоносен съд проминиращ в чревния лумен с артериланно кървене. Извършена бе сегментна резекция на тънкото черво. Постоперативния период при пациента протече без особености, като пасажа бе възстановен в срок и без патологични примеси. Патоанатомичния резултат показа стена на тънко черво със силно дилатиран съд.

ОБСЪЖДАНЕ

На практика лезията на Дюлафоа може да бъде локализирана във всеки отдел на храносмилателния тракт, като най често се открива в стомаха, но са описаи случаи в дуоденума, тънкото и дебелото черво, както и в жлъчния мехур(3). Патоанатомично лезиятя се дефинира като ненамаляваща лумена си аретриола, локализирана субмукозно,

която при нараняване на надлежащата лигавица проминира в лумена,и предизиква артериално кървене. Важно е да се отбележи че в областта на лезията не се установява язва. Нараняването на надлежащата лигавица може да се получи от преминаване на хранителен болус, от т.н. vascular steal феномен или хронични, възрастово обусловени промени в стената на кръвоносните съдове. Това може би е и една от причините заболяването да се среща предимно в шестата и седмата декада. Засегнати са предимно мъжете, като често са налице кардиоваскуларни коморбидности. За разлика от наследствената телеангиектазия генетични мутации не се откриват при лезиите на Дюлафоа(4)

В зависимост от локализацията на лезията клиничната картина на пациент с лезия на Дюлафоа варира от хематемеза, хематемеза с мелена, само мелена или хематохезия, като водещи са хемодинамична нестабилност. В някои от случаите пациентите се презентират с окултни, хронични кръвоизливи и анемичен синдром(1)

Пациентите с клиника на горно дигестивно кървене полежат на фиброгастроскопия, като около 60% от лезиите на Дюлафоа на стомаха кървят артериално в момента на изследването. Важно е да се отбележи че най честата им локализация е по малката кривина на стомаха. Фиброколоноскопията е показана при пациенти с негативна горна ендоскопия (5). При липса на фокус на кървене от ФКС варианти на избор са ангио КТ, капсулната ендоскопия и двойно-балонната ентероскопия. Въпреки че има описани няколко случая на лезия на Дюлафоа, засечена с капсулна ендоскопия, възможностите на изследването се свеждат само до диагностични(4). Пуш ентероскопията, едно и двубалонната ентероскопия се смятат за по миродавни изследвания, но тяхното извършване е лимитирано само в третични вискоспециализирани центрове.

Ангиографията с своята достъпност и неинвазивен характер позволява засичане на лезиите на Дюлафоа, останали недостъпни за горната и долна ендоскопия. За разлика от ангиодисплазазията при лезиите на Дюлафоа не се установява характерен съдов рисунък. Най-често се открива екстравазация на контрастната материя в лумена, локализиращо мястото на лезията(6).

Терапевтичната ендоскопия успява да контролира кървенето при 90% от лезиите на Дюлафоа в стомаха, като с подобни резултати е и фиброколоноскопията, ако лезията е в дебелото черво. Нерешен остава проблема с лезиите локализирани в тънкото черво. Както бе споменато пуш ентероскопията, едно и двубалонната ентероскопия са изследвания досптъпни само в третични институции, което силно ограничава масовото им приложение. Интраоперативната ентероскопия, със своята простота от своя страна е напълно достъпна за всяка болница разполагаща с възможност за ендосопски изследвания. Методиката, въпреки своя инвазивен характер позволява тотален оглед на тънкото черво с възможност за директен контрол на източника на кървене. Въпреки че за лезиите на Дюлафоа локализирани в стомаха и дебелото черво вече има налични препоръки за терапия, за тези локализирани в тънкото черво няма утвърден стандарт. Терапевтичните модалности варират от ендоклип, инжекционна терапия с епинефрин, епинефрин с етанол, аргон-плазмена коагулация или резекция на сегмента от тънко черво носещ лезията(7). Резицирането на лезията водо до най радикално решаване на проблема с рекървене от лезията на Дюлафоа, но води след себе си други потенциални и специфични за една тънкочревна резекция усложния. Все пак при наличие на лапаротомия и възможност за рецидив на кървенето от приложение на ендоскопски методики на хемостаза, което да наложи релапаротомия за контролорането му, ние препоръчваме извършване на тънкочревна резекция.

ИЗВОДИ

Макар и рядка, лезията на Дюлафоа локализирана в тънко черво трябва да се подозира при всеки пациент с кървене от ГИТ и негативни горна и долна ендоскопия. Ангио КТ може да даде насока за източника на кървене при пациенти без находка от ендоскопските изследвания. Интраоперативната ентероскопия, макар и не рутинна процедура с сигурна и високосензитивна за лезии на тънкото черво. При наличие на лапаротомия за извършване на интраоперативна ентероскопия ние препоръчваме хирургичното пред ендоскопско лечение.

БИБЛИОГРАФИЯ

1.Baxter M, Aly EH. Dieulafoy's lesion: current trends in diagnosis and management. *Ann R Coll Surg Engl.* 2010;92(7):548-554. doi:10.1308/003588410X12699663905311

2. G. Dieulafoy. Exulceratio simplex: Leçons 1-3. In: G. Dieulafoy, editor: Clinique medicale de l'Hotel Dieu de Paris. Paris, Masson et Cie: 1898:1-38.

3. *Wu, JM; Zaitoun, AM (2018). "A galling disease? Dieulafoy's lesion of the gallbladder". International Journal of Surgery Case Reports.* ***44****: 62–65. doi:10.1016/j.ijscr.2018.01.027*

4. Nojkov B, Cappell MS. Gastrointestinal bleeding from Dieulafoy's lesion: Clinical presentation, endoscopic findings, and endoscopic therapy. *World J Gastrointest Endosc*. 2015;7(4):295-307. doi:10.4253/wjge.v7.i4.295

5. *Lee Y, Walmsley R, Leong R, Sung J (2003). "Dieulafoy's Lesion". Gastrointestinal Endoscopy.* ***58*** *(2): 236–243. doi:10.1067/mge.2003.328*

6. Alshumrani G, Almuaikeel M. Angiographic findings and endovascular embolization in Dieulafoy disease: a case report and literature review. Diagn Intervent Radiol. 2006;12:151–4

7. Chung IK, Kim EJ, Lee MS, Kim HS, Park SH, et al. Bleeding Dieulafoy's lesions and the choice of endoscopic method: comparing the haemostatic efficacy of mechanical and injection methods. Gastrointest Endosc. 2000;52:721–4

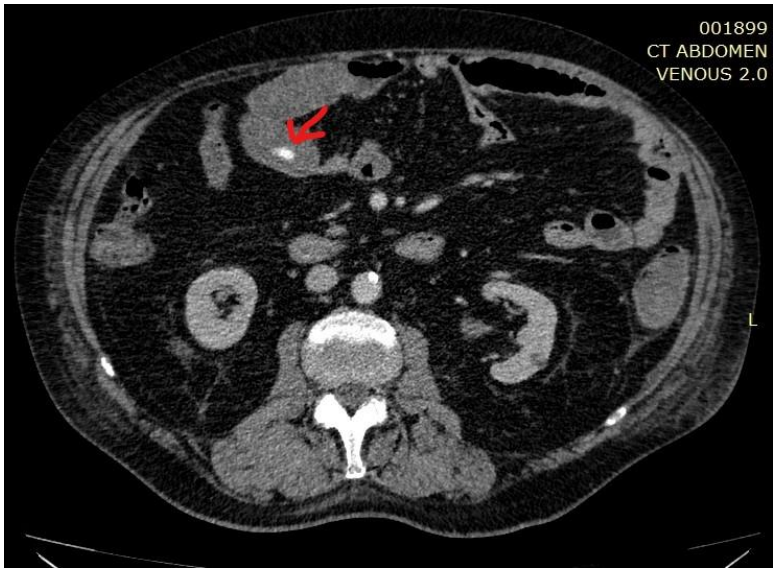

Фиг.1 Ангио КТ. Със стрелка е отбелязана екстравазацията на контрастна материя в тънкото черво

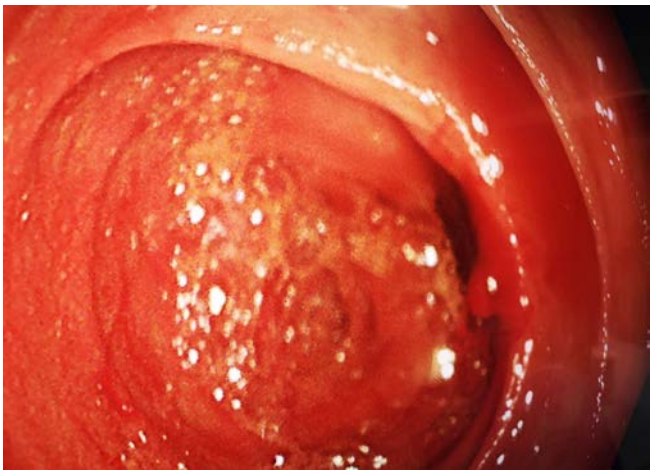

Фиг.2 Ендоскопски изглед на лезия на Дюлафоа по време на интраоперативна ентероскопия

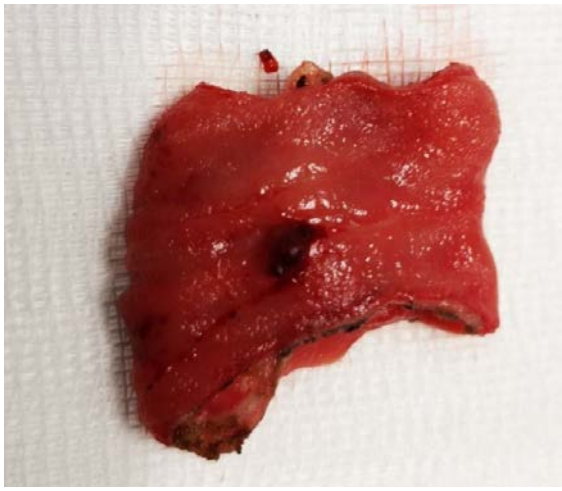

Фиг.3 Резецирания сегмент на тънкото черво с лезия на Дюлафоа

ПРОТОКОЛ ЗА ПОДГОТОВКА ПАЦИЕНТИ, ПЛАНУВАНИ ЗА БАРИАТРИЧНА ХИРУРГИЯ.

Великова П., Цветков Ц., Симеонова В., Иванов Ц., Делийски Т.

Клиника по Обща Хирургия, МБАЛ Сърце и Мозък - Плевен

Автор за кореспонденция: м.с. П.Великова,

p.velikova.pn@heartandbrain.bg

Въведение: Метаболитният синдром и болестното затлъстяване са едно от най-честите заболявания в Евопа с тенденция за повишаване на честотата. Хирургиното лечение на болестноот затлъстяване чрез бариатрична хирургия води до оптиммални резултатит с нисък риск, поради коеот е все по широко прилагано.

Цел: Да представим протокол за подготовка на пациенти, при които се планира метаболитна хирургия, както и първоначални резултати от този тип хирургия след въвеждането й в клиника по обща хирургия на университетска болница.

Материали и методи: Извърши се литературен обзор на специализираната литература за подготовка на пациенти, планирани за метаболитна хирургия, на база на който се изготви и въведе протокол, следван от пациента. За периода от януари до май 2022г се отчете броя на пациенти с метаболитен синдром селектирани за хирургично лечение, които са подготвени и оперирани в същата клииника. Отчетоха се типа операция, ранните хирургични резултати като честота и степен на усложнения, болничен престой.

Резултати: За посочения период са подготвени и оперирани 10 пациента с метаболитен синдром. При 3 пациенти е извърпшен Roux-en-Y стомашен байпас, а при останалите минигастрик байпас. Усложмения са настъпили при двама пациенти. Средният болничен престои е 3 дни.

Заключение: Предложеният от нас алгоритъм е приложим и безопасен за пациента. Получените клинични резултати след въвеждането на метаболитната хирургия в нашия център са оптимални и близки до световните.

Ключови думи: Метаболитна хирургия, сестрински грижи, периоперативен период

PROTOCOL FOR PREPARATION OF PATIENTS PLANNED FOR BARIATRIC SURGERY

Velikova P., Tsvetkov Ts., Simeonova V., Ivanov Ts., Deliyski T

Department of General Surgery, Heart and Brain Hospital – Pleven

Introduction: Metabolic syndrome and obesity are one of the most common diseases in Europe with a tendency to increase in frequency. Surgical treatment of obesity by bariatric surgery leads to optimal low-risk outcomes, which is why it is increasingly used.

Objective: To present a protocol for the preparation of patients for whom metabolic surgery is planned, as well as the initial results of this type of surgery after its introduction in the general surgery clinic of a university hospital.

Materials and methods: A literature review of the specialized literature for the preparation of patients planned for metabolic surgery was performed, on the basis of which a protocol was prepared and introduced, and then followed in all patients. For the period from January to May 2022, the number of patients with metabolic syndrome selected for surgical treatment, who were prepared and operated in the same clinic, was reported. The type of operation, early surgical results such as frequency and degree of complications, hospital stay were reported.

Results: For the indicated period, 10 patients with metabolic syndrome were prepared and operated on. Roux-en-Y gastric bypass was performed in 3 patients and minigastric bypass in the remaining patients. Complications occurred in two patients. The average hospital stay was 3 days.

Conclusion: Our proposed algorithm is applicable and safe for the patient. The clinical results obtained after the introduction of metabolic surgery in our center are optimal and close to the world.

Key words: Metabolic surgery, nursing care, perioperative period

СЪВРЕМЕНЕН ПОДХОД ПРИ ТРЕТИРАНЕ НА ПАЦИЕНТИ С МЕЗЕНТЕРИАЛНА ИСХЕМИЯ. ПРИЛОЖЕНИЕ НА ИНДОЦИАНИН ГРИЙН ФЛУОРЕСЦЕНЦИЯ ЗА ОПРЕДЕЛЯНА НА ОПЕРАТИВНАТА ТАКТИКА.

Филипов Е., Райчева Ц., Нейков В., Георгиев Д., Далева Е., Делийски Т.

Клиника по Обща Хирургия, МБАЛ Сърце и Мозък - Плевен

Автор за кореспонденция:

Д-р Филипов,

emofilipov@gmail.com

Въведение: Въпреки навлизането на нови достъпни и информативни образни изследвания и инвазивни васкуларни процедури, мезентериалната исхемия все още причинява висока смъртност поради множество фактори. Оптимални резултати от лечението изискват своевременна диагностика, добра организация на отделните звена, обезпеченост на лечебното заведение със разнообразна съвременна апаратура и висока квалификация на медицински персонал.

Цел: Цел е да се представи алгоритъм за поведение при пациенти с мезентериална исхемия, която включва оценка на виталността на тъканите чрез визуализация на чревната перфузия с индоцианин грийн в реално време.

Мартериали и методи: Представяме клиничен алгоритъм при консултиране на пациенти с клинична насоченост за остра мезентериална исхемия, взаимодействието на различните звена и специалисти и клинични случаи от практиката на клиника по хирургия в болница Сърце и Мозък, гр. Плевен.

Резултати: За период от една година в клиниката по обща хирургия са оперирани 5 пациенти с мезентериална тромбоза. Въведения в клиниката алгоритъм е следван при всички пациенти. При всички пациенти е извършена лапаротомия с интраоперативна ангиография за преценка на виталитета на чревния тракт.

Обсъждане: Характерните особености от клинично – организационно естество при диагностиката и лечението на това заболяване поставят повишени изисквания към лекуващите екипи и внедряване и използване на всички възможни средства с цел подобряване на възможностите за диагностика и лечение на пациентите и взаимодействие между отделните звена.

Ключови думи: мезентериална тромбоза, хирургичен протокол, имунофлуоресценция

MODERN APPROACH IN THE TREATMENT OF PATIENTS WITH MESENTERIC ISCHEMIA. APPLICATION OF INDOCYANINE GREEN FLUORESCENCE TO DETERMINE OPERATIVE TACTICS.

Filipov E., Raycheva Ts., Neykov V., Georgiev D., Daleva E., Deliyski T.

Department of General Surgery, Heart and Brain Hospital - Pleven

Corresponding Author:

Dr Emil Filipov MD

email: emofilipov@gmail.com

Introduction: Despite the advent of new accessible and informative imaging studies and invasive vascular procedures, mesenteric ischemia still causes high mortality due to many factors. Optimal results of the treatment require timely diagnostics, good organization of the individual units, provision of the medical institution with a variety of modern equipment and highly qualified medical staff.

Objective: The objective is to present an algorithm for behavior in patients with mesenteric ischemia, which includes assessment of tissue vitality by visualization of intestinal perfusion with indocyanine green in real time.

Materials and methods: We present a clinical algorithm for consulting patients with clinical focus on acute mesenteric ischemia, the interaction of different units and specialists and clinical cases from the practice of a surgery clinic at the Heart and Brain Hospital, Pleven.

Results: For a period of one year in the General Surgery Clinic 5 patients with mesenteric thrombosis were operated. The algorithm introduced in the clinic was followed in all patients. All patients underwent laparotomy with intraoperative angiography to assess intestinal vitality.

Discussion: The characteristic features of clinical - organizational nature in the diagnosis and treatment of this disease place increased demands on treatment teams and the implementation and use of all possible means to improve the ability to diagnose and treat patients and interaction between units.

Key words: mesenteric thrombosis, surgical protocol, immunofluorescence

ОБШИРНА РЕЗЕКЦИЯ НА ТЪНКО И ДЕБЕЛО ЧЕРВО ПОРАДИ МЕЗЕНТЕРИАЛНА ТРОМБОЗА НА ФОНА НА ТЕЖКОСТЕПЕНЕН ХОББ И ПНЕВМОНИЯ, УСЛОЖНЕНИ С ДВУСТРАННА ПНЕВМОНИЯ И ЛЕВОСТРАННА АТЕЛЕКТАЗА И SARS БЕЗ COVID-19.

Кристиан А. Петков, Костадин К. Зарков, Петър Б. Велинов, Ванина А. Казалиева.

Първо хирургично отделение, МБАЛ "Княгиня Клементина", София, България

Кореспондиращ автор –
Кристиан Петков
0878 190 876
christian_petkov@yahoo.com
София 1407, Лозенец, ул Козяк 17, блок 4, вх 1, ет 6, ап 16

Резюме

Клиничен случай

Представяме болен на 63 години, постъпващ на 14.01.2020г за пореден път в клиниката по Пулмология на болницата с ХОББ обострена форма и пневмония вдясно. ХДН IIIстепен. АХ IIIстепен. ППМ. ХЗСН IIIФК. Хепатитис хроника поствиралис HCV/+/пол. ХАНК след стент на AFS двустранно.

Сатурацията на O2–от 64.1 на 73.3. На 3тия ден от престоя е с коремен болков синдром и с вероятна диагноза Мезентериална тромбоза е преведен за спешна операция Іво Хирургично Отделение.

Интраоперативно на 17. 01. 2020г: Некроза на тънкото черво; цекума, колон асценденс до проксималния колон трансверзум; като само началните 60см от йеюнума са витални с ясна демаркация. Без перфорации. Без колекции.

Направена Hemicolectomia dextra cum resectio intestini tenui subtotalis. Чревният пасаж се възстанови с Jejuno-transverso anastomosis Latero-Lateralis на ръка с едноетажни единични серо-субмукозни шевове

Следоперативният период е тежък и усложнен. Болният остава интубиран и на апаратна вентилация в ОАИЛ 10 дни. Терапия с инфузии; Цефтриаксон; Метронидзазол; Амикацин; Квамател; Нивалин; Деган; аналгетици; Фраксипарин; Кордарон.

На 6тия СОД болният получава мелена и хематемеза. Трансфузии на кръв, плазма и тромбоцитна маса, Реместип и Дицинон, Витамин К. Рентгенографията открива двустранна пневмония. Смяна на антибиотиците – Меронем; Ванкомицин.

Хематемезата и мелената преустановяват. Болният е екстубиран на 10тия постоперативен ден при сатурация О2-94,4. НГС остава като хранителна – свалена на следващия ден и е захранен през устата. Болният има сравнително нормален ритъм на дефекеция –три до четири кашави изхождания.

На последната РГ - Пневмония в ляво /в ДД:излив. Преценката на пулмолога е за ателектаза вляво. Проведена Фибробронхоскопия - Направена бронхоаспрация на слузно-гнойни секрети от левия главен бронх и шприц гентамицин 1 ампула.

На 30. 01. 2020г болният е изведен от ОАИЛ в Іво Хирургично Отделение, където продължава терапията, включително кислород на маска. Болният се храни перорално и дефекира.

За съжаление болният почина на 31. 01. 2020г с картината на Остра сърдечно-съдова и дихателна недостатъчност на фона на ХЗСН III-IVФК. и ХДН III-IVстепен.

Изводи

Тежка белодробна патология и респираторен дистрес синдром е имало и преди появата на COVID 19, като за това могат да са отговорни и други причинители.

Усложненият белодробен статус не трябва да е пречка пред хирурга за извършване на големи по обем операции по жизнени индикации.

Наличието на тънко черво с много малка дължина не всякога е пречка за възстановяване абсорбцията. Така че можем да противопоставим перспективата за живот с късо тънко черво срущу отказа от резекция.

Ключови думи – мезентериална тромбоза, резекция на тънко и дебело черво, ХОББ, пневмония, SARS

EXTENDED SMALL BOWEL AND COLON RESECTION FOR MESENTERIC THROMBOSIS IN THE SET OF SEVERE COPD AN PNEUMONIA COMPLICATED WITH BILATERAL PNEUMONIA AND LEFT-SIDED ATELECTASIS AND SARS WITHOUT COVID 19

Christian A. Petkov, Kostadin K. Zarkov, Peter B. Velinov, Vanina A. Kazalieva

First Surgical Department, General Hospital "Princess Clementine", Sofia, Bulgaria

Corresponding Author

Christian A. Petkov, MD

Email:christian_petkov@yahoo.com

Abstract

Clinical case
We present 63 years old patient, admitted on 14.01.2020 for subsequent time to Pulmonology Clinique of our hospital with chronic obstructive pulmonary disease (COPD) and pneumonia. CPF IIIrd grade. AH IIIrd grade. CCF IIIFC. Chronic hepatitis HCV/+/positive. Bilateral AFS stent. Saturation of O2– 64.1 to 73.3.
On the third day of stay exhibited abdominal pain and was referred to First Surgical Department for urgent surgery for suspected mesenteric thrombosis .
On-table on 17.01.2020: Necrosis of small bowel; cecum, ascending colon to the proximal transverse colon; only the first 60cm of jejunum were vital with markable demarcation. No perforations or fluid collections. Performed right hemicolectomy with subtotal small intestine resection and on-hand Side-to-Side jejuno-transverso anastomosis with single serous-mucosal sutures.
Postoperatively severely complicated. Remained in the ICU for 10 days with tracheal tube on a mechanic ventilator.
Treatment with infusions, Ceftriaxone, Metronidazole, Amikacin, Quamatel, Nivalin, Degan, painkillers, Fraxiparine, Cordarone.
On 6th postoperative day exhibited gastrointestinal bleeding. Transfusions of blood, plasma and platelets, Remestyp, Dicynone, Vitamin K. X-ray shows bilateral pneumonia. Antibiotics changed-Meronem, Vancomycin.
Gastrointestinal bleeding ceased. Tracheal tube removed on 10th postoperative day at Saturation of O2-94,4. Nasal-gastric tube remained for feeding- removed next day and started oral food. Patient has almost normal defecations three to four soft stools daily.
Last X-ray: Left-sided pneumonia, suspected pleural fluid collection. Pulmonologist suggested left lung atelectasis. Bronchoscopy was performed with aspiration of purulent exudation from left main bronchus and Gentamycin instillation.
On 30.01.2020 patient was transferred from ICU to First Surgical Department, continuing therapy, including O2-mask. Patient feeds orally and defecates.
Unfortunately the patient passed away on 31.01.2020 with Acute Cardiac and Pulmonary Failure at the set of CCF III-IVFC and CPF III-IV grade.
Conclusions:Severe pulmonary pathology and respiratory distress syndrome were present before COVID 19, caused by variety of other agents.
Complicated pulmonary status shouldn't be an obstacle for the surgeon to perform extended operations for vital indications.
The short small intestine length is not always an obstacle to restore absorption. So, perspective of life with short small intestine versus the refusal for resection.
Key words – mesenteric thrombosis, small bowel and colon resection, chronic obstructive pulmonary disease (COPD), pneumonia, SARS

Представяме болен на 63 години, който постъпва за пореден път в клиниката по Пулмология на нашата болница с ХОББ обострена форма и пневмония вдясно. Приет за лечение на пневмонията. На 3тия ден от престоя си в Пулмология болният е с коремен болков синдром и с вероятна диагноза Мезентериална тромбоза е преведен за спешна операция Іво Хирургично Отделение.

От анамнезата при постъпването в Пулмология : Съобщава за гръдна болка при вдишване, задух, фебрилитет до 38.5 градуса, кашлица с белезникава експекторация. Оплакванията са с давност от няколко седмици. Пациентът е с диагностициран ХОББ, за който прилага инхалаторна терапия: Симбикорт 2 по 1инхалации, Спирива по 1 инхалация. Отрича кървене от ГИТ, синкопи, сърцебиене
От статуса при постъпването в Пулмология : В увредено общо състояние. Контактен. Афебрилен. Заема ортопноично положение в леглото. Кожа - мургава. Видими лигавици - розови. Гръден кош-симетричен, емфизематозен, удължен перкуторен тон. Аускултаторно-двустранно в основите дребни влажни и сухи свиркащи хрипове. ССС – аритмична СД, фр. 75, RR 110/60, запазени тонове без шумова находка. Корем-мек,

неболезнен, на ниво на гръден кош, запазена перисталтика. Черен дроб-на 2 см под ребрена дъга по МКЛ. Слезка-неувеличена. Сук. реналис-двустранно (-) отрицателно. Крайници - без отоци, запазени пулсации и движения.

Диагноза при приемането: Хронична дихателна недостатъчност (ХДН) III ст, изострена. Пневмония в дясно. ХОББ бронхитна форма, изострена.
Придружаващи заболявания: Артериална хипертония (АХ) III степен. Хипертонично сърце. Перманентно ПМ. Лекостепенна митрална стеноза. Лекостепенна Митрална регургитация. Умерена трикуспидална регуртация 2 степен. Умерена ПАХ. Лекостепенна ЛК систолна дисфункция. Хронична застойна сърдечна недостатъчност (ХЗСН) III ф.к. Хепатитис хроника поствиралис HCV/+/пол. Хронична артериална недостатъчност на крайниците (ХАНК). Холециститис хроника калкулоза. ДПХ.
Минали заболявания: PTA стент на arteria femoralis superfitialis (AFS).dextra et sinisrea - 2015г. PTA на рестеноза на AFS dextra - 2016г. Хроничен пиелонефрит. БКБ.
От лабораторните изследвания :

14.01.2020		16.01.2020		17.01.2020		
Левкоцити	-	13.85	-	13.16	-	20.56
Хемоглобин	-	168.0	-	159.0	-	165.0
Еритроцити	-	5.6	-	5.28	-	5.43
Хематокрит	-	0.54	-	0.532	-	0.538
Тромбоцити	-	123.0	-	125.0	-	138.0
Креатинин		-	99.0			
Глюкоза		-	7.61			
Урея		-	9.7			
Калий	-	4.3	-	5.0		
ASAT	-	23.9				
ALAT	-	31.7				

Ежедневно е провен кръвно-газов анализ. Резултатите от 14.01.2020г са: pH - 7.365 ; pCO2 - 8.84 ; pO2 - 4.74 ; HCO3 act - 37.0 ; HCO3 std - 31.7 ; BE(ecf) - 11.7 ; BE(b) - 8.9 ; tCO2 - 39.1 ; O2SAT - 64.1
а от 16.01.2020г са:
pH - 7.304 ; pCO2 - 9.41 ; pO2 - 5.84 HCO3 act - 34.3 ; HCO3 std - 28.5 ; BE(ecf) - 7.9 ; BE(b) - 5.3 ; tCO2 - 36.4 ; O2SAT - 73.3 ;
Изследваната с пулсоксигеметър на 17.01.2020г Сатурация на O2 е 82 %.
Проведено е било и Функционално изследване на дишането (ФИД)

ФВК	24
ФЕО1	16
ФВК/ФЕО1	71

Рентгенография на гръден кош и бял дроб от 14.01.2020г: (Фигура 1.): Петнисти сенки в дясна основа и паракардиално. Уголемен десен хилус. Сърце-разширени сърдечни граници. Заключение: Пневмония в дясно.
Микробиологично изследване на храчка – посявките останаха стерилни.
Терапия в Пулмология: Кислород (O2) през назален катетър. Венозна терапия с инфузии на Водно-солеви р-ри; Урбазон 20 мг; Медаксон 2 по 1грам; Метронидазол 2 по 500 мг,

Бромхексин 2 по 1 ампула; Фурантрил. Вентолин 2 по 1инхалация. Фраксипарин 0.4 Е подкожно. Конкор 2,5мг по 1 таблета.

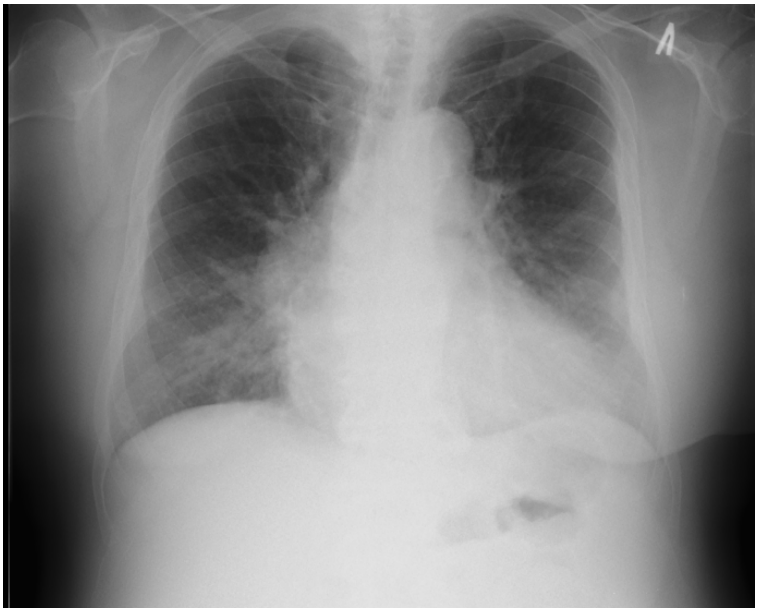

Фигура 1. Рентгенография на гръден кош и бял дроб от 14.01.2020г.

Оплакванията на болния от страна на корема започват вечерта на 16. 01. 2020г около 19ч. - силна внезапна болка в корема, неповлияваща се от спазмолитици, подуване; болният е без дефекация и флатуленция от 2 дни .

На 17.01.2020г са проведени :

Ехография на коремни органи: Черен дроб - уголемен с около 2,5 см по МКЛ в предно-заден диаметър. Изгладена инцизура. Леко намалена еластичност и подвижност на органа. Грубовата структура на паренхима с лекостепенна хиперехогенност. Портални съдове - в норма. В. Кава инфериор в хилуса - 28 мм, леко разширени чернодробни вени. Жл. мехур - леко уплътнени и неравни стени, в лумена му колекция от ярки еха с р-р м/у 6 и 12 мм, с характеристика на конкременти. Не се виждат разширени жлъчни пътища. Бъбреци: Десен - 117/50 мм. Контур гладък. Паренхим на долна граница, с лекостепенна хиперехогенност. Без смущение в дренажа. Ляв - 115/51 мм. Паренхим подобен на десния. Без смущение в дренажа. Единични ярки еха в двата пиелона с р-р 5 мм, с характеристика на конкременти. Панкреас - в достъпните за оглед места запазени размери, хиперехогенна структура. Слезка - в норма за хабитуса. Без данни за излив в корема. Пик. мехур - умерено напълнен, с гладки външни и вътрешни стени, но без данни за конкременти и други патологични промени. Абдоминалната аорта се проследява до нивото на пъпната хоризонтала, където не показва данни за аневризмални разширения и други патологични промени Наличие на течност и хранителни остатъци в стомаха на гладно. Леко раздути чревни бримки в целия корем с участъци на вяла перисталтика. Заключение: Дифузно паренхимно увреждане на черния дроб. Застой в систематата на в. Кава инфериор. Холециститис хроника екзац калкулоза. Паренхимен процес на бъбреците с придружаваща литиаза. Субилеус ?

Обзорна рентгенография на корем: Рентгенови данни за единични ХАС от дебелочревен вид. (Фигура 2.).

Болният е преведен на 17. 01. 2020г в Іво Хирургично Отделение със суспекции за мезентериална тромбоза и остър хирургичен корем.
От статуса при приемането в Іво Хирургично Отделение : Корем - над нивото на гръдния кош, балониран. Кожата е марморирана с наличие на хематом в дясна коремна половина на нивото на пъпната хоризонтала. Дифузна палпаторна болезненост. Черен дроб и слезка не мопгат да се палпират. Перисталтика - вяла до липсваща , наличие на "плискане " при палпация. Пер ректум - ампула празна, наличие на вътрешни хемороиди . Сук. Реналис двустранно (-) отрицателно. Крайници - наличие на претибиални мековати отоци.

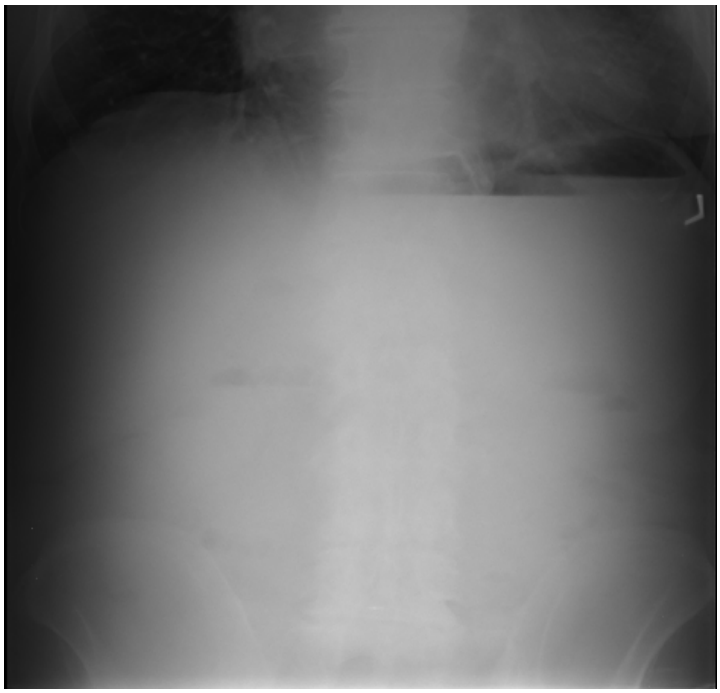

Фигура 2. Обзорна рентгенография на корем

Въз основа на анамнезата за началото и характера на коремната болка; коремния и общ статус на болния към момента; данните за бързо повишаване на левкоцитозата от 13.16 на 20.56; анамнестичните данни за сърдечно-съдови заболявания, ХАНК, ХИБС; и данните от образните изследвания, се реши че болният подлежи на спешна лапаротомия по витални показания с работна диагноза : Остър хирургичен корем (ОХК). Субилеус. Обсервацио за Мезентериална тромбоза.
Болният е опериран на 17. 01. 2020г
Интраоперативна находка : Откри се субтотална некроза на тънкото черво като само началните 60см от йеюнума са витални с добре изразена демаркационна линия. Некроза на цекума, колон асценденс до флексура хепатика и проксималната част на колон трансверзум. Без перфорации. Без колекции. Предвид наличието на суфузии по кожата на предната коремна стена вдясно от пъпа на площ 12 х 8см, се експлорира и коремната стена и не се намери хематом или други съдови лезии в стената.
След обсъждане се направи резекция на засегнатата част от тънкото черво и десния хемиколон. Проксимална резекционна линия се наложи на сантиметри от демаркационната линия на йеюнума. Дисталната резекционна линия - в средната част на трансверзума. Така чревната резекцията придоби обем на Hemicolectomia dextra cum resectio intestini tenui

subtotalis. Чревният пасаж се възстанови с Jejuno-transverso anastomosis Latero-Lateralis на ръка с едноетажни единични серо-субмукозни шевове

Следоперативният период е тежък и усложнен. Болният е изведен от операционната в ОАИЛ интубиран и на апаратна вентилация. Терапия с инфузии на водно-солеви и въглехидратни и белтъчни р-ри; Цефтриаксон; Метронидзазол; Амикацин; Квамател; Нивалин; Деган; аналгетици; Хепарин и Фраксипарин; Кордарон поради тахикардия. Лечението на болния е постоянно насочвано от пулмолог и кардиолог.

В първите два следоперативни дни НГС има застойното отделяне. На 4тия следоперативен ден – на 21. 01. 2020г болният възстановява чревния пасаж, но НГС е оствена като хранителна, тъй като той продължава да бъде интубиран. На 6тия следоперативен ден – на 23. 01. 2020г – болният е екстубиран. На този ден се проявяват мелена и хематемеза. Състоянието на болния не позволява фиброгастроскопска варификация. Поради последвалия срив в хемодинамиката и влошената Сатурация на О2 - 85 %, болният отново е интубиран и поставен на апартна вентилация. Тогава са проведени трансфузии на кръв (еритроцитна маса), плазма и тромбоцитна маса и са компенсирани загубите. Към терапията са прибавени Реместип и Дицинон, Витамин К, калциев глюконат. Сменени са и антибиотиците – с Меронем и Ванкомицин.

На **Рентгенография на бял дроб и сърце**: от 20.01.2020г извършена с Кугел на легло - В сравнение с тази от 14.01.2020г няма динамика. (Фигура 3.).

Фигура 3. Рентгенография на бял дроб и сърце от 20.01.2020г

Обаче, на **Рентгенография на бял дроб и сърце**: от 24.01.2020г извършена с Кугел на легло се открива: Воалирано дясно долно и средно вляво белодробни полета. Заключение: Двустранна пневмония. (Фигура 4.).

Фигура 4. Рентгенография на бял дроб и сърце от 24.01.2020г

В ОАИЛ се извършва редовен контрол на лабораторните показатели

Левкоцити	-	15.88	-	7.5	-	17.3
Хемоглобин	-	149.0	-	98.0	-	131.0
Еритроцити	-	4.9	-	3.27	-	4.23
Хематокрит	-	0.495	-	0.332	-	0.418
Тромбоцити	-	127.0	-	36.0	-	177.0
Креатинин	-	118.0	-	84.0	-	86.0
Глюкоза	-	7.89	-	6.01	-	
Урея	-	10.8	-	7.9	-	12.6
Калий	-	5.6	-	4.4	-	4.3
ASAT	-	9.5	-		-	
ALAT	-	22.3	-		-	
CRP	-	112.7	-	78.6	-	
Общ белтък	-	50.2	-	44.0	-	57.0
Албумин	-	25.9	-	21.1	-	

Провежда се и кръвно-газов анализ

От 22. 01. 2020г

pH - 7.321 ; pCO2 - 7.59 ; pO2 - 15.67 ; HCO3 act - 28.8 ; HCO3 std - 25.6 ; BE(ecf) - 2.7 ; BE(b) - 1.3 ; tCO2 - 30.5 ; O2SAT - 97.9 ;

От 25. 01. 2020г

pH - 7.251 ; pCO2 - 9.34 ; pO2 - 10.41 ; HCO3 act - 30.1 ; HCO3 std - 25.1 ; BE(ecf) - 2.9 ; BE(b) - 0.8 ; tCO2 - 32.3 ; O2SAT - 93.1 ;

От проведените микробиологични изследвания са установени следните микроолганизми%

Носен секрет - Enterobacter cloacae, Klebsiella pneumoniae

Бронхиален секрет: Klebsiella pneumoniae, Candida albicans

Хемокултура - анаеробна - Staphylococcus saprophyticus - Вероятна странична контаминация

Хемокултура - аеробна - Staphylococcus saprophyticus - Вероятна странична контаминация
Бронхоавеоларен секрет - Acinetobacter lwoffii

Хематемезата и мелената преустановяват, като мелената окончателно се изчиства на 26. 01. 2020г. НГС остава като хранителна. Болният остава интубиран на собствено дишане, а после е екстубиран на 10тия постоперативен ден. На следващия ден НГС е свалена и болният е захранен през устата. Болният има сравнително нормален ритъм на дефекеция – две-три, само един ден е бил с четири изхождания, които са кашави.
Кръвно-газов анализ от 27. 01. 2020г :
pH - 7.341 ; pCO2 - 8.65 ; pO2 - 10.36 ; HCO3 act - 34.3 ; HCO3 std - 29.9 ; BE(ecf) - 8.5 ; BE(b) - 6.1 ; tCO2 - 36.3 ; O2SAT - 94.4
Извършената **Рентгенография на бял дроб и сърце** на 29.01.2020г с Кугел на легло, обаче разкрива : Хомогенно засенчена лява гръдна половина. Уплътнен десен хилус. Заключение: Пневмония в ляво /в Дифиренциална Диагноза:излив (Фигура 5).
Консултиран с пулмолог – болният е с данни за ателектаза вляво; подлежи на бронхоскопия.
Фибробронхоскопия (ФБС) от 29.01.2020г - Направи се бронхоаспрация и се аспирираха слузно-гнойни секрети от левия главен бронх и се вкара шприц гентамицин 1 ампула.
На 30. 01. 2020г болният е изведен от ОАИЛ в Іво Хирургично Отделение, където продължава терапията, като към нея са включени и Фурантрил, Метилпреднизолон, Новфилин; Дифлазон. Също така получава кислород на маска. Болният се храни и дефекира.

Фигура 5. Рентгенография на бял дроб и сърце на 29.01.2020г

Болният прави exitus letalis на 31. 01. 2020г в 08 часа и 50 минути в Іво Хирургично Отделение с картината на Остра сърдечно-съдова и дихателна недостатъчност на фона на ХЗСН III-IV ф.к. и ХДН III-IV степен.

Обсъждане

Постоперативната пневмония може да бъде определена или като вътреболнично-придобита пневмония (пневмония, развиваща се 48 - 72 часа след приема) или ventilator-associated pneumonia (VAP) (вентилаторно-асоциирана пневмония, развиваща се 48 - 72 часа след ендотрахеална интубация), явяващи се при болни след оператиция. Понастоящем следоперативната пневмония е третото най-често усложнение при всички хирургични процедури и е свързана с повишен морбидитет и морталитет [1, 2].

Патогенезата на постопореативната пневмония е мултифакторна и обикновено започва с колонизация на въздушно-дигестивния тракт, аспирация на контамин секрет от тракта и намалена зашита на болния (болни в критично състояние, коморбидитет). Обикновено се причинява от бактерии , понякога от са полимикробни, особено при болните с риск от аспирация [2, 3, 4]. Най-често следоперативните пневмонии се причиняват ог Грам-негативни аеробни бактерии като *Pseudomonas, Klebsiella,* and *Enterobacte, а от Грам-позитивните* methicillin-резистентният *Staphyloccocus aureus* е най-честият причинител [2, 5].

Честотата на следоперативната пневмония сред болните в общата хирургия варира от 8% до 13% според различните автори - 13% Nobili et al [6]; 10.3% - Choudhuri et al [7]; 8.2% - Sakamoto et al [8].

Пневмонията е едно от тежките следоперативни усложнения, причинявайки смъртта на 4 до 22% от оперираните. Според Siniscalchi A et al смъртността е била 4% при болните без VAP и 22% при болните със VAP [9].

Обикновено в тези случаи се е касаело за болни, които преди операцията са нямали пневмония. А как ще протече следоперативният период и какво ще се случи с болен, който е с тежка пневмония, причиняваща респираторен дистрес синдром, и който болен се нуждае от разширена животосъхраняваща операция по спешни и витални индикации.

Анализът на лабораторните данни от престоя на болния също дава интересни сведения. При приемът в Пулмология болният е бил с тежка пневмония, причиняваща високостепенна дихателна недостатъчност, а тридневното лечение включително и с назален кислород съществено не е подобрило сатурацията на O2 – от 64.1 на 73.3. Така че, пациентът е бил критичен и усложнен още, когато е бил само с пневмонията. Мезентериалната тромбоза още повече е усложнила състоянието му. Предоперативно и в първите следоперативни дни откриващите се левкоцитоза и висок CRP се свързват с коремната патология. Хемоглобинът и тромбоцитите на търпят промени. Креатининът, уреята и калия са в норма. В следващите дни има спад на левкоцитозата и на CRP, а при апаратната вентилация сатурацията на O2 е 97.9 и 93.1. Намалените стойности на хемоглобинът и тромбоцитите са свързани с получените мелена и хематемеза, което налага корекция чрез инфузии на кръв, тромбоцитна маса и плазма. Все пак този изключително критичен болен успява да преодолее гастроинтестиналната хеморагия и да бъде в задоволителни стойности на сатурацията на O2. Хемоглобинът и еритроцитите са компенсирани до стойности, близки до тези първите следоперативни дни. Повишават се и стойностите на общия белтък и албумина. В края на престоя отново има левкоцитоза, поради влошаване на белодробния статус. Въпреки това сатурацията на O2 остава близо до нормата - 94.4.

Радостен и учудващ е начинът, по който болен с толкова обширна тънкочревна резекция е успял да възстанови ритъмът на дефекациите.

Накрая трябва да отбележим, че този болен така и не е имал възможността да бъде тестван за COVID 19.

Изводи

Тежка белодробна патология и респираторен дистрес синдром е имало и преди появата на COVID 19, като за това могат да са отговорни и други причинители.

Усложненият белодробен статус не трябва да е пречка пред хирурга за извършване на големи по обем операции по жизнени индикации.

Наличието на тънко черво с много малка дължина не всякога е пречка за възстановяване абсорбцията. Така че можем да противопоставим перспективата за живот с късо тънко черво срущу отказа от резекция.

Литаратура

1. Kazaure HS, Martin M, Yoon JK, Wren SM. Long-term results of a postoperative pneumonia prevention program for the inpatient surgical ward. *JAMA Surg*. 2014;149(9):914–918. doi: 10.1001/jamasurg.2014.1216.
2. Morad Chughtai, Chukwuweike U. Gwam, Nequesha Mohamed, Anton Khlopas, Jared M. Newman, Rafay Khan, Ali Nadhim, Shervin Shaffiy,Michael A. Monta. The Epidemiology and Risk Factors for Postoperative Pneumonia. J Clin Med Res. 2017 Jun; 9(6): 466–475.
3. Ishida T, Tachibana H, Ito A, Ikeda S, Furuta K, Nishiyama A, Noyama M. et al. Clinical characteristics of pneumonia in bedridden patients receiving home care: a 3-year prospective observational study. *J Infect Chemother*. 2015;21(8):587–591. doi: 10.1016/j.jiac.2015.04.013.
4. Tokuyasu H, Harada T, Watanabe E, Okazaki R, Touge H, Kawasaki Y, Shimizu E. Effectiveness of meropenem for the treatment of aspiration pneumonia in elderly patients. *Intern Med.* 2009;48(3):129–135. doi: 10.2169/internalmedicine.48.1308.
5. Li M, Pan P, Hu C. [Pathogen distribution and antibiotic resistance for hospital aquired pneumonia in respiratory medicine intensive care unit] *Zhong Nan Da Xue Xue Bao Yi Xue Ban.* 2013;38(3):251–257.
6. Nobili C, Marzano E, Oussoultzoglou E, Rosso E, Addeo P, Bachellier P, Jaeck D. et al. Multivariate analysis of risk factors for pulmonary complications after hepatic resection. *Ann Surg.* 2012;255(3):540–550. doi: 10.1097/SLA.0b013e3182485857.
7. Choudhuri AH, Chandra S, Aggarwal G, Uppal R. Predictors of postoperative pulmonary complications after liver resection: Results from a tertiary care intensive care unit. *Indian J Crit Care Med.* 2014;18(6):358–362. doi: 10.4103/0972-5229.133882.
8. Sakamoto K, Tamesa T, Tokuhisa Y, Matsukuma S, Tokumitsu Y, Maeda Y, Takeda S. et al. Perioperative Microbiologic Monitoring of Sputum on Postoperative Day One as a Predictor of Pneumonia After Hepatectomy. *J Gastrointest Surg.* 2015;19(9):1662–1667. doi: 10.1007/s11605-015-2869-1.
9. Siniscalchi A, Aurini L, Benini B, Gamberini L, Nava S, Viale P, Faenza S. Ventilator associated pneumonia following liver transplantation: Etiology, risk factors and outcome. *World J Transplant.* 2016;6(2):389–395. doi: 10.5500/wjt.v6.i2.389.

ИЛЕОЦЕКАЛНАТА ЛОКАЛИЗАЦИЯ С ИЛЕОСИГМОИДНА ФИСТУЛА КАТО УСЛОЖНЕНА ФОРМА НА БОЛЕСТТА НА КРОН – ХИРУРГИЧНА ТАКТИКА

Г. Попиванов, Д. Стоянова, Д. Стефанов, М. Конакчиева, П. Гецов, К. Кьосев, П. Иванов, Г. Коташев, Г. Григоров, Ц. Пайчева, М. Лазаров, М. Гаврилов, Д. Пенчев, С. Димов, В. Кьосев, К. Пенкова, В. Мутафчийски

Военномедицинска академия, София

Адрес за кореспонденция:

Доц. д-р Георги Попиванов, д.м.

Катедра „Хирургия“

ВМА-София, ул. „Св. Г. Софийски“ 3

Email: gerasimpopivanov@rocketmail.com

GSM: +359 885 521 241

Въведение
Вътрешните фистули са белег на агресивно заболяване и в една трета от случаите не се диагностицират предоперативно. Изборът на хирургична тактика при усложнена илеоцекална локализация и синхронно засягане на колон сигмоидеум невинаги е лесен – дали да се извършва резекция и на сигмата или само шев на фистулния отвор, както и едно- или двуетапна операция.
Резултати
Общо 65 операции при 52 пациенти с болест на Крон бяха извършени за периода 2014-2022 г. От тях, 10 (19,2%) бяха с ИСФ на средна възраст 33,2 г. и средна давност на заболяването 7,1 г. При всичките пациенти беше налице редукция на тегло със средно 15,2 кг (5-45). По спешност бяха оперирани 40% (илеус – 2, вътрекоремни абсцеси - 2). Предоперативна диагноза беше поставена само в 50% от случаите. При два случая имаше синхронни илеовезикални фистули.
При пациентите беше извършена илеоцекална резекция (n=6), дясна хемиколектомия (n=2) и тънкочревна резекция (n=2). Сегментна резекция на колон сигмоидеум беше извършена при четирима, докато при шест само ексцизия на фистулния отвор и шев. Поради наличие на рискови фактори при 50% от случаите беше извършена двуетапна операция с първоначална илеоасцендостомия.

2При пациентите с резекция на сигма, при двама бяха извършени синхронни две анастомози (дясна и лява), а при другите двама беше изведена илеодесцендостома.
Заключение
ИСФ се срещат в до 20% от оперираните пациенти. Точна предоперативна диагноза се постига само в 50% от тях. При рискови фактори предпочитаме двуетапна операция с илеоасцендостомия, тъй като тя е по-лесна за възстановяване чрез локална лапаротомия за разлика от реституцията след резекция по Hartmann.

Ключови думи: болест на Крон, ентеросигмоидни фистули, първичен шев или резекция на сигмата с анастомоза, едно- или двуетапна операция.

ILEOCECAL LOCALIZATION WITH ILEOOSIGMOID FISTULA AS A COMPLICATED FORM OF CROHN'S DISEASE - A SURGICAL TACTIC

G. Popivanov, D. Stoyanova, D. Stefanov, M. Konakchieva M, P. Gezov, K. Kyosev, P. Ivanov, G. Kotashev, G. Grigorov, Ts. Paycheva , M. Lazarov, M. Gavrilov, D. Penchev, S. Dimov, V. Kyossev, K. Penkova, V. Mutafchiyski

Military Medical Academy, Sofia

Address for correspondence:

Assoc. Prof. Georgi Popivanov, MD, PhD

Department of Surgery

Military Medical Academy, Sofia, “Sv. G. Sofiiski” Str. 3

Email: gerasimpopivanov@rocketmail.com

GSM: +359 885 521 241

Introduction

Internal fistulas are a sign of aggressive disease and in one-third of cases are not diagnosed preoperatively. The choice of surgical tactics for complicated ileocecal localization and synchronous involvement of the sigmoid colon is not always easy - whether to perform resection of the sigmoid or suture the fistula opening, as well as one or two-stage surgery.

Results

A total 65 operations on 52 patients were performed for 2014-2022. Of these, 10 (19.2%) had ISF with a mean age of 33.2 years and a mean disease duration of 7.1 years. All patients had a weight reduction of 15.2 kg (5-45), mean serum albumin of 33.5 g/l (26-43), and mean hemoglobin of 124 g/l. 40% were operated in emergency setting. Preoperative diagnosis was set in only 50% of cases.

Patients underwent ileocecal resection (n = 6), right hemicolectomy (n = 2) and small bowel resection (n = 2). Segmental resection of the sigmoid colon was performed in four, while in six excisions of the fistula opening and suture. Due to risk factors in 50% of cases, a two-stage operation was performed. In patients with sigmoid resection, two had two synchronous anastomoses performed (right and left), and the other two underwent ileoascendostomy.

Conclusion

ISFs occur in up to 20% of operated patients. Accurate preoperative diagnosis is possible in only 50% of them. A two-stage operation is recommended in case of risk factors - ileoascendostomy, as it is easier to reverse by local laparotomy than restitution after Hartmann resection.

Keywords: Crohn’s disease, enterosigmoid fistulas, suture or resection of the sigma, one-stage/two-stage operation.

ИЛЕУС ПРИЧИНЕН ОТ ТЪНКОЧРЕВНА, ИЛЕОЦЕКАЛНА И РЕКТАЛНА ЕНДОМЕТРИОЗА С ТРОЙНА ЛОКАЛИЗАЦИЯ ТРЕТИРАН СЪС СИНХРОННА ИЛЕОЦЕКАЛНА И РЕКТАЛНА РЕЗЕКЦИЯ

Г. Попиванов, Д. Стоянова, Д. Стефанов, М. Конакчиева, К. Кьосев, М. Табаков, П. Иванов, Г. Коташев, Г. Григоров, Ц. Пайчева, М. Лазаров, М. Гаврилов, Д. Пенчев, В. Кьосев, К. Пенкова, В. Мутафчийски

Военномедицинска академия, София

Адрес за кореспонденция:

Доц. д-р Георги Попиванов, д.м.

Катедра „Хирургия“

ВМА-София, ул. „Св. Г. Софийски“ 3

Email: gerasimpopivanov@rocketmail.com

GSM: +359 885 521 241

Въведение

Чревната ендометриоза се среща в 22-37% от всички случаи, но чревна обструкция е налице само при 2,3% или приблизително 2/100 000 жени от общото население. В повечето случаи засяга ректосигмоидната област, докато двустранни чревни лезии се наблюдават само в 2,4% от случаите.

Case report

Пациентка на 42-години беше насочена към клиниката с диагноза обструктивна болест на Crohn на базата на абдоминална компютърна томография с орален контраст, показваща задебелен терминален илеум със стеноза, компресия на цекума и проксимално разширени бримки на тънките черва. Извършена е едновременна илеоцекална резекция и сегментна резекция на горната част на ректума с ръчна термино-терминална сигмо-ректо анастомоза. Поради напредналата чревна обструкция и значителна загуба на тегло се изведе двуцевна илеоасцендостомия, възтасновена след три месеца.

Заключение

Въпреки че чревната ендометриоза с остра чревна обструкция, е рядкост, тя трябва да бъде включен в диференциалната диагноза при млади жени с повтаряща се коремна болка, периодична диария и запек без фамилна анамнеза за възпалително заболяване на червата или рак. Синхронното с менструацията кървене не е типично за ИЕ. Дясната локализация по-често причинява остра чревна обструкция, в повечето случаи поради инвагинация.

Ключови думи: чревна ендометриоза, илеус, тройна локализация, лечение

MECHANICAL OBSTRUCTION CAUSED BY SMALL BOWEL, ILEOCECAL AND RECTAL ENDOMETRIOSIS MISDIAGNOSED AS CROHN'S DISEASE MANAGED BY SYNCHRONOUS ILEOCECAL AND RECTAL RESECTION. A CASE REPORT AND REVIEW OF THE LITERATURE

G. Popivanov, D. Stoyanova, M. Konakchieva, D. Stefanov, K. Kjossev, M. Tabakov, A. Fakirova, V. Mutafchiyski

Military Medical Academy, Sofia

Address for correspondence:

Assoc. Prof. Georgi Popivanov, MD, PhD

Department of Surgery

Military Medical Academy, Sofia, "Sv. G. Sofiiski" Str. 3

Email: gerasimpopivanov@rocketmail.com

GSM: +359 885 521 241

Introduction

The rate of intestinal endometriosis varies between 22% and 37%. The bowel obstruction occurs only 2.3%, or roughly 2/100 000 women from the general population, but few series reported acute obstruction. In most cases, it affects the rectosigmoid, whereas bilateral intestinal lesions occurred in only 2.4% of the cases.

Case report

A 42-year-old woman was referred to our clinic with obstructing Crohn's disease based on abdominal computed tomography with oral contrast showing a thickened terminal ileum with stenosis, compression of the caecum, and proximally dilated small bowel loops. Simultaneous ileocaecal resection and segmental resection of the upper rectum with handsewn end-to-end anastomosis between the sigmoid colon and rectum were performed. Owing to the

advanced bowel obstruction and significant weight loss, a double-barrelled ileoascendostomy was created. The patient had an uneventful recovery. Histological examination revealed transmural endometriosis with involvement of the pericolic fat in both specimens.

Conclusion

Although IE causing acute bowel obstruction is rare, it should be a part of the differential diagnosis in young women with recurrent abdominal pain, intermittent diarrhea, and constipation without a family history of inflammatory bowel disease or cancer. The bleeding synchronous with menstruation is not typical for IE. The right side IE more frequently causes acute bowel obstruction, in most cases due to intussusception.

Keywords: intestinal endometriosis, ileus, triple localization, treatment.

КЛИНИЧЕН СЛУЧАЙ НА ИНТЕСТИНАЛЕН МАЛИГНЕН МЕЛАНОМ.

Костадин К. Зарков; Сабрие М. Бекир; Кристиан А. Петков.

Първо Хирургично отделение, МБАЛ „Княгиня Клементина“, гр. София, България

Кореспондиращ автор

Кристиан Петков

0878 190 876

christian_petkov@yahoo.com

София 1407, Лозенец, ул Козяк 17, блок 4, вх 1, ет 6, ап 16

Резюме

Първичният гастроинтестинален меланом е много рядък случай и изключително агресивен. Повечето меланоми на гастроинтестиналния тракт са метастатични от първична кожна лезия и най-често нервните клетки от APUD (amine precursor uptake and decarboxylation) претърпяват трансформация в меланоцити, а те от своя страна в неопластична трансформация. Гастроинтестиналният меланом често е безсимптомен, но може да се прояви с хронична абдоминална болка, кървене, консумативен синдром, механичен илеус и перфорация със симптоми на остър хирургичен корем. Диагностиката е затруднена, но окончателна диагноза може да бъде получена само след хирургично и хистопатологично изследване. Лечение на избор остава широка чревна резекция, включително мезентериална резекция ангажираща и съответния лимфен колектор. Метастатичното заболяване се подлага на химиотерапия, имунотерапия и таргетна терапия, а лъчелечението се използва най-често при палиативни случаи. Кратката продължителност на живот е следствие на малкия набор проявени симптоми, късна диагностика и съответното лечение.

Представяме клиничен случай на пациент с първичен интестинален меланом. През 2014г. е извършена мукозна ректална резекция поради данни за ректална полипоидна формация и е с хистопатологична диагноза: малигнен меланом - епителоидноклетъчен вариант. След резекцията пациентът не се е подложил на следоперативна терапия и през 2020г. е с клинико-инструментални данни за множество разнокалибрени формации в коремната кухина и данни за механичен илеус. Болният е подложен на оперативно лечение с цел разрешаване на чревния пасаж – резекция на тънкото черво заедно с метастатичния тумор и латеро-латерална дуодено-йеюноанастомоза със стаплер. Предвид наличието на други неекстирпабилни метастатични формации случаят е преценен като радикално неоперабилен и некурабилен.

Ключови думи – малигнен меланом; гастроинтестинален тракт

A CASE OF INTESTINAL MALIGNANT MELANOMA

Kostadin K. Zarkov, Sabrie M. Bekir, Christian A. Petkov

First Surgical Department, General Hospital "Princess Clementine", Sofia, Bulgaria

Corresponding Author

Christian A. Petkov, MD

Email:christian_petkov@yahoo.com

Abstract

Primary gastrointestinal melanoma is quite rare and extremely aggressive. Most gastrointestinal melanomas are metastatic from a primary skin lesion and most commonly the nervous cells of APUD (amine precursor uptake and decarboxylation) are transformed into melanocytes, which have further malignant transformation. Often, gastrointestinal melanoma is without symptoms but may exhibit with chronic abdominal pain, bleeding, weight reduction, bowel obstruction and perforation with symptoms of acute abdomen. Diagnostics is difficult but definitive diagnosis may be obtained after surgery and histopathology exam. The treatment of choice still is extended bowel resection, including mesentery resection of the relevant lymph node collector. Metastatic disease is submitted to chemotherapy, immunotherapy and target therapy, while radiotherapy is used mostly as palliation. The short life prolongation is a result of the few symptoms exhibited, late diagnostics and the implied treatment.

We present a clinical case of a patient with a primary intestinal melanoma. In 2014 a mucosal rectal resection was performed for a rectal polyp-like lesion. Histopathology exam revealed malignant melanoma – epithelioid cell variant.

After surgery the patient did not follow the prescribed adjuvant therapy. In 2020 the patient is with clinical, ultrasound and CT scan data for multiple different sized abdominal lesions and bowel obstruction. Patient underwent surgery aiming to resolve bowel obstruction – small bowel resection together with the metastatic tumor and stapled Side-to-Side duodeno-jejunal anastomosis. Because of the presence of other metastatic lesions found unresectable, the case was assessed as radically inoperable and incurable.

Key words – malignant melanoma; gastrointestinal tract

Въведение

Малигненият меланом е злокачествен тумор с произход от пигментните клетки и е с най-честа локализация в областта на кожата. Въпреки, че повечето меланоми са кожни, те могат да възникнат и от повърхности на лигавици или на други места, към които мигрират меланоцитите, вкл увеята и ГИТ.

Честотата на меланомите се увеличава сред бялата раса, особено при народи, които са прекомерно изложени на слънчева светлина. В Европа честотата на заболеваемост е <10-25 нови случая на 100 000 души; в САЩ е 20-30 на 100 000 души; и в Австралия, където се наблюдават най-много заболеваемост е 50-60 на 100 000 души. През последните години се наблюдава значително увеличение на заболеваемостта при хора на възраст над 60 особено при мъжете [1].

Значителна част от увеличението на честотата може да е свързано с промяната в поведението, все повече хора са изложени на естествена и/или изкуствена UV радиация. Отчетено е увеличение и по пол; при жените се наблюдава по-голямо увеличение на тънките лезии (4.1 % годишно) в сравнение с мъжете, където увеличението е най-голямо при по плътните меланоми (6.1% годишно) [2].

Първичният или вторичен интестинален малигнен меланом е изключително рядка находка. Малигненият меланом се открива рядко в храносмилателния тракт като първична локализация. Повечето интестинални меланоми обикновено са метастатични от първична кожна лезия. Първичният гастроинтестинален меланом (ПГИМ) възниква като първична мукозна неоплазма в гастроинтестиналния тракт (ГИТ). Честота му е от 0,5 до 1 случай на 1 000 000 души, в зависимост от расата и географската ширина [3].

Клиничен случай

Жена на 80 годишна възраст е приета с данни за анемичен, астеноадинамичен и консумативен синдром. През 2014г., когато пациентката е била на 74г., е извършена мукозна резекция на ректума с трансанална полипектомия на около 4,5-6см от ано-ректалната линия (АРЛ), по повод на ендоскопски данни за ректална полипоидна лезия . Хистологичен резултат: малигнен меланом –епителоидноклетъчен вариант.

Като придружаващи заболявания пациентката е с артериална хипертония, сърдечна недостатъчност NYHA III и хронична бъбречна недостатъчност. От лабораторните изследвания се наблюдава анемичен синдром, със стойности на хемоглобина (Hgb)-80. Ехографски данни за наличие на хетерогенна формация с диаметър над 110мм в дясна долна коремна половина и две подобни хетерогенни формации с диаметър 100 и 45мм в лява горна коремна половина.

След съответната подготовка и корекция на анемичния синдром е извършена лапаротомия. Интраоперативно е установена голяма туморна формация локализирана в областта на мезото на йеюнума, на около 20-25см от ligamentum Treitzi с меланомен вид, притискаща и обтурираща чревния лумен, като създава условия за механичен илеус. В областта на colon descendens и мезоколона на flexura lienalis наличие на друга подобна туморна формация, която интралуменно е с хрущялна плътност, обтурираща 2/3 от лумена на колона (Фигура 1. и 2.).

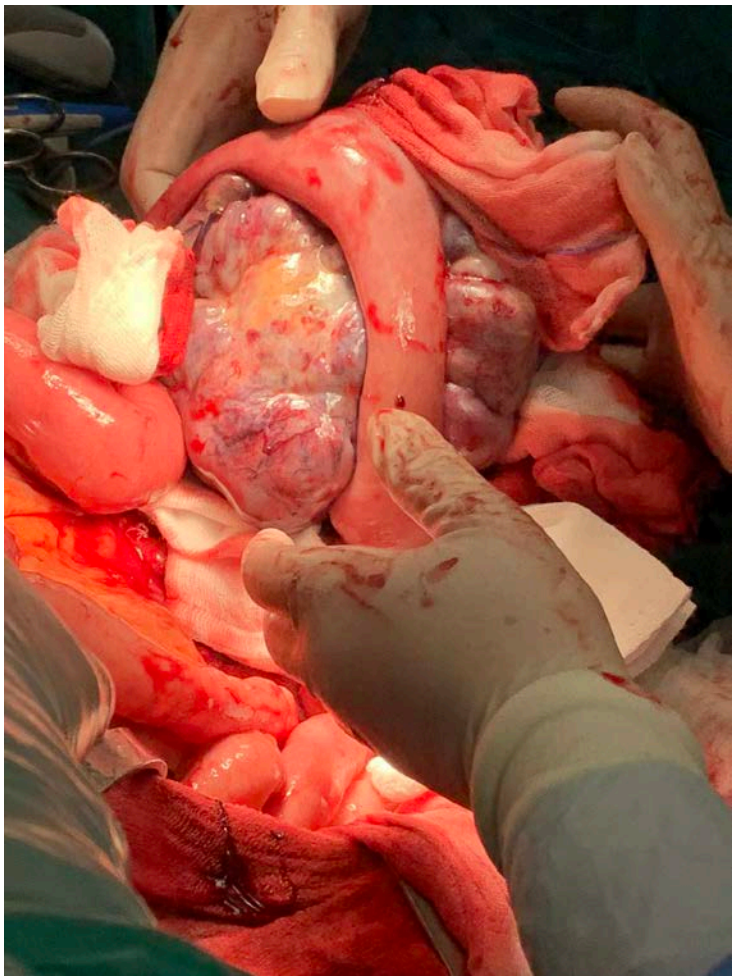

Фигура 1. Интестинален меланом – интраоперативна находка

При експлорация се установи подобна формация и в областта на кардията на стомаха, продължаваща ретроперитонеално нагоре и към медиастинума, които се прецениха като нерезектабилни. Случаят се прецени като иноперабилен и инкурабилен. С цел разрешаване на чревния пасаж се извърши екстирпация на формацията в областта на мезото на йеюнума включително с резекция на тънкото черво. Чревният континуитет се възстанови с дуодено-йеюно анастомоза с GIA и Г-образен стаплер. За разрешаване на дебелочревния пасаж се извърши латеро-латерална трансверзо- сигмо анастомоза с GIA.

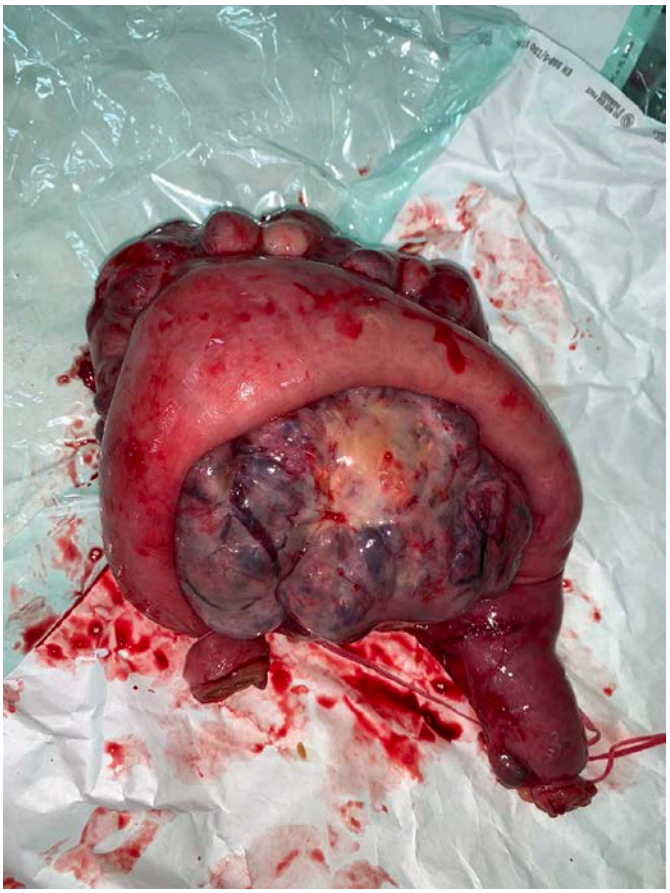

Фигура 2. Интестинален меланом – след отстраняване на тумора

Резултатът от проведеното хистологично изследване е със заключение: рецидив на малигнен меланом (оперирана 2014г)- метастаза в тънкочревния мезентериум с пенетрация в стената на йеюнума и тотални метастази в 5 регионални лимфни възела. Туморни емболи в тънкостенни съдове и без туморна инфилтрация в резекционните линии.
За съжаление болната почина в ранния следоперативен период с картината на задълбочаваща се сърдечно-съдова и дихателна недостатъчност.

Обсъждане

ПГИМ е много рядък гастроинтестинален карцином с неидентифицирана етиология. Съществуват две теории за формирането на първична меланомна лезия в храносмилателния тракт. Първата от които е възможността за трансформация на нервните клетки от APUD(amine precursor uptake and decarboxylation) в меланоцити, които от своя страна претърпяват неопластична трансформация [4]. Втората теория предполага възможността за миграция на прекурсорите на меланоцитите в храносмилателния тракт. Тази хипотеза се базира на наблюденията на бенигнената меланоза, която може да бъде съчетана с развитието на гастроинтестинални тумори [5].
Диагностиката на ПГИМ може да бъде затруднена, поради неспецифичните клинични симптоми и трудното разграничаване от други видове рак и метастатични меланоми, които представляват по-голямата част от меланомите, открити в стомашно-чревния тракт, от които приблизително 20% са метастази в стомаха. Клиничните критерии за диагностициране на ПГИМ включват отсъствието на едновременно или предварително

отстранени меланоми или атипични меланоцитни кожни лезии и меланомни метастази извън стомашно-чревния тракт [6].

Периодът от време между диагностицирането на първичен злокачествен меланом и идентифицирането на метастази в гастро-интестниналния тракт варира между 2 и 180 месеца и повечето от тях се откриват само по време на аутопсия. Меланомът на ГИТ често е безсимптомен. Най-честите симптоми могат да бъдат хронична абдоминална болка (17-64%), остро кървене (26-84%) и консумативен синдром (10-47%) [7]. Поради уточнената клинична картина е необходимо да се изключат други причини за коремна болка, за да е сигурна диагнозата. Понякога меланомът на тънките черва протича с картината на остър хирургичен корем поради чревна обструкция или чревни инвагинации и рядко - перфорация на червата.

Поради рядката поява на меланом на тънките черва, неспецифичността на клиничните оплаквания и трудността за изследване на чревните бримки с обичайните инструментални процедури, предоперативната диагноза на меланома на тънките черва често е трудна за извършване. Различни образни методи [Ехо, CT, PET, капсулна ендоскопия] могат да дадат предположение за чревна неоплазма, но окончателната диагноза може да бъде получена само след хирургично изследване и хистопатологична диагноза.

Спорадичният характер и малкият брой пациенти, съобщени в литературата с първичен меланом на ГИТ, не дава на хирурзите стандартизиране на лечението. Широка чревна резекция, включваща резекция на мезентериума с лимфни възли, остава лечение на избор също и защото изглежда е свързано с ниска заболеваемост и смъртност; в случай на обтурация, перфорация или сериозен кръвоизлив е задължително спешно хирургично лечение.

Всъщност липсва стандартизирана системна терапия. Лечението на метастатично заболяване включва химиотерапия, имунотерапия и таргетна терапия. Те могат да бъдат полезни като палиативно лечение при метастатичен чревен меланом, но в момента ролята им е неясна [8]. Продължителността на живот с диагноза гастроинтестинален меланом е около 17 месеца, а тези с първичен гастрален меланом само 5 месеца. Основният метод за лечение е хирургичният. Използването на адювантна химиотерапия може да подобри резултатите, докато лъчелечението може да се счита за метод на палиативно лечение [9].

Изводи

ПГИМ е изключително рядък; те са винаги метастатични лезии от напреднал първичен кожен меланом. Диагностиката най-често е късна и пациентите се подлагат на спешна хирургична интервенция.

Поради високата честота на стомашно-чревни метастази, при пациенти с анамнеза за кожен меланом, които се оплакват от коремна болка и/или анемия, се препоръчва използването на съвременните образни методи, прилагани за изследване на ГИТ, за да се получи ранна диагноза за метастази на стомашно-чревния тракт.

Литература:

1. Whiteman DC, Green AC, Olsen CM. The growing burden of invasive melanoma: projections of incidence rates and numbers of new cases in six susceptible populations to 2031. J Invest Dermatol 2016.
2. 4. Jemal A, Devesa SS, Hartge P, Tucker MA. Recent trends in melanoma incidence among whites in the United States. J Natl Cancer Inst. 2001;93:678–683.
3. Bishop KD, Olszewski AJ (2014) Epidemiology and survival outcomes of ocular and mucosal melanomas: a population-based analysis. Int J Cancer 134:2961-2971

4. Tabaie HA, Citta RJ, Gallo L, Biondi RJ, Meoli FG, Silverman D (1984) Primary malignant melanoma of the small intestine: report of a case and discussion of the APUD cell concept. J Am Osteopath Assoc 83:374-377
5. Horowitz M, Nobrega MM (1998) Primary anal melanoma associated with melanosis of the upper gastrointestinal tract. Endoscopy 30:662-665
6. Blecker D, Abraham S, Furth EE et al (1999) Melanoma in the gastrointestinal tract. Am J Gastroenterol 94:342733
7. Wysocki W.M., Komorowski A.L., Darasz Z. Gastrointestinal metastases from malignant melanoma: report of a case. Surgery Today. 2004; 34:542-546
8. Albert J.G., Gimm O., Bilkenroth U., Marsch W.C., Helbold P. Small-bowel endoscopy is cricial for diagnosis of melanoma metastases to the small bowel: a case of metachronous small-bowel metastases and review of the literature. Melanoma Research. 2007; 17:335-338
9. Slater JM, Ling TC, Slater JD, Yang GY (2014) Palliative radiation therapy for primary gastric melanoma. J Gastrointest Oncol 5:E22-E26

НЕВРОЕНДОКРИННИ ТУМОРИ НА КОЛОН И РЕКТУМ

Васил. М. Божков, Пламен М. Чернополски, Дилян Св. Чаушев, Росен Е. Маджов

Втора клиника по хирургия - УМБАЛ „Света Марина“ ЕАД – гр. Варна
МУ – Варна

Резюме:

Невроендокринните тумори (НЕТ) са хетерогенна група заболявания с разнообразна и сложна клинична картина. По-голямата част от тях са локализирани в панкреаса и ГИТ. Честотата на НЕТ на колона и ректума нараства значително през последното десетилетие, отчасти в резултат на подобрената диагностика. Те са предимно високо диференцирани тумори, с малки размери и добра прогноза. През последните години, вследствие на развитие в някои аспекти на НЕТ е въведена тристепенна стадираща система. От най-голямо значение за екзактната диагноза са: ендоскопски изследвания; абдоминална ехография; (Ендоскопска ехография); КТ на корем; МРТ. Ендоректалната ехография има особено важна роля за прецизната оценка на големината и дълбочината на инвазия на тумора предоперативно.

Резултати: Извършен е ретроспективен анализ на 32 пациенти с НЕТ, преминали през Втора клиника по хирургия за периода 2010-2021г.(19 жени и 13 мъже) и локализация на тумора съответно: колон и ректум – 9п.; тънко черво – 6п.; стомах – 4п.; панкреас – 7п.; надбъбреци – 2п.; метастази от НЕТ в други органи – 4п.

Заключение: Терапевтичният алгоритъм се базира на локализацията, големината, степен на диференциация на тумора и евентуални усложнения. Хирургичното лечение е единственото дефинитивно решение. Основната цел е R0 резекция и лимфна десекция. Високо диференцираните ректални тумори (<2см) подлежат на ендоскопска резекция.

Най-добри резултати при лечението на НЕТ се постигат във високо специализирани центрове, с участието на мултидисциплинарен екип. Пациенти в напреднала възраст, съпътстваща лимфна и съдова инвазия са с лоша предиктивна стойност.

Ключови думи: невроендокринни тумори, хирургия.

NEUROENDOCRINE TUMORS OF COLON AND RECTUM

Vasil M. Bozhkov, Plamen M. Chernopolsky, Dyllian S. Chaushev, Rossen E. Madjov

Second Department of Surgery University hospital Saint Marina- Varna
MU – Varna

Abstract: Neuroendocrine tumors (NET) are a heterogeneous group of diseases with various and complex clinical presentation. Most of them are localized in the pancreas and GIT. The incidence of NET of the colon and rectum has increased significantly over the last decade, partly as result of improved diagnostic procedures. Mostly they are highly differentiated tumors, with small size and good prognosis. In the recent years due to some aspects of NET is introduced three degree staging system. The most important for exact diagnosis are: endoscopic procedures, abdominal sonography, CT and MRI of the abdomen. Endorectal sonography is useful for the assessment of the size and depth of invasion of tumor preoperatively.

Results: A retrospective analysis of 32 patients with NET was performed, operated in Second department of Surgery for the period from 2010-2021(19 women and 13men) localized colon and rectum -9p, small intestine -6p, stomach 4p., pancreas -7p., adrenal glands -2p., metastases in other organs 4p.

Conclusion: The therapeutic algorithm is based on the localization, size, degree of differentiation of the tumor and possible complications. Surgical treatment is the only definitive decision. The main goal is R0 resection and lymph node dissection. Highly differentiated rectal tumors (<2 cm) are indicated for endoscopic resection. The best results in the treatment of NET are achieved in highly specialized centers, with multidisciplinary team. Elderly patients with concomitant lymphatic and vascular invasion have poor predictive prognosis.

Keywords: neuroendocrine tumors, surgery

Въведение: Невроендокринните тумори (НЕТ) произхождат от хромафинподобни клетки и представляват хетерогенна група тумори, описани за пръв път от Rudolf P.H. Heidenhain през 1870 с невроендокринна функция и малигнен потенциал, а през 1907 немския патолог Oberdorfner въвежда понятието „карциноид“. Проявяват се с най – разнообразна и комплексна клинична картина и локализация, като в по-голямата си част засягат ГИТ и панкреса. Туморната прогресия и стадия на туморния процес са основните прогностични фактори при НЕТ. Честотата на НЕТ на колона и ректума нараства значително през последното десетилетие, отчасти в резултат на подобрената диагностика. Те са предимно високо диференцирани тумори, с малки размери и добра прогноза. С усъвършенстване на методите за образната диагностика значително се подобри откриването и последващото оперативно лечение при НЕТ. Развиват се бавно и безсимптомно или с неспецифични симптоми с напредването на заболяването, които се определят от локализацията на туморния процес и могат да бъдат: коремна болка, обструкция, гадене, повръщане, кръвоизлив, иктер

След първите описания на НЕТ започват и опити за тяхната класификация, което се оказва изключително трудно поради тяхната морфологична и клинична хетерогенност.

Според ембриологията, през 1963г се въвежда класификация, в която НЕТ произхождат от предната част на първичното черво (тимус, хранопровод, стомах, бели дробове, дванадесетопръстник, панкреас), на средното черво (апендикс, илеум, цекум, възходящо дебело черво) и задното черво (напречно и низходящо дебело черво, ректум) (10,14).

Цел: Целта на настоящото проучване е ретроспективен анализ на оперираните пациенти с невроендокринни тумори във Втора Клиника по Хирургия на УМБАЛ „Света Марина” за периода 2010 – 2021г.

Материал и метод: За периода 2010 – 2021 във Втора клиника по хирургия на УМБАЛ „Света Марина“ЕАД са оперирани 32 пациенти с НЕТ. От тях 18 жени и 11 мъже – съотношение 1,3:1. Средната възраст на пациентите е 57 години. Локализацията на

туморния процес е панкреас – 8; дебело черво – 6; ректум – 5; метастаза от НЕТ - 4, тънко черво - 4, стомах - 2 и надбъбрек 1. Фиг.1

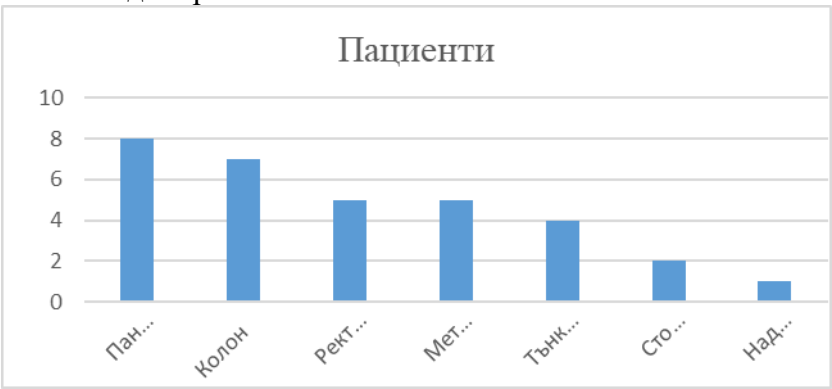

От методите за образна диагностика бяха приложени УЗД, КТ, ПЕТ. фиг.2

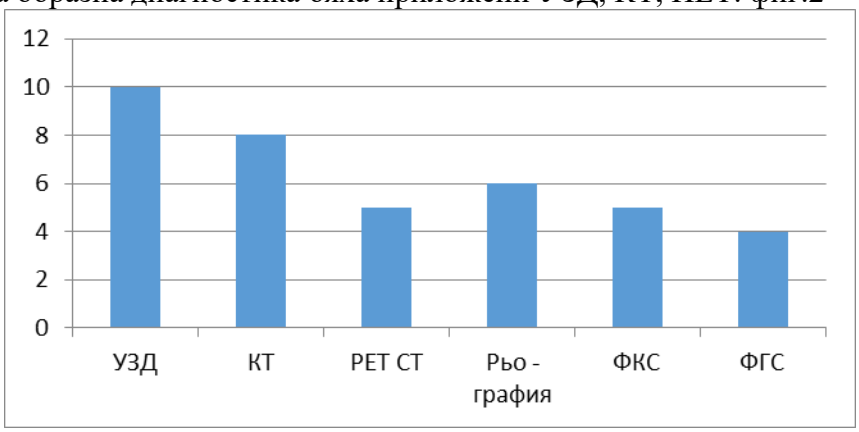

Хистологичният вид на НЕТ са невроендокринен тумор - 27, инсулином – 3 и феохромоцитом - 2. Фиг. 3

На фигура 3 представяме имунохистохимично изследване, при което се установява, че туморните клетки показват цитоплазмена експресия на Chromogranin, Synaptophysin, но не се позитивират с TTF1; Ki67<2%.

Chromogranin	Synaptophysin	TTF1; Ki67<2%

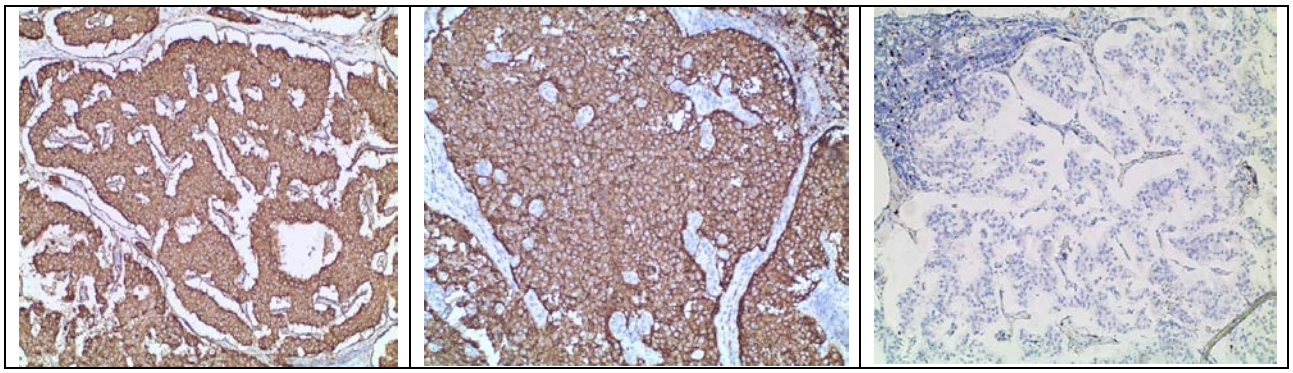

Обсъждане:

През 1980г. СЗО публикува първата класификация на НЕТ и определя повечето тумори като „карциноиди“. Поради нуждата от терминологично стандартизиране между 2000 и 2004г класификацията е актуализирана като в основата ѝ е патологията на тумора и се елиминира понятието „карциноиден тумор“ и прогнозата, определена от функционалното поведение на тумора и неговата диференциация(10). През 2010г. СЗО класификацията дефинира тази група тумори като НЕН – невроендокринни неоплазми и ги разделя на невроендокринни тумори и карциноми(2).

Степен	**GEP NETs (ENETS)**	**GEP NETs (СЗО 2010)**
ниска	NET (G1)	Невроендокринна неоплазма (G1)
интермидиерна	NET (G2)	Невроендокринна неоплазма (G2)
висока	Невроендокринен карцином (G3) дребноклетъчен карцином	Невроендокринна неоплазма (G3) дребноклетъчен карцином
	Невроендокринен карцином (G3) едроклетъчен карцином	Невроендокринна неоплазма (G3) едроклетъчен карцином

Съгласно критериите на СЗО според морфологията и пролиферативния индекс НЕТ се разделят на

Невроендокринни карциноми - G3 тумори с ki 67 пролиферативен индекс >20%

Невроендокринни тумори – G1 (ki67 < 3%) и G2 (ki 67между 3 и 20%) (18,21)

Клиничната картина при нискодиференцираните НЕТ протича със специфичните за карцином симптоми и липсват ендокринните симптоми.

Ректумът е втората по честота локализация, като ректалните НЕТ (р-НЕТ) представляват 12%–27% от всички гастроинтестинални НЕТ (7,15, 24) През последните няколко години се съобщава за нарастване честота на р-НЕТ, според The Surveillance, Epidemiology, and End Results (SEER) и същата тенденция се потвърждава както в немския, така и в азиатските регистри (3,7,17). Най-висока е честотата в САЩ - приблизително 1,1 на 100 000 души население и се увеличава десетократно между 1970 и 2000 г. като най-висока е в Норвегия (0,25 на 100 000 население), а най-ниска в Австрия(9). Това вероятно се дължи на липсата на национални регистри и недостатъчното докладване на болестта.

Невроендокринните тумори на гастро-ентеропанкреаса системата има различни компоненти, клинични прояви и прогностичен индекс според анатомичното им разположение което определя и различна диагностично-терапевтична стратегия(10). За

оптимизиране на прогнозата се прилагат едновременно TNM и класификацията на СЗО, които увеличават специфичността и сензитивността на индекса (19).
Прогнозата при НЕТ зависи от:
степента на диференциация
ранно метастазиране
висока степен на инвазивност.
Причините за тези характеристики се свързват със следните фактори: невроендокринните клетки са получени от незрели стволови клетки и самите ракови клетки могат да отделят определени вещества, стимулиращи растежа, пролиферацията и дисеминацията на туморните клетки(25).
Ректумът заема второ място (27,4%) след тънкото черво по НЕТ на ГИТ(10,11). В повечето случай р-НЕТ протичат асимптоматично и се диагностицират случайно при ФКС. По-рядко, р-НЕТ могат да се проявят с анален дискомфорт, ректално кървене и долен диспетичен синдром. (23) Повечето р-НЕТ, които възникват от невроендокринните епителни клетки, изглеждат като малки кръгли полипоидни лезии, характеризиращи се с гладка, нормално изглеждаща или жълто-оцветена лигавица, с кръгла форма на ямка, тип I по класификацията на Kudo и невидими съдове, както е описано от Sano като тип I (6, 22). р-НЕТ се откриват между 4 и 10 cm над линия дентата, по предната или страничната стена на ректума (20).
В момента на диагнозата, са добре диференцирани епителни лезии, по-малки от 10 mm по размер, като обикновено се развиват към субмукозния слой, но без да инвазират мускулния слой. Въпреки това, съществуват и атипични ендоскопски находки (хиперемия, централна депресия, ерозия и язви) над 10 mm в диаметър (1,20). Макроскопският вид на р-НЕТ прилича на този на хиперпластични или аденоматозни полипи, което превръща диференциалната диагноза предизвикателство и често диагнозата се установява след полипектомия(20).
Все по-широкото прилагане на изкуствен интелект в ендоскопията и компютърно подпомаган софтуер съществено допринася за откриването и характеризирането на полипозни лезии, включително и р-НЕТ (5). През последните години ендоскопския утразвук затвърди ролята си на особено полезен метод като помага за точното определяне на размера на тумора, дълбочината на инвазията и наличието на парректални лимфни метастази(16). Те се изобразяват като добре отграничени, хипоехогенни лезии, разположени в различните слоеве в стената на ректума, а когато са с лобулирана форма, неправилни форми и ехогенност са предиктивни за по-висока степен на малигнитет
стенен слой (4,13).
Принципите на лечение на НЕТ, които се прилагат са:
Хирургично лечение
Пълно отстраняване на тумора с негативни резекционни линии
Лимфна дисекция
Избягване разрушаване на тумора
Оценка за наличие на метастази
Персонализиран подход основан на клетъчния профил на тумора
При големина на тумора < 1см рискът от рецидив е нисък, лечението на малките тумори между 10 и 20мм. е спорно, тези > 16мм. с неблагоприятни характеристики, се отстраняват ендоскопски последвано от хистологично изследване. Туморите по-големи от 20мм. изискват радикално хирургично лечение с лимфна дисекция(8).
Изводи:

Ректалните НЕТ са сред най-честите НЕТ на ГИТ, заедно с НЕТ на тънките черва. Тяхната
честотата се увеличава значително през последните няколко години, поради широкото използване на ендоскопските скрининг за КРК и подобряване на ендоскопските техники.
Налице е все още подценяване на честотата и разпространението на тези неоплазми, тъй като трудно се диагностицират от ендоскописта.
Диагностиката и лечението на НЕТ е мултидисциплинарен процес.
Хирургично лечение на НЕТ трябва да се дискутира при внимателно селектирани пациенти, с функционални тумори, особено в случаите, когато те могат да бъдат безопасно отстранени.

Литература:

1. Ahmed M. Gastrointestinal neuroendocrine tumors in 2020. *World J Gastrointest Oncol* 2020; 12: 791-807 [PMID: 32879660 DOI: 10.4251/wjgo. v12.i8.791
2. Chablaney S, Zator ZA, Kumta NA. Diagnosis and Management of Rectal Neuroendocrine Tumors. Clin Endosc. 2017;50(6):530-36.
3. Chang JS, Chen LT, Shan YS, Chu PY, Tsai CR, Tsai HJ. An updated analysis of the epidemiologic trends of neuroendocrine tumors in Taiwan. *Sci Rep* 2021; 11: 7881 [PMID: 33846396 DOI: 10.1038/s41598-021-86839-2
4. Chen HT, Xu GQ, Teng XD, Chen YP, Chen LH, Li YM. Diagnostic accuracy of endoscopic ultrasonography for rectal neuroendocrine neoplasms. *World J Gastroenterol* 2014; 20: 10470-10477 [PMID: 25132764 DOI: 10.3748/wjg. v20.i30.10470]
5. Current status and limitations of artificial intelligence in colonoscopy - Hann - 2021 - United European Gastroenterology Journal - Wiley Online Library. Available from: https://onlinelibrary.wiley.com/doi/full/10.1002/ueg2.12108
6. Dąbkowski K, Szczepkowski M, Kos-Kudła B, Starzynska T. Endoscopic management of rectal neuroendocrine tumours. How to avoid a mistake and what to do when one is made? *Endokrynol Pol* 2020; 71: 343-349 [PMID: 32852049 DOI: 10.5603/EP. a2020.0045
7. Dasari A, Shen C, Halperin D, Zhao B, Zhou S, Xu Y, Shih T, Yao JC. Trends in the Incidence, Prevalence, and Survival Outcomes in Patients with Neuroendocrine Tumors in the United States. *JAMA Oncol* 2017; 3: 1335-1342 [PMID:28448665 DOI: 10.1001/jamaoncol.2017.0589
8. ENETs Consensus Guideline Update on Colorectal Neuroendocrine Neoplasms (NEN). Neuroendocrinology 2016; 103:139-143
9. Fraenkel M, Kim M, Faggiano A, de Herder WW, Valk GD; Knowledge NETwork. Incidence of gastroenteropancreatic neuroendocrine tumours: a systematic review of the literature. *Endocr Relat Cancer* 2014; 21: R153-R163 [PMID:24322304 DOI: 10.1530/ERC-13-0125
10. Gavrilescu M M, Hueanu I, Filip B, Anitei MG, Buna-Arvinte M, et all. Hindgut and Midgut Neuroendocrine Tumors – Therapeutic Approach Chirurgia (2019) No. 2 114: 243-250).
11. Gut P, Waligorska-Stachura J, Czarnywojtek A, Sawicka-Gutaj N, Bączyk M, Ziemnicka K, et al. Hindgut neuroendocrine neoplasms - characteristics and prognosis. Arch Med Sci. 2017;13(6):1427-32.
12. Maione F, Chini A, Milone M, Gennarelli N, Manigrasso M, Maione R, Cassese G, Pagano G, Tropeano FP, Luglio G, De Palma GD. Diagnosis and Management of Rectal Neuroendocrine Tumors (NETs). *Diagnostics (Basel)* 2021; 11 [PMID:33923121 DOI: 10.3390/diagnostics11050771
13. Moon JS. Endoscopic ultrasound-guided fine needle aspiration in submucosal lesion. *Clin Endosc* 2012; 45: 117-123[PMID: 22866250 DOI: 10.5946/ce.2012.45.2.117]].
14. Oberg KE. Gastrointestinal neuroendocrine tumors. Ann Oncol. 2010 Oct;21 Suppl 7: vii72-80.
15. Osagiede O, Habermann E, Day C, Gabriel E, Merchea A, Lemini R, Jabbal IS, Colibaseanu DT. Factors associated with worse outcomes for colorectal neuroendocrine tumors in radical versus local resections. *J Gastrointest Oncol* 2020; 11: 836-846 [PMID: 33209480 DOI: 10.21037/jgo-20-193
16. Park SB, Kim DJ, Kim HW, Choi CW, Kang DH, Kim SJ, Nam HS. Is endoscopic ultrasonography essential for endoscopic resection of small rectal neuroendocrine tumors? *World J Gastroenterol* 2017; 23: 2037-2043 [PMID: 28373770 DOI: 10.3748/wjg. v23.i11.2037
17. Ploeckinger U, Kloeppel G, Wiedenmann B, Lohmann R; representatives of 21 German NET Centers. The German NETregistry: an audit on the diagnosis and therapy of neuroendocrine tumors. *Neuroendocrinology* 2009; 90: 349-363 [PMID: 19776553 DOI: 10.1159/000242109

18. Rindi G, Arnold R, Bosman FT, Capella C, et al. Nomenclature and classification of neuroendocrine neoplasms of the digestive system. In WHO Classification of Tumours of the Digestive System. In: Bosman FT, Carneiro F, Hruban RH, Theise N, editors. Lyon: IARC Press, 2010: 13-14
19. Shen C, Yin Y, Chen H, Tang S, Yin X, Zhou Z,et al. Neuroendocrine tumors of colon and rectum: validation of clinical and prognostic values of the World Health Organization 2010 grading classifications and European Neuroendocrine Tumor Society staging systems. Oncotarget. 2017;8(13):22123-34.
20. Shim KN, Yang SK, Myung SJ, Chang HS, Jung SA, Choe JW, Lee YJ, Byeon JS, Lee JH, Jung HY, Hong WS, Kim JH, Min YI, Kim JC, Kim JS. Atypical endoscopic features of rectal carcinoids. *Endoscopy* 2004; 36: 313-316 [PMID: 15057680 DOI: 10.1055/s-2004-814202
21. Sorbye H, Strosberg J, Baudin E, Klimstra DS, Yao JC. Gastroenteropancreatic high-grade neuroendocrine carcinoma. *Cancer* 2014; 120: 2814-2823 [PMID: 24771552 DOI: 10.1002/ cncr.28721]
22. Veyre F, Lambin T, Fine C, Fenouil T, Rostain F, Walter T, Pioche M. Endoscopic characterization of rectal neuroendocrine tumors with virtual chromoendoscopy: differences between benign and malignant lesions. *Endoscopy* 2021; 53: E215-E216 [PMID: 32916731 DOI: 10.1055/a-1244-9526
23. Volante M, Grillo F, Massa F, Maletta F, Mastracci L, Campora M, Ferro J, Vanoli A, Papotti M. Neuroendocrine neoplasms of the appendix, colon and rectum. *Pathologica* 2021; 113: 19-27 [PMID: 33686307 DOI: 10.32074/1591-951X-230]].
24. Wang XY, Chai NL, Linghu EQ, Li HK, Zhai YQ, Feng XX, Zhang WG, Zou JL, Li LS, Xiang JY. Efficacy and safety of hybrid endoscopic submucosal dissection compared with endoscopic submucosal dissection for rectal euroendocrine tumors and risk factors associated with incomplete endoscopic resection. *Ann Transl Med* 2020; 8: 368 [PMID: 32355812 DOI: 10.21037/atm.2020.02.25
25. Zhang Y, Xie J, Wang J, Yang D, Jiang Z, Han G, et al. Clinicopathological and prognostic analysis of neuroendocrine carcinoma of the colorectum. Adv Clin Exp Med. 2016;25(4):719-24.).

ПРЕЦЕНКА ОБЕМА НА ЛИМФНАТА ДИСЕКЦИЯ ПРИ РЕЗЕКЦИИ НА ЛЕВИЯ КОЛОН.

Илия И. Башлиев[1], , Лилия Б. Симонова[1], Евгени Е. Живков[1], Янислав Е. Митков[1], Живко А. Шавалов[1], Атанас С. Йонков[1].

1. "Клиниката по обща хирургия- I-ва хирургия, УМБАЛ „Александровска"

Разбирането на лимфния дренаж, както и правилното стадиране на заболяването са от изключителна важност за прилагането на съвременните методи на оперативно лечение при дебелочревния карцином. Наличието на метастатични лимфни възли (ЛВ) при заболяването е познат, като един от най-важните прогностични фактори за дългосрочните резултати.

Да се изследва и сравни ролята на обема на лимфната дисекция при левостранни хемиколектомии и сигмоидектомии.

Ретроспективно проучване, литературен обзор по темата и сравнителен анализ, включващ пациенти, претърпели резекция на левия колон, за период от 3 години в "Клиниката по обща хирургия- I-ва хирургия" към УМБАЛ „Александровска".

От проведеният анализ на пациенти с резекция на левия колон, се разкриват доказателства за връзката между свободния от заболяване период след оперативно лечение и високата оцеляваемост с броя на изолираните лимфни възли от извършената дисекция.

Малкият брой на попадналите в изследването пациенти е недостатъчно достоверен за значима статистическа обработка, но отговаря на световните тенденции за тоталната мезоколична дисекция и централно съдово лигиране, или D3 лимфаденектомия. При направеният литературен обзор по темата се установи липсата на единно мнение по въпроса,което налага по задълбочени и включащи голям брой пациенти, проучвания.

Ключови думи: лимфна дисекция; ляв колон; резекция;

ESTIMATION OF THE VOLUME OF LYMPHATIC DISSECTION IN RESECTIONS OF THE LEFT COLON.

Iliya I. Bashliev1,, Lilia B. Simonova1, Evgeni E. Zhivkov1, Yanislav E. Mitkov1, Zhivko A. Shavalov1, Atanas S. Yonkov1

"Clinic of General Surgery - 1st Surgery, University Hospital" Alexandrovska "

Understanding the drainage of lymph, as well as proper staging, according to the importance of the application of modern methods of surgical treatment of colon cancer. The presence of metastatic lymph nodes in the disease is known to be one of the most important prognostic factors for long-term outcomes.

To investigate and compare the role of lymph dissection volume in left-sided hemicolectomies and sigmoidectomies.

Retrospective study, literature review on the topic and comparative analysis, including patients who underwent resection of the left colon, for a period of 3 years in the "The Clinic of General Surgery - 1st Surgery, University Hospital" Alexandrovska "

The analysis of patients with resection of the left colon reveals evidence of an association between the disease-free period after surgical treatment and high survival rate with the number of isolated lymph nodes from the performed dissection.

The small number of patients included in the study is insufficiently reliable for significant statistical processing, but meets the global trends for total mesocollic dissection and central vascular ligation, or D3 lymphadenectomy. The literature review on the topic revealed a lack of consensus on the issue, which requires in-depth and involving a large number of patients, studies.

Key words: lymph dissection; left column; resection;

РОЛЯТА НА ПРОТЕКТИВНАТА ИЛЕОСТОМА ПРИ ПАЦИЕНТИ СЛЕД НИСКА ПРЕДНА РЕЗЕКЦИЯ ПО ПОВОД НА КАРЦИНОМ НА РЕКТУМА.

Янислав Е. Митков[1] , Лилия Б. Симонова[1], Евгени Е. Живков[1], Илия И. Башлиев[1], Живко А. Шавалов[1], Емилия К. Тошева[1], Сашо Г. Бонев[1], Атанас С. Йонков[1].

1. "Клиниката по обща хирургия- I-ва хирургия, УМБАЛ „Александровска"

Честотата на колоректалния карцином в последните години непрекъснато нараства. Благодарение на медицинско- техническия прогрес, многобройните проучвания и достиженията в областта на онкологията, комбинирането на неоадювантна лъче- и химио- терапия с оперативно лечение остава златен стандарт при лечението на карцинома на ректум. Именно това развитие и постижения през последните две десетилетия позволи по-честото прилагане на сфинктер- съхраняващите операции спрямо абдоминоперинеалната резекция.

Да се изследва ролята на протективната илеостома и връзката ѝ с честотата на инсуфициенция на анастомозата при пациенти след ниска предна резекция.

Ретроспективно проучване, литературен обзор по темата и сравнителен анализ, включващ 86 пациенти, претърпели ниска предна резекция, за период от 3 години в "Клиниката по обща хирургия- I-ва хирургия" към УМБАЛ „Александровска".

От проведеният анализ на 86 пациенти с ниска предна резекция по повод на карцином на ректума, се установиха 6 пациенти с изведена двустволова илеостома и 3ма пациенти с илеостома по Вицел. При всички 9 (10,47%) пациенти с илеостома не се наблюдава инсуфициенция на анстомозата.

Малкият брой на попадналите в изследването пациенти с илеостома – 9, е недостатъчно достоверен за значима статистическа обработка. При направеният литературен обзор по темата се установи липсата на единно мнение по въпроса,което налага по задълбочени и включащи голям брой пациенти, проучвания.

Ключови думи: протективна илеостома, ниска предна резекция, карцином на ректума

THE ROLE OF PROTECTIVE ILEOSTOMY IN PATIENTS AFTER LOW ANTERIOR RESECTION FOR RECTAL CANCER .

Yanislav E. Mitkov[1], Liliya B. Simonova[1], Evgeni E. Jivkov[1], Iliya I. Bashliev[1], Jivko A. Shavalov[1], Emiliq K. Tosheva[1], Sasho G. Bonev[1], Atanas S. Yonkov[1]

"General surgery – I st surgery", UMHAT "Alexandrovska"

The incidence of colorectal cancer has been steadily increasing in the recent years. Thanks to medical and technologic progress, numerous studies and advances in oncology, the combination of neoadjuvant radi- and chemo-therapy with surgical treatment, remains the gold standard in the treatment of rectal cancer. That's why development and achievements in the last two decades allowed more frequent application of sphincter-preserving operations to abdominoperineal resection.

To investigate the role of the protective ileostomy and its relationship with the frequency of anastomotic insufficiency in patients after low anterior resection.

Retrospective study, literature review on the topic and comparative analysis, including 86 patients who underwent low anterior resection, for a period of 3 years in the "Clinic of General Surgery - First Surgery" at the University Hospital "Alexandrovska".

From the analysis of 86 patients with low anterior resection for rectal carcinoma, 6 patients with bicuspid ileostomy and 3 patients with Witzel ileostomy were identified. No anastomotic insufficiency was observed in all 9 (10.47%) patients with ileostomy.

The small number of patients with ileostomy - 9 included in the study is insufficiently reliable for significant statistical processing. The literature review on the topic revealed a lack of consensus on the issue, which requires in-depth and involving a large number of patients, studies.

Key words: protective ileostomy, low anterior resection, rectal carcinoma

ЗНАЧЕНИЕТО НА КОМПЛЕКСНОТО КОЛОПРОКТОЛОГИЧНО ИЗСЛЕДВАНЕ ПРИ КАРЦИНОМ НА РЕКТУМА И МЕТОДИ ЗА ОЦЕНКА ФУНКЦИЯТА НА АНАЛНИЯТ СФИНКТЕРЕН КОМЛЕКС- ЛИТЕРАТУРЕН ОБЗОР.

Янислав Е. Митков[1], Драгомир Д. Дарданов[1], Лилия Б. Симонова[1], Евгени Е. Живков[1], Илия И. Башлиев[1], Иванка Т. Станчева[1], Живко А. Шавалов[1],Сашо Г. Бонев[1], Атанас С. Йонков[1], Дора К. Златарева[2], Анета Т. Ячева[2].

1. "Клиниката по обща хирургия- I-ва хирургия, УМБАЛ „Александровска". 2. Клиника по Образна диагностика, УМБАЛ „Александровска"

Коло ректалният карцином, представлява, втория по честота карцином при мъжа и третия при жената. Според някои автори нарушаването на нормалната функция на аналния сфиктер при пациенти, подложени на ниска предна резекция, достига до 90%. Тези състояния се класифицират като Синдром на ниската предна резекция (LARS).

Познаването на различните методи за комплексното колопроктологично изследване, включващо: въпросници, скорови системи, аноманометрия, ехографско изследване, ректоскопия, ЯМР, може да бъде използвано за точна оценка развитието на тумора, както и за морфологията и функцията на аналният сфинктерен комплекс, пред- и постоперативно.

Съпоставянето и анализирането на различните диагностични методи, по отношение на туморният процес и функцията на аналния сфинктерен комплекс, ще допринесе за по- точна предиктивна оценка и постоперативните функционални резултати, спомагайки за определяне на адекватна терапевтична стратегия, включваща оперативни методи, медикаментозно лечение, трансанална иригация, рехабилитация на мускулите на тазовото дъно, невромодулация с цел подобряване качеството на живота, постоперативно.

Ключови думи: синдром на ниска предна резекция (LARS), колопроктологично изследване, анална манометрия

THE IMPORTANCE OF COMPLEX COLOPROCTOLOGICAL EXAMINATION IN RECTAL CANCER AND METHODS FOR ASSESSING THE FUNCTION OF THE ANAL SPHINCTER COMPLEX - LITERATURE REVIEW.

Yanislav E. Mitkov[1], Dragomir D. Dardanov[1], Lilia B. Simonova[1], Evgeni E. Zhivkov[1], Iliya I. Bashliev[1], Zhivko A. Shavalov[1],Sasho G. Bonev[1], Atanas S. Yonkov[1], Dora K. Zlatareva[1], Aneta T. Yacheva[1]

1. "The Clinic of General Surgery - 1st Surgery, University Hospital" Alexandrovska "
2. Clinic of Imaging Diagnostics, University Hospital "Alexandrovska"

Colorectal cancer is the second most common cancer in men and the third most common in women. According to some authors, the violation of the normal function of the anal sphincter in patients undergoing low anterior resection reaches 90%. These conditions are classified as Low Anterior Resection Syndrome (LARS).

Knowledge of the various methods for complex coloproctological examination, including: questionnaires, rapid systems, anomanometry, ultrasound, rectoscopy, MRI, can be used to accurately assess tumor development, as well as the morphology and function of the anal sphincter complex, pre- and postoperatively.

The comparison and analysis of different diagnostic methods regarding the tumor process and the function of the anal sphincter complex will contribute to more accurate predictive assessment and postoperative functional outcomes, helping to determine an adequate therapeutic strategy, including surgical methods, medication, transanal irrigation. , rehabilitation of pelvic floor muscles, neuromodulation to improve quality of life, postoperatively.

Key words: low anterior resection syndrome (LARS), coloproctological examination, anal manometry

ОПТИМИЗИРАНЕ НА ОБЕМА НА ЛИМФНАТА ДИСЕКЦИЯ ЧРЕЗ ИНТРАОПЕРАТИВНА НАВИГАЦИЯ С ИЗПОЛЗВАНЕ НА ИМУНОФЛУОРЕСЦЕНТНО БАГРИЛО ПРИ МИНИМАЛНО ИНВАЗИВНА ЦЯЛОСТНА МЕЗОКОЛИЧНА ЕКСЦИЗИЯ ПРИ КОЛОРЕКТАЛЕН КАРЦИНОМ.

В. Нейков*, Цв. Иванов*, Е. Филипов*, Цв. Райчева*, Д. Георгиев*, Г. Сарафилоски*, М. Балабанова*, В. Симеонова*, Е. Далева*, И. Илиева*, Т. Делийски*

**Клиника по обща и онкологична хирургия, МБАЛ „Сърце и мозък“- Плевен*

Въведение

Оптимизирането на обема на лимфната дисекция е важна стратегическа задача на съвременната онкологична хирургия. Индоцианин грийн (ICG) е биофлуоресцентно багрило, познато в света на медицината от 50-те

години на XX век. Едно от най- съвременните му приложения е за интраоперативна навигация при минимално инвазивна цялостна мезоколична ексцизия по повод колоректален карцином.

Цел

Целта на настоящото съобщение е да се представи първоначалния ни опит с приложението на интраоперативно ICG- навигиране при определяне обема на лимфната дисекция.

Материали и методи

Включени са минимално инвазивни операции по повод колоректален карцином, извършени чрез интраоперативно ICG- навигиране в периода 17.08.21г.- 11.01.22г. При всички пациенти е извършено предоперативно субмукозно инжектиране на ICG около тумора за постигане на интраоперативно имунофлуоресцентно визуализиране на лимфния басейн за постигане на оптимална по обем лимфна дисекция.Анализираха се средния болничен престой, интраоперативните и следоперативни хирургични резултати и патологоанатомичната оценка на препарата.

Резултати

За посочения период в проучването са включени и анализирани 7 пациенти. Интраоперативната визуализация на лимфните възли се осъществи при всички от тях. Средното оперативно време е 320 минути. Промяна в техническото изпълнение на лимфната дисекция след визуализиране на лимфния басейн се налага в 4 случая. Интраоперативни усложнения не са отчетени при никой от изследваната кохорта. Средният болничен престой е 7 дни. При патологоанатомичната оценка се установяват средно 15 отстранени лимфни възела. Във всички случаи се установяват чисти резекционни линии.

Заключение

Интраоперативната навигация с използване на имунофлуоресцентно багрило при минимално инвазивна цялостна мезоколична ексцизия при колоректален карцином е безопасен и приложим в практиката метод. Позволява оптимизиране обема на лимфната дисекция без повишен риск от усложнения.

Ключови думи: Индоцианин грийн, навигация, оптимална лимфна дисекция, колоректален карцином

OPTIMIZING THE VOLUME OF LYMPHATIC DISSECTION THROUGH INTRAOPERATIVE NAVIGATION USING IMMUNOFLUORESCENCE DYE IN MINIMALLY INVASIVE TOTAL MESOCOLIC EXCISION FOR COLORECTAL CARCINOMA.

V. Neikov*, Cv. Ivanov*, E. Filipov*, Tsv. Raicheva*, D. Georgiev*, G. Sarafiloski*, M. Balabanova*, V. Simeonova*, E. Daleva*, I. Ilieva*, T. Deliyski*

**Clinic of General and Oncological Surgery, Heart and Brain Hospital "- Pleven*

ЛОКАЛНА ЕКСИЦИЗЯ ПРИ РАНЕН РЕКТАЛЕН КАРЦИНОМ – МАЛКОТРАВМАТИЧЕН И ЦЕЛЕСЪОБРАЗЕН СЪВРЕМЕНЕН ПОДХОД.

Балабанова М, Иванов Ц, Филипов Е, Георгиев Д, Райчева Ц, Нейков В, Далева Е, Илиева И,Симеонова В., Делийски Т.

Клиника по Обща хирургия, МБАЛ Сърце и Мозък - Плевен

Авотор за кореспонденция:

Д-р Балабанова,

e- mail: mayabalabanova@abv.bg

Въведение: Лечението на ректалния карицном е комплексно и зависи основно от локализацията и стадия на заболяване. Тоталната мезоерктална ексцизия е златен стандарт при хирургичното лечение на това заболяване, но крие риск от ранни и късни следоперативни усложнения. Поради тази причина все по-интензивно се проучват ползите от прилагането на локална ексцизия при карицноми в стадий T1- T2 N0.

Цел: Целта на това проучване е да проучим клиничните ползи и онкологичните рискове от лечението на пациенти с ранен рак на правото черво само с локална ексцизия на тумора.

Материали и методи: Извърши се литературен обзор на статии, проучващищи хирургичните и онкологични резултати при пациенти с ранен ректален карцином. Проучени са също така и критериите за селекция на пациенти подходящи за този тип хирургия. Съобщаваме и наши резултати при локална ексцизия на пациенти с T1 ректален карцином.

Резултати:Спрямо заложените критерии бяха намерени 23 статии, които бяха анализирани. Честотата на локални рецидиви след само ексцизия на тумора е средно 9,4% при T1 и 25% при T2 туморите. Следоперативната лъчехимиотерапия намалява честотата на локалните рецидиви след ексцизия на тумора.

Заключение: Локалната ексцизия на ректален карцином има значително по-ниска честота на усложнения, но правилната селекция е от основно значение по отношение на онкологичните резултати.

Ключови думи: Ректален карцином, локална ексцизия

LOCAL EXCISION IN EARLY RECTAL CANCER - MINIMALLY INVASIVE AND APPROPRIATE MODERN APPROACH

Balabanova M, Ivanov Ts, Filipov E, Georgiev D, Raycheva Ts, Neykov V, Daleva E, Ilieva I, Simeonova V., Deliyski T

Department of General Surgery, Heart and Brain Hospital - Pleven

Corresponding Author

Dr. Maya Balabanova

email: mayabalabanova@abv.bg

Introduction: The treatment of rectal carcinoma is complex and depends mainly on the location and stage of the disease. Total mesoerctal excision is the gold standard in the surgical treatment of this disease, but there is a risk of early and late postoperative complications. For this reason, the benefits of local excision in carcinomas in stage T1-T2 N0 are being studied more and more intensively.

Aim: The aim of this study was to investigate the clinical benefits and oncological risks of treating patients with early colorectal cancer with only local excision of the tumor.

Materials and methods: A literature review of articles examining surgical and oncological outcomes in patients with early rectal cancer was performed. The criteria for selecting patients suitable for this type of surgery have also been studied. We also report our results in local excision of patients with T1 rectal cancer.

Results: According to the set criteria, 23 articles were found and analyzed. The incidence of local recurrences after tumor excision alone averaged 9.4% in T1 and 25% in T2 tumors. Postoperative radiation chemotherapy reduces the frequency of local recurrences after tumor excision.

Conclusion: Local excision of rectal cancer has a significantly lower incidence of complications, but proper selection is essential in terms of cancer outcomes.

Key words: Rectal carcinoma, local excision

УСЛОЖНЕНИЯ СЛЕД РАДИКАЛНИ ОПЕРАЦИИ ЗА КОЛОРЕКТАЛЕН РАК.

Кристиан А. Петков[1], Костадин К. Зарков[1], Асен С. Асенов[1], Мая Н. Мочурова[1], Петър Б. Велинов[1], Сабрие М. Бекир[1], Ванина А. Казалиева[1], Хани М. Юсеф[1], Борил Петров[2].

1 - Първо хирургично отделение, МБАЛ "Княгиня Клементина", София, България, 2- МБАЛ "Княгиня Клеменита", София, България

Кореспондиращ автор – Кристиан Петков

0878 190 876

christian_petkov@yahoo.com

София 1407, Лозенец, ул Козяк 17, блок 4, вх 1, ет 6, ап 16

Цели:

Да анализираме болните с радикални колоректални оперирации за 2013-2021г по отношение постоперативния морбидитет, рецидивите и преживяемостта, съобразено локализацията, оперативната техника и стадия.

Да сравниме отделните аспекти с тези от предишно наше проучване за 2001-2010г.

Да сравним постоперативния морбидитет за периода 2013-2019 и 2020-2021 – преди и след появата на COVID-19.

Методи и болни:

За 2013-2021г сме оперирали 439 болни с коло-ректален рак. На възраст от 32 до 89 години. Извършени са били дясна хемиколектомия–111; резекция на колон трансверзум-14; лява хемиколектомия–41; резекцция на сигмата–26; предна резекция на ректума (RRA)–131; операция на Miles–45; операция на Hartmann–59; колектомия–12.

Анастомозата след RRA до 2016г–T-T; от 2005г има и L-T анастомоза, а от 2017 L-L механична анастомоза– при 82 болни.

През 2001-2014 сме извеждали протективна стома само при високодебитно или пролонгирано отделяща фистула, или при септични усложнения.

От 2014 извеждаме на протективна стома при ниски и ултраниски предни резекции и при болни в субилеус – трансверзостома, която се конструира за пълно прекъсване на пасажа.

Резултати:

Стадиране: TNM I-26%, II-36%, III-26%; IV-12%.. Хистологично аденокарциноми 95,3%. Отстранените лимфни възли-5 до 42, като метастатични-1 до 18.

Постоперативните усложнения (ранни и късни): Гастроинтестинални (5-20%). Най-значимото е инсуфициенцията на анстомозата. След десностранни / суб/тотални колектомии - единични случаи.

За 2001-2010г при RRA–в 13,7%. Проксимална стома е била изведена по-късно при 29,6% от болните с фистула или при 4% от всички болни. Останалите са излекувани успешно консервативно. За 2013-2021г инсуфициенции при RRA със протективна стома – в 0,5 %., а без протективна стома – в 5 %.

Усложнения спрямо вида на анастозата след RRA – след T-T – 13,7% (14%); след L-T – 4,7% (5%); след L-L - 0,5 % със и 5 % без протективна стома.

Илеус– 1%, радиационен колит и ентерит след лъчетерапия – 1%, стеркорална фистула абдоминална или перинеална - 1 %; некроза и пропадане на стомата – 1%,

Уринарни усложнения (1-10%)–лезия на уретер-23 болни, лезия на уретрата–3 болни, лезия на пикочен мухур-7 болни–свързани с отстраняване на инфилтриращ карцином. Пиелонефрит–7-10%;

Усложненията на тазовото дъно (2-7%) са свързани с имплантирането на меш – инфекция на тазовата кухина–5%-отделянето продължава 25-65 дни, инсуфициенция на имплантирания меш в тазовото дъно–2%.

Инфекции на предната коремна стена–12-25%

Усложненията свързани с операциите за възстановяване на стомата са : инфекции на коремната стена–35%; илеус–5%; инсуфициенция на анастомозата–1%.

Поведение при усложненията: Консервативното лечение разрешава 80-84% от тях. Оперативно: перкутанна нефростома–1%; корекция на чревна стома–1%, сутура на черво-1% или сегментарна резекция на черво-2%, трансверзостомия-4%, корекция на реконструкцията на тазовото дъно 2%.

Интраоперативен морталитет–0%. Постоперативен морталитет–5%-кардио-пулмонарни причини.

Локални рецидиви при сигмо-ректални карциноми-18%-поради авансирали тумори. Преживяемост-3-годишна 69%; 5-годишна 56%. Следоперативното наблюдение включва УЗД, КТ, ПЕТ-КТ; ЯМР, маркери CEA и CA19-9, ФКС.

По отношение на COVID-19 следоперативните пневмонии са се увеличили двойно. Повече от половината от болните с предходен COVID-19 са имали следоперативни кардио-пулмонарни усложнения

Обсъждане:

Разширяването на възможностите за извършване на ниски RRA води до намаляване на броя на стомираните, но и увеличава потенциала за постоперативен морбидитет. Спрямо предходния период на проучване, ние сме променили 1/ Техниката на извършване на ректалните анастомози: L-L и понякога L-T, спрямо преди това T-T. 2/ Тактиката за извеждане на протективна стома– във всички случаи на ниски и ултраниски предни резекции и при болни в субилеус. 3/ Техниката за извеждане на протективна стома – предпочитаме трансверзостома, която се конструира за пълно прекъсване на пасажа.

Възстановяването на стомата е процедура, която сама по себе си може да стане източник на нов морбидитет вкл инсуфициенция и в редки случаи – морталитет. Ние имаме малко усложнения по този показател.

Изводи:

Промените в техниката за извършване на ректалните анастомози, тактиката и техниката за извеждане на протективна стома, и методите за реконструкция на тазовото дъно, доведоха до намаляване на усложненията в колоректалната хирургия.

По отношение на COVID-19 следоперативните усложнения са нарастнали.

Ключови думи – усложнения; колоректална хирургия; смъртност

COMPLICATIONS AFTER RADICAL COLO-RECTAL CANCER PELVIC SURGERY

Christian A. Petkov[1], Kostadin K. Zarkov[1], Asen S. Asenov[1], Maya N. Mochourova[1], Peter B. Velinov[1], Sabrie M. Bekir[1], Vanina A. Kazalieva[1], Hani M. Yusef[1], Boril Petrov[2]

1 - First Surgical Department, General Hospital "Princess Clementine", Sofia, Bulgaria
2 - General Hospital "Princess Clementine", Sofia, Bulgaria

Corresponding Author

Dr. Christian A. Petkov

email:christian_petkov@yahoo.com

Aims:

To analyze radical colorectal operation patients for 2013-2021 - postoperative morbidity, relapses and survival, regarding localization, surgical technique and stage.

To compare these aspects with the ones from our prior survey for 2001-2010.

To compare postoperative morbidity for 2013-2019 and 2020-2021–before and after COVID-19.

Methods and patients:For 2013-2021 we operated 439 colorectal cancer patients. Aged from 32 to 89. Performed were: right hemicolectomy–111; transverse colon resection-14; left hemicolectomy –41; sigmoid hemicolectomy–26; anterior rectal hemicolectomy (ARR)–131; Miles procedure–45; Hartmann procedure –59; colectomy –12.

Anastomosis after ARR until 2016–E-to-E-A; from 2005 also performed S-to-E-A, from 2017-S-to-S-A stapled-in 82 patients.

Through 2001-2014 we brought out protective stoma only in high-debit prolonged discharge fistula, or in septic complications.

Since 2014 we bring out protective stoma in low or ultralow ARR or in bowel obstruction cases–transversostoma, constructed for total fecal diversion.

Resusts:Staging: TNM I-26%, II-36%, III-26%; IV-12%. Histopathology adenocarcinomas 95,3%. Removed lymph nodes-5 to 42, found metastatic-1 to 18.

Postoperative complications (early and late): Gastrointestinal (5-20%). Anastomotic leaks are most important. After right hemicolectomy / sub/total colectomy – single cases. For 2001-2010 for RRA–13,7%. Proximal stoma was brought out later in 29,6% of patients with fistula or in 4% of all patients. Rest treated conservatively. For 2013-2021 leaks after ARR with protective stoma–0,5 %., without protective stoma–5 %.

Complications regarding anastomosis type after ARR – after E-to-E– 13,7% (14%); after S-to-E – 4,7% (5%); after S-to-S-0,5 % with and 5 % without protective stoma.

Bowel obstruction–1%, radiation colitis and enteritis post radiotherapy–1%, stercoral fistula abdominal or perineal-1 %; necrosis or stoma failure–1%,

Urinary complications (1-10%)–ureter lesion-23 patients, urethra lesion–3 patients, bladder lesion-7 patients–due to removal of infiltrating carcinoma. Pyelonephritis –7-10%.

Pelvic floor complications (2-7%) are associated with mesh implants– pelvic cavity infection–5%- discharge ends in 25-65 days, leakage of the implanted mesh in pelvis – 2%).

Abdominal wall infection–12-25%

Complications associated with soma repair: abdominal wall infection –35%; bowel obstruction –5%; anastomotic leaks–1%.

Management of complications: Conservative treatment resolves 80-84% of them. Operative: percutaneous nephrostomy –1%; bowel stoma correction –1%, bowel suture -1% or segmental resection -2%, transversostoma - 4%, repair of pelvic floor reconstruction -2%.

Intraoperative mortality–0%. Postoperative mortality –5%-cardio-pulmonary reasons.

Local relapses for sigmoid-rectal cancers-18%-due to advanced tumors. Survival -3-years 69%; 5-years 56%. Postoperative follow-up comprises ultrasound, CT, PET-CT; MRI, markers CEA and CA19-9, colonoscopy.

Regarding COVID-19 postoperative pneumonias increased twice. More than half of patients with prior COVID infection had postoperative cardio-pulmonary complications.

Discussion:The increased possibilities to perform low ARR results in decrease in number of stoma patients, but increases potential for postoperative morbidity. Compared to the prior study period , we changed 1/ Rectal anastomosis technique: Side-to-Side and sometimes Side-to-End, versus End-t-End before. 2/ Tactics for bringing out protective stoma– in all low and ultralow ARR and in bowel obstruction. 3/ Technique for bringing out protective stoma – prefer transversostoma , constructed for total diversion.

Stoma repair is a procedure that may be a source of new morbidity including leaks, bowel obstruction and rarely– mortality. We have few complications related with this rate.

Conclusions:The changed rectal anastomosis technique, tactics and technique for bringing out protective stoma, and the methods for pelvic floor reconstruction, lead to decrease in colorectal surgery complications.

Regarding COVID-19 postoperative complications increased.

Key words - complications; colorectal surgery; mortality

Цели:
Да анализираме болните с извършени от нас радикални оперирации за коло-ректален рак за периода 2013-2021г по отношение постоперативния морбидитет, рецидивите и преживяемостта. Съобразени са локализацията, оперативната техника и на стадия на заболяването.
Да разгледаме какви промени са настъпили за този период в отделни аспекти на проблема в сравнение с тези от предишно наше проучване за 2001-2010г.
Да сравним постоперативния морбидитет за периода 2013-2019 и 2020-2021 – преди и след появата на COVID-19.
Въведение:
При карциноми на колона японските хирурзи предлагат и предпочитат извършването сегментарни дебелочревни резекции пред разширените колектомии. Те предпочита извършването на селективна за съответната локализация на карцинома Complete Mesocolic Excision (CME) (Пълна Мезоколична ексцизия (ПМЕ)) и високо лигиране артерията и вената към този дебелочревен сегмент [1, 2].
Ние, обаче, предпочитаме разширените колектомии с CME (ПМЕ) пред сегментарните дебелочревни резекции.
От значение за разбиране на понятието CME (ПМЕ) е познаването на
Нивата на дисекция на лимфните възли
D1 – периколични лимфни възли
D2 – интермедиерни лимфните възли (на нивото на мезоколичните арки)
D3 – регионални лимфните възли (около главните артерии и вени)
D4 – парааортални и паракавални лимфните възли

Главните посоки на лимфното метастазиране при различните локализации на карцинома на колона са представени на Фигура 1.

Пълна Мезоколична ексцизия включва D3 и D4 дисекция на лимфните възли.

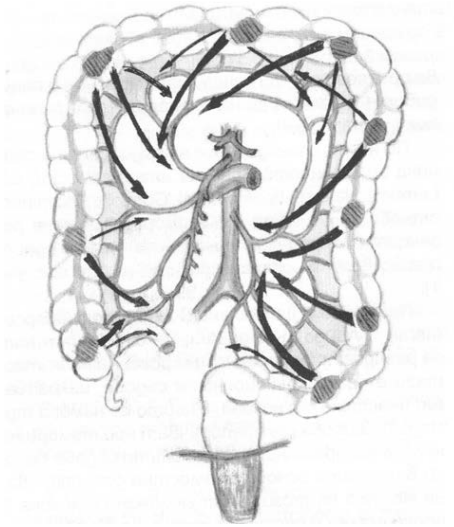

Фигура 1.

Карциноми на десния хемиколон и колон трансверзум. Операцията включва :
– дясна хемиколектомия, като при локализация в колон трансверзум се разширява с резекция на последния и на;
– D3 лимфна дисекция – лигиране на артерия илео-колика, колика декстра и медия в близост до артерия мезентерика супериор;
– лимфна дисекция по хода на вена мезентерика супериор при селектирани случаи със суспекция за метастази в лимфните възли
За карциномите, локализирани в колон трансверзум, флексура лиеналис се делиберира и резекцията се разширява като се включват и флексура лиеналис и проксималната част на колон десценденс
Съществуват особености при различните локализации на карциномите в десния хемиколон.
При карцином на цекума се извършва дясна хемиколектомия (Фигура 2а.) или илео-цекална резекция според японските колоректални хирурзи (Фигура 2б.).
При карцином на колон асценденс се извършва дясна хемиколектомия (Фигура 3а.). Японските автори предлагат или сегментарна резекция според локализацията на тумора (Фигура 3б.) или дясна хемиколектомия.

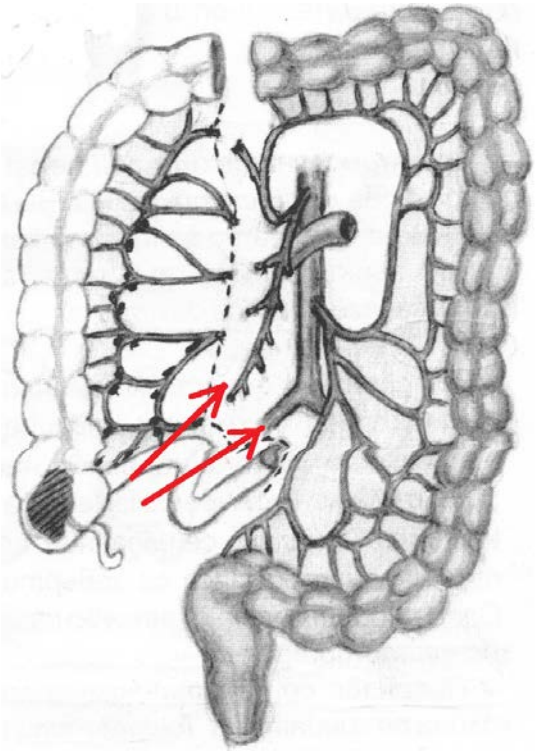

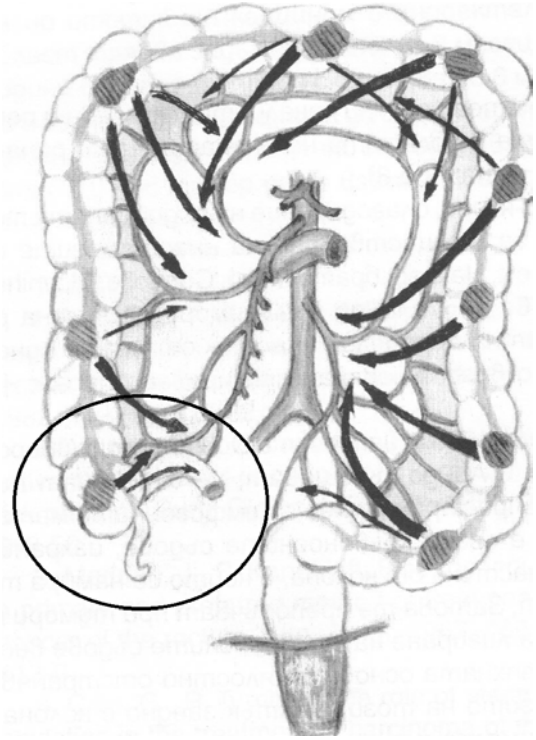

а. б.

Фигура 2. Карцином на цекума

Дясна хемиколектомия при карцином на цекума

Илео-цекална резекция според японските автори

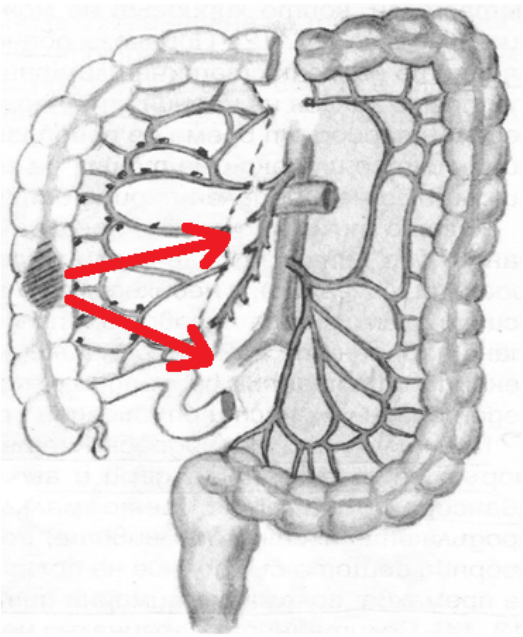

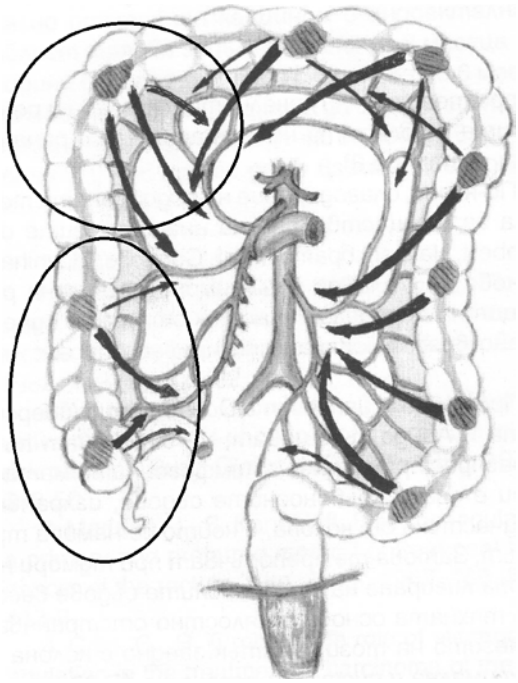

а. б.

Фигура 3. Карцином на колон асценденс

Дясна хемиколектомия при

Сегментарни резекция

карцином на колон асценденс според японските автори

При карцином на флексура хепатика и проксималната трета на колон трансверзум се извършва дясна хемиколектомия, разширена до дисталната трета на колон трансверзум (Фигура 4а.). Според японските хирурзи се извършва резекция на флексура хепатика (Фигура 4б.).

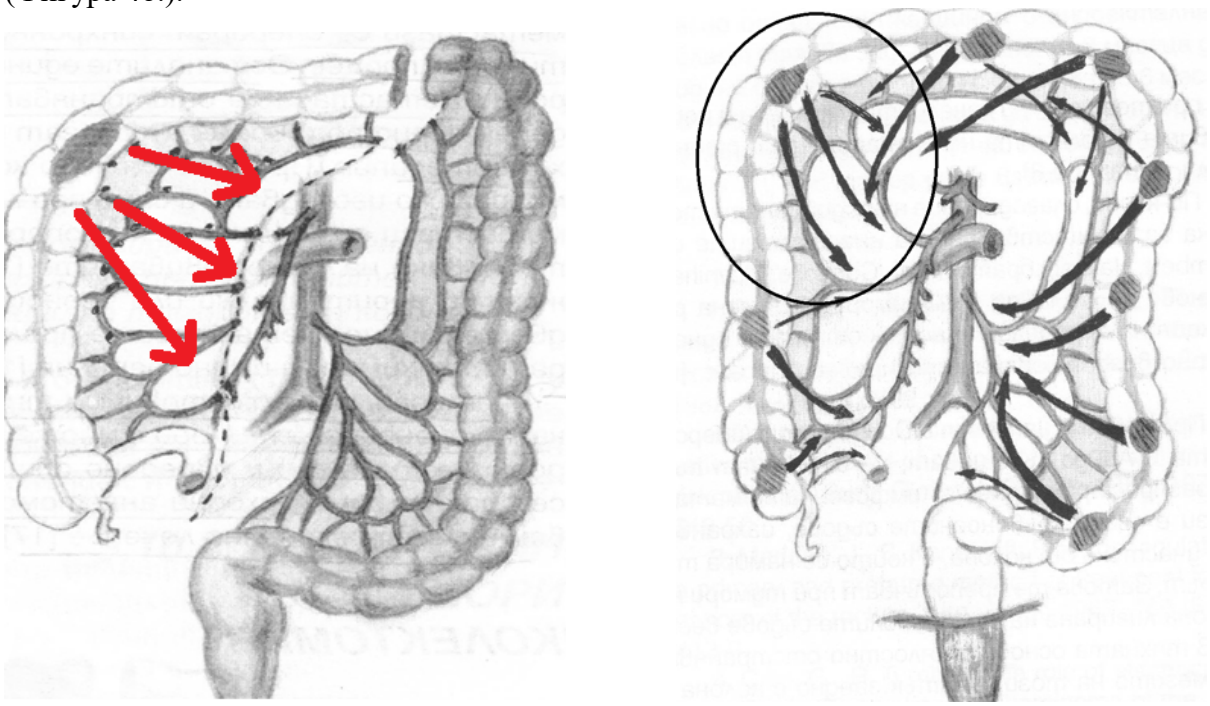

а. б.

Фигура 4. Карцином на флексура хепатика

Дясна хемиколектомия при карцином на флексура хепатика

Резекция на флексура хепатика според японските автори

Дясна хемиколектомия – лимфна дисекция по хода на вена мезентерика супериор (Фигура 5 а. и б.).

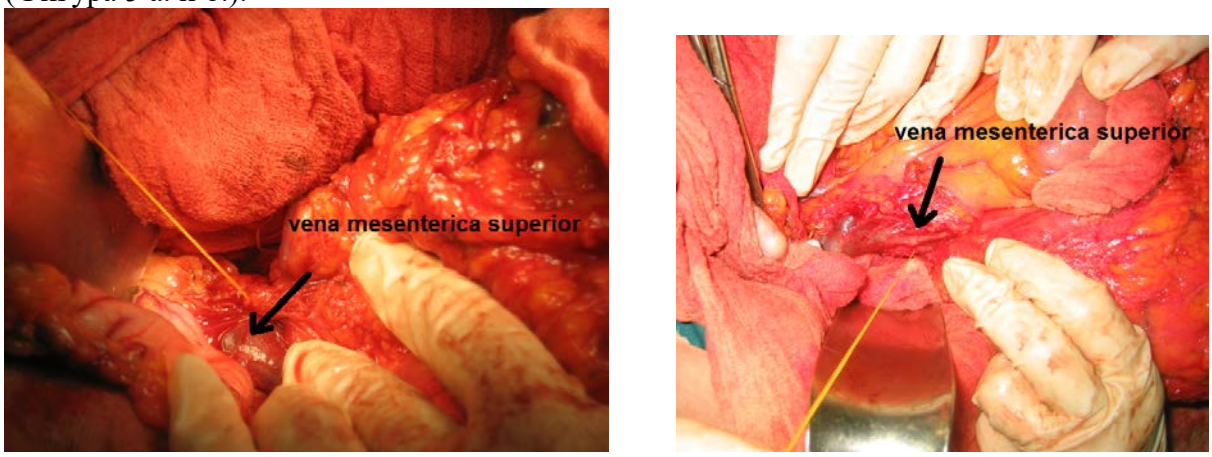

а. б.

Фигура 5. Вена мезентерика супериор

Резекцията на колон трансверзум или трансверзалната колектомия е сегментарна резекция на колона. Извършва се при локализация на карцинома в средната трета на колон трансверзум. Индицирана е при болни в напреднала възраст, в тежко общо състояние или при наличието на метастази. Японските хирурзи предпочитат да извършат точно това при тази локализация (Фигура 6 а). По-разширена процедура при локализация на карцинома в средната трета на колон трансверзум е интермедиерната хемиколектомия (Фигура 6 б). Лигират се артерия и вена колика декстра и артерия и вена колика медия.

Най-радикалната процедура при локализация на карцинома в средната трета на колон трансверзум е разширената дясна хемиколектомия (Фигура 7). Ние предпочитаме тази процедура при тази локализация. Флексура лиеналис се делиберира и се включва в резекцията заедно с проксималната част на колон десценденс. Така резекцията се разширява по дължина и по ширина. Лигират се : артерия илео колика; артерия колика декстра; артерия колика медия и артерия колика синистра.

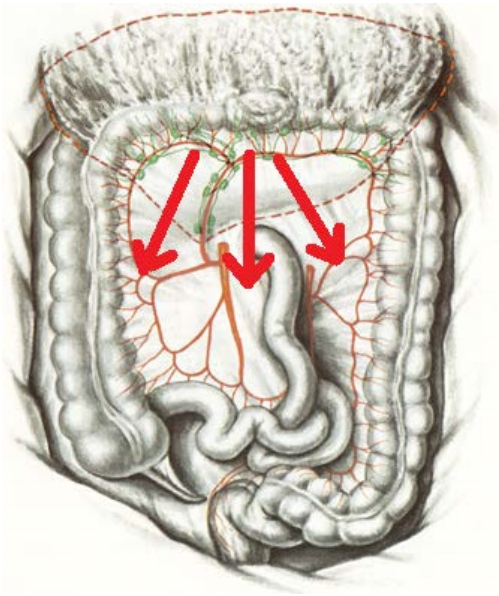

а.

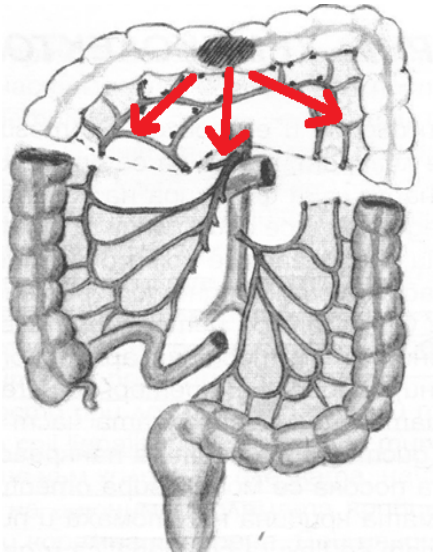

б.

Фигура 6. Карцином в средната трета на колон трансверзум
Резекция на колон трансверзум Интермедиерна хемиколектомия

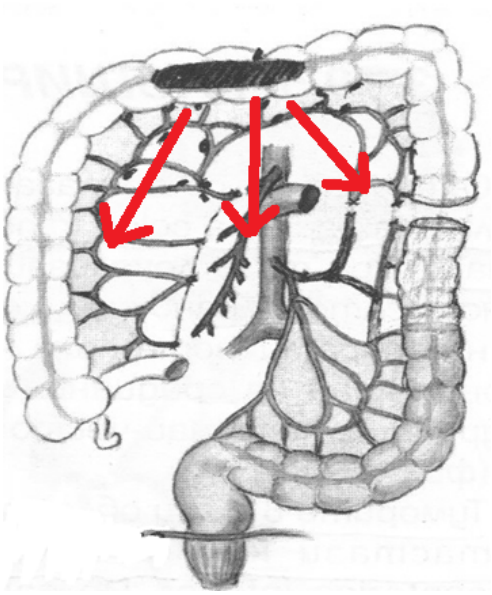

Фигура 7. Разширена дясна хемиколектомия

При карцином в дисталната трета на колон трансверзум и флексура лиеналис се извършва разширена интермедиерна хемиколектомия или субтотална хемиколектомия (Фигура 8а.).
Лигират се : артерия колика декстра; артерия колика медия и артерия колика синистра. Проксималната резекционна линия е между колон асценденс и флексура хепатика. Дисталната – между колон десценденс и сигмоидеум.
При тази локализация японските колоректални хирурзи избират сегментарната резекция на флексура лиеналис (Фигура 8б.).
Лигират се : артерия колика медия и артерия колика синистра.

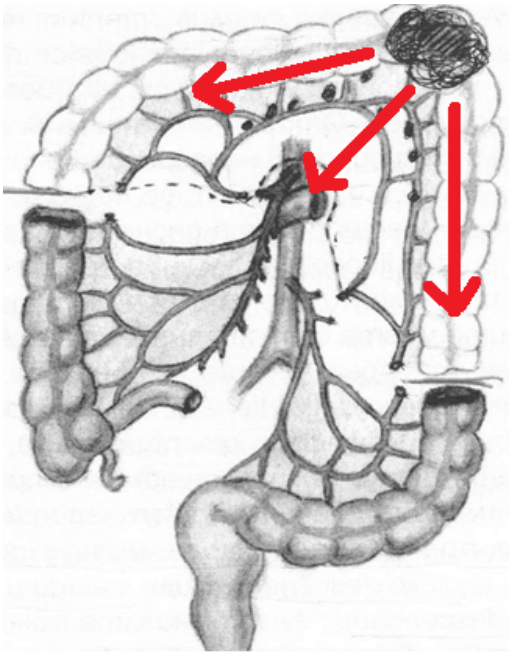

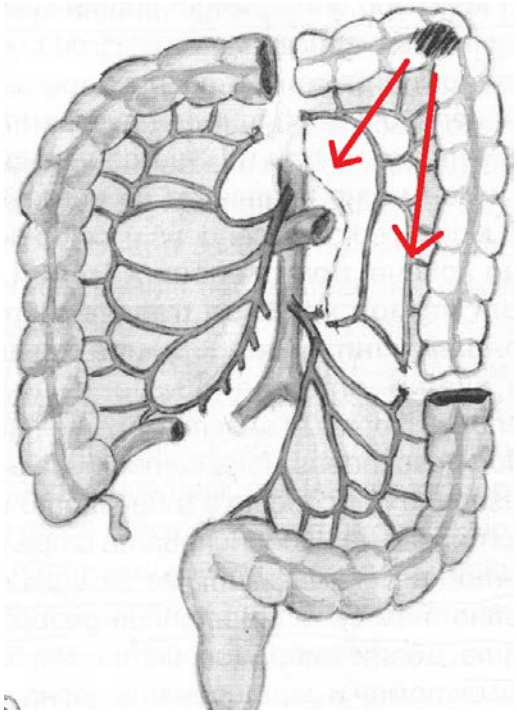

а. б.

Фигура 8. Карцином в дисталната трета на колон трансверзум и флексура лиеналис

Разширена интермедиерна Хемиколектомия

Сегментарната резекция на флексура лиеналис

Карцином на левия хемиколон. Операцията включва:

– Лява хемиколектомия;

– D3 лимфна дисекция – Отделно лигиране на артерия и вена мезентерика инфериор;

– D4 – парааортална лимфна дисекция

Когато са ангажирани и лимфни възли по хода на вена мезентерика супериор, операцията се разширява и се извършва :

– субтотална или тотална колектомия с

– разширена лимфна дисекция по хода на вена мезентерика супериор.

При карцином на колон десценденс се извършва лява хемиколектомия. Проксималната резекционна линия е в средата на колон трансверзум, а дисталната – между ректума и сигмата.

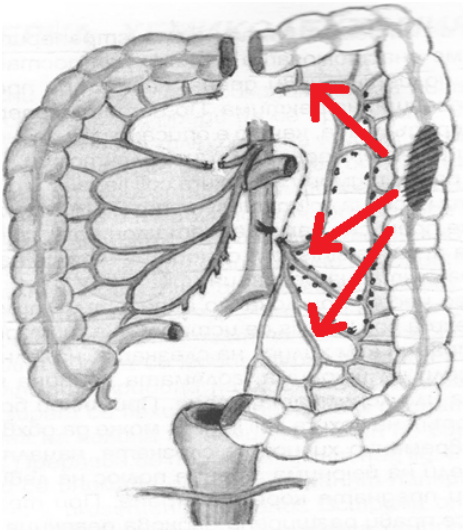

Фигура 8. Лява хемиколектомия.

При карциномите на колон сигмоидеум съществува разлика в операциите съобразно локализацията на карцинома. При тумори в проксималната част на сигмата се извършва лява хемиколектомия. При тумори в дисталната част на сигмата (сигмо-ректални) се извършва предна резекция на ректума. Когато туморът е локализиран в средната част на сигмата се извършва резекция на сигмата (Фигура 9а.). Другите индикации за провеждане на тази операция са: дълга и мобилна сигма; ранни карциноми и увредени болни. Проксималната резекционна линия е между флексура лиеналис и колон десценденс, а дисталната – между ректума и сигмата. Поотделно се лигират долните мезентериални съдове.

При тумор в дисталната част на сигмата (Фигура 9б.) проксималната резекционна линия е в дисталната част на колон десценденс, а дисталната – под горната трета на ректума.

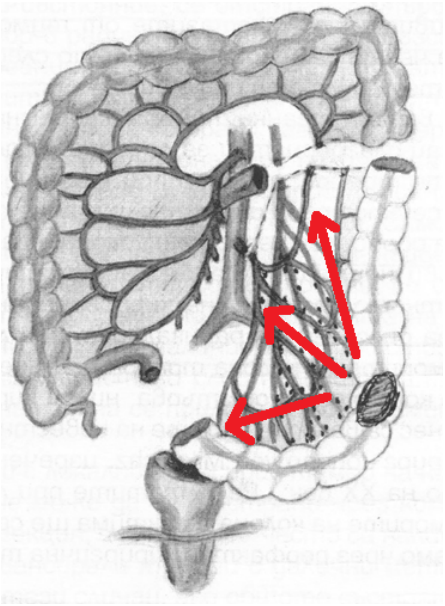

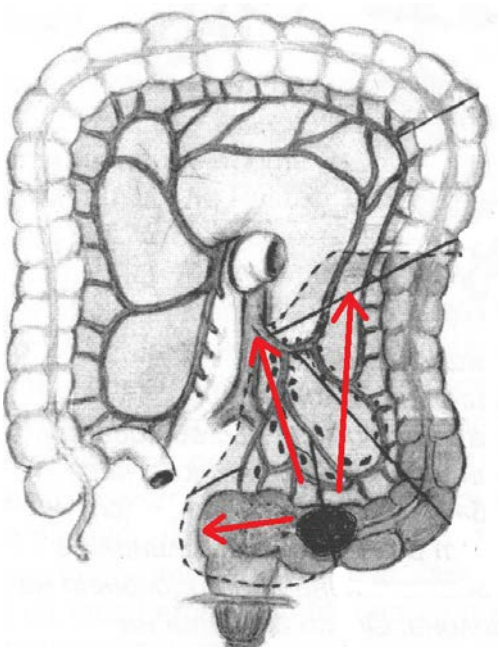

а. б.

Фигура 9. Резекция на сигмата при

Тумор в средната част Тумор в дисталната част

Предна резекция на ректума – Resectio Recti Anterior (RRA) се извършва при тумори над 3см от ано-ректалната линия. Радикална резекция на ректума включва:

– Тотална мезоректална ексцизия (TME) [3, 4, 5];

– D3 лимфна дисекция – Отделно лигиране на артерия и вена мезентерика инфериор;

– Проксималната резекционна линия е в дисталната част на колон десценденс

– Дисталната резекционна линия :

– се поставя на 5 cm дистално от тумора или

– трябва да бъде поне на 2cm от тумора;

– D4 – парааортална и биилиачна лимфна дисекция в селектирани случаи;

– Протективна стома при всички ниски случаи и при чревна непроходимост

Парааортална лимфна дисекция се извършва проксимално до нивото на лявата ренална вена (Фигура 10.)

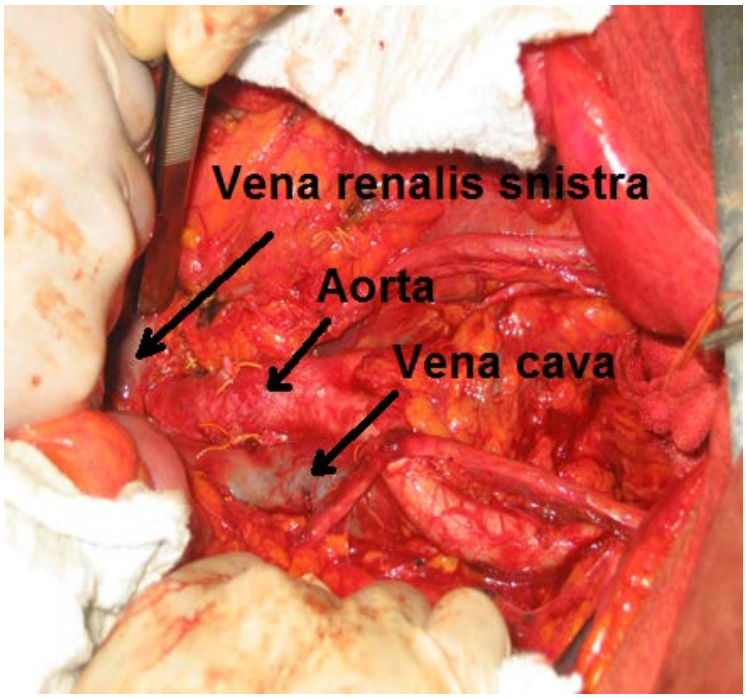

Фигура 10. Парааортална лимфна дисекция

При карциномите на ректума също има различия в операцията по отношение на височината на локализация на тумора.
При карциноми на границата на колон сигмоидеум с ректума (сигмо-ректални) се извършва предна резекция на ректума (RRA), както е показано на Фигура 9б. Проксималната резекционна линия е в дисталната част на колон десценденс, а дисталната – на 8-10cm под тумора, т.е. под горната трета на ректума.
Ниска предна резекция на ректума (ниска RRA) се извършва при карциноми локализирани в горната трета на ректума. Проксималната резекционна линия е в средната част на сигмата, а дисталната – на 5cm под тумора (Фигура 11). Ректумът се мобилизира до тазовото дъно.

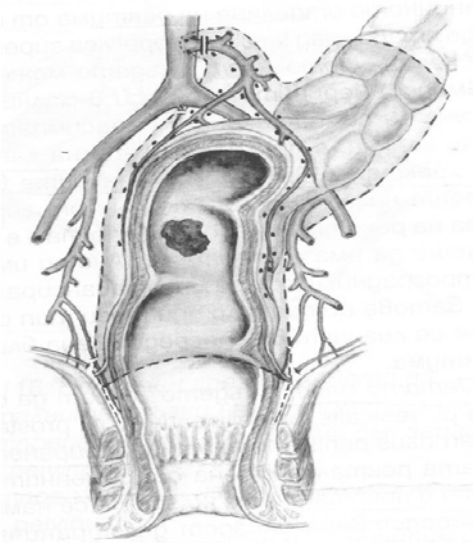

Фигура 11. Ниска предна резекция на ректума

Ултраниска предна резекция на ректума (ултраниска RRA) се извършва при карциноми, локализирани в средната трета или в проксималната половина на дисталната трета на ректума (Фигура 12). Извършва се при тумори над 3cm от ано-ректалната линия. При това дисталната резекционна линия трябва да отстои на най-малко 2cm под тумора. Карциномът не трябва да инфилтрира тазовото дъно.

Ректумът се мобилизира до тазовото дъно – до ано-ректалната линия.

При някои случаи на ултраниска RRA се налага допълването на TME чрез трансанален достъп.

Лимфната дисекция при туморите под тазовия перитонеум включва и дисекция по хода на a. iliaca interna и a. obturatoria.

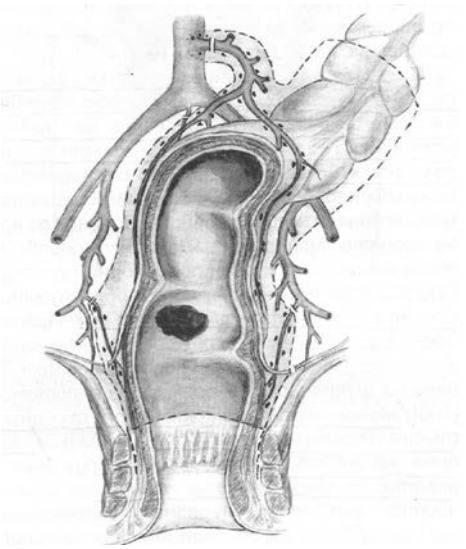

Фигура 12. Ултраниска предна резекция на ректума

Абдомино-перинеална резекция се извършва при тумори на по-малко от 3см от ано-ректалната линия; при авансирали карциноми в дисталната трета на ректума, които инфилтрират тазовото дъно.
При обструктивен илеус от сигмо-ректален карцином се извършва операцията на Хартман; или операцията се разширява в субтотална или тотална колектомия с извършване на анастомоза. Операцията на Хартман се извършва и в някои локално авансирали тумори на ректума, за които се очаква рецидив, като по-малко травматична хирургия при болни в увредено общо състояние.
Колектомия – тотална или субтотална (Фигура 13.) – се извършва при:
– Мултиплени полипи на колона – много често се открива малигнизация в някои от полипите;
– Синхронни карциноми в различни сегменти на колона и ректума (Фигура 15.);
– Тумори в сигмо-ректалния сегмент, водещи до чревна обструкция;
Тази операция завършва с анастомоза – илео-сигмоидална или илео-ректална.

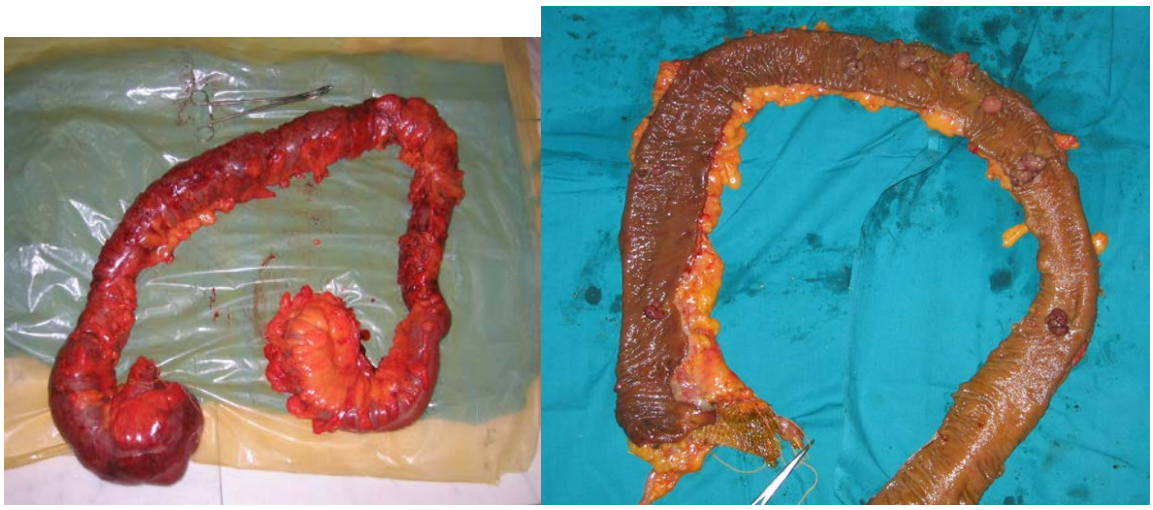

а. Фигура 13. Тотална колектомия Тотална колектомия при мултиплени полипи и малигнизация в някои

б. Тотална колектомия

При чревна обструкция от сигмо-ректален карцином се извършват:
– Операцията на Хартман;
– Субтотална или тотална колектомия, която завършва с анастомоза (Фигура 14.) :
– Това подпомага по-бързата дезинтоксикация на болния – увреденото черво се отстранява заедно с токсичното чревно съдържимо.
– Така резекцията се разширява по дължина и ширина и в резултат се включват и други групи лимфни възли.
– Избягва се извеждането на стома.

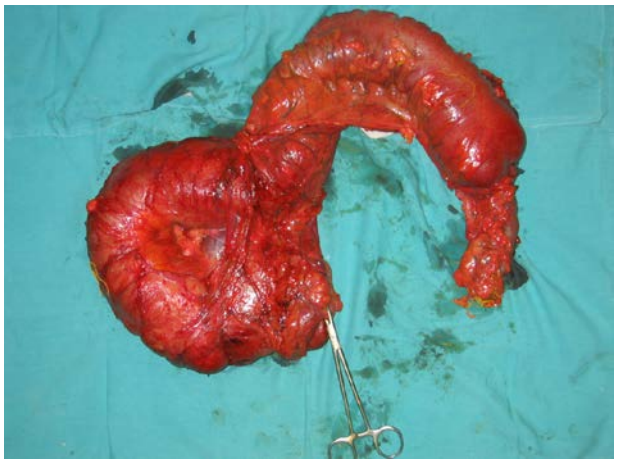

Фигура 14. Субтотална колектомия за чревна обструкция от карцином на колон десценденс-сигмоидеум.

Синхронните карциноми са не толкова рядка находка. Видът на операцията зависи локализацията на туморите. Могат да изискват стандартна чревна резекция, разширена чревна резекция или комбинация от съчетани чревни резекции.

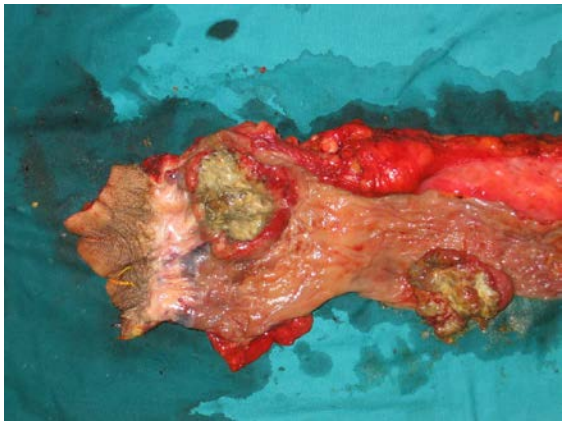

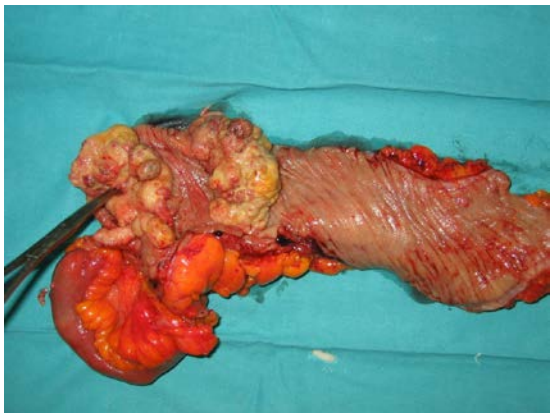

Фигура 15. Синхронни карциноми
а. Ректален и ано-ректален б. Цекум и колон асценденс

Представяме различни способи за осъществяване на анастомоза при предни резекции. Предпочита се извършването на анастомоза със стаплер.

Методи и болни:
За периода 2013-2021г сме оперирали 439 болни с коло-ректален рак.
На възраст от 32 до 89 години.
Извършените операции са били:
– дясна хемиколектомия – 111;
– резекция на колон трансверзум - 14;
– лява хемиколектомия – 41;

– резекция на сигмата – 26;
– предна резекция на ректума – 131;
– операция на Miles – 45;
– операция на Hartmann – 59;
– колектомия – тотална или субтотална – 12.

Извършените за периода 2013-2021г предни резекции на ректума сме разпределили според височината на локализация на тумора спряма аналното отвърстие (АО) в три групи : от 5 до 8cm; от 8 до 12 cm; от 12 до 16cm. Таблица 1. представя това разпределение на 131 болни с RRA по брой и процент.

Cm над аналното отвърстие	RRA Болни - 131	
	Брой	%
5 -8	70	53
8 - 12	25	19
12 - 16	36	28

Таблица 1. Разпределение на болните с RRA по височината спрямо АО в брой и процент.

По отношение на RRA съществуват различие в извършването на анастомозата. До 2016г – е извършвана Термино-Терминална (Т-Т) анастомоза – със стаплер или на ръка (Фигура 16. и 17.).

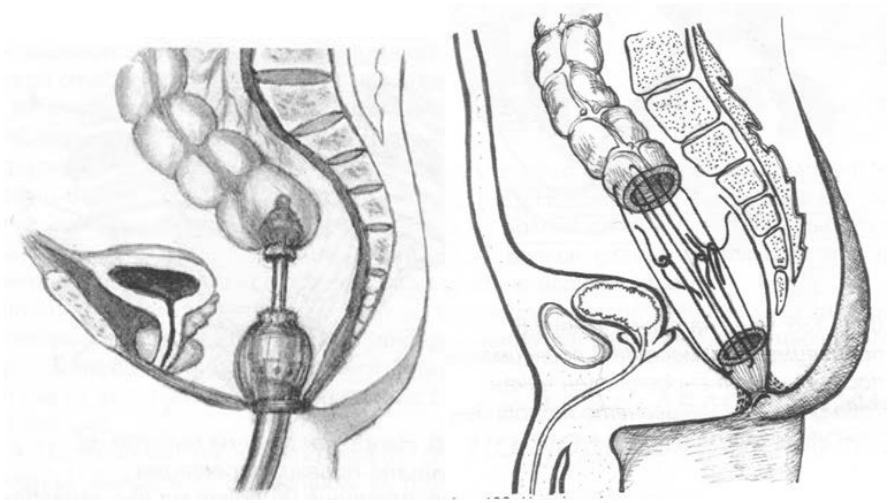

а. б.
Фигура 16. Т-Т анастомоза при RRA (по В. Димитров [2])
със стаплер на ръка

За периода 2013-2021г със стаплер са били извършени 123 ректални анастомози, а на ръка 8 – практически това са само коло-аналните анастомози при ултраниските предни резекции. Коло-аналните анастомози се извършват с абдомино-трансанален достъп. При ултраниските RRA сме извършвали TME с абдоминален достъп до тазовото дъно; само при 2 болни сме използвали техниката за трансанална TME.

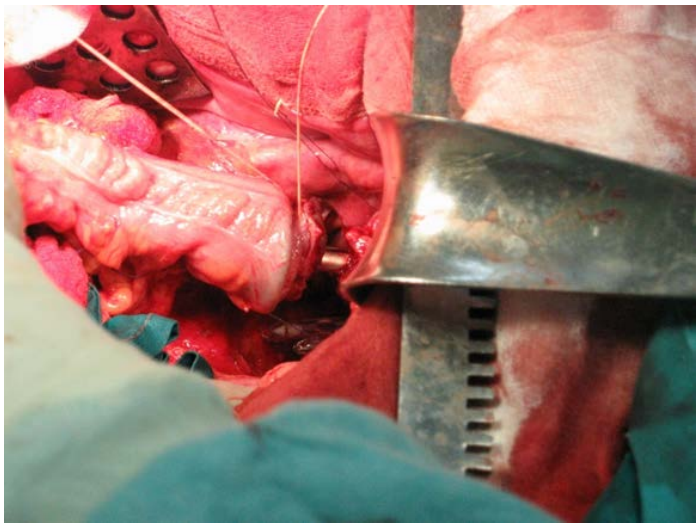

Фигура 17. Т-Т анастомоза при RRA със стаплер – интраоперативен изглед

От 2005г е започнато извършването и на Латеро-Терминална (L-T) анастомози след RRA – анастомоза по Strasbourg - Baker. На Фигура 18. И 19. са показани етапите на извършването на L-T анастомоза – въвеждане на стаплера през отворения дистален край на червото, шилото на стаплера пробива през латералната стена на червото, а наковялнята е въведена в ректума и се съчленява с апарата. Отвореният дистален край на червото се затваря или с линеарен съшивател или на ръка.

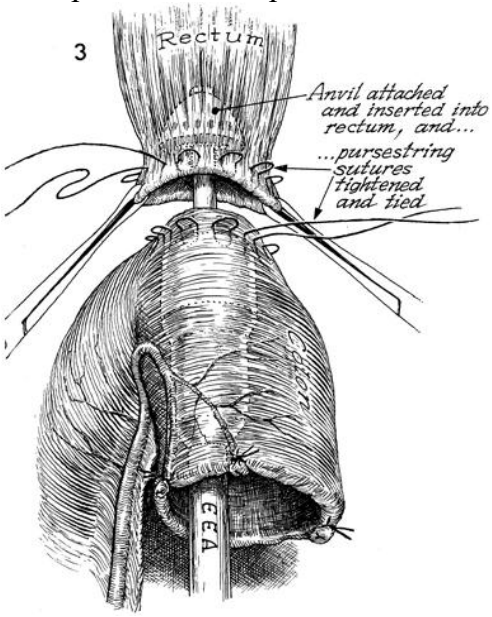

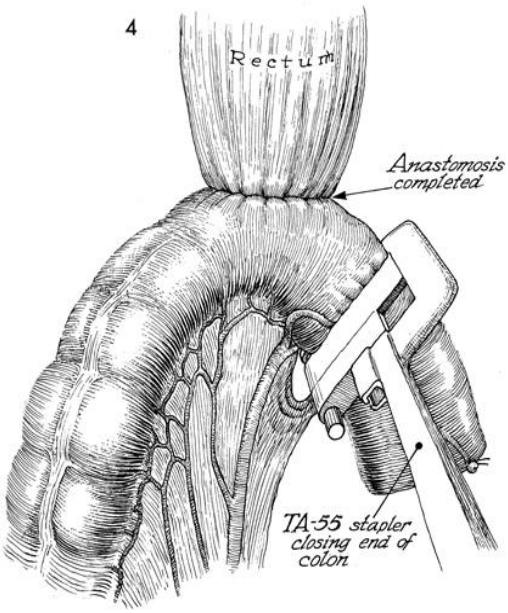

а. б.

Фигура 18. Етапи на извършването на L-T анастомоза по Strasbourg – Baker (по Wheeless CRJr [27])

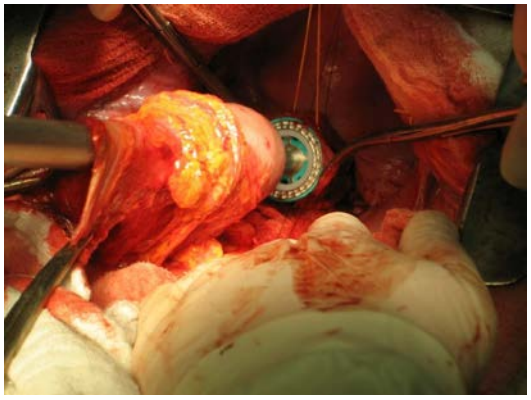

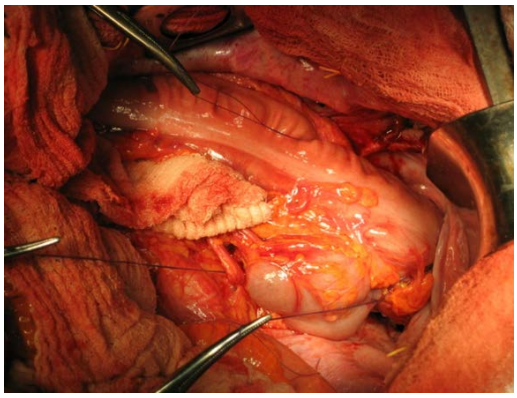

Фигура 19. Етапи на извършването на L-T анастомоза по Strasbourg – Baker – интраоперативен изглед

А от 2017г се извършва Латеро-Латерална (L-L) механична анастомоза при RRA със стаплер – при 82 болни (Фигура 20.). Наковалнята на стаплера е изведена през латералната стена на прокссималния червен сегмент, а после отворът на червото се затваря с линеарен стаплер (Фигура 20.а.). Дистално ректумът се прекъсва с Г-образен стаплер. Кръговият стаплер се въвежда през ануса, а шилото му се извежда през предната стена на ректалния остатък (чукан) (Фигура 20.б.). След осъществяване на механичната анастомоза е възможна укрепването й чрез фиксиране на всеки един от чуканите към другия чревен сегмент (Фигура 20.с.и d.).

Така до 2016г сме извършвали и T-T, и L-T анастомози. От 2017г не са извършвани T-T анастомози по описаната по-горе техника. Но в селектирани случаи продължава да се извършва L-T анастомоза по Strasbourg – Baker, като дисталният край на червото се затваря само със стаплер.

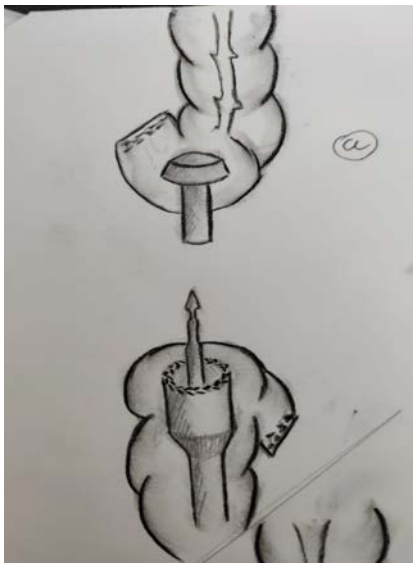

а. б.

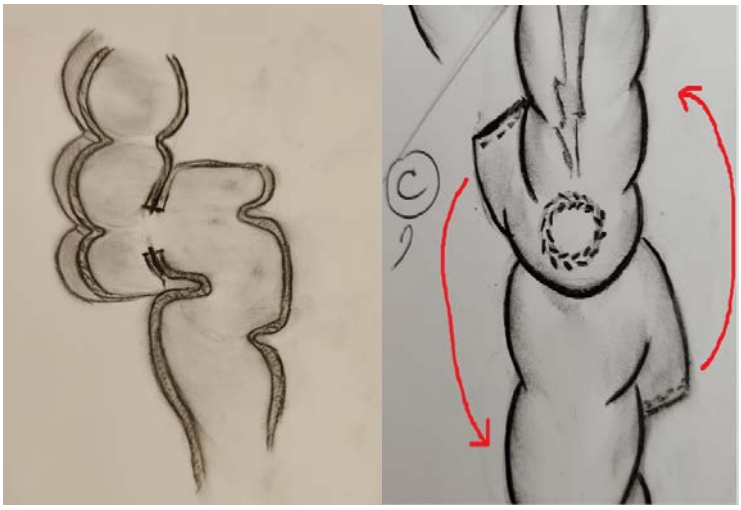

с. d.

Фигура 20. Латеро-Латерална (L-L) колоректална анасомоза – етапи на констриуране

До 2014г (представено в проучването за периода 2001-2010г) рутинно не сме извеждали протективна стома. Това сме правели само в случаи, усложнени постоперативно с високодебитно или пролонгирано отделяща стеркорална фистула, или при септични усложнения. Конструирали сме само двустволна трансверзостома.
От 2014г (включено в проучването за периода 2013-2021г) започнахме да извеждаме на протективна стома при ниски и ултраниски предни резекции и при болни в субилеус – първоначално двустволна илеостома, а по-късно само двустволна трансверзостома. Протективната трансверзостома се конструира за пълно прекъсване на пасажа. От Нелатонов катетър правим халка около отводящото рамо на стомата, така че да не позволява преминаване на чревното съдържимо дистално. В същото време това не води до декубитални или други промени в червото, изведено в стома. Възстановяването на трансверзостомата се извършва най-малко след 2 месеца, и то след провеждане на колоноскопия, чрез която се верифицира състоянието на анастомозата, преминава се през нея и се оглежда цялото дебело черво до стомата.

Резултати:
Болните са стадирани като TNM I - 11%, II - 26%, III - 41% и IV - 22% (Фигура 21. а.). По-детайлното стадиране
Стадий I - T1-2N0M0 - 11%

Стадий IIA - T3N0M0 - 22%
IIB - T4N0M0 - 4% общо 26%

Локализация на тумора	Болни	%	Болни	%

5 – 8 cm	20 от 55	36	0 от 9	0
8 – 12 cm	1 от 37	3	2 от 22	9
12 – 16 cm	4 от 17	7	2 от 37	12

Таблица 2. Инсуфициенция на анастомозата според локализацията на тумора и хирургичната техника в брой и процент (за периода 2001-2010г)

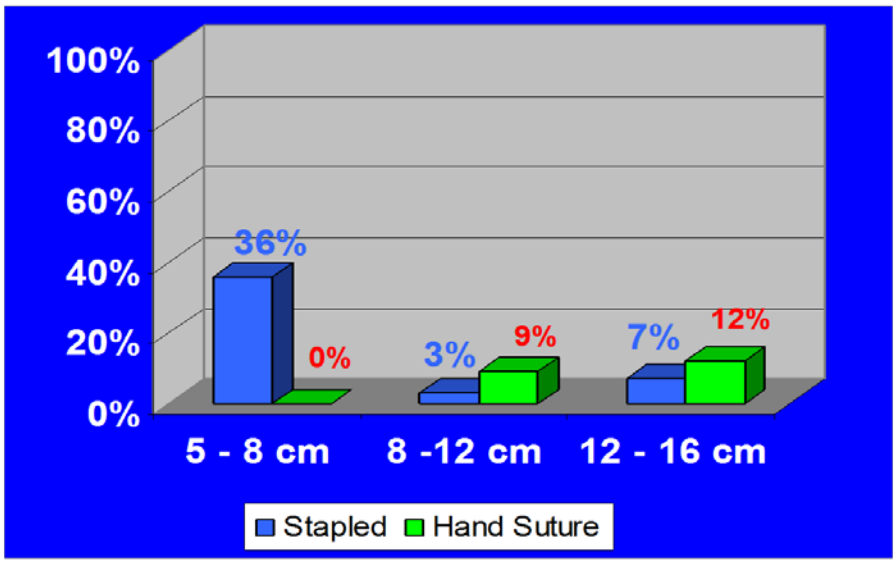

Фигура 23. Инсуфициенция на анастомозата според локализацията на тумора и хирургичната техника в процент (за периода 2001-2010г)

За периода 2001-2010г колостома – трансверзостома – е била изведена при 8 болни. Всички те според локализацияна на тумора са били от групата 5 – 8 cm. Стомата е била конструирана от 6 до 160 дни след операцията поради масивно отделяне или пролонгирано отделяне.

Какъв е делът на тези 8 стомирани болни спрямо всичките проучвани болни с RRA?

8 болни са:

– 4% от всичките 196 проучвани болни с RRA .

– 13% от 64 болни с карциноми в ниския ректум.

– 32% от 25 болни с ИА.

Тогава задавахме въпраса: Дали всички болни с RRA или всички болни с карциноми в ниския ректум се нуждаят от протективна проксимална стома ?

За периода 2013-2021г само коло-аналните анастомози са били извършвани на ръка – 8 случая. Всички останали ректални анастомози – в средния и високия ректум са били извършвани със стаплер – 123 случая. Протективна стома е била извършена при всички случаи с локализация в средния и ниския ректум – 95 случая, и някои във високия.

Протективна стома рутинно не е извеждана при случаи във високия ректум и сигмо-ректални локализации - 36 случая.

Инсуфициенции при RRA със протективна стома – в 1 %. Това е бил 1 от 8 болни с ултраниски RRA и коло-анални анастомози и се е дължало на некротични промени в областта на анастомозата. Тогава се пристъпва към Майлс при 1.
Инсуфициенции при RRA без протективна стома – в 4 %. Това са били 5 болни с локализация във високия ректум.
Следоперативно извеждане на стома се е наложило при 4 от тези 5 болни поради високодебитно отделяне. Стомата е била конструирана от 7 до 10 дни след операцията.

	Със стаплер		На ръка	
Локализация на тумора	Болни	%	Болни	%
5 – 8 cm	-	-	1 от 123	1
8 – 12 cm	-	-	-	-
12 – 16 cm	5 от 123	4	-	-

Таблица 3. Инсуфициенция на анастомозата За периода 2013-2021г

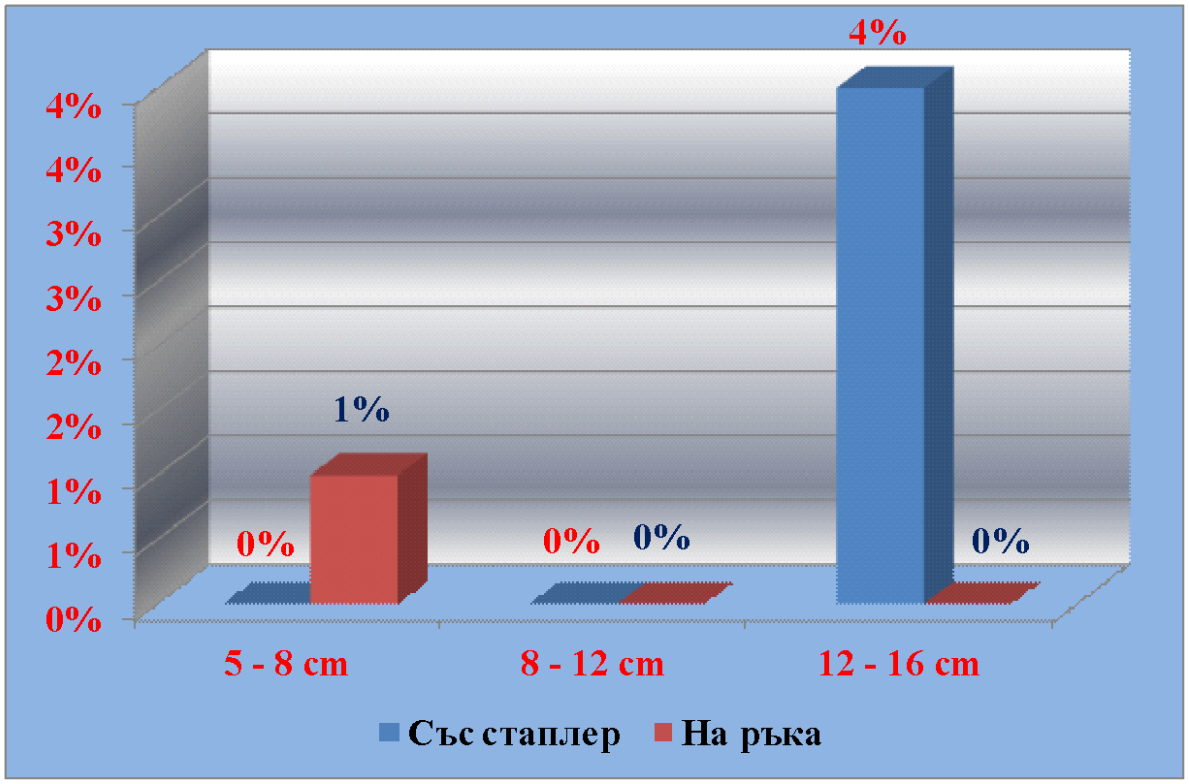

Фигура 24. Инсуфициенция на анастомозата 2013-2021г.

Съществуват различия в нивата на инсуфициенция на анастомозата след RRA съобразно вида на конструираната анастомоза. Според предходните наши проучвания след T-T инсуфициенции е имало при средно 13,7% (14%). Според друго старо наше проучване инсуфициенциите след L-T анастомоза по Baker са били 4,7% (5%).
При ултраниските RRA с коло-анална анастомоза в редки случаи може да се получи некроза в областта на анастомозата поради лошо или нарушено (от тромбоза) кръвоснабдяване. Тогава се получава тазов абсцес и сепсис, въпреки прекъснатия пасаж от временната стома. Това усложнение сме имали при 2 болни за периода 2001-2010г и при 1 болен за периода 2013-2021г.
Други усложнения от гастроинтестиналната система са:
– Илеус – 1%,
– Радиационен колит и ентерит след лъчетерапия – 1%,
– Стеркорална фистула - абдоминална или перинеална - 1 %;
– Некроза и пропадане на стомата – 1%,

Поведение спрямо усложненията на гастроинтестиналната система:
– Консервативното лечение разрешава около 80% от случаите с инсуфициенция на анастомозата след RRA. Тези болни са излекувани успешно – фистулата постепенно намалява отделянето си и зараства за 20 до 40 дни.
– Проксимална стома (трансверзостома) се конструира след операцията поради масивно отделяне или пролонгирано отделяне – 4% (при 4 от 5 болни с инсуфициенция на анастомозата).
– Корекция на чревна стома – 1%.

– Сутура на черво- 1%.
– Сегментарна резекция на черво - 2%.
– Абдомино-перинеална ампутацията на ректума при некроза на анастомозата – 2 болни за периода 2001-2010г и при 1 болен за периода 2013-2021г.

Усложненията от страна на уринарната система са:
– Лезия на уретер - 23 болни,
– Лезия на уретрата – 3 болни,
– Лезия на пикочен мухур - 7 болни –.
– Пиелонефрит – 7-10%.
Лезиите на уретер, уретра или пикочен мухур се получават обикновено при отстраняване на значително авансирали карциноми, ангажиращи описаните органи. Затова ние прилагаме разнообразни методи с цел 1/ възстановяване на засегнатите уринарни органи и 2/ предотвратяване на изтичането на урина извън отделителната система. При налично изтичане на урина 1/ зарастването на лезията на уриналния тракт е невъзможно; 2/ получава се увреде на околните органи и тъкани.
При лезия на уретер независимо дали е частично или цялостно прекъсване на циркумференцията му, се поставя протезен дренаж от легенчето на бъбрека до пикочния мехур (обикновено double-J) и върху дренажа се извършва шев на уретера. В някои случаи използваме обикновен нелатонов катетър, като върха му ситуираме в легенчето на бъбрека. Използваме катетри 10 или 12 CHR.
При лезия на пикочния мехур херметичното зашиване на стената на мехура с 2 или 3 етажа шевове и продължителното поддържане на уретрален катетър в повечето случаи се оказва достатъчно за успешното зарастване. В някои случаи в зависимост от лезията сме конструирали и цистостома с Пецеров катетър.
Лезия на уретрата се получава при авансирали ректални карциноми обикновено при мъже с инфилтрация към простатата. В тези случаи има предварително поставен уретрален катетър. Тогава след отстраняване на препарата се насочваме към уретрата. Лезията обикновено е на задната страна - тази която влиза в контакт с ректалния тумор. Предната страна – тази която се допира до пубисните кости – обикновено е здрава. Уместно е мобилизирането на уретрата от околните тъкани, за да може ръбовете на дефекта да се доближат и сутурират без напрежение. Уретралният кететър трябва да остане поне за 3 месеца, като при инсуфициенция на шевовете очакваме предната страна на уретрата да се изгради от околните тъкани. Винаги поставяме и цистостомен катетър. Зашиваме върха на уретралния катетър за върха на цистостомния катетър. Това се прави с цел изтегляне и контрол върху уретралния катетър, за да може той да бъде подменян.

Разширените чревни резекции в малкия таз като разширена абдоминоперинална резекция на ректума, ниска резекция на ректума по Хартман поставят проблема за покриване и изолиране на тазовото дъно за предотвратяване на червата от изпадзане в тазовия канал. След RRA тадовият канал се запълва от колона и този проблем на съществува. Перитонеумът не е достатъчен за перитонизиране на тазовото дъно.

Зашиването на тазовия перитонеум под напрежение доведе до инсуфициенция на шева и инкарцерация на чревна бримка при 1 болен, след което се получи чревна непроходимост, перфорация и перитонит, довели до реоперация и за щастие благоприятен изход.

Делиберирането на пикочния мехур позволява той да падне назад и да запълни малкотазовото пространство, но не във всеки случай.
Затова за укрепване на тазовото дъно решихме да имплантираме меш. Първоначално поставяхме меша на входа на малкия таз, както го правим при тазова екзентерация (Фигура 25.а.). Имплантирахме БАПП.
Този начин на поставяне на меша води до голяма резидуална кухина и според предходно наше проучване до усложнения като:
– Продължително отделяне от тазовата кухина - 25-65 дни, а понякога и много повече .
– Инфекция на тазовата кухина – в 25%.
– Перинеална фистула – в 9%.
– Инсуфициенция на имплантирания меш в тазовото дъно – (2%). При 3 болни се получи идентичен патогенетичен механизъм – инсуфициенцията на меша позволи попадане на чревна бримка между меша и тазовата стена, след което се получава инкарцерация и некроза на червото, следвани от фекално отделяне, маркирано от малкотазовите дренажи.
Лечението е реоперация, която се състои в:
– Резекция на тънкото черво;
– Реконструкция на меш пластиката на тазовото дъно.
Така се стигна до втория начин на имплантиране на меш – поставен свободно да покрива тазовото дъно (Фигура 25.б.). Имплантирахме БАПП. Тогава усложненията бяха:
–Отделяне от тазовата кухина – 25 дни.
– Инфекция на тазовата кухина – в 5%.
– Перинеална фистула – в 3%.
– Илеус и инкарцерации не са наблюдавани.
Въпреки че червата падат в мълкия таз, това се оказа благоприятен модел за поддръжка на тазовото дъно.

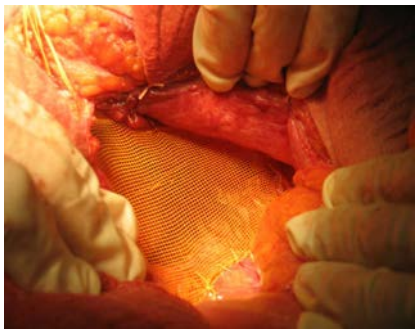

а. б.

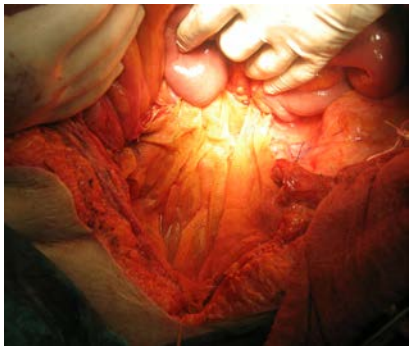

Фигура 25. Имплантиране на меш в малкия таз

Високо на входа на малкия таз Поставен свободно и покрива тазовото дъно

Следващото развитие на имплантирането на меш в малкия таз беше да се поставя малко по площ Проленово платно. То се прикрепва към изхода на малкия таз към фасциални структури като patch и замества отстранените част и от membrana uro-genitalis.
Технически по-лесно е подобен по размер меш да се имплантира откъм перинеалния достъп и отново играе ролята на patch.
При тези два модела се постига надеждна поддръжка на тазовото дъно, отделянето от дренажите е около 10-15 дни, инфекции 2%.

Инфекциите на предната коремна стена през различните години варират между 12 до 25%.

Усложненията свързани с операциите за възстановяване на стомата са :
– Инфекции на коремната стена – 35% – изискват продължително консервативно лечение.
– Постоперативен илеус – 5% – разрешени с консервативно поведение.
– Инсуфициенция на анастомозата за възстановяване на трансверзостомата – при 1болен. В резултат илеус и перитонит, довел до релапаротомия, връщане на трансверзостомата и лапаростома. За щастие с благоприятен изход.
Като усложнение след разширена горна абдоминална хирургия, свързана с операции върху съседни органи, сме определили:
– левостранна субдиафрагмална течна колекция – при 23 болни, от които
– с продължително отделяне – са 15 болни; от тях
– изискващи допълнителен перкутанен дренаж – са били 8.

Редки следоперативни усложнения след дясна или разширена дясна хемиколектомия:
– Лезия на vena mesenterica superior след лимфна дисекция по хода на вената – при 3 болни след нараняване на малки клонове на вената.
Как да се справим с това усложнение?
Ползвали сме хемостатичен прах Aristha и мануална компресия или съдов шев
– Венозна тромбоза, получила се при 1 от тези болни
Инсуфициенция на анастомозата, водеща до формиране на фистула – това е изключително радко и в единични случаи усложнение след дясна хемиколектомия или суб/тотална колектомия.

Интраоперативен морталитет – 0%.
Постоперативен морталитет :
Вътреболничен морталитет – 38 от 434 болни (8,7%) – поради кардио-пулмонарни причини.
Морталитет до 1 месец – 15 болни
Морталитет до 2 месеца – 17 болни
Морталитет до 3 месеца – 12 болни
Морталитет до 4 месеца – 16 болни
Морталитет до 5 месеца – 6 болни
Морталитет до 6 месеца – 6 болни
Морталитет до 12 месеца – 26 болни
Морталитет до 18 месеца – 16 болни

Морталитет до 24 месеца – 32 болни
Морталитет до 30 месеца – 13 болни
Морталитет до 36 месеца – 13 болни

3-годишната преживяемост сме изчислили за 53 болни, оперирани през 2019г. – 16 от 53 болни (32%). В тази група 3-годишната преживяемост за болните в III стадий е 9 от 29 (31%); а при тези в IV стадий е 0% (11 от 11 болни са починали). За 15 болни в I и II стадий 3-годишната преживяемост имат 7 болни (46%).
5-годишната преживяемост сме изчислили за 32 болни, оперирани през 20170г. – 17 от 32 болни (53%). Обаче, 3-годишната преживяемост за оперираните през 2017г е 19 от 32 болни (59%).

Локалните рецидиви при сигмо-ректални карциноми са 18% и се дължат на напреднали тумори.

На Фигура 26. е представена кривата на преживяемостта на 168 болни оперирани за периода 2017 – 2021г.
Вътреболничен морталитет – 19 болни. Така остават 149 болни, които са били изписани.
Преживяемост до 1 месец – 139 болни
Преживяемост до 2 месеца – 128 болни
Преживяемост до 3 месеца – 124 болни
Преживяемост до 4 месеца – 114 болни
Преживяемост до 5 месеца – 112 болни
Преживяемост до 6 месеца – 109 болни
Преживяемост до 12 месеца –100 болни
Преживяемост до 18 месеца – 93 болни
Преживяемост до 24 месеца – 82 болни
Преживяемост до 30 месеца – 78 болни
Преживяемост до 36 месеца – 74 болни
Преживяемост до 48 месеца – 71 болни
Преживяемост до 60 месеца – 62 болни

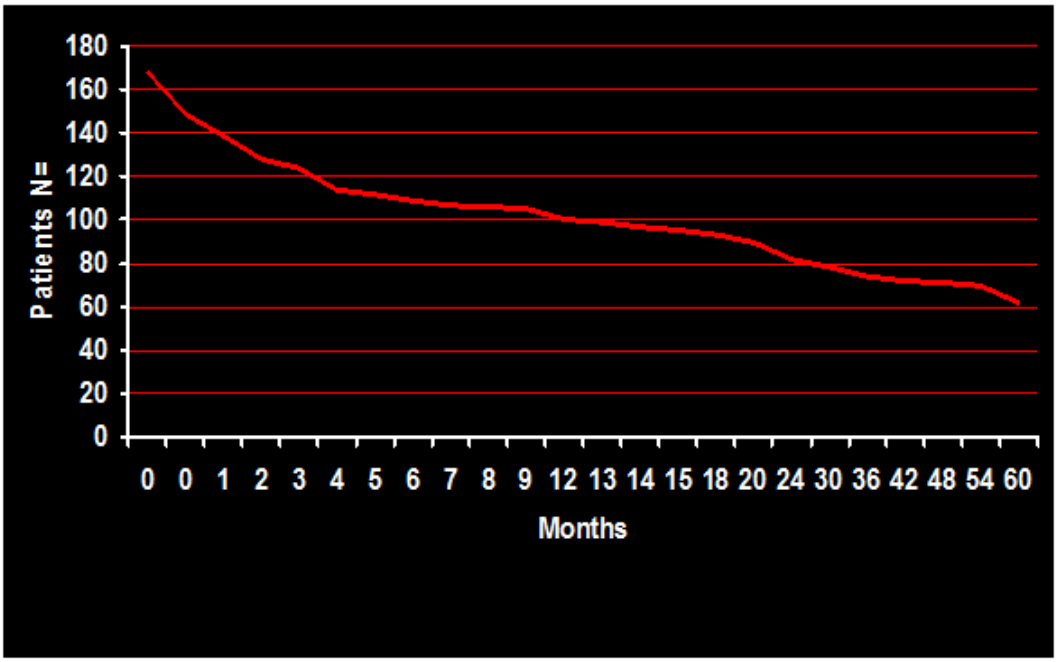

Фигура 26. Преживяемост на болните, оперирани за периода 2017 – 2021г.

Следоперативното наблюдение включва УЗД, КТ, ПЕТ-КТ; ЯМР, маркери CEA и CA19-9, ФКС.
По отношение на COVID-19 следоперативните пневмонии са се увеличили двойно. Повече от половината от болните с предходен COVID-19 са имали следоперативни кардио-пулмонарни усложнения

Обсъждане:
Прави впечатление намаляването на болните в I и II стадий и увеличаването на болните в II и IV стадий. Като разликата между предходните изследвания и настоящото е наистина значителна.
За първия период са TNM I - 26%, II - 36%, III - 26% и IV - 12%.
Зя втория период са TNM I - 11%, II - 26%, III - 41% и IV - 22%
Радикалната хирургия на коло-ректалния рак показва тенденции към разширяване на обема на резекция както по дължина на червото, така и по ширина, като се включват и други групи лимфни възли. Разширените операции (суб/тотални колектомии с анастомоза) намират своето място при обструктивен илеус от сигмо-ректален карцином. Обаче, операцията на Хартман запазва своето значение при болни в илеус.
Напредъкът в адювантната химиотерапия дава възможност и при болните с хепатални метастази да се извършва резекционна хирургия, а при сигмо-ректалните болни да извършваме и анастомози, което значително подобрява качествата на живот.

Въпреки разнообразието от усложнения в колоректалната хирургия, основното, най-важното и най-притесняващото хирурга остава инсуфициенцията на анастомозата.

В проучванията на Mannish Chand ИА според някои автори достига до 12-20%. Mannish Chand систематизира степените на АИ според локализацията на анастомозата [11]:

– анален poach – 4-7%
– коло-ректална и коло-анална – 5-19%
– илео-ректална – 3-7%
– коло-колична – 2-3%
– илео-колична – 1-4%
– ентеро-ентерална – 1-2%

Различни са факторите повлияващи на ИА. Mannish Chand ги определя като :
Предоперативни – обезитас, възраст, ASA статус, нутритивен статус и лъчетерапия и

Интраоперативни – височина от аналното отвърстие; обструктивни или планови условия; приложени стаплери на едно място; напрежение в анастомозата.

Всички автори наблягат върху някои добре известни фактори за извършване на анастомоза и на фактори, свързани със съвременната техника. За да се намали рискът от инсуфициенция на анастомозата, тя трябва да бъдат спазени някои условия и технически аспекти:

– Да се постигне стандартизация в практиката

Най-важно е да има нормално кръвоснабдяване в областта на анастомозата. Да се пази през цялото време a marginalis. Директна визуализация на кървящи ръбове, цвета на тъканите и палпируем пулс.

– Анастомозата трябва да бъда без напражение – tension free. За целта трябва да се мобилизира флексура лиеналис; да се лигиран поотделно близо до мястото на излизане arteria и vena mesenterica inferior.

– Да се избягва кървенето. Необходимо е да се извършва добра хемостаза и да се поставят дренажи.

– Да се минимизира контаминацията. Чрез преоперативно и интраоперативно даване на антибиотици. Механичното почистване на червото чрез препарти и клизми също е от значение.

– Хирургът трябва да знае как се работи със стаплери. Набляга се на оптималната работа със стаплери – да се избягва многократно използване на стаплери на едно място (avoid multiple staple firings).т.е. прецизиране на работата със стаплери. Така трябва да се избягва прекъсването на ректума да се извършва с повече от един стаплер.

– Конструиране на проксимална отбременяваща стома.

– Да се прецизира времето за извършване на операцията спрямо неоадювантната химио-лъчетерапия.

Усилията насочени към ранното доказване на ИА са довели до откриване на някои особености на нивата на прокалцитонин и CRP. Изследването на нивата на прокалцитонин и CRP на 3-тия и 5-тия следоперативен ден са надеждни предиктори за ИА. Повишаването на нивото нивата на прокалцитонин и CRP на 5-тия постоперативен ден има 100% сензитивност и 72% специфичност като предиктор на инсуфициенция на анастомозата [12, 13].

Според изследването на B. D. Stephensen промяната в нивото на CRP надвишаваща 50 mg/l между които и да е постоперативни дни има 85% сензитивност. Промяната в нивото на CRP с повече от 50 mg/l между простоперативни дни 3-ти и 4-ти или 4-

ти и 5-ти има висока специфичност от 96-97% и висока вероятност за инсуфициенцшия, изискваща интервенция [14].
Според необходимостта от извършване на интервенция съществуват няколко степени на инсуфициенция на анастомозата след RRA.
Степен 1 – Не е необходима интервенция.
Степен 2 – Необходима е медикаминтозна или рентгенова интервенция, но не реоперация.
Степен 3 – Необходима е реоперация.
(Nuh N Rahbari 2010; Eun Park 2018) [15, 16].

Инсуфициенция на анастомозата след RRA води до увеличен морбидитет и морталитет в сравнение с болните без инсуфициенция. При сравняване на данните за нивата на рецидивите, съществуват значителни разлики между болните със ИА и без ИА по отношение на общите (Таблица 4), локалните (Таблица 5) и далечните рецидиви (Таблица 6).

	със ИА	без ИА
Eberhardt – colon 09	17,8%	17,7%
Eberhardt – rectum 09	28,5%	15,7%
Jung 08	37,1%	19,4%
Law 07	53,8%	27,0%

Таблица 4. Общи рецидиви [17, 18, 19].
Според Eberhardt инсуфициенция на анастомозата при болни с резекция на колона не повлияват 5-годишната преживеямост и рецидивите. Обаче, инсуфициенцията на анастомозата при ректален карцином се свързва с увеличен морталитет, увеличени общи и локални рецидиви.

	със ИА	без ИА
Branagan 05	19.0%	9,8%
Eberhardt – colon 09	8,8%	2,8%
Eberhardt – rectum 09	11,0%	5,0%
Kim 15 – Stage II	20,0%	0,6%
Kim 15 – Stage III	59,4%	9,1%
Law 07	12,9%	5,7%
Merkel 02	22,0%	12,5%

Таблица 5. Локални рецидиви [17, 19, 20, 21. 22].

	със ИА	без ИА
Kim 15 – Stage II	0,0%	23,0%
Kim 15 – Stage III	29,3%	40,6%
Law 07	48,4%	22,6%

Таблица 6. Далечни рецидиви [19, 21].

Съществуват различия в нивата на инсуфициенция на анастомозата след RRA съобразно вида на конструираната анастомоза. Според предходните наши проучвания след Т-Т инсуфициенции е имало при средно 13,7% (14%). В различните наши проучвания при анастомоза със стаплер нивата на ИА варират от 16% до 19%; при анастомоза на ръка

нивата на ИА варират от 11% до 19%. В по-ранни серии нивата на ИА варират са били 16% при анастомоза със стаплер и 11% на ръка. В по-късните серии след стаплер са били 11%, а на ръка 19%. Според друго старо наше проучване инсуфициенциите след L-T анастомоза по Baker са били 4,7% (5%). Точно смесването на данните от T-T и L-T довежда до резултата 11% инсуфициенции след анастомоза със стаплер, а анастомозите извършени на ръка остават да бъдат само коло-аналните.

През последните 5 години при висок и среден ректален карцином сме извършвали само L-L анастомоза (L-T в единични случаи). Инсуфициенциите след L-L анастомоза са 1 % в случаите със протективна стома и 4 % в случаите без протективна стома. При наличието на протективна стома ИА има бедна илил дори никаква симптоматика предвид пълното прекъсване на пасажа дистално от стомата.

Ултраниските RRA извършваме с абдомино-трансанален достъп и коло-анална анастомоза на ръка винаги с протективна стома. Инсуфициенциите в тези случаи се дължат на некротични промени в областта на анастомозата, вследствие на лошо кравоснабдяване. За съжаление при пълна некроза на една такава анастомоза, въпреки протективната стома се получава тазов сепсис и единственото спасително решение е ампутацията на ректума, което ни се е наложило само при 2 болни за периода 2001-2010г и при 2 болни за периода 2013-2021г.

Илюстрираната на Фигура 27. техника, която е широко разпространена в Западна Европа , не сме прилагали и имаме критика към нея, поради вероятното припокриване на стаплери, което считаме, че трябва да се избягва.

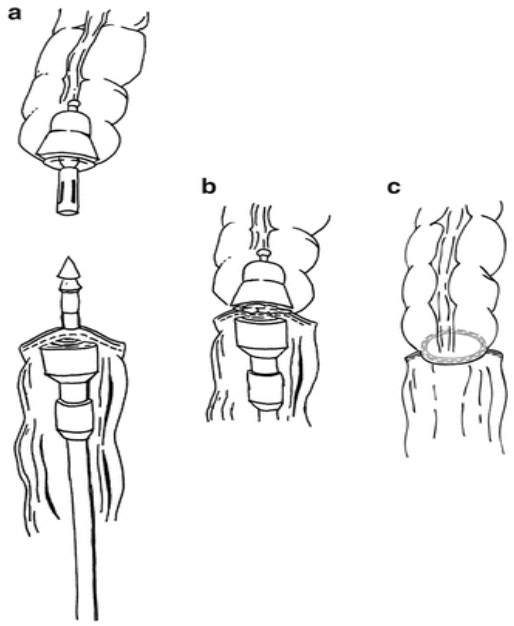

Фигура 27.

Разширяването на възможностите за извършване на ниски RRA води до намаляване на броя на стомираните, но и увеличава потенциала за постоперативен морбидитет. Спрямо предходния период на проучване, ние сме променили 1/ Техниката на извършване на ректалните анастомози - L-L и понякога L-T, спрямо преди това T-T. 2/ Тактиката за извеждане на протективна стома – във всички случаи на ниски и ултраниски предни резекции и при болни в субилеус. Преди сме извеждали самопри формиране на

високодебитна или дълготрайна фистула, или при септични усложнения 3/ Техниката за извеждане на протективна стома – предпочитаме трансверзостома, която се конструира за пълно прекъсване на пасажа.

На Фигура 28. сравняваме трите вида анастомози според получените инсуфициенции – най-малкият процент инсуфициенции е предимство

>

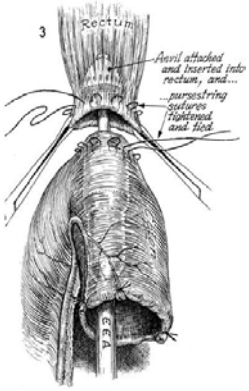

>

L-L (4%) > L-T (4,7%) > T-T (13,7%)

Фигура 28.

Използването на отбременяваща стома е противоречиво. Отноно видът на стомата също има противоречия – илеостома срещу колостома. Стомата намалява ИА и нивата на реоперации; и смегчават тежестта на симптоматиката на инсуфициенция на анастомозата. И както твърди KD Hatch в своето проучване от 1990г нищо не показва, че протективната (временната) колостома подобрява нивата на зарастване на ниските ректални анастомози [10]. Възстановяването на стомата е процедура, която сама по себе си може да стане източник на нов морбидитет вкл инсуфициенция и в редки случаи – морталитет. По литературни данни морбидитетът свързан със стомата достига до 30%. Ние имаме малко усложнения по този показател.

Другите усложнения освен ИА след колоректална операция също не трябва да бъдат подценявани, защото сами по себе си те могат да провалят една блестящо извършена дебелочревна операция.

Лезиите на уретер, уретра или пикочен мухур са свързани с отстраняване на карцином, инфилтриращ тези органи. И по-точно водят до усложнено протичане на следоперативния период, отколкото да бъдат наречени усложнения. Те се и проява на това, което наричаме усложнен колоректален карцином. т.е. Нашите действия целенасочено са довели до тези лезии с оглед постигането на R0 резекция.

За периода на проучване имаме значителна промяна в преживяемостта – и то с тенденция към значително намаление – в сравнение с периода 2001-2010г. Така 3-годишната преживяемостта е 32% спрямо 69% от предишното проучване.

Това се дължи основно на промяната в стадия на туморите, които оперираме. В стадий III са 41% спрямо 26% в предходното проучване. В стадий IV са 22% спрямо 12% от предходното. В стадий I са 11% спрямо предходното. В последните 2 години трябва да се има предвид и COVID инфекцията.

По-високата вътреболнична смъртност 8,7% спрямо 5% отдаваме отново на повишения брой болни в стадий III и IV, на кардио-пулмоналните причини, а в последните 2 години и на COVID инфекцията. По-високата смъртност в рамките на 1 и 2 месеца, а и до 6 месеца отново обясняваме с по-високия стадий на заболяването и COVID инфекцията.

Изводи:
Ние поддържаме радикалната хирургия на коло-ректалния рак – разширена чревна резекция и лимфна дисекция. Това допринася до увеличаване на преживяемостта.
Предпочитаме използването на стаплери при ниски карциноми на ректума.
Промените в техниката за извършване на ректалните анастомози, тактиката и техниката за извеждане на протективна стома, и методите за реконструкция на тазовото дъно, доведоха до намаляване на усложненията в колоректалната хирургия.
По отношение на COVID-19 следоперативните усложнения като цяло са нарастнали.

Литература:

1. Hohenberger W, Weber K, Matzel K, et al. Standardized surgery for colonic cancer: complete mesocolic excision and central ligation--technical notes and outcome. Colorectal Dis 2009;11:354-364; discussion 355-64.

2. Димитров В. Аноректални и чревни тумори, диагностика и личиние. 2002.

3. Heald, RJ , A new approach to rectal cancer. Br J Hosp Med (Lond) 1979;22:277–81

4. Heald RJ, Husband EM, Ryall RD. The mesorectum in rectal cancer surgery--the clue to pelvic recurrence? Br J Surg. 1982;69:613–616.

5. Heald RJ, Ryall RD. Recurrence and survival after total mesorectal excision for rectal cancer. Lancet. 1986;1:1479–1482.

6. Husain A, Teng N. Pelvic exenteration. eMedicine. January 31, 2003

7. Wydra D. Emerich J. Sawicki S. Ciach K. Marciniak A. Major complications following exenteration in cases of pelvic malignancy: a 10-year experience. World Journal of Gastroenterology. 12(7):1115-9, 2006 Feb 21.

8. Wydra D. Emerich J. Ciach K. Sawicki S. Marciniak A. The role of pelvic exenteration for treatment of pelvic malignancy--a nine-year experience. European Journal of Gynaecological Oncology. 26(4):418-22, 2005.

9. Penalver MA; Angioli R; Mirhashemi R; Malik R. Management of early and late complications of ileocolonic continent urinary reservoir (Miami pouch). Gynecol Oncol. 1998; 69(3):185-91.

10. Hatch KD; Gelder MS; Soong SJ; Baker VV; Shingleton HM. Pelvic exenteration with low rectal anastomosis: survival, complications, and prognostic factors. Gynecol Oncol. 1990; 38(3):462-7.

11. Chand, M , Heald, RJ , Laparoscopic rectal cancer surgery. Br J Surg 2011;98:166–7.

12. Ahmet Rencuzogullari 1, Cigdem Benlice, Michael Valente, Maher A Abbas, Feza H Remzi, Emre Gorgun. Predictors of Anastomotic Leak in Elderly Patients After Colectomy. Dis Colon Rectum. 2017 May;60(5):527-536.

13. Alvaro Garcia-Granero , Matteo Frasson, Blas Flor-Lorente, Francisco Blanco, Ramon Puga, Arturo Carratalá, Eduardo Garcia-Granero. Procalcitonin and C-reactive protein as early predictors of anastomotic leak in colorectal surgery: a prospective observational study. Dis Colon Rectum. 2013 Apr; 56(4):475-83.

14. B. D. Stephensen, F. Reid,S. Shaikh,R. Carroll,S. R. Smith,P. Pockney. C-reactive protein trajectory to predict colorectal anastomotic leak: PREDICT Study. BJS. December 2020. Volume107, Issue13. Pages 1832-1837

15. Nuh N Rahbari 1, Jürgen Weitz, Werner Hohenberger, Richard J Heald, Brendan Moran, Alexis Ulrich, Torbjörn Holm, W Douglas Wong, Emmanuel Tiret, Yoshihiro Moriya, Søren Laurberg, Marcel den Dulk, Cornelis van de Velde, Markus W Büchler. Definition and grading of anastomotic leakage following anterior resection of the rectum: a proposal by the International Study Group of Rectal Cancer. Surgery. 2010 Mar;147(3):339-51.

16. Eun Jung Park, Jeonghyun Kang, Hyuk Hur, Byung Soh Min, Seung Hyuk Baik, Kang Young Lee, Nam Kyu Kim. Different clinical features according to the anastomotic leakage subtypes after rectal cancer surgeries: contained vs. free leakages. Medicine. Plos One. December 2018.

17. Joshua M Eberhardt 1, Ravi P Kiran, Ian C Lavery. The impact of anastomotic leak and intra-abdominal abscess on cancer-related outcomes after resection for colorectal cancer: a case control study. Dis Colon Rectum. 2009 Mar; 52(3):380-6.

18. Sang Hun Jung 1, Chang Sik Yu, Pyong Wha Choi, Dae Dong Kim, In Ja Park, Hee Cheol Kim, Jin Cheon Kim. Risk factors and oncologic impact of anastomotic leakage after rectal cancer surgery. Dis Colon Rectum. 2008 Jun;51(6):902-8.

19. Wai Lun Law 1, Hok Kwok Choi, Yee Man Lee, Judy W C Ho, Chi Leung Seto. Anastomotic leakage is associated with poor long-term outcome in patients after curative colorectal resection for malignancy. Gastrointest Surg. 2007 Jan;11(1):8-15.

20. Branagan G, Finnis D; Wessex Colorectal Cancer Audit Working Group. Prognosis after anastomotic leakage in colorectal surgery. Dis Colon Rectum. 2005 May;48(5):1021-6.

21. Ik Yong Kim, Bo RaKim, Young Wan Kim. The impact of anastomotic leakage on oncologic outcomes and the receipt and timing of adjuvant chemotherapy after colorectal cancer surgery. International Journal of Surgery. Volume 22, October 2015, Pages 3-9.

22. S. Merkel, W. Y. Wang, O. Schmidt, O. Dworak, CH. Wittekind, W. Hohenberger, P. Hermanek. Colorectal Disease. Locoregional recurrence in patients with anastomotic leakage after anterior resection for rectal carcinoma. 12 January 2002.

23. Wheeless CRJr. Atlas of Pelvic Surgery, Third edition. Williams & Wilkins; 1997.

ДЪЛБОКА ВЕНОЗНА ТРОМБОЗА ПРИ БОЛНИ С ОБЕМНИ ТАЗОВИ КАРЦИНОМИ.

Кристиан А. Петков [1], Костадин К. Зарков [1], Цанко Н. Цанков [2], Ванина А. Казалиева[1], Гергана И. Петрова[2] , Борил Петров[3].

1 – Първо хирургично отделение, МБАЛ "Княгиня Клеменита", София, България, 2 – Второ хирургично отделение, МБАЛ "Княгиня Клеменита", София, България, 3 – МБАЛ "Княгиня Клементина", София, България

Кореспондиращ автор – Кристиан Петков

0878 190 876

christian_petkov@yahoo.com

София 1407, Лозенец, ул Козяк 17, блок 4, вх 1, ет 6, ап 16

Резюме

Въведение

Дълбоката венозва тромбоза (ДВТ) е често усложнение при раково болните.
ДВТ може да е резултат на:
1/ коагулационни нарушения, травма и т.н.;
2/ свързана с рак, поради :
–коагулационни нарушения или в хода на химиотерапия.
–обемен тазов карцином (ОТК).

Цели

Да проучим ДВТ при болни с ОТК–произход, ход и лечение, морталитет.
Да поставим въпроси за поведението и преживяемостта при тези болни.

Материали и методи

Анализираме всички малигноми за 2017-2021г., лекувани в Първо и Второ хирургично отделения в болницата, имащи връзка с ДВТ. ОТК групата е част от всички болни с ДВТ, свързана с рак. ОТК са рецидивни или първични гинекологични, ректални, уринарни карциноми или метастатични тазови или ингвинални възли.

Резултати

Анализираме общо 1013 ДВТ болни. Свързаните с карцином ДВТ болни са 28%. ОТК групата включва 16% от всички ДВТ болни и 55% от свързаните с карцином болни. Представяме лист на всички малигноми на свързаните с карцином ДВТ болни, имащи предходна операция.
Отговор на лечението при ОТК болните с ДВТ–никакъв или слаб-75%; частичен-25%.
Смъртност за ОТК болните: вътреболнична 27%; до 30 дни-45%, което общо е 73%; до 2 месеца-15%; до 4 месеца -12%. Другите свързаните с рак ДВТ преживяват 6 или повече месеца.
Няма данни за увеличение на ДВТ болните след COVID-19.

Обсъждане и Изводи

Обработването на ДВТ болните винаги трябва да постави някои въпроси: Това свързана с рак ДВТ ли е? Има ли наличен или персистиращ тумор? Това ОТК ли е или не ?
ОТК са 55% от свързаните с рак ДВТ. Смъртността 73% за ОТК болните (вътреболнична; до 30 дни) е резултат на раковата прогресия. Антикоагулантната терапия не е особено ефективна при ДВТ поради ОТК.
Слабият или никакъв терапевтичен отговор и смъртността в резултат на раковата прогресия отварят въпросите за промяна на терапевтичнаите стратегии при ОТК болни с ДВТ. Повече въпроси, отколкото отговори.

Ключови думи - дълбока венозва тромбоза; обемен тазов карцином; смъртност

DEEP VEIN THROMBOSIS IN BULKY PELVIC CANCER PATIENTS

Christian A. Petkov [1], Kostadin K. Zarkov [1], Tsanko N. Tsankov [2], Vanina A. Kazalieva[1], Gergana I. Petrova[2], Boril Petrov[3]

1 – First Surgical Department, General Hospital "Princess Clementine", Sofia, Bulgaria
2 – Second Surgical Department, General Hospital "Princess Clementine" , Sofia, Bulgaria
3 – General Hospital "Princess Clementine" , Sofia, Bulgaria

Corresponding Author

Dr. Christian A. Petkov

email:christian_petkov@yahoo.com

Abstract

Introduction

Deep venous thrombosis (DVT) is common complication for cancer patients.

DVT might be result of:

1/ coagulation disorders, trauma etc.;

2/ cancer related, due to :

–coagulation disorders or in course of chemotherapy.

–bulky pelvic cancer (BPC).

Purposes:

To study DVT in patients with BPC – origin, course and therapy, mortality.

To set questions about management and survival of these patients.

Materials and methods:We analyse all malignancies for 2017-2021, treated in First and Second Surgical departments of our hospital, found related with DVT. BPC group is a portion of all cancer related DVT patients. BPC are relapse or primary gynecologic, rectal, bladder cancers or metastatic pelvic or inguinal nodes.

Results: We analyse totally 1013 DVT patients. Cancer related DVT patients were 28%. The BPC group comprises 16% of all DVT patients and 55% of cancers related patients. We present list of malignancies of cancer related DVT patients having prior surgery. Response to therapy in BPC patient with DVT–no or poor-75%; partial-25%. Mortality for BPC patients: in-hospital 27%; within 30 days-45% which is totally 73%; within 2 months-15% and within 4 months-12%. The other cancer related DVT survived 6 or more months. No data for DVT patients increase after COVID-19.

Discussion and Conclusions The work up of a DVT patient always should set some questions – Is this a cancer related DVT ? Is there any present or persisting tumor ? Is this BPC or not ? BPC are 55% of cancer related DVT. Mortality 73% of BPC patients (in-hospital; within 30 days) is due to cancer progression The anticoagulant therapy is not very effective for DVT due to BPC. The low or no therapy response and mortality due to cancer disease progression open questions for changing the therapy strategies of BPC patient with DVT. More questions than answers

Key words - deep venous thrombosis; bulky pelvic cancer; mortality

Въведение

Дълбоката венозна тромбоза (ДВТ) е често усложнение при раково болните. В нашата страна ДВТ се диагностицира от съдови хирурзи или ангиолози – чрез Доплерова ултрасонография. Но по-нататъшното консервативно лечение се провежда в общохирургично отделение.

Терапията на ДВТ (в нашето отделение и другаде в България) рутинно започва според препоръките на съдовия хирург с Heparin 30 000 – 40 000 IU или ниско-молекулярен хепарин (НМХ) в някои случаи. След това се дава Sintrom, който се продължава в дома. Новите орални антикоагуланти (НОАК) – като Rivaroxaban, Dabigatran и др – се ползват в нашата страна, но се изисква терапията да започне с Heparin или НМХ.

Болните с ДВТ имат оток на долния крайник – обиколката бедрото и подбедрицата се различават от тези на другия крак. Отговорът на терапията клинически се манифестира с намаляване на отока. Доплерова ултрасонография се извършва, за да се докаже реканализация на тромба.

Литературен преглед

Дълбоката венозна тромбоза (ДВТ) представлява кръвен съсирек, който се формира вътре в дълбоките вени, обикновено на крака, но може да се появи и във вените на ръката, в мезентериалните или церебралните вени [1,2, 3].

Честота и разпространеност: Понякога ДВТ протича безсимптомно и затова честотата и разпространеността често не са дооценени. Сега се счита, че годишната честота на ДВТ е 80 случая на 100 000 души; с разпространеност на ДВТ на долните крайници от 1 случай на 1000 души. Годишно в САЩ повече от 200 000 души развиват венозни тромбози, като от тях 50 000 се усложняват с белодробен емболизъм [4, 5, 6].

Възраст: Рискът от ДВТ нараства с възрастта, най-често явяваща се след 40 години.

Пол: Няма консенсус дали честотата на ДВТ има връзка с пола.

Етническа принадлежност: Има данни от САЩ, че има увеличена честота на ДВТ и усложнения при афраомериканци и бели хора в сравнение с испаноговорящи и азиатци.

Свързани заболявания: В болниците, най-често свързаните заболявания са малигнените заболявания, застойната сърдечна недзостатъчност, обструктивната белодробна болест и болните претърпяващи операция.

Прогноза: Много ДВТ ще се разградят без усложнения. Постфлебитна болест се явява при 43% до две години след ДВТ (30% лека; 10% средна и 3% тежка). Рискът от рецидив при ДВТ е висок – до 25%. Смъртността след ДВТ е 6% и след белодробен емболизъм е 12% в рамките на 1 месец от диагнозата. Раннат смъртност след венозен тромбоемболизъм е силно асоциирана с такива прояви като белодробен емболизъм, напреднала възраст, малигнени тумори и придружаващо сърдечно-съдово заболяване.

Цели

Да се проучи ДВТ при болните с обемни тазови карциноми (ОТК) – произход, протичане и терапия.

Да се поставят въпроси относно терапевтичното поведение и преживяемостта при тези болни.

Материали и методи

В нашата практика сме забелязали, че в зависимост от причината и произхода на ДВТ, болните попадат в следните категории :

1/ Коагулационни нарушения, травма и т.н.;

2/ Свързана с рак, поради :

коагулационни нарушения при раково болни без компресия върху тазовите органи или в хода на химиотерапия.

обемен тазов карцином (ОТК), оказващ компресия върху тазовите органи и съдове.

Обемните тазови карциноми (ОТК) са рецидивни или първични гинекологични, ректални, уринарни карциноми или метастатични тазови или ингвинални възли.

За 2017-2021г в Първо и Второ хирургични отделения на МБАЛ “Княгиня Клеменита”, София са били лекувани общо 1013 болни с ДВТ.

Представяме всички малигнени тумори в нашата практика за 2017-2021г, които са били свързани с ДВТ.

Представяме всички от тези карциноми свързани с ДВТ, които са имали предходна операция.

Част от тях са Обемните тазови карциноми (ОТК).

Резултати:
Разпределението на всичките 1013 болни с ДВТ, лекувани в Първо и Второ хирургични отделения за периода 2017-2021г, според отделение и година на постъпване, е дадено на Таблица 1.

	I Хирургично Отделение	II Хирургично Отделение
2017г	110	98
2018г	104	96
2019г	115	143
2020г	51	112
2021г	76	108
Общо	456	557

Таблица 1.

На Таблица 2 са представени болните с ДВТ за 2017-2021г, като са разпределени в две групи – Групата Свързани с рак ДВТ и Групата с ОТК.

	2017 - 2021
Болни с ДВТ:	1013
- Свързани с рак ДВТ	184
- Обемните тазови карциноми от тези са:	70

Таблица 2.

Графично резултатите от Таблица 1 са представени на Фигура 1.

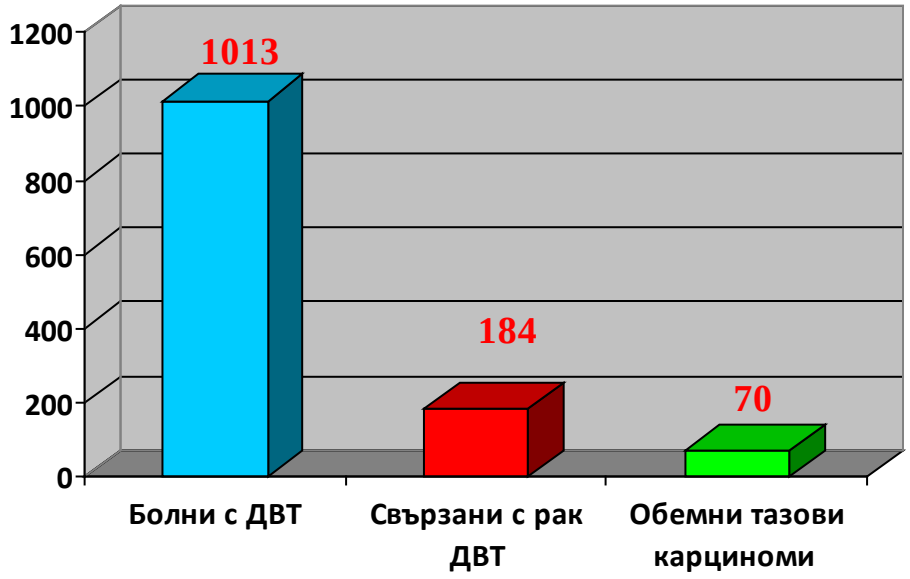

Фигура 1.

На Фигура 2 са представени Свързаните с рак ДВТ като част от всички 1013 болни с ДВТ. На Фигура 3 са представени обемните тазови карциноми с ДВТ като част от всички 1013 болни с ДВТ.

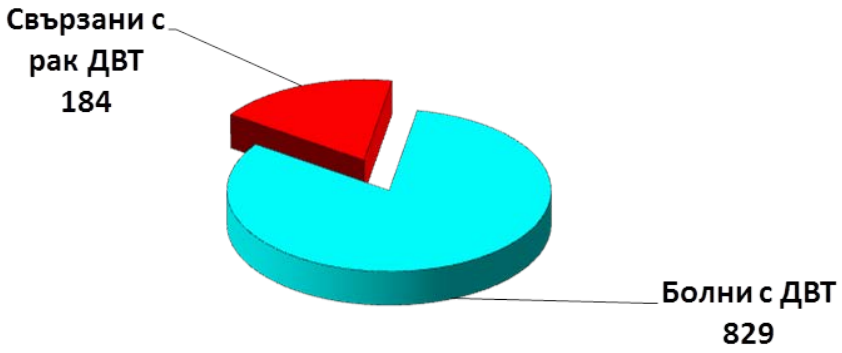

Фигура 2.

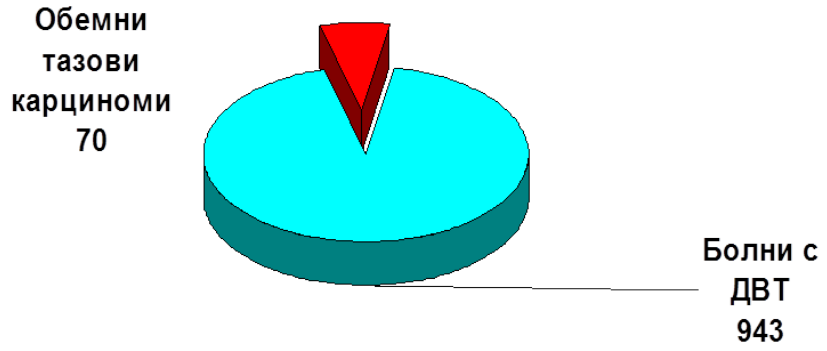

Фигура 3.

Свързаните с рак ДВТ – 184 болни – включват Групата с Обемните тазови карциноми и други свързани с рак болни с ДВТ. Групата на Обемните тазови карциноми с ДВТ са 70 болни (38%), а други свързани с рак болни с ДВТ са 114 (62%), както се вижда на Фигура 4.

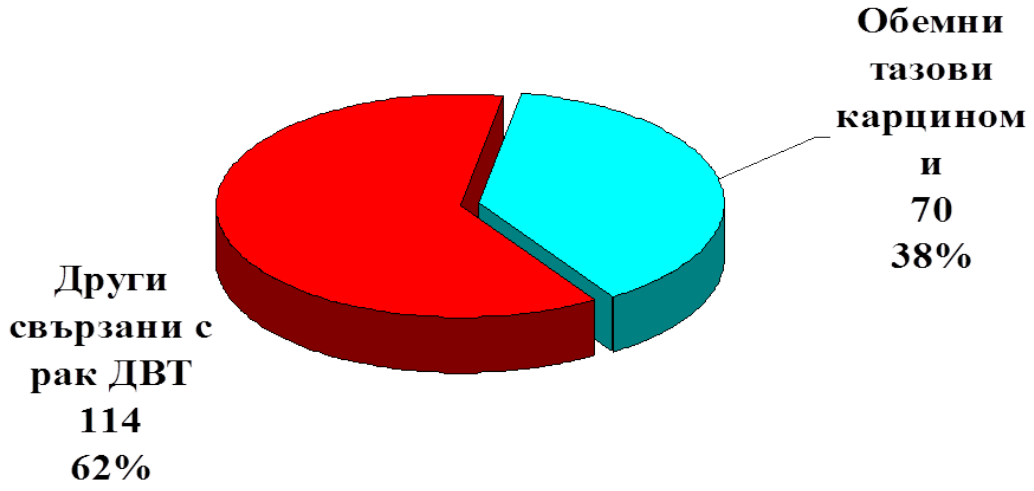

Фигура 4.

Отокът на крака при ОТК болните с ДВТ е забележителен – обиколката на крайника е по-голяма с 10cm или повече в сравнение с другия крак.
Отговор на лечението при ОТК болните с ДВТ :

- никакъв или слаб - 75%
- частичен - 25%

Таблица 3 представя листа на всички малигнени тумори свързани с ДВТ в нашата практика за 2017 – 2021г (Тип Карцином) и онези, които са имали предходна операция :

Малигнени тумори свързани с ДВТ за 2017 – 2021г		
Вид карцином	с ДВТ за 2017 - 2021	Предходна операция
Анален	1	-
Колон	19	13
Ректум – Hartmann	3	2
Ректум – Miles	4	4
Ректум – RRA	5	5
Ректум - неопериран	1	-
Ендометриален	15	12
Цервикален	10	10
Овариален	6	6
Панкреас	12	6
Жлъчен мехур	1	1
Стомах	5	4
Езофаг	1	1
Сарком на фемора	1	1
Пикочен мехур	16	15
Бъбрек	4	3

Простата	16	11
Гърда	15	12
Белодробен	16	5
Ларингеален	4	3
Лимфома	6	1
Левкоза	2	-
Мултиплен миелом	3	-
Паротиден	1	1
Кожен	2	2
Глиобластом мозък	3	3
Криптогенен	1	-

Таблица 3.

За някои болни с тазови карциноми, след като е приключено лечението за ДВТ със забележим отговор на терапията, беше извършена палиативна хирургия.

Клиничната триада от оток на крака, уринарна обструкция (обструктивна уропотия) и болка в крака е индикация за разпространения на малигнената болест до тазовата стена – тогава съдовите и нервните структури са ангажирани заедно с тазовата стена. Това също е индикация, че цялостно отстраняване на тумора не е възможно (Amreen Husain; Nelson Teng) [7, 8].

В нашата практика ние сме се опитвали да оборим това твърдение, но никага не сме успяли да извършим цялостно отстраняване на тумора, когато е имало наличен оток на крак.

Когато цялостно отстраняване на тазовия карцином не е възможно, при някои случаи е възможно да се извърши палиативна резекция с цел облекчаване на някои непреодолими симптоми на рака – такива като кървене, разпад на тумора и образуване на абсцес и т.н. При този случаи част ина тумора остават, инфилтрирайки тазовата стена и илиачните съдове.

За 2017 – 2018г сме извършили палиативна хирургия при 4 ОТК болни след лечението за ДВТ.
Какъв беше резултатът от палиативна хирургия ?
– тази процедура довежда до декомпресия на дълбоките вени и едемът на крака намалява – при 3 болни.
Каква беше преживяемостта след тази палиативна хирургия ?
– 1 болен вътреболнична смъртност;
– 3 болни преживяха по-малко от един месец.
Тази палиативна хирургия също така постига приемлива венозна декомпресия с намаляване на отока на крака. По-късно с растежа на остатъчния тумор венозната компресия и отокът на крака ще се възвърнат.

Смъртността (морталитетът) за 70 болни с обемни тазови карциноми е : вътреболнична 22%; до 30 дни – 49%, което общо е 71%; до 2 месеца – 18%; до 4 месеца –21%. Данните са представени на Таблица 4.:

Смъртност за 70 болни с ОТК	
Вътреболнична	15 (22%) 71% 34 (49%)
до 30 дни	
до 2 месеца	13 (18%)
до 4 месеца	15 (21%)

Таблица 4.

Графичният израз на данните от Таблица 3 са представени на Фигура 5 и Фигура 6.

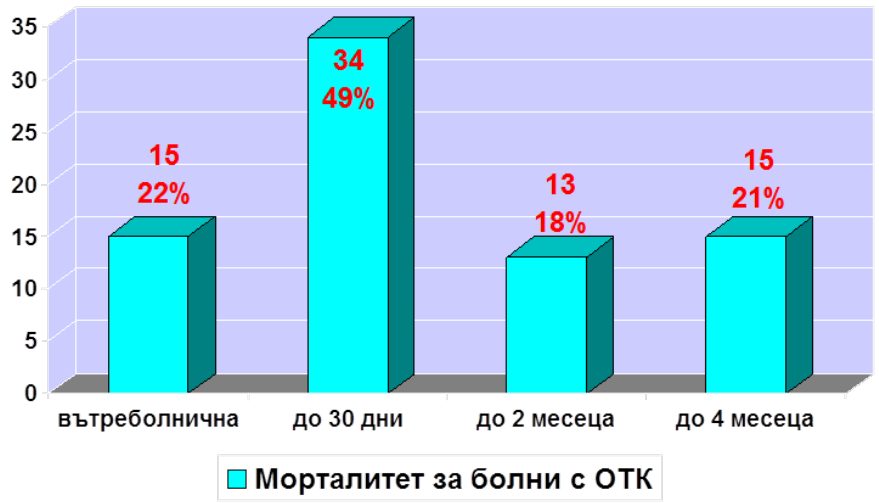

Фигура 5.

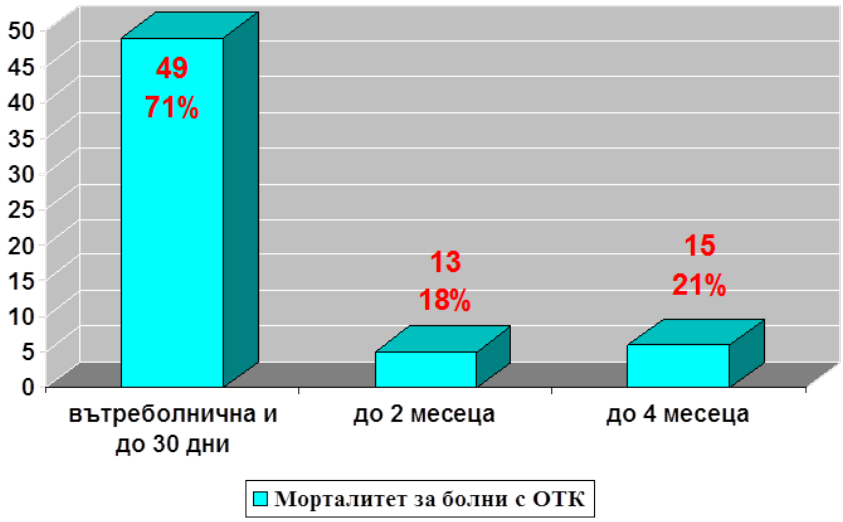

Фигура 6.

Другите свързани с рак ДВТ – 114 от 184 болни – преживяват 6 или повече месеца.
След анализиране на данните от Таблица 1, по отношение на приема в нашата болница, става ясно, че броят на болните с ДВТ не се е повишил или дори променил, от появата на COVID-19. По-ниският брой приети ДВТ болни през 2020г и 2021г се дължи на затварянето на Първо Хирургично Отделение, във връзка с COVID-19.

Обсъждане
Обработването на болните с ДВТ винаги трябва да постави някои въпроси:
Това свързана с рак ДВТ ли е?
Свързаните с рак болни с ДВТ – всички трябва да бъдат изследвани за наличие на тумор и поставят въпроса – Има ли наличен нов или персистиращ тумор?
Свързаните с рак болни с ДВТ с наличен тумор отначало поставят въпроса – Това ОТК ли е или не ?

Въпроси относно домашната терапия за болните със свързани с рак ДВТ :
Болните с ДВТ продължават с домашна терапия – Sintrom или някой от новите орални антикоагуланти (НОАК).
Каква терапия да се даде за дома на болните със свързани с рак ДВТ?
Ако сме сигурни, че няма персистиращ тумор – пероралната терапия е О.К.
Свързаната с рак ДВТ се явява често в хода на химиотерапия, при което възникват още въпроси:
Пероралната терапия или ниско-молекулярен хепарин (НМХ)?
Кога да се възстанови химиотерапията?
Това зависи от два фактора – туморът и дълбоката венозна тромбоза:
По отношение на наличието на тумор – може да бъде цялостно отстранен, персистиращ или в прогресия.
По отношение на ДВТ – трябва да се оцени клиничният и Доплеров отговор на терапията.
Накрая зависи и от необходимостта да се възстанови химиотерапията. Бихме препоръчали възстановяването на химиотерапията да се осъществи при покритие с ниско-молекулярен хепарин (НМХ).

Какво относно ОТК, предизвикващи ДВТ?
Обемните тазови карциноми предизвикват дълбока венозна компресия, стаза и тромбоза, което се отличава от другите ДВТ.
ДВТ, която се явява в хода на един тазов карцином може да бъде възприета като признак на прогресия на рака към терминален стадий. Персистираща компресия – персистиращ едем.
Парентералната антикоагулантна терапия не е особено ефективна при ДВТ поради ОТК. Палиативна хирургия, когато е възможна, постига приемлива венозна декомпресия с намаляване на отока на крака. Но с растежа на остатъчния тумор венозната компресия ще се възвърне, а така и отокът на крака.
Така отново достигаме до въпроса – Каква домашна терапия да дадем на болен с ОТК и ДВТ? Онколозите казват – Консултирай се с ангиолог. Ангиолозите казват – Консултирай се с онколог.
Наркотичните аналгетици могат да бъдат предвид като палиация на болката при болни в терминалните стадии.

Изводи
В тези изследвани болни ОТК са 38% от свързаните с рак ДВТ.
Морталитетът (вътреболничен и до 30 дни) е 71% и се дължи на раковата прогресия.
Слабият или никакъв терапевтичен отговор и смъртността в резултат на раковата прогресия отварят въпросите за промяна на терапевтичнаите стратегии при ОТК болни с ДВТ.
Необходимо ли е винаги да има антикоагулантна терапия?
Или наркотичната аналгезия ще бъде по-доброто за терминалните стадии на малигненото заболяване?
Повече въпроси, отколкото отговори.

Литература

1. Parker K, Thachil J. The use of direct oral anticoagulants in chronic kidney disease. Br J Haematol. 2018 Oct;183(2):170-184.
2. Naringrekar H, Sun J, Ko C, Rodgers SK. It's Not All Deep Vein Thrombosis: Sonography of the Painful Lower Extremity With Multimodality Correlation. J Ultrasound Med. 2019 Apr;38(4):1075-1089.
3. Seifi A, Dengler B, Martinez P, Godoy DA. Pulmonary embolism in severe traumatic brain injury. J Clin Neurosci. 2018 Nov;57:46-50.
4. Hansen AT, Juul S, Knudsen UB, Hvas AM. Low risk of venous thromboembolism following early pregnancy loss in pregnancies conceived by IVF. Hum Reprod. 2018 Oct 01;33(10):1968-1972.
5. Sharif S, Eventov M, Kearon C, Parpia S, Li M, Jiang R, Sneath P, Fuentes CO, Marriott C, de Wit K. Comparison of the age-adjusted and clinical probability-adjusted D-dimer to exclude pulmonary embolism in the ED. Am J Emerg Med. 2019 May;37(5):845-850.
6. Delluc A, Le Mao R, Tromeur C, Chambry N, Rault-Nagel H, Bressollette L, Mottier D, Couturaud F, Lacut K. Incidence of upper-extremity deep vein thrombosis in western France: a community-based study. Haematologica. 2019 Jan;104(1):e29-e31.
7. Husain A, Teng N. Pelvic exenteration. eMedicine. January 31, 2003.
8. Teng N. Pelvic Exenteration. eMedicine. March 2011.

МАМОГРАФСКА ПЛЪТНОСТ – МЕТОДИ ЗА ИЗМЕРВАНЕ И КЛИНИЧНО ЗНАЧЕНИЕ.

Георги Т. Байчев[1], Васил Д. Йорданов[1], Теодор Н. Бадаров[1], Александра К. Димитрова[1], Сабрина Б. Амири[1], Ненанд Цоневски[1]

1 Клиника „Гръдна хирургия“ – ВМА-София

Автор за кореспонденция: Георги Т. Байчев; тел: 0888537985; e-mail: baitchev@gmail.com

Резюме

Плътността на млечната жлеза е независим рисков фактор, който оценява съотношението между рентгенологично плътните съединителна и епителна тъкан спрямо мастната тъкан. Тя дава важна информация по отношение на оценката на риска и прогнозиране развитието на карцином на гърдата.

Цел на настоящото проучване е да се сравнят различни методи за оценка на мамографската плътност.

Материали и методи: обект на проспективно проучване са 94 пациентки, доказани с дигитални мамографии и лекувани в Клиника „Гръдна хирургия“ на ВМА-София за периода 2018-2020 година. Първоначално плътността е оценявана според аналоговата скала на Ansel Adams за сивия цвят, а след това изследването е провеждано с програмите Image J и Adobe Photoshop CS6. Мамографската плътност е категоризирана според указанията на ACR – BI-RADS от D_1 до D_4, съответно: D_1 <25% плътна тъкан; D_2 – от 25% до 50%; D_3 – от 50% до 75%; D_4 >75%.

Резултати: средните стойности на мамографската плътност, изчислени визуално, са значително по-високи – 33% (от 10% до 75%) от компютърно генерираните резултати – 20,1% средно (от 0% до 80%). Най-значима е разликата при D_2 групата, където попадат близо половината пациентки, оценени визуално, и само 28% при компютърното изследване.

Заключение: използването на софтуерни продукти подобрява точността и има по-обективно оценяване от класическото визуално изследване, изискващо опитен рентгенолог. Image J предлага комбинация от безплатен лиценз, лесен за боравене интерфейс и съвместимост с много платформи, поради което я препоръчваме като метод на избор при оценка на мамографската плътност.

Ключови думи: мамографска плътност; аналогова скала на Ansel Adams; Image J; Adobe Photoshop CS6.

MAMMOGRAPHIC DENSITY - METHODS OF MEASUREMENT AND CLINICAL IMPORTANCE

Georgi T. Baitchev[1], Vasil D. Yordanov[1], Teodor N. Badarov[1], Alexandra K. Dimitrova[1], Sabrina B. Amiri[1], Nenand Tsonevski[1]

1 - Clinic "Thoracic Surgery" - MMA-Sofia

Corresponding author:

prof dr G. Baitchev MD PhD

email: baitchev@gmail.com

Breast density is an independent risk factor that assesses the ratio of radiologically dense connective and epithelial tissue to adipose tissue. It provides important information regarding risk assessment and predicting the development of breast cancer.

The aim of the present study is to compare different methods for estimating mammographic density.

Materials and methods: the subject of a prospective study are 94 patients established by digital mammograms and treated at the Clinic "Thoracic Surgery" of the Military Medical Academy-Sofia for the period 2018-2020. Initially, the density was estimated according to the analog scale of Ansel Adams for gray, and then the study was conducted with the programs Image J and Adobe Photoshop CS6. The mammographic density is categorized according to the instructions of ACR - BI-RADS from D1 to D4, respectively: D1 <25% dense tissue; D2 - from 25% to 50%; D3 - from 50% to 75%; D4> 75%.

Results: the average values of mammographic density, calculated visually, are significantly higher - 33% (from 10% to 75%) than the computer-generated results - 20.1% on average (from 0% to 80%). The most significant difference is in the D2 group, which accounts for nearly half of the patients evaluated visually, and only 28% in the computer study.

Conclusion: the use of software products improves accuracy and has a more objective assessment than the classic visual examination, which requires an experienced radiologist. Image J offers a combination of a free license, an easy-to-use interface and multi-platform compatibility, which is why we recommend it as a method of choice when assessing mammographic density.

Key words: mammographic density; Ansel Adams analog scale; Image J; Adobe Photoshop CS6.

Плътността на млечната жлеза е независим рисков фактор, който не е свързан с усещането при палпация, а оценява съотношението между рентгенологично плътните съединителна и епителна тъкан спрямо мастната тъкан. Тя дава важна информация по отношение на оценката на риска и прогнозиране развитието на карцином на гърдата. За измерването и се използват качествени, количествени и компютърно – асистирани и автоматизирани (обемни) техники. (1,2,3)

Цел на настоящото проучване е да се сравнят различни методи за оценка на мамографската плътност.

Материали и методи:

Обект на проспективно проучване са 94 пациентки, доказани с дигитални мамографии и лекувани в Клиника „Гръдна хирургия“ на ВМА - София за периода 2018-2020 година. Първоначално плътността е оценявана визуално според аналоговата скала на Ansel Adams

за сивия цвят, а след това изследването е провеждано с компютърните програми Image J и Adobe Photoshop CS6. (Фиг. 1 и Фиг.2)

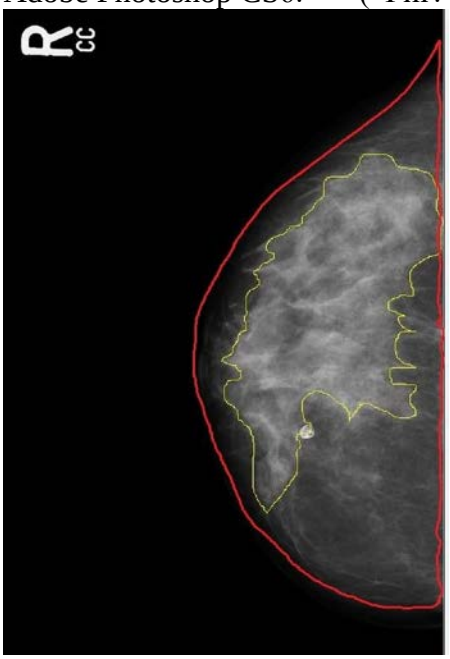

Фиг. 1. Програма Image J

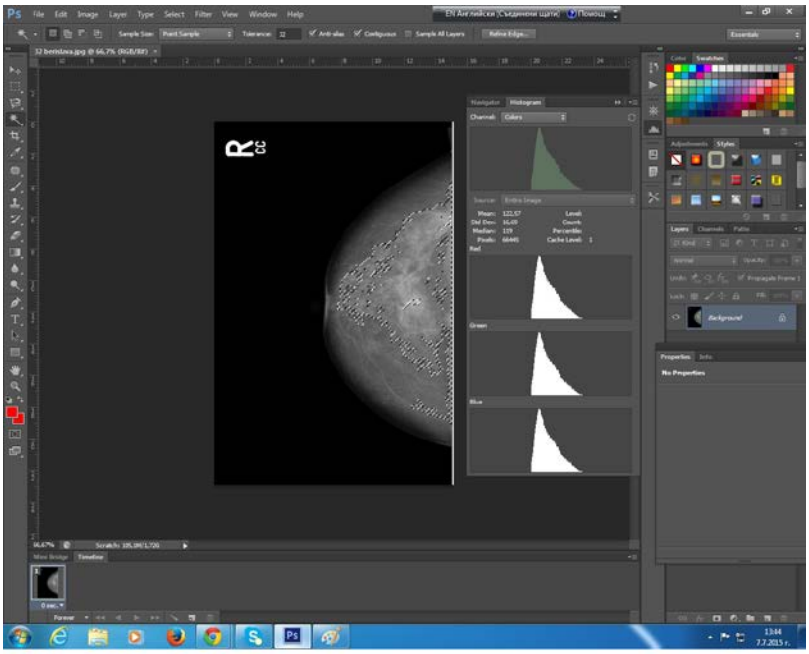

Фиг. 2. Програма Adobe Photoshop CS6.

Мамографската плътност е категоризирана според указанията на ACR – BI-RADS от D_1 до D_4, съответно: D_1 <25% плътна тъкан; D_2 – от 25% до 50%; D_3 – от 50% до 75%; D_4 >75%. (3)

Резултати:
Повечето от изследваните пациентки са оценени в категориите D_2 (фиброгландуларна гърда) и D_3 (хетерогенно плътна гърда) (Фиг.3)

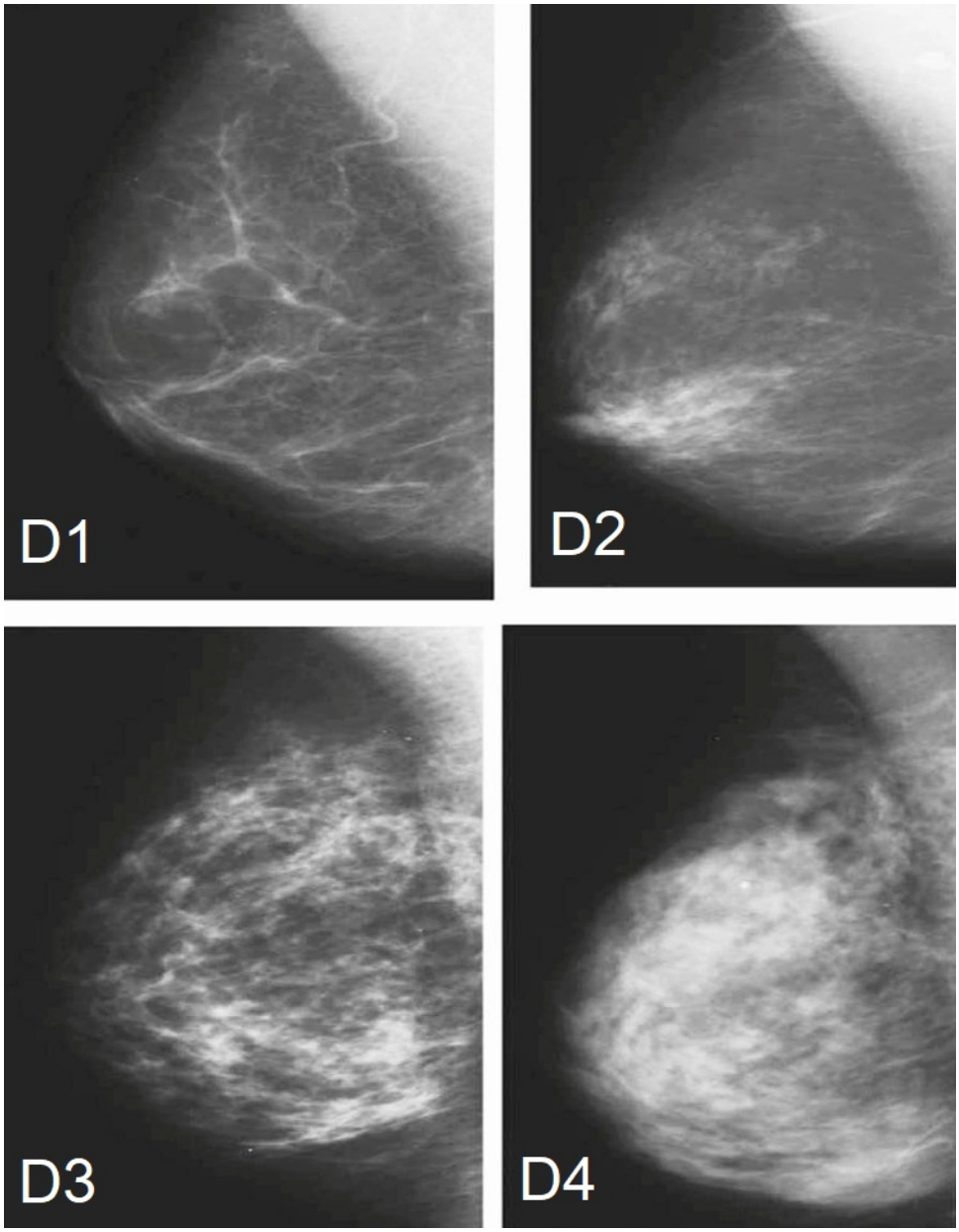

Фиг.3. Различни степени на мамографска плътност

Средните стойности на мамографската плътност, изчислени визуално, са значително по-високи – 33% (от 10% до 75%) от компютърно генерираните резултати – 20,1% средно (от 0% до 80%). Най-значима е разликата при D_2 групата, където попадат близо половината пациентки, оценени визуално, и само 28% при компютърното изследване.
Заключение:

Мамографската плътност не е постоянна величина през живота на жената. Тя е по – висока в млада възраст, при нераждали и по – слаби жени, в лутеалната фаза на цикъла и след прием на хормонозаместителна терапия. По – ниски стойности се отчитат във фоликуларната фаза на цикъла, при жени пушачки и след прием на Тамоксифен.(1,4,5)
Според някои проучвания около 30% от случаите с карцином на гърдата са свързани с повишена, над 50% мамографска плътност. Същевременно с увеличаването и намалява чувствителността на мамографското изследване, от 88% при D_1 пациентки до 62% при D_4. В тези случаи се налага използването на допълнителни образни методи като ехография, ядреномагнитен резонанс, томосинтеза. (5,6)
Използването на софтуерни продукти подобрява точността и има по-обективно оценяване от класическото визуално изследване, изискващо опитен рентгенолог. Image J предлага комбинация от безплатен лиценз, лесен за боравене интерфейс и съвместимост с много платформи, поради което я препоръчваме като метод на избор при оценка на мамографската плътност.

Книгопис:

1. Vinnicombe SJ. Breast density: why all the fuss? Clin Radiol. 2018, 73, 4, 334–357.
2. Yoshida R, T. Namauchi, S. Akashi-Tanaka et al. Optimal Breast density characterization using a three-dimensional automated breast densitometry system. Curr Oncol. 2021, 28,6, 5384-5394.
3. Heine J., E. Fowler, CG Scott et al. Mammographic variation measures, breast density and breast cancer risk. Am J Roentgenol. 2021, 217,2, 326-335.
4. Lian J, L. Kangan. A review of breast density implications and breast cancer screening. Clin Breast Cancer. 2020, 20, 4, 283-290.
5. Azam S., M. Eriksson, A. Sjolander et al. Mammographic density change and risk of breast cancer. J Natl Cancer Inst. 2020, 112, 4, 391-399.
6. Assi V., J. Warwick, J. Cuzick et al. Clinical and epidemiological issues in mammographic density. Nat Rev Clin Oncol. 2011, 9, 1, 33-40.

РОЛЯТА НА ХИРУРГА ПРИ НЕПУБЕРТЕТНА ГИНЕКОМАСТИЯ

Георги Т. Байчев[1], Деян Е. Йорданов[1], Теодор Н. Бадаров[1], Васил Д. Йорданов[1], Светлин Н. Николов[1]

1 - Клиника „Гръдна хирургия“ – ВМА-София

Автор за кореспонденция: Георги Т. Байчев; тел: 0888537985; e-mail: baitchev@gmail.com

Резюме:

Гинекомастията представлява доброкачествено уголемяване на мъжката гърда поради пролиферация на дуктална, струмална и/или мастна тъкан. Въпреки че е често срещано състояние, не всички случаи изискват хирургично лечение.

Цел на изследването е да се оцени мястото на оперативното лечение при непубертетната гинекомастия.

Материали и методи: обект на проспективно проучване са 28 пациенти с патологична гинекомастия, оперирани в Клиника „Гръдна хирургия“ – ВМА-София за периода 2018-2020 г. Разпределението на случаите е: 9 с II-А степен, 16 – II-В и 3 с III-та степен на заболяването по класификацията на Simon. При 5 от случаите гинекомастията е двустранна. Извършвана е субкутанна мастектомия с периареоларен разрез.

Резултати: като цяло хирургичното лечение дава добри козметични резултати, понася се добре от пациентите, усложненията след него са редки /хематом, парциална некроза на ареолата/.

Заключение: навлизането през последните години на нови, по-малко инвазивни методи, дава възможност за индивидуализиране на лечебната тактика, по-малки разрези и по-бързо възстановяване.

Ключови думи: непубертетна гинекомастия; субкутанна мастектомия.

THE ROLE OF THE SURGEON IN NON-PUBERTY GYNECOMASTIA

Georgi T. Baitchev[1], Deyan E. Yordanov[1], Teodor N. Badarov[1], Vasil D. Yordanov[1], Svetlin N. Nikolov[1]

1 - Clinic "Thoracic Surgery" - MMA-Sofia

Corresponding author:

prof dr G. Baitchev MD PhD

email: baitchev@gmail.com

Gynecomastia is a benign enlargement of the male breast due to the proliferation of ductal, strumal and/or adipose tissue. Although it is a common condition, not all cases require surgical treatment.

The aim of the study is to assess the location of surgical treatment for non-puberty gynecomastia.

Materials and methods: the subject of a prospective study are 28 patients with pathological gynecomastia, operated at the Clinic "Thoracic Surgery" - MMA-Sofia for the period 2018-2020. The distribution of cases is: 9 with II-A degree, 16 - II-B and 3 with grade III disease according to Simon's classification. In 5 of the cases the gynecomastia is bilateral. Subcutaneous mastectomy with periareolar incision was performed.

Results: in general, surgical treatment gives good cosmetic results, is well tolerated by patients, complications after it are rare /hematoma, partial necrosis of the areola/.

Conclusion: in recent years the introduction of new, less invasive methods allows for individualization of treatment tactics, smaller incisions and faster recovery.

Key words: non-puberty gynecomastia; subcutaneous mastectomy.

Гинекомастията представлява персистиращо едно- или двустранно доброкачествено уголемяване на мъжката гърда поради пролиферация на дуктална, струмална и/или мастна тъкан. Заболяването варира от малки до големи по размер находки, с подчертан излишък на кожа. В своето развитие гинекомастията преминава през три върхови периода: неонатален период, по време на пубертета и при възрастни мъже, когато е пикът на заболяването. Въпреки че е често срещано състояние, не всички случаи изискват хирургично лечение. (1,2,3)

Цел на изследването е да се оцени мястото на оперативното лечение при непубертетната гинекомастия.

Материали и методи:

Обект на проспективно проучване са 28 мъже с патологична персистираща гинекомастия, неповлияваща се от консервативно лечение. Възрастта на пациентите варира от 47 до 80 години. След предоперативна образна диагностика, лабораторни изследвания и съответни консултации, всички пациенти са оперирани в Клиника „Гръдна хирургия“ – ВМА-София през периода 2018 - 2020 година. В проучването не са влючвани случаи с псевдогинекомастия (липомастия), която се среща често при мъже с обезитас. При съмнение за карцином на гърдата е извършвана предоперативна щанцова биопсия.

Разпределението на случаите е както следва: 9 с II-А степен (умерено уголемяване на гърдите без отпускане на кожата), 16 – II-В (умерено уголемяване на гърдите с отпускане на кожата) и 3 с III-та степен на заболяването по класификацията на Simon, (значително уголемяване на гърдите). (Фиг.1)

Фиг.1. Пациент с III-та степен на заболяването

При повечето пациенти е засегната лявата гърда, а при 5 гинекомастията е двустранна. Извършвана е субкутанна мастектомия с периареоларен разрез, като целта на операцията е да се отстрани абнормната хипертрофична мамарна тъкан. (Фиг.2)

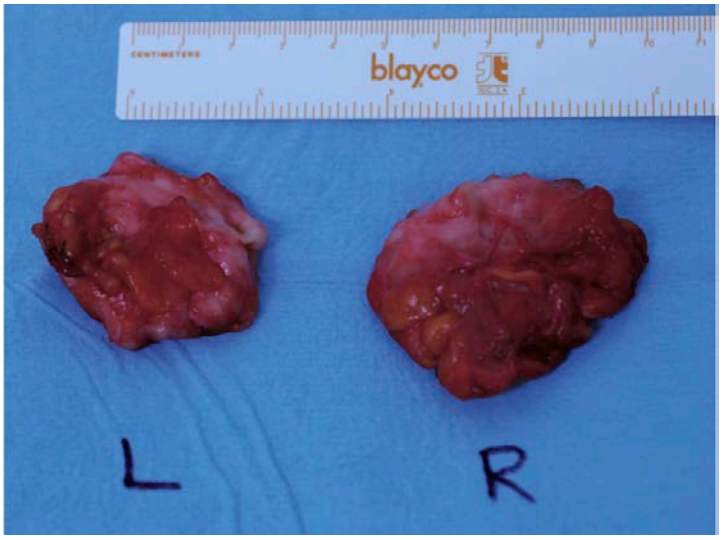

Фиг.2. Макропрепарат след операция за двустранна мастопатия

При някои от случаите със съпътстваща липомастия, същата е отстранявана с предходна липосукция.

Резултати:

Като цяло хирургичното лечение дава добри козметични резултати и се понася добре от пациентите. Наблюдаваните следоперативни усложнения са редки /сером, хематом, парциална некроза на ареолата/. Повечето от пациентите (24) оценяват естетичните резултати като „много добри“ или „добри“, а чувствителността на зърната е оценена като

„много добра“ и „добра“ от 19. Само при един пациент е отчетена асиметрия на двете гърди.

Заключение:

Поведението при непубертетната гинекомастия започва с най – простите и най – малко инвазивни стъпки, включващи наблюдение, диета, ограничаване на медикаментите, които я стимулират (спиронолактон, някои антихипертензивни препарати и др.) и терапия на основните медицински проблеми.(1,4)

При персистираща гинекомастия, с давност над 6 – 12 месеца, която може да причинава болка, тревожност или психологични проблеми, се обсъжда и предлага хирургична интервенция. Подходът към едностранната гинекомастия е същият както при двустранната. Субкутанната мастектомия с периареоларен разрез е в основата на хирургичните алгоритми на лечение поради своята простота и избягване на допълнителна апаратура, особенно при по – напредналите случаи.

Навлизането през последните години на нови, по-малко инвазивни методи (ултразвукова липосукция, вакум – асистирана минимално инвазивна мастектомия), дава възможност за индивидуализиране на лечебната тактика, по-малки разрези и по-бързо възстановяване.(5,6)

Книгопис:

1. Braunstein GD, BD Anawalt. Management at gynecomastia. www.uptodate.com, 2020.

2. Chuhaci N, SB Polat, B. Evranos et al. Gynecomastia: clinical evaluation and management. Indian J Endocrinol Metab. 2014, 18, 2, 150-158.

3. Holzmer SW, PG Lewis, MJ Landan et al. Surgical management of gynecomastia: a comprehensive review of the literature. Plast Reconstr Surg Glob open. 2020, 8, 10, 3161.

4. Waltho BD, A. Hstchell, A. Thoma. Gynecomastia classifications for surgical management: a systematic review and novel classification system. Plast Reconstr Surg. 2017, 139, 3, 638-648.

5. Prasetyono TO, AG Budhipramono, I. Andromeda. Liposuction assisted gynecomastia surgery with minimal periareolar incision: a systematic review. Aesthetic Plast Surg. 2022, 46, 1, 123-131.

6. Yao Y, Y Yang, J. Liu et al. Vacuum-assisted minimally invasive surgery – an innovative method for the operative treatment of gynecomastia. Surgery. 2019, 166, 5, 934-939.

ПРОТОКОЛ ЗА ПРОФИЛАКТИКА НА СЛЕДОПЕРАТИВЕН ЛИМФЕДЕМ ПРИ ПАЦИЕНТИ СЛЕД АКСИЛАРНА ЛИМФНА ДИСЕКЦИЯ ПО ПОВОД КАРЦИНОМ НА МЛЕЧНАТА ЖЛЕЗА.

Иванов Ц., Филипов Е., Георгиев Д., Райчева Ц., Балабанова М., Нейков В., Илиева И., Далева Е., Симеонова В., Делийски Т.

Клиника по Обща хирургия, МБАЛ Сърце и Мозък – Плевен

Автор за кореспонденция:

Д-р Иванов, tsvetomirmiroslavovivanov@gmail.com

Въведение: Лимфедемът на горен крайник е една от най-честите следоперативни последици при пациенти , лекувани по повод карцином на млечната жлеза. Рискът от развитието му варира спрямо стадия на

заболяване, алгоритъмът на лечение, както и индивидуалните особености на пациентите. Профилактиката има водеща роля в намаляването както на честотата, така и на тежеста на лимфедема на горен крайник.

Цел: Целта на проучването е да представим ползите от въведения в клиниката протокол за профилактика на следоперативен лимфедем на горен крайник при пациенти лекувани хирургично по повод карицном на млечната жлеза.

Материали и методи: За периода от Март 2021г. до Март 2022г. при всички пациенти оперирани по повод на карицином на млечна жлеза е приложен протокол за профилактика на следоперативе лимфедем, който включва - извършване на сентинелна биопсия при липса на контраиндикации; при пациентите при които има индикации за аксиларна дисекция се извършва профилактична лимфатико-венуларна анастомоза под микроскоп; при всички пациенти се прилага ранна рехабилитация и компресия на крайника с ластични бандажи. Следоперативното проследяване за прояви на лимфедем се извърши чрез измерване на диаметъра на двата горни крайника през интервали от три месеца.

Резултатати: За определения период са изследвани 43 пациенти с карицном на млечна жлеза, покриващи заложените критерии. При десет от тях е изършена аксиларна дисекция, докато при останалите –сентинелна биопсия. Прояви на лимфедем са намерени при общо трима пациенти.

Заключение: Представеният протокол за профилактика на лимфедем е приложим и безопасен, като първоначалните резултати сочат, че има потенциал за намаляване честотата му. Допълнителни проучвания са необходими в тази насока.

Ключови думи: Лимфедем, Лимфовенуларни анастомози, Микрохирургия

PROTOCOL FOR THE PREVENTION OF POSTOPERATIVE LYMPHEDEMA IN PATIENTS AFTER AXILLARY LYMPH DISSECTION FOR BREAST CANCER.

Ivanov Ts., Filipov E., Georgiev D., Raicheva Ts., Balabanova M., Neykov V., Ilieva I., Daleva E., Simeonova V., Deliyski T.

Department of General Surgery, Heart and Brain Hospital - Pleven

Corresponding author:

Dr. Ts. Ivanov MD PhD

email: ts.ivanov.pn@heartandbrain.bg

Introduction: Lymphedema of the upper limb is one of the most common postoperative consequences in patients treated for breast cancer. The risk of its development varies according to the stage of the disease, the algorithm of treatment, as well as the individual characteristics of the patients. Prevention has a leading role in reducing both the incidence and severity of upper extremity lymphedema.

Objective: The aim of the study was to present the benefits of the protocol introduced in the clinic for the prevention of postoperative lymphedema of the upper limb in patients treated surgically for breast cancer.

Materials and methods: For the period from March 2021. until March 2022. in all patients operated on for breast cancer, a protocol for the prevention of postoperative lymphedema was applied, which includes - performing a sentinel biopsy in the absence of contraindications; in patients with indications for axillary dissection, prophylactic lymphatic-venular anastomosis is performed under a microscope; early rehabilitation and compression of the limb with elastic bandages is applied to all patients. Postoperative follow-up for lymphedema was performed by measuring the diameter of both upper limbs at three-month intervals.

Results: For the determined period, 43 patients with breast cancer were included, meeting the set criteria. In ten of them axillary dissection was performed, while in the others - sentinel biopsy. Manifestations of lymphedema were found in a total of three patients.

Conclusion: The presented protocol for the prevention of lymphedema is applicable and safe, as the initial results indicate that there is a potential to reduce its incidence. Further research is needed in this direction.

Key words: Lymphedema, Lymphovenular anastomoses, Microsurgery

ПОДОБРЯВАНЕ НА РЕЗУЛТАТИТЕ ОТ ЛЕЧЕНИЕТО НА КАРЦИНОМА НА ГЪРДАТА С ПРЕДВАРИТЕЛНА ОЦЕНКА НА ВИСОКОРИСКОВИ ЛЕЗИИ.

Цветан И. Попов[1,3], Свилен И. Маслянков[1,3], Мариела Б. Василева-Славева[2,4], Васил. М. Павлов[1,3], Ангел Н. Арабаджиев[1,3], Ния П. Петрова[1,3], Светлана Я. Шумарова[1,3], Манол Б. Соколов[1,3].

[1]Клиника по хирургия, УМБАЛ „Александровска“ ЕАД,, [2]Медицински комплекс "Д-р Щерев", [3]Медицински университет – София, [4]Медицински университет – Плевен

Автор за кореспонденция: 0883321484, Бул „Г. Софийски“ №1, София, 1431 ceco.popov@gmail.com

Резюме

Въведение

Карциномът на гърдата (КГ) е най-честото онкологично заболяване в България като всяка година се диагностицират между 3500 и 4000 нови случая. У нас честотата на новите случаи не е сред най-високите, но 5-годишната преживяемост на пациентие с КГ в България една от най-ниските в Европа.

Цел

Да се представи подход за подобряване на резултатите от лечението на пациентите с КГ прилаган в Клиника по хирургия към Университетска болница „Александровска“.

Материали и методи

За периода от Януари 2020 до Декември 2021 година в Клиниката са диагностицирани 94 пациенти с КГ. Първоначалната диагноза при всички е поставена чрез извършване на дебелоиглена биопсия. Последващият подход в лечението е определен с решение на онкологична комисия. 18 пациентки са били насочени за неоадювантна системна лекарствена терапия.

Резултати

От всички 94 пациентки 22 са класифицирани като луминален А тип, 58 като луминален В тип, 6 като HER2-свръхекспресиращ тип и 8 като тройно-негативен тип. От 18 пациенти провели неоадювантна системна терапия пълен патологичен отговор (ППО) е постигнат при 3 (1 с луминален В тип, 1 с HER 2-свръхекспресиращ тип и 1 с тройно-негативен тип), частичен при 12 (1 с луминален А тип, 8 с луминален В тип и 3 с HER 2-свръхекспресиращ тип) и 3 пациентки (2 с тройно-негативен тип и 1 с луминален В тип) са със стабилна болест.

Заключение

Постигането на ППО е доказан фактор за по-добра преживяемост при пациентите с КГ. Неоадювантната терапия при пациенти с агресивна туморна биология е стандартен подход, заложен в европейските гайдлайни и прилаган в България.

Ключови думи: карцином на гърда, неоадювантна, терапия

IMPROVING THE OUTCOMES OF BREAST CANCER TREATMENT WITH PRELIMINARY ASSESSMENT OF HIGH RISK LESIONS

Tsvetan I. Popov[1,3], Svilen I. Maslyankov[1,3], Mariela B. Vasileva-Slaveva[2,4], Vasil M. Pavlov[1,3], Angel N. Arabadzhiev[1,3], Niya P. Petrova[1,3], Svetlana Y. Shumarova[1,3], Manol B. Sokolov[1,3]

[1]*Clinic of Surgery, University Hospital "Alexandrovska"*
[2]*Medical complex "D-r Shterev"*
[3]*Medical university – Sofia*
[4]*Medical university – Pleven*

Corresponding author:

Dr. Tsvetan I. Popov

email: ceco.popov@gmail.com

Summary

Introduction: Breast cancer (BC) is the most common oncological disease in Bulgaria with between 3,500 and 4,000 new cases diagnosed annually. The incidence rate is not among the highest, but the 5-year survival rate of patients with BC in Bulgaria is one of the lowest in Europe.

Aim: The aim of this study is to present an approach for improving treatment outcomes of patients with BC applied in the Clinic of Surgery at Alexandrovska University Hospital.

Materials and methods: During the period from January 2020 to December 2021, 94 patients with BC were diagnosed at the Clinic. The initial diagnosis was made by performing a core-needle biopsy. The subsequent approach to treatment was determined by a decision of an oncological commission. 18 patients were referred for neoadjuvant systemic therapy.

Results: Of all 94 patients, 22 were classified as luminal A subtype, 58 as luminal B subtype, 6 as HER2-enriched subtype, and 8 as triple-negative receptor subtype. Of the 18 patients receiving neoadjuvant systemic therapy, a pathologic complete response (pCR) was achieved in 3 (1 with luminal B subtype, 1 with HER2-enriched subtype and 1 with triple-negative subtype), partial in 12 (1 with luminal A subtype, 8 with luminal B subtype and 3 with HER2-enriched subtype) and 3 patients (2 with triple-negative subtype and 1 with luminal B subtype) had stable disease.

Conclusion: Achieving pCR is a proven factor in better survival in patients with BC. Neoadjuvant therapy in patients with aggressive tumor biology is a standard approach set in the European guidelines and applied in Bulgaria.

Key words: breast cancer, neoadjuvant, therapy

Въведение

Карциномът на гърдата (КГ) е най-често диагностицираното онкологично заболяване при жените и водеща причина за смъртност, дължаща се на злокачествени заболявания в света.[1,2] В България всяка година се диагностицират между 3500 и 4000 нови случаи, като 5-годишната преживяемост на пациентите в сравнение с тази в Европа е с поне 10% по-ниска.[3] Неоадювантната системна лекарствена терапия (НСЛТ) все по-често намира приложение в цялостния подход при лечението на КГ не само при локално авансирали, иноперабилни и метастатични тумори, но и при ранен операбилен КГ.[4,5] Молекулярната класификация разделя КГ на 4 субтипа – луминален субтип А (естроген рецептор (ER) положителен (+), прогестерон рецептор (PR) +, HER2 негативен (–), Ki-67<14%),

луминален субтип В (ER+/PR<20%/HER2–/Ki-67<14% или ER+/PR>20%/HER2–, Ki-67>14%), луминален В субтип HER2+ (ER+/PR+ или –), HER2 свръхекспресиращ субтип и тройно негативен тип КГ (ТНКГ).[6] Постигането на пълен патологичен отговор (ППО), дефиниран като липса остатъчни туморни клетки в гърдата и/или аксиларните лимфни възли след провеждане на НСЛТ, е асоциирано с подобрена обща преживяемост. Понастоящем хирургията е считана за златен стандарт в установяването дали е постигнат ППО след НСЛТ.[7]

Цел

Да се представят ползите от неоадювантния подход за подобряване на резултатите от лечението и преживяемостта на пациентите с КГ, прилаган в Клиника по хирургия към Университетска болница „Александровска“.

Материали и методи

За периода от Януари 2020 до Декември 2021 година в Клиниката са диагностицирани 94 пациенти с КГ. Първоначалната диагноза при всички е поставена чрез извършване на дебелоиглена биопсия. Последващият подход в лечението е определен с решение на онкологична комисия, съставена от хирург, патолог, онколог и лъчетерапевт. 18 пациентки са насочени за НСЛТ и последващо оперативно лечение.

Резултати

От всички 94 пациентки 22 са класифицирани като луминален А тип, 58 като луминален В тип, 6 като HER2-свръхекспресиращ тип и 8 като тройно негативен тип. На таблица 1 са представени характеристиките на всички пациенти.

Таблица 1.

Молекулярен субтип	*Брой*
Луминален А-тип	22
Луминален В-тип (HER2-)	52
Луминален В-тип (HER2+)	6
HER2 свръхекспресиращ тип	6
Тройно негативен тип	8
Общ брой	94
Клиничен стадий	Брой
IA	36
IB	25
IIA	16
IIB	10
IIIA	1
IIIB	2
IIIC	2
IV	1
Общ брой	94

18 пациенти бяха проследени след провеждане на НСЛТ, като характеристиките им са представени на Таблица 2.

Таблица 2.

Молекулярен субтип	*Брой*

Луминален А-тип	1
Луминален В-тип (HER2-)	7
Луминален В-тип (HER2+)	3
HER2 свръхекспресиращ тип	4
Тройно-негативен тип	3
Общ брой	18
Клиничен стадий	Брой
IA	2
IB	4
IIA	5
IIB	5
IIIA	1
IIIB	1
IIIC	0
IV	0
Общ брой	18

От 18 пациенти провели НСЛТ, ППО е постигнат при 3 (1 с луминален В-тип HER2-негативен, 1 с HER 2-свръхекспресиращ тип и 1 с ТНКГ). Частичен отговор се наблюдава при 12 (1 с луминален А-тип, 8 с луминален В-тип (3 с луминален В-тип HER2-позитивен) и 3 с HER 2-свръхекспресиращ тип). 3 пациентки (2 с ТНКГ и 1 с луминален В-тип HER2-негативен) са със стабилна болест (Таблица 3). Прогресия на заболяването не се наблюдава при нито един пациент.

Таблица 3. Разпределение на пациентите спрямо отговора от НСЛТ

Пълен патологичен отговор (pCR)	*3*
Частичен клиничен отговор (cPR)	12
Стабилна болест	3
Общ брой	18

Значителна динамика се наблюдава по отношение размера на тумора към момента на диагностицирането сравнено с трайния хистологичен препарат след провеждане на НСЛТ. При пациентите с ППО не се открива туморна формация и засегнати лимфни възли (ypT0N0R0), а при всички с частичен терапевтичен отговор се наблюдава драстично намаляване на първоначалния размер на туморната формация.

Дискусия

Напоследък НСЛТ намира широко приложение не само в контекста на локално авансирал КГ, но и рутинно се прилага при тумори с агресивна биология (HER2-позитивни и/или ER негативни, ТНКГ).[8] Въпреки че резултатите при сравняване по отношение на общата преживяемост с адювантната терапия са сходни, неоадювантният подход предлага потенциални предимства. Той дава възможността да бъде постигната ерадикация на заболяването, дефинирана като ППО, характеризиращ се с липса на инвазивни и

неинвазивни (in situ) остатъчни туморни клетки в гърдата и/или аксиларните лимфни възли[9], или редукция в обема на тумора, позволявайки да бъдат извършени органосъхраняващи хирургични интервенции при пациенти, показани за мастектомия преди започване на лечението.[4,8,10] НСЛТ също така спомага за ранна оценка на ефективността на лечението и възможност за добавяне на адювантна терапия при непостигане на ППО.[4] Анализ на 7 рандомизирани проучвания, включващ 6,377 пациенти, проведен от von Minckwitz et al.[9] показва, че постигането на ППО има най-висока прогностична стойност при Луминален B-тип/HER2-негативен, HER2-свръхекспресиращи тумори и ТНКГ. Постигането на частичен отговор или т.нар. „downstaging“ към НСЛТ също подобрява прогнозата и дългосрочната преживяемост.[11] Проучване включващо близо 14,000 пациенти с КГ изследва връзката между молекулярния субтип и ефективността на НСЛТ.[12] Резултатите показват, че 0,3 % от пациентите с Луминален А-тип са постигнали ППО след провеждане на НСЛТ, докато честотата е най-висока при тези с HER2-свръхекспресиращи тумори (38,7%), следвана от пациентите с ТНКГ (23,2%). Молекулярният субтип може да бъде надежден независим предиктор за постигане на ППО и общата преживяемост.[12] Метаанализ на Samiei et al.[13] върху 57 531 пациенти изследва степента на постигане на аксиларен ППО при различните молекулярни подтипове. Анализът на данните сочи най-високо ниво на постигане на ППО при HER2-свръхекспресиращ/нелуминален тип (60%), следван от ТНКГ и най-ниско при Луминален А-тип (13%).

Заключение

Постигането на ППО е доказан фактор за по-добра дългосрочна преживяемост при пациентите с КГ. НСЛТ намира широко приложение като стандартен подход при пациенти с агресивна туморна биология, заложен в европейските гайдлайни и прилаган в България.

Библиография:

1. Fahad Ullah M. Breast Cancer: Current Perspectives on the Disease Status. Adv Exp Med Biol. 2019;1152:51-64.
2. Winters S, Martin C, Murphy D, Shokar NK. Breast Cancer Epidemiology, Prevention, and Screening. Prog Mol Biol Transl Sci. 2017;151:1-32.
3. Валерианова З., Атанасов Т., Вуков М. (редактори). Заболяемост от рак в България, 2014 и 2015, том XXV. Български национален раков регистър. Изд. „Парадигма“, София, 2017.
4. Montemurro F, Nuzzolese I, Ponzone R. Neoadjuvant or adjuvant chemotherapy in early breast cancer?. Expert Opin Pharmacother. 2020;21(9):1071-1082.
5. Chaudhary LN, Wilkinson KH, Kong A. Triple-Negative Breast Cancer: Who Should Receive Neoadjuvant Chemotherapy?. Surg Oncol Clin N Am. 2018;27(1):141-153.
6. Goldhirsch A, Winer EP, Coates AS, Gelber RD, Piccart-Gebhart M, Thürlimann B, Senn HJ; Panel members. Personalizing the treatment of women with early breast cancer: highlights of the St Gallen International Expert Consensus on the Primary Therapy of Early Breast Cancer 2013. Ann Oncol. 2013 Sep;24(9):2206-23.
7. Samiei S, van Nijnatten TJA, de Munck L, et al. Correlation Between Pathologic Complete Response in the Breast and Absence of Axillary Lymph Node Metastases After Neoadjuvant Systemic Therapy. Ann Surg. 2020;271(3):574-580.
8. Provenzano E. Neoadjuvant Chemotherapy for Breast Cancer: Moving Beyond Pathological Complete Response in the Molecular Age. Acta Med Acad. 2021;50(1):88-109.
9. von Minckwitz G, Untch M, Blohmer JU, et al. Definition and impact of pathologic complete response on prognosis after neoadjuvant chemotherapy in various intrinsic breast cancer subtypes. J Clin Oncol. 2012;30(15):1796-1804.

10. Takada M, Toi M. Neoadjuvant treatment for HER2-positive breast cancer. Chin Clin Oncol. 2020;9(3):32.
11. Shien T, Iwata H. Adjuvant and neoadjuvant therapy for breast cancer. Jpn J Clin Oncol. 2020;50(3):225-229.
12. Haque W, Verma V, Hatch S, Suzanne Klimberg V, Brian Butler E, Teh BS. Response rates and pathologic complete response by breast cancer molecular subtype following neoadjuvant chemotherapy. Breast Cancer Res Treat. 2018;170(3):559-567.
13. Samiei S, Simons JM, Engelen SME, et al. Axillary Pathologic Complete Response After Neoadjuvant Systemic Therapy by Breast Cancer Subtype in Patients With Initially Clinically Node-Positive Disease: A Systematic Review and Meta-analysis. JAMA Surg. 2021;156(6):e210891.

ЕВОЛЮЦИЯ НА АКСИЛАРНАТА ЛИМФНА ДИСЕКЦИЯ - КЛАСИЧЕСКА СРЕЩУ СЕНТИНЕЛНА ПРИ ПАЦИЕНТИ С РАНЕН РАК НА ГЪРДАТА В КЛИНИКА ПО ХИРУРГИЯ, УМБАЛ „ЦАРИЦА ЙОАННА-ИСУЛ“ – МИНАЛО, НАСТОЯЩЕ, БЪДЕЩЕ.

С. Ушева[1], Т. Седлоев[1], Ц. Спиридонова[2], Й. Спирдонов[3], И. Терзиев[4], Т. Пирдопска[4], И. Габровски[5], Г. Желев[1], Т. Янев[1], Б. Кунев[1], Б. Коруков[1].

1 Клиника по хирургия - УМБАЛ „Царица Йоанна – ИСУЛ“, Медицински университет, София; 2 Клиника по хирургия – МБАЛ „Хигия“ АД, Пазарджик; 3 Клиника по образна диагностика, 4 Отделение по обща и клинична патология, 5 Клиника по медицинска онкология – УМБАЛ „Царица Йоанна – ИСУЛ“, Медицински университет, София

А Б С Т Р А К Т

Въведение: Концепцията за предсказуем модел на последователно разпространение на рака на млечната жлеза (РМЖ) като заболяване, възникващо локално в гърдата и авансиращо в правилен порядък към регионалните лимфни възли, е разработена за първи път от Sir William S. Halsted. Това поставя светлина върху лимфните възли като важен предиктивен фактор, именно поради което на преден план се извежда “en bloc”- лимфната дисекция като водещ хирургичен принцип. Основавайки се на хипотезата за очакваното разпространение на РМЖ последователно от I-во към II-ро и III-то аксиларно ниво, се разработва методът за изследване и биопсия на сентинелните лимфни възли.

Аксиларната лимфна дисекция – класическа (АЛД) и сентинелна (САЛД) имат за цел хирургично отстраняване на метастатичните лимфни възли и осигуряване на максимално достоверна, хистологично верифицирана информация за степента на разпространение на болестта и постигане на окончателно стадиране, което да определи прогнозата, вида и обема на последващата терапия.

Целта на настоящето изследване е да се проучат резултатите и тенденцията за деескалация в обема на АЛД при болни с ранен РМЖ през последните 10 години.

Материал и методи: Проучването е извършено върху 1258 жени с ранен РМЖ (стадий до IIA) на средна възраст 56,5 г. (от 24 до 103 г.), лекувани в Клиниката по Хирургия на УМБАЛ „ Царица Йоанна – ИСУЛ” в периода месец април 2012 г. – месец април 2022 г. Направен е ретроспективен анализ на приложените видове аксиларна дисекция според стадия на заболяването и внедряването на усъвършенствани образни модалности в рутинната клинична практика.

Резултати: Резултатите от нашето проучване показват липсата на диференциран подход при определяне обема на АЛД в зависимост от стадия на заболяването през първите 5 години от изследвания период, когато САЛД е прилагана при малък брой случаи – 102 срещу 461 за класическата (22,12%). Това резултира в ненужното извършване на пълна

АЛД при болни с минимален и неинвазивен рак на гърдата. След въвеждането на САЛД в рутинната практика на Клиниката за първи път през 2012 година е установена трайна тенденция за увеличаване дела на този вид дисекция и релативно намаляване на класическата такава при болните с инвазивни форми на ранен карцином на гърдата – 299 срещу 396 (75,5%). При неинвазивните форми на заболяването отчетливо е намалял броят на оперативните интервенции, съчетани с каквато и да е АЛД, благодарение най-вече на прецизната предоперативна и интраоперативна диагностика.

Обсъждане: The American College of Surgeons Oncology Group Z0011 trial не открива статистически достоверни разлики при болни с ранен РМЖ по отношение на 5-годишната обща преживяемост (91.8% за АЛД / 92.5% за САЛД), на времето свободно от заболяване (82.2% за АЛД / 83.9% за САЛД) и на времето свободно от локален рецидив (95.7% за АЛД / 96.7% за САЛД). Авторите заключават, че рутинната употреба на класическата АЛД не бива да се препоръчва повече, защото САЛД самостоятелно предоставя отличен локо-регионален контрол и преживяемост, сравними с класическата АЛД при пациентите с T1 или T2 рак на гърдата с метастази в сентинелните лимфни възли, лекувани с радиотерапия на цялата гърда и адювантна системна терапия.

Основани на резултатите на ACOSOG Z0011 trial, The 12th St. Gallen International Breast Cancer Conference (2011) и After Mapping of the Axilla: Radiotherapy Or Surgery (AMAROS) trial (2014), настоящите наръчници на American Society of Clinical Oncology и National Comprehensive Cancer Network препоръчват ограничаване на АЛД за пациенти, които покриват критериите на ACOSOG Z0011 trial.

Заключение: Нодалният статус представлява един от най-добре проучените и утвърдени прогностични фактори при РМЖ. Настоящото проучване демонстрира утвърждаваща се тенденция за редуциране обема на класическата АЛД при пациенти с ранен РМЖ, илюстрирана от чувствително повишаване на дела на САЛД, с което се постига снижаване на морбидитета без компрометиране на дългосрочните онкологичните резултати.

EVOLUTION OF AXILLARY LYMPH NODE DISSECTION – CLASSIC COMPLETE VERSUS SENTINEL IN PATIENTS WITH EARLY BREAST CANCER AT THE DEPARTMENT OF SURGERY, UNIVERSITY HOSPITAL "TZARITZA JOANNA – ISUL" – PAST, PRESENT AND FUTURE

S. Usheva[1], T. Sedloev[1], Ts. Spiridonova[2], J. Spirdonov[3], I. Terziev[4], T. Pirdopska[4], I. Gabrovski[5], G. Jelev[1], T. Yanev[1], B. Kunev[1], B. Korukov[1],

[1]*Department of Surgery - University Hospital "Tzaritza Joanna – ISUL", Medical University of Sofia*
[2]*Department of Surgery – MBAL "Higia", Pazardzhik*
[3]*Department of Medical imaging,* [4] *Department of Pathology,* [5] *Department of Medical oncology – University Hospital "Tzaritza Joanna – ISUL", Medical University of Sofia.*

Corresponding author:

assoc prof. Dr. T. Sedloev

email: t.sedloev@medfac.mu-sofia.bg

A B S T R A C T

Introduction: The conception of a predicted model of consecutive breast cancer (BC) spreading as a localised disease initially, which advances in a regular manner to the regional lymph nodes is first described by Sir William S. Halsted. This fact puts a focus on the lymph nodes as an important predictive factor, which has brought out the "en bloc"- lymph node dissection as a leading surgical principle. Based on this hypothesis of a predicted dissemination from level I to level II and III a new method of assessment and biopsy of sentinel lymph nodes was developed.

Axillary lymph node dissection– classic complete (ALND) and sentinel (SLND) seek to surgically remove the metastatic lymph nodes and to obtain maximally adequate and histologically verified information about the degree of spreading for achieving final staging and defining prognosis and type of the following therapy.

The aim of the study is to assess the results and tendency of ALND de-escalation in patients with early BC in the last 10 years.

Material and methods: The study is conducted over 1258 patients with early BC (staged up to IIA) with median age of 56,5 years (from 24 to 103 years), who were treated at the Department of Surgery of University Hospital "Tzaritza Joanna – ISUL" during the period from April 2012 through April 2022. A retrospective analysis was made of the preferred ALND technique according to the stage of the disease and introduction of improved imaging modalities in the routine practice.

Results: The results from our research show the absence of differentiated approach in determining the level of ALND in accordance with the stage of the disease in the first 5 year of the study, when SLND was performed only in few cases – 102 versus 461 classic ALND (22,12%). This resulted in unnecessary complete dissection in patients with minimal or non-invasive BC. After the introduction of SLND in the routine practice for the first time in 2012 a lasting tendency has been established of increasing the rate of this dissection with relative decrease of the classic ALND in patients with invasive early BC – 299 versus 396 (75,5%). In non-invasive forms of BC the number of surgical interventions, combined with any type of ALND has been distinctly reduced due to the precise pre- and intraoperative diagnosis.

Discussion: The American College of Surgeons Oncology Group Z0011 trial doesn't detect statistically significant differences in patients with early BC regarding 5-year overall survival (91.8% for ALND / 92.5% for SLND), disease-free survival (82.2% for ALND / 83.9% for SLND) and recurrence-free survival (95.7% for ALND / 96.7% for SLND). The authors conclude that the routine use of classic ALND should not be recommended anymore, because SALND grants excellent loco-regional control and survival compared to the one in complete ALND in patient with T1 or T2 BC with metastatic sentinel lymph nodes, treated with whole breast radiotherapy and system adjuvant therapy.

Based on the data from ACOSOG Z0011 trial, The 12th St. Gallen International Breast Cancer Conference (2011) and After Mapping of the Axilla: Radiotherapy Or Surgery (AMAROS) trial (2014), the current guidelines of the American Society of Clinical Oncology and National Comprehensive Cancer Network recommend limitation of ALND in patients who complete the criteria of ACOSOG Z0011 trial.

Conclusion: The nodal status is one of the most researched and established prognostic factors in BC**.** The present study demonstrates the current tendency of reducing the level of classic ALND in patient with early BC, illustrated by significant growth of SLND rate, achieving less morbidity without compromising the long-term oncological results.

СЪВРЕМЕННИ ХИРУРГИЧНИ ПОДХОДИ ПРИ РАНЕН КАРЦИНОМ НА МЛЕЧНАТА ЖЛЕЗА В КЛИНИКА ПО ХИРУРГИЯ, УМБАЛ „ЦАРИЦА ЙОАННА-ИСУЛ“

Т. Седлоев[1], С. Ушева[1], Ц. Спиридонова[2], Н. Георгиев[3], Й. Спирдонов[4], И. Терзиев[5], Т. Пирдопска[5], И. Габровски[6], Г. Желев[1], Т. Янев[1], Б. Кунев[1], Б. Коруков[1].

[1] Клиника по хирургия - УМБАЛ „Царица Йоанна – ИСУЛ“, Медицински университет, София; 2 Клиника по хирургия – МБАЛ „Хигия“ АД, Пазарджик; 3 Медицински Център за Пластична Хирургия д-р Николай Георгиев – София; 4 Клиника по образна диагностика, 5 Отделение по обща и клинична патология, 6 Клиника по медицинска онкология – УМБАЛ „Царица Йоанна – ИСУЛ“, Медицински университет, София

А Б С Т Р А К Т

Въведение: Ракът на млечната жлеза продължава да бъде най-честото онкологично заболяване при жени както в световен мащаб, така и в България. Докладваните ежегодно статистически резултати за нарастваща заболеваемост се дължат на технологичния напредък в ранната диагностика и профилактика, което резултира в повече новодиагностицирани случаи с ранен карцином на гърдата (РКГ) – до стадий IIA. Оптималният хирургичен подход при тези пациенти остава обект на дискусии.

Целта на настоящия доклад е да се представят и анализират различните видове съвременни хирургични опции като част от комплексното лечение при болни с РКГ.

Материал и методи: Изследването обхваща 1258 пациентки с РКГ в стадий до IIA на възраст между 24 и 103 г. (средна възраст 56,5 г.), оперирани в Клиниката по Хирургия на УМБАЛ “Царица Йоанна-ИСУЛ” в периода месец април 2012 г. – месец април 2022 г. Видът на оперативната интервенция се определи след извършване на прецизна и индивидуална за всеки пациент оценка въз основа на въведен и разработен в Клиниката терапевтичен алгоритъм, включващ клиничен преглед, набор от образни и биопсични изследвания и обсъждане от мултидисциплинарен онкологичен екип. За изследвания 10-годишен период бяха извършени следните видове оперативни намеси: мастектомии (радикална модифицирана, тотална и субкутанна с едномоментна реконструкция) и различни по обем органосъхраняващи операции (ОСО) с аксиларна лимфна дисекция– класическа (АЛД) или сентинелна (САЛД). След 2015 г. в рутинната практика е въведено приложението на ОСО и САЛД в съчетание едновременна интраоперативна радиотерапия (ИОРТ) при строго прецизирани болни.

Резултати: В рамките на изследването върху кохорта от 1258 болни са осъществени общо 528 мастектомии и 730 ОСО с АЛД или САЛД. При 337 болни съответният вид оперативно лечение (ОСО или мастектомия) последва провеждането на неоадювантна химио- или хормонотерапия. При направения сравнителен анализ на два равни 5-годишни интервала данните показват преобладаващ брой на ОСО пред мастектомиите при жени с РКГ във втората половина от проучвания период. Резултатите демонстрират, че относителният дял на преживели през първите 5 години на проследяване се равнява на 92,4 %, като се отчита спад в общата преживяемост на 10-тата година – 82,9%. По същия начин се наблюдава и снижаване в преживяемостта, свободна от метастази от 5-тата до 10-тата година, респективно 87,3% и 80,5%.

Обсъждане: Хирургичното лечение е основен компонент в комплексния подход при РКГ, като то постепенно еволюира от извършената за първи път през 1882 г. от Sir William S. Halsted мастектомия до по-консервативно в лицето на различните видове ОСО с АЛД или САЛД при подходящи пациенти без това да води до установима статистически значима разлика в показателите за преживяемост. Според анализа на EUROCARE-5 5-годишната преживяемост в Европа за периода 2000-2007 г. варира между 62,8% и 74,4%. Получените от нас резултати за обща преживяемост са сходни със съобщените от водещите статистически институти American Cancer Society и National Cancer Institute’s Surveillance Epidemiology, and End Results (SEER) за 2019 г. за ранен инвазивен карцином на гърдата - 89.9% на 5-тата година и 83% на 10-тата. По данни от проучването на Baeyens- Fernández (2018) 5-годишната обща преживяемост варира между 81% и

84% в Европа с изключение на Източна Европа, където тя е около 69%. Постигнатите резултати при лекуваните от нас болни значително надвишават официално регистрираните за страната проценти от Националния раков регистър за 5-годишна релативна преживяемост (72,6%) на пациентките със злокачествено заболяване на млечните жлези, диагностицирани през периода 2000-2007 година.

Заключение: Нашите резултати потвърждават, че стадият на заболяването се оказва определящ за избора на оперативен подход. В ранен стадий (до IIA) видът на оперативната намеса (ОСО или мастектомия) не оказва значимо влияние върху показателите на преживяемост.

В ерата на персонализираната медицина и благодарение на прогреса на различните образни диагностични методи, както и приложението на различни онкопластичните техники, се отчита трайна тенденция увеличаване на честотата на ОСО при жени с РКГ спрямо тази на мастектомиите. Нарастването на броя извършени субкутанни мастектомии с едномоментна реконструкция в последните години отразява стремежа за съчетаване на онкологично сигурен хирургичен подход с постигане на максимално желани козметични резултати.

CURRENT SURGICAL APPROACHES IN EARLY BREAST CANCER AT THE DEPARTMENT OF SURGERY, UNIVERSITY HOSPITAL "TZARITZA JOANNA – ISUL"

T. Sedloev[1], S. Usheva[1], Ts. Spiridonova[2], N. Georgiev[3], J. Spirdonov[4], I. Terziev[5], T. Pirdopska[5], I. Gabrovski[6], G. Jelev[1], T. Yanev[1], B. Kunev[1], B. Korukov[1],

[1]*Department of Surgery - University Hospital "Tzaritza Joanna – ISUL", Medical University of Sofia;*
[2]*Department of Surgery – MBAL "Higia", Pazardzhik;*
[3]*Clinic for Plastic Surgery Dr. N. Georgiev – Sofia;*
[4]*Department of Medical imaging,* [5] *Department of Pathology,* [6] *Department of Medical oncology – University Hospital "Tzaritza Joanna – ISUL", Medical University of Sofia.*

Corresponding author:

assoc prof. Dr. T. Sedloev

email: t.sedloev@medfac.mu-sofia.bg

A B S T R A C T

Introduction: Breast cancer (BC) continues to be the most frequent oncological disease in women worldwide, including in Bulgaria. The annually reported statistical data for increasing incidence is due to the technological progress in early diagnosis and prophylaxis, which results in more newly diagnosed cases with early BC – up to stage IIA. The optimal surgical approach in these patients remains a topic of discussions.

The aim of this paper is to present and analyze the current different surgical options as a part of the complex treatment in patients with early BC.

Material and methods: The research included 1258 patients with early BC (stage up to IIA), aged between 24 and 103 years (median age of 56,5 years), who were treated at the Department of Surgery of University Hospital "Tzaritza Joanna – ISUL" during the period from April 2012 through April 2022. The type of the surgical intervention was defined after precise and individual patient's assessment based on developed at the Department therapeutical algorithm, which includes physical exam, number of imaging methods and biopsies and evaluation by multidisciplinary oncological team. The surgical management for the 10-year period of the study involved the following surgical options: mastectomies (radical modified, total and subcutaneous with simultaneous reconstruction) and different breast-conserving surgeries (BCS) with axillary lymph node dissection - classical

(ALND) or sentinel (SLND). After 2015 the application of BCS and SLND with simultaneous intraoperative radiotherapy (IORT) was introduced in the routine practice in strictly chosen patients.

Results: During the cohort study of 1258 patients were performed 528 mastectomies and 730 BCS with ALND or SLND. In 337 patients the respective surgical treatment (mastectomy or BCS) was carried out after neoadjuvant chemotherapy. The results from the comparative analysis of two equal 5-year intervals unequivocally point out a predominate number BCS over mastectomies for women with early BCS in the second half of the research. The data demonstrates that the relative survival rate during the first 5 years of the study is equal to 92,4% with decrease in the overall survival on the 10th year – 82,9%. Likewise, there was reduction of the metastasis-free survival observed from the 5th to the 10th year, respectively 87,3% and 80,5%.

Discussion: The surgical treatment is a fundamental component of the multicomplex management of early BCS as it gradually evolves from the radical mastectomy, performed for the first time in 1882 by Sir William Halsted to more conservative one in the face of different BCS with ALND or SLND in well-selected patients without statistic impact on the survival rate parameters. According to the EUROCARE-5's analysis the 5-year survival rate in Europe for the period of time between 2000 and 2007 varies between 62,8% and 74,4%. The estimated results for overall survival from our study are similar to the reported ones from the leading statistical institutes American Cancer Society and National Cancer Institute's Surveillance Epidemiology, and End Results (SEER) for 2019 for early invasive BC - 89.9% on the 5th year and 83% on the 10th. The data from the research of Baeyens- Fernández (2018) shows that the 5-year overall survival varies between 81% and 84% in Europe with the exception of Eastern Europe where it equals around 69%. We achieved results which significantly exceed the officially registered percentages by the National Cancer Register for 5-year relative survival rate (72,6%) in patients with BC, diagnosed between 2000 and 2007.

Conclusion: The results from our study verify that the stage of the disease determines the choice of a surgical approach. In early stage the type of surgery (BCS or mastectomy) doesn't play a significant role over the survival indices.

In the era of personalized medicine and thanks to the advantage in imaging modalities as well as the use of different oncoplastic techniques a stable trend of increased number of BCS in women with early BC was observed compared to mastectomies. The growing rate of subcutaneous mastectomies with immediate reconstruction performed reflect the pursuit of a combination between oncologically safe approach and maximally desired cosmetic results achieved.

СЕНТИНЕЛНА АКСИЛАРНА ЛИМФНА БИОПСИЯ С ИНДОЦИАНИН ГРИЙН ПРИ РАК НА МЛЕЧНАТА ЖЛЕЗА – НОВА ЕРА В МИНИМАЛНО ИНВАЗИВНАТА АКСИЛАРНА ХИРУРГИЯ.

Ивелина Ю. Петрова[1], Мартин П. Караманлиев[1], Мери Д. Шошкова[1], Добромир Д. Димитров[1].

[1]Клиника по онкологична хирургия, УМБАЛ „Георги Странски“, [1]Медицински университет - Плевен

Увод: Аксиларният лимфен статус е един от най-важните прогностични фактори, имащ отношение към стадирането и последващото лечение при пациентките с рак на млечната жлеза. Данни от метаанализи показват, че сентинелна аксиларна лимфна биопсия с индоцианин грийн има много добра успеваемост за добиване на сентинелни лимфни възли.

Цел: Целта на нашата разработката е да представим съвременните аспекти за приложение на сентинелна лимфна биопсия при рак на млечната жлеза и да представим началният ни опит с аксиларна лимфна биопсия с индоцианин грийн.

Материали и методи: След анализ на литературните данни, от м. юни 2020 до м. май 2022г. в Клиниката по Онкологична хирургия към УМБАЛ „Г. Странски“ оперирахме 35 пациентки с рак на млечната жлеза по метода с индоцианин грийн. Средна възраст на жените - 46,2 години.

Резултати: При 94,3% от пациентките сме уточнили сентинелен лимфен възел. При 5,7% не се установи наличие на сентинелен лимфен възел и се извърши аксиларна лимфна дисекция. При 28,6% от тях не сме поставили дренаж. 71,4% от болните не съобщават за съществена болка в рамото или предмишницата и към момента няма такива с изразен лимфедем. Не се наблюдаваха случаи на ранева инфекция и алергични реакции.

Заключение: Сентинелната лимфна биопсия има своите предимства пред аксиларната лимфна дисекция, свързани основно с болки в горния крайник, лимфедем и свързаните с него инфекции, затова е уместно да бъде прилагана при всички подходящи за нея случаи.

SENTINEL LYMPH NODE BIOPSY WITH INDOCYANINE GREEN IN BREAST CANCER - A NEW ERA IN MINIMALLY INVASIVE AXILLARY SURGERY

Ivelina U. Petrova[1], Martin P. Karamanliev[1], Meri D. Shoshkova[1], Dobromir D. Dimitrov[1]

[1] *Deparment of surgical oncology, University Hospital "Georgi Stranski", Medical University - Pleven*

Introduction: In patients with breast cancer, axillary lymphatic status is one of the most important prognostic factors related to staging and subsequent treatment. Sentinel axillary lymph node biopsy with indocyanine green in meta-analysis shows very good success in obtaining sentinel lymph nodes.

Aim: The aim of our study is to present the modern aspects of the application of sentinel lymph biopsy in breast cancer and to present our initial experience with axillary lymph biopsy with indocyanine green.

Materials and methods: We analyzed the literature data and in the period June 2020 to May 2022 in the Clinic of Oncological Surgery at the University Hospital "G. Stranski" we performed sentinel lymph biopsy in 35 patients using the indocyanine green method. Mean age of patients is 46.2 years.

Results: In 94.3% of the patients we have specified sentinel lymph node. No sentinel lymph node was detected in 5.7% of the patients and axillary lymph node dissection was performed. 28.6% of them did not have drainage. 71.4% of patients did not report significant pain in the shoulder or forearm and currently there are none with severe lymphedema. No cases with evidence of allergies and infection.

Conclusion: Sentinel lymph node biopsy has its advantages over axillary lymph dissection, mainly related to upper limb pain, lymphedema and related infections, so it is acceptable to apply it in all appropriate cases.

ЕНДО ВАСКУЛАРНО ЛЕЧЕНИЕ НА АНАСТОМОТИЧНИ ЛЕЗИИ ПРИ ПАЦИЕНТ СЛЕД ИЛЕО-ФЕМОРАЛЕН БАЙПАС И КОНТРАЛАТЕРАЛНА СТЕНОЗА НА ОБЩА ФЕМОРАЛНА АРТЕРИЯ

И. Ненов[1], Б. Кузманов[2], Г. Ахмедова[1], М. Маринов[1], Л. Бешев[1] ,Е. Мерашка[3]

1. Отделение по съдова хирургия – УМБАЛ „Г. Странски", Плевен, Медицински университет – Плевен,2. Отделение по инвазивна кардиология - УМБАЛ „Г. Странски", Плевен, Медицински университет – Плевен,3. Отделение по жлъчно-чернодробна и панкреатична хирургия. УМБАЛ „Г. Странски", Плевен, Медицински университет – Плевен

Адрес за кореспонденция:

Д-р Ивайло Ненов тел: 0887206498;

e-mail: dr.nenov@gmail.com

гр. Плевен, 5800 ул. Г.Кочев 8А. УМБАЛ „Г. Странски“ ЕАД Трета хирургическа клиника, Отделение по съдова хирургия.

РЕЗЮМЕ

Въведение:

При пациентите, нуждаещи се от redo процедура по повод на критична исхемия на крайника, съществуват две възможности: отворена хирургия или ендоваскуларно лечение. Предимствата на ендоваскуларната процедура са минимален риск и ефективно лечение в повече от една зона.

Клиничен случай:

Касае се за 57 годишен полиморбиден пациент, постъпил с ретромбоза на реконструирания илеофеморален сегмент в ляво и съпътстваща стеноза на Артерия Феморалис Комунис в дясно.

Предходните съдови оперативни интервенции са две:

1. Ендартеректомия от Артерия Илиака Екстерна синистра. Стентиране на Артерия Илиака Екстерна синистра със балон-експандабъл стент 7/59. Трнаспозиция на бифуркацията на артерия феморалис комунис синистра. Пач пластика на Артерия Феморалис Комунис синистра – (октомври 2019)

2. Артерия Илиака Комунис- Артерия Феморалис Комунис байпас в ляво. - (април 2020)

При извършената ангиография е на лице проходима протеза с тромбоза на артерия илиака комунис над анастомозата, стеноза на дисталната анастомоза в ляво и стеноза с вид на нестабилна плака на артерия феморалис комунис в дясно. Поради мултифокалните лезии двустранно се реши брахиален достъп с интервениране на трите критични зони. Извършено е: Имплантация на стент на артерия илиака комунис и проксимална анастомоза в ляво, балонна ангиопластика на дисталната анастомоза и балонна дилатация на артерия феморалис комунис в дясно.

Заключение:

Преимуществата на взетото решение за интервенционално лечение през брахиален достъп са: Минималната травма, възможността да се работи в три зони в двата долни крайника едномоментно.

Ключови думи:

Илео-феморален байпас - тромбоза, Интервенционално разрешение, брахиален достъп

INTRAVASCULAR TREATMENT OF ANASTOMOTIC LESIONS AFTER ILIO-FEMORAL BYPASS AND CONTRALATERAL STENOSIS OF THE COMMON FEMORAL ARTERY

Iv. Nenov[1], B. Kuzmanov[2], G. Ahmedova[1], M. Marinov[1], L. Beshev[1], E.Merashka[3]

1. Department of vascular surgery - UMHAT G. Stranski, Pleven, Medical University - Pleven
2. Department of Ivasive Cardiology - UMHAT G. Stranski, Pleven, Medical University – Pleven3. Department of hepato-biliary and pancreatic surgery - UMHAT G. Stranski, Pleven, Medical University – Pleven

Introduction:

In patients requiring a Re-Do procedure due to a critical limb ischemia there are two options – a conventional surgical treatment or an endovascular procedure. The advantages of endovascular treatment include a minimized perioperative risk and multiple lesions treatment at the same time.

Clinical case:

57-year-old polymorbid patient admitted for a re-thrombosis of the reconstructed left ilio-femoral segment and a concomitant stenosis of the right superficial femoral artery.

There are two previous surgical interventions:

Endarterectomia Arteria Iiliaca Externa sinistra. Insertio stent 7/59 Arteria Iiliaca Externa sinistra. Transpositio biffurcatio Arteria Femoralis Comunis sinistra. Patch plastica Arteria Femoralis Comunis sinistra. in October 2019

Left side ilio-femoral bypass in April 2020.

The angiography shows common iliac artery thrombosis above the anastomosis and left sided stenosis of the distal anastomosis and right common femoral artery stenosis. A brachial approach due to the bilateral multifocal lesions was preferred and we performed a common iliac artery stent insertion and a proximal anastomosis on the left side; balloon angioplasty of the distal anastomosis; balloon angioplasty of the right common femoral artery.

Discussion:

The advantages of the preferred method of treatment are the minimal trauma and the possibility for a simultaneous treatment in different vascular levels.

Key words:

Ileo-femoral bypass thrombosis; Interventional redo; brachial access.

Въведение:

Поведението при пациенти с критична исхемия на крайника и късна тромбоза на реконструирания аорто -илиачен сегмент, представляват терапевтично предизвикателство, от гледна точка на променената анатомия на таргетните за интервенция зони, постоперативните сраствания и не на последно място повишения риск от развитието на постоперативни септични усложнения. Избора на метод следва да бъде минимално травматичен и максимално ефективен. В последно време развитието на ендоваскуларните процедури, добавя нови възможности в армаментариума на съдовия хирург. Напредъка в индустрията доведе до наличието на нископрофилни ендоваскуларни инструменти, както и голямо разнообразие от дивайси, позволяващи третирането на възникналите де ново лезии.

Клиничен случай:

Касае се за 57 годишен полиморбиден пациент, с изключително нисък комплайънс, с многократни пролежавания в различни отделения на лечебни заведения. Установените съпътстващи заболявания са: лумбална радикулопатия, постоянно предсърдно мъждене, хронична обструктивна белодробна болест, бронхиектазна болест, белодробна тромб емболия – микроемболична форма, хронична застойна сърдечна недостатъчност, ковид-19, хроничен автоимунен тиреоидит, хашитотоксикоза**,** митрално клапно протезиране с механична клапна протеза, пластика на трикуспидалната клапа, смутена помпена функция на сърцето, бронхиална астма, корова атрофия. Самоволно прекратена антикоагулантна терапия на фона на абсолютна аритмия и механично клапно протезиране. Пациентът постъпва с болки в покой в лява подбедрица и клаудикацио интермитенс на по - малко от двадесет метра. От клиничният преглед се установи липса на пулсации на палпируемите места на артериите на ляв долен крайник, отслабени пулсации на артерия феморалис комунис в дясно, липсващи дистално. От извършеното Доплерово изследване се намериха стенотични сигнали на артерия феморалис комунис, артерия политеа, артерия тибиалис антериор и постериор и на двата долни крайника. Аускултаторно се долавя систоличен шум в лява ингвинална област. Измерените налягания на подбедрицата показаха стойности: Ляв долен крайник: 60mg/hg при брахиално налягане 140mm/hg – Глезенно –

брахиален индекс: 0,42. Десен долен крайник: 80 mg/hg при брахиално налягане 140mm/hg – Глезенно – брахиален индекс: 0,57.
Лабораторните изследвания установиха анемичен синдром, както и умерено повишаване на показателите за бъбречната функция. Коагулационният статус беше в референтни стойности, по електрокардиограма се установи нормофреквентна абсолютна аритмия от предсърдно мъждене.
Пациентът е преживял две съдови операции в миналото:
1. През месец октомври 2019 г. поради застрашаваща крайника исхемия, по спешност, е извършена: Ендартеректомия от артерия илиака екстерна синистра. Стентиране на артерия илиака екстерна синистра с балон-експандабъл стент - 7/59. Трнаспозиция на бифуркацията на артерия феморалис комунис синистра. Пач пластика на артерия феморалис комунис синистра.
2. Поради тромбоза на реконструкцията през месец април 2020 е извършен артерия илиака комунис- артерия феморалис комунис байпас в ляво.
На хирургичен консилиум, пациентът беше преценен като високо рисков за отворена операция. Беше взето решение за ендоваскуларно лечение в обем балонна ангиопластика на анастомотичните стенози в ляво, както и балонна ангиопластика на стенозата на дясна обща феморална артерия. Предвид наличните лезии на феморалис двустранно и на проксималната анастомоза на илео-феморалния байпас се реши трансбрахиален достъп. [1,2,3] (Фиг 1.)

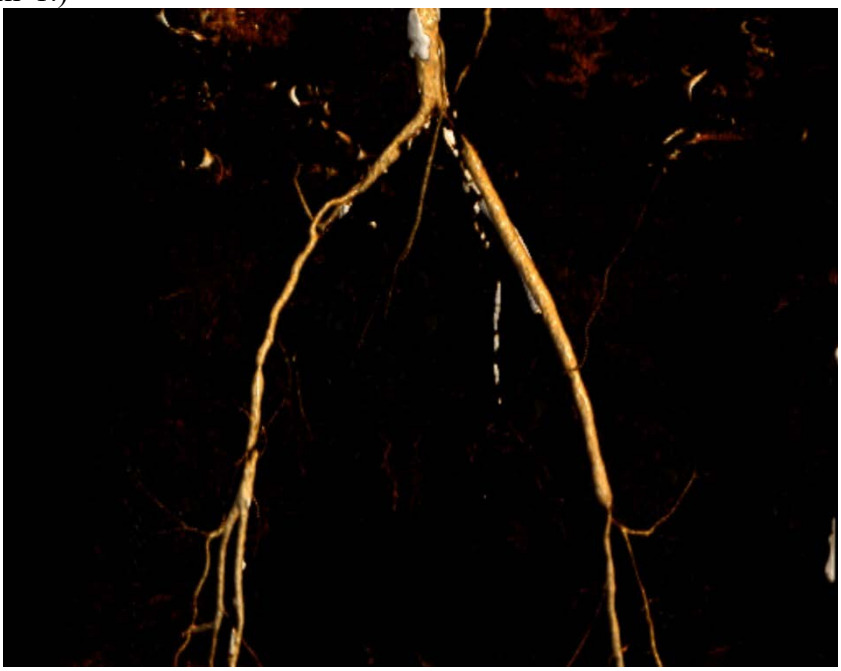

Фигура 1. - Предоперативна ангиография.

Оперативен протокол: Пунктира се артерия брахиалис декстра. Въведе се 6 Френчов интродюсер. По водач се въведе диагностичен катетър до бифуркацията на аортата и се извърши селективна ангиография на двете общи илиачни артерии, както и на двете

феморални артерии. Въведе се водач през графта от артерия илиака комунис декстра до артерия феморалис комунис декстра. Извърши се селективна ангиография. (Фиг2 и 3).

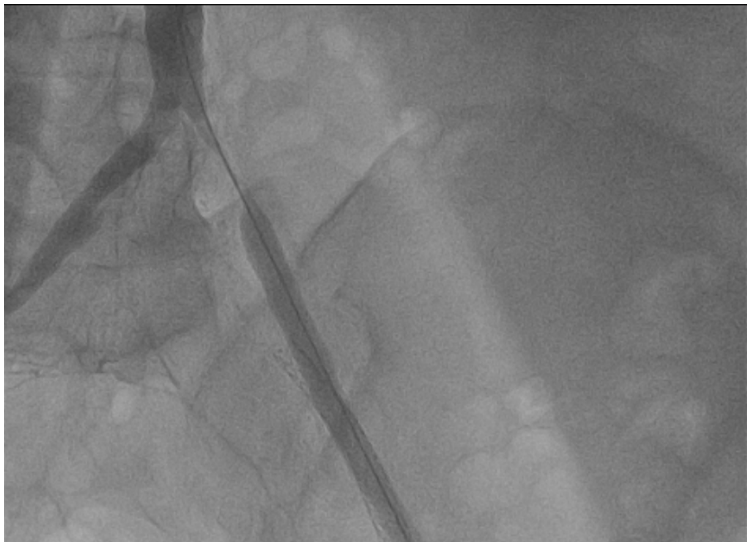

Фигура 2. - Селективна ангиография на проксимална анастомоза

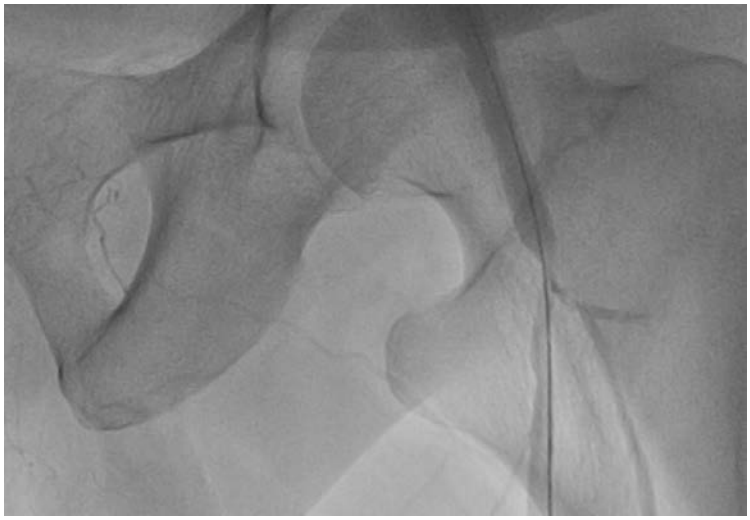

Фигура 3. - селективна ангиография на дистална анастомоза

Премина се през стенозата на проксималната анастомоза с балон-стент (Isthmus 7/59), пласира се - оптимален ангиографски резултат.(фиг 4).

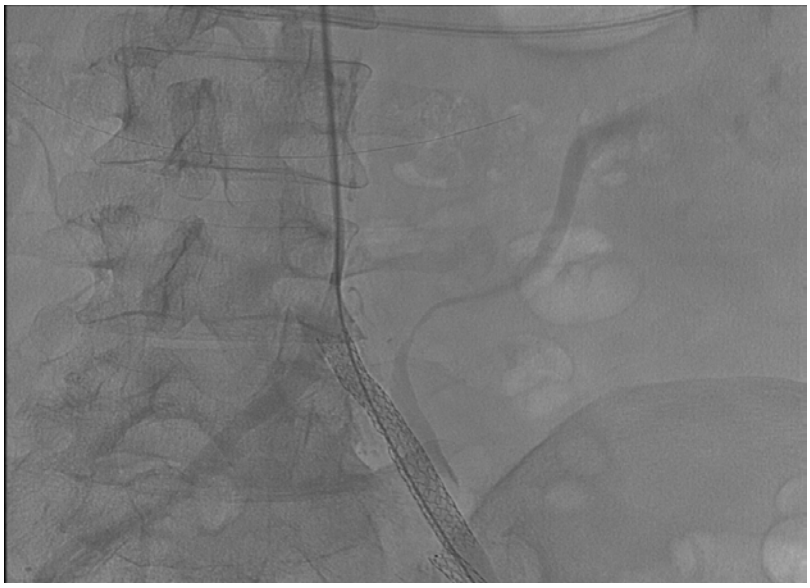

Фиг. 4 - Пласиран стент на проксимална анастомоза

Дисталната анастомоза се дилатира с медикамент излъчващ балон (luminor 35 5/60) с оптимален ангиографски резултат (фиг. 5).

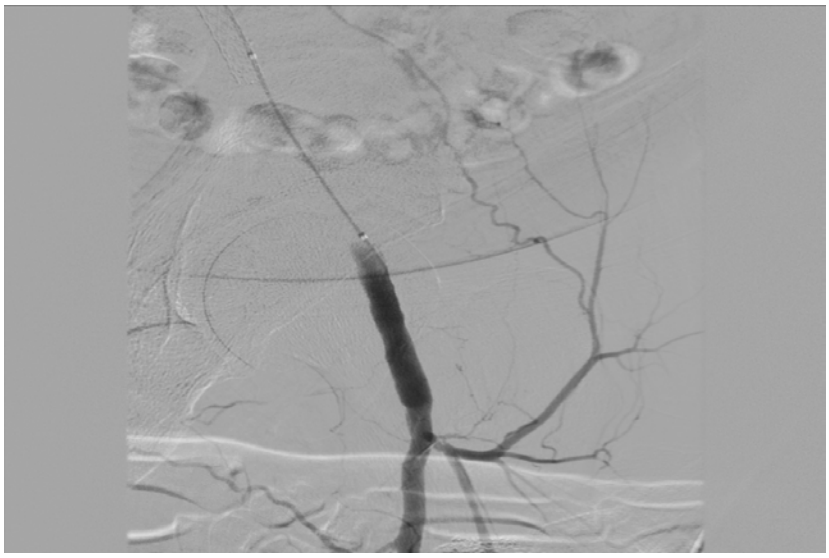

Фиг 5. Финален резултат след балонна дилатация на дистална анастомоза

Достигна се артерия феморалис комунис декстра, премина се през стенозата и се пласира медикамент излъчващ балон (Extender 8.0/80) – оптимален ангиографски резултат.(фиг. 6)

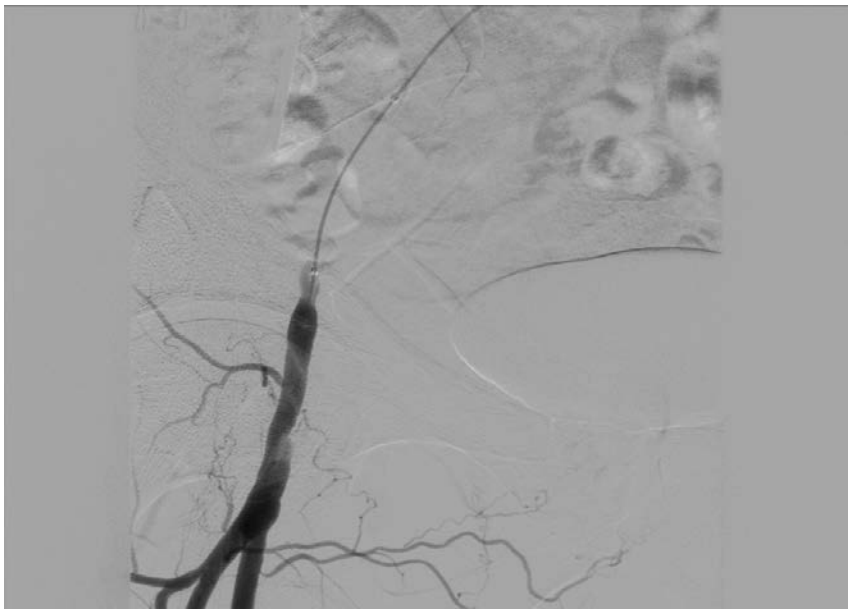

Фиг. 6 - Финален резултат след балонна дилатация на артерия феморалис комунис в дясно

Следоперативният период гладко, като пациента беше изписан на шести постоперативен ден, без клаудикационна болка и без усложнения от страна на пункционното място. Измерванията на налягания и глезенно – брахиален индекс при дехоспитализацията, показа стойности съответно за ляв долен крайник- 110 mm/hg при брахиално налянане 140 mm/hg с индекс 0,77, за десен долен крайник - 100 mm/hg при брахиално налянане 140 mm/hg с индекс 0,71. Пациентът се яви на два контролни прегледа на петнадесети и тридесети постоперативен ден, без клаудикационна болка и със стационарни налягания и глезенно-брахиален индекс на подбедрицата.

Заключение:

В последно време, все повече и повече пациенти са с множество съпътстващи заболявания и висок пери оперативен риск. Ендоваскуларният подход е съвременен, минимално инвазивен и ефективен метод за лечение на критичната исхемия на крайника при пациенти, след сложни оперативни реконструкции. Необходимостта от повишаване на квалификацията на съдовите хирурзи, към този аспект от клиничната работа, би довело до по-малко рискови и еднакво ефективи redo процедури.

Книгопис:

1. Stavroulakis K, Usai MV, Torsello G, Schwindt A, Stachmann A, Beropoulis E, Bisdas T. Efficacy and Safety of Transbrachial Access for Iliac Endovascular Interventions. J Endovasc Ther. 2016 Jun;23(3):454-60. doi: 10.1177/1526602816640522. PMID: 27037217.

2. Millon A, Della Schiava N, Brizzi V, Arsicot M, Boudjelit T, Herail J, Feugier P, Lermusiaux P. The Antegrade Approach Using Transbrachial Access Improves Technical Success Rate of Endovascular Recanalization of TASC C-D Aortoiliac Occlusion in Case of Failed Femoral Access. Ann Vasc Surg. 2015 Oct;29(7):1346-52. doi: 10.1016/j.avsg.2015.04.073. PMID: 26122414.

3. Gao P, Li C, Wu X, Li G, Dong D, Qi J. Transbrachial and transfemoral approaches combined with visceral protection for the treatment of juxtarenal aortoiliac occlusive disease: Technical issues and clinical outcomes. Vascular. June 2021. doi:10.1177/17085381211023229

СЕСИЯ НА СПЕЦИАЛИСТИТЕ ПО ЗДРАВНИ ГРИЖИ

АКТУАЛНИ АСПЕКТИ НА СЪВРЕМЕННИТЕ ХИРУРГИЧНИ ГРИЖИ

Анелия Чифлигарска[1], Макрета Драганова[2]

[1]Медицински университет – Плевен, Факултет „Здравни грижи“ Катедра „Сестрински хирургични грижи“
[2]Медицински университет – Плевен, Факултет „Обществено здраве“ Катедра „Управление на здравните грижи, медицинска етика и информационни технологии“
За контакти:

Гл. ас. Анелия И. Чифлигарска

Катедра „Сестрински хирургични грижи“

Факултет „Здравни грижи, МУ – Плевен

тел. 064/ 884 190, e-mail: anelijach@mail.bg

Резюме

Целта на научното съобщение е да се анализират съвременните хирургични здравни грижи и да се идентифицират актуални аспекти на пациентите с хирургични заболявания.

Методи: Изследването се основава на систематичен анализ на научни публикации и рецензирани научни сборници и списания.

Резултати: Спецификата на класическите хирургични грижи се определя основно от: патологията на хирургичните заболявания, продължителността на периодите на оперативната интервенция, болковия синдром, наличието на хирургична рана.

Основните акценти са: грижите в предоперативния, оперативния и следоперативния период; индивидуален подход и активно наблюдение на пациента за евентуални усложнения; предоставяне на информация и съвети на пациента и на неговите близки.

Съвременните хирургични грижи са всеобхватни, бързоразвиващи се, както в болничната, така и в извънболничната помощ, проблемно ориентирани, центрирани към пациента, при които се прилага мултидисциплинарен подход.

Според данни на Националния статистически институт за периода от 2015- 2019 г. броят на извършените оперативни интервенции се увеличава, което показва, че се повишава и потребността от хирургични грижи.

Оперираните болни, напуснали стационара за 2015г. са (n=599 357), а през 2019г. - (n= 629 545).

Предлагат се нови организационни форми за хирургични интервенции, които налагат адекватни грижи. Бързото развитие на роботизираната хирургия е предпоставка за специализирано обучение на медицинските сестри, работещи с тази нова технология.

Заключение:

Съвременните хирургични грижи изискват от медицинските сестри специфична квалификация и компетентност.

Необходимо е непрекъснато продължаващо обучение с цел усъвършенстване на професионалната подготовка по отношение на специалните грижи, което ще доведе до повишаване на тяхното качество и до удовлетвореност на хирургичния пациент.

Ключови думи: хирургични грижи, пациент, специфика, класификация

.

CURRENT ASPECTS OF MODERN SURGICAL CARE

Anelia Chifligarska[1], Makreta Draganova[2]

[1]Medical University - Pleven, Faculty of Health Care, Department of Surgical Nursing
[2]Medical University - Pleven, Faculty of Public Health, Department of Health Care Management, Medical Ethics and Information Technologies

Corresponding author:

Ass. Prof. Anelia Chifligarska, Department of Surgical nursing care,

Faculty of Health Care, Medical University - Pleven

Phone: 064/ 884190, e-mail: **anelijach@mail.bg**

Summary

The aim of this communication is to analyze contemporary surgical nursing care and identify current aspects of surgical patients.

Methods: The study is based on a systematic analysis of scientific publications and peer-reviewed journals and magazines.

Results: The specificity of classical surgical care is mainly determined by surgical pathology, duration of surgical intervention, pain syndrome, and the presence of a surgical wound.

The focus is on care in the preoperative, operative, and postoperative periods, individual approach to and active monitoring of patients for possible complications, as well as on providing information and advice to patients and relatives.

Contemporary surgical care is comprehensive and rapidly evolving in both inpatient and outpatient care. It is problem-oriented, patient-centred, and multidisciplinary.

According to data from the National Institute of Statistics, surgical interventions increased between 2015 and 2019, indicating that the need for surgical nursing care is also growing. Surgical patients discharged in 2015 were 599 357 and in 2019 – 629 45.

New organizational forms are available for surgical interventions that require adequate nursing care. The rapid development of robotic surgery is a prerequisite for specialized training of nurses working with this new technology.

Conclusion: Modern surgical nursing care requires specific qualifications and competence. Continuous training is necessary to improve professional training to promote the quality of nursing care in surgery and raise patient satisfaction levels.

Key words: surgical nursing care, patient, specificity, classification

ОСНОВНИ ЗАДЪЛЖЕНИЯ НА ОПЕРАЦИОННАТА СЕСТРА ПРИ ИЗВЪРШВАНЕ НА ЛЕЧЕНИЕ НА ХЕМОРОИДИ СЪС СИСТЕМАТА WI-3 HAL-RAR

Е. Каравелова, В. Василев, Х. Гърбева, .Е. Арабаджиева, А. Йонков

Клиника по Обща хирургия – Първа хирургия, УМБАЛ „Александровска“ЕАД, София

Адрес за кореспонденция:

elena.karavelova@abv.bg

РЕЗЮМЕ

Въведение:HAL-RAR техниката е минимално инвазивна хирургична процедура, коятопредлага на пациентите безопасна и щадяща алтернатива на класическите ексцизионни хирургически методи за лечение на хемороиди в III и IV степен.Методът HAL (haemorrhoidarteryligation)редуцира максимално артериалния приток към хемороидалнитеплексуси, чрез лигиране надостъпнитепрез ректумахемороидални артерии. Методът RAR (recto-analrepair)ликвидира хемороидалнияпролапс чрез една или повече мукопексиина аналната лигавица.HAL-RAR устройството е високотехнологична системас всички предимства за безопасна и ефективна хирургия в зоната на ampulla recti-нова Bluetooth технология,подобрени източници на светлина за по-добра видимост,по-ясен доплеров сигнал за по-лесно откриване на артериите и по-голямо работно пространство.

Цел:Да се изясни ролята на операционната сестра при хирургична интервенция със систематаWE-3 HAL-RAR и да се конкретизират нейните задължения.

Материали и методи: В Клиниката по обща хирургия на УМБАЛ „Александровска“ ЕАДWi-3 HAL-RAR е най-новата апаратна система за минимално инвазивнохирургично лечение на хемороидална болест.Състои няколко части, които правят възможно откриването на хемороидалните артерии чрез усилен доплеров сигнал, ръчното им лигиране при максимален контрол на дълбочината на прошиване и при необходимост мукопексия на пролабиралата хемороидална тъкан. Всички действия се извършват чрез най-ново поколение Wi-3 HAL-RAR уред, през специален проктоскоп с интегриранBluetooth интерфейс лед-осветление и отличен визуален и слухов контрол при всяка стъпка от оперативната интервенция.

Резултати:След детайлно запознаване с апаратурата и вида на хирургична интервенция се изработи алгоритъм за подредба на операционната маса,асистирането на сестрата по време наоперацията, почистването и стерилизацията на специфичния инструментариум и подръжката на системата HAL-RAR.

Заключение:Новото поколение HAL-RAROборудване съчетава съвременна технология в малкоилесно за боравене устройство и осигурявависоко ниво на работен комфорт при операцията.Предимства за пациентите са минимална следоперативна болка,без разрези, ексцизии и отворени рани,бързо възстановяване и отличен естетичен резултат, по-малко интраоперативни и постоперативни усложнения.

Ключови думи: хемороиди, оперативно лечение, операционна сестра, HAL-RAR - система

BASIC DUTIES OF THE OPERATING NURSE WHEN CARRYING OUT HEMORRHOIDS TREATMENT WITH THE WI-3 HAL-RAR SYSTEM

E. Karavelova, V. Vassilev, H. Garbeva, .E. Arabadzhieva, A. Yonkov
Clinic of General Surgery - First Surgery, UMBAL "Alexandrovska" EAD, Sofia

Correspondence address:

elena.karavelova@abv.bg; +359878123976

SUMMARY

Introduction: The HAL-RAR technique is a minimally invasive surgical procedure that offers patients a safe and gentle alternative to the classic excisional surgical methods for the treatment of haemorrhoids III and IV stage. The HAL (haemorrhoid artery ligation) method minimizes arterial inflow to hemorrhoidal plexuses by ligating hemorrhoidal arteries accessible through the rectum. The RAR (recto-anal repair) method eliminates hemorrhoidal prolapse by mucopexy of the anal mucosa done one or many times. The HAL-RAR device is a high-tech system with

all the benefits for safe and effective surgery in the ampulla recti area - new Bluetooth technology, improved light sources for better visibility, a clearer Doppler signal for easier artery detection and larger workspace.

Objective: To clarify the role of the operating nurse in surgical intervention with the Wi-3 HAL-RAR system and to specify its responsibilities.

Materials and methods: In the Clinic of General Surgery of the University Hospital "Alexandrovska" Wi-3 HAL-RAR is the latest hardware system for minimally invasive surgical treatment of haemorrhoids. It consists of several parts that allow the detection of hemorrhoidal arteries by enhanced Doppler signal, their manual ligation with maximum control of the depth of stitching and if needed mucopexy of the prolapsed hemorrhoidal tissue. All actions are performed via the Wi-3 HAL-RAR latest generation device, through a special proctoscope with integrated Bluetooth interface, LED lighting and excellent visual and auditory control at every step of the surgical intervention.

Results: After a detailed acquaintance with the equipment and the type of the surgical intervention, an algorithm was developed for arranging the instruments table, the assisting of the nurse during the operation, cleaning and sterilization of the specific instruments and maintenance of the HAL-RAR system.

Conclusion: The new generation of HAL-RAR equipment combines modern technology in a small and easy to handle device and provides a higher level of working comfort during operation. Advantages for patients are minimal postoperative pain, no incisions, excisions and open wounds, fast recovery and excellent aesthetic result, fewer intraoperative and postoperative complications.

Key words: haemorrhoids, surgical treatment, operating room nurse, HAL-RAR system

АЛГОРИТЪМ ЗА ДОМАШНО ПОСЕЩЕНИЕ ОТ СПЕЦИАЛИСТ ПО ЗДРАВНИ ГРИЖИ КЪМ АГПИПЗГ „СЕСТРИТЕ“ ООД

Дора Василева

АГПИПЗГ “Сестрите“ ООД

ALGORITHM FOR A HOME VISIT BY A HEALTHCARE SPECIALIST TO AGPIPZG "SESTRITE" OOD

Dora Vasileva

AGPIPZG "Sestrite" OOD

Въведение: Специалистите към АГПИПЗГ „Сестрите“ ООД се стремят да осигурят качествени и компетентни грижи в домашни условия , с което допринасят за по-бързо възстановяване на болните. За да се осигури адекватен лечебен процес и всеки един от колегите от практиката да посещава пациента на ротационен принцип , сме се създали , възприели и прилагаме единен стандартизиран алгоритъм.Проколът естественно е и съобразен с индивидуалните особенности на дадения болен и неговото заболяване. При всяко посещение се отразява динамиката в състоянието на пациетна в изготвените от нас Амбулаторни листи.

Цел: Осигуряване на качествена грижа в домашни условия

Задачи:

Оценка на състоянието на болния

План за грижите

Обучение на пациента и близките му за обслужване в домашни условия

Водене на документация

Заключение: С поставянето на рамка определяща постъпателните действия на специалистите по здравни грижи се осигурява качеството на екипната работа и по-бързата интеграция на пациентите в обичайната им среда въпреки новопоявилото се заболяване или състояние. С извеждането и следването на алгоритъм за грижи в домашни условия се поддържа авторитета на професионалистите в практиката и се улеснява тяхната дейност.

Ключови думи:Алгоритъм , компетентна грижа , стандарт , Амбулаторен лист

РАНИТЕ В ДОМА - РОЛЯТА НА АГПИПЗГ „СЕСТРИТЕ“ ООД

Д. Василева, М. Панайотова.

АГПИПЗГ“Сестрите“ ООД Гр. Варна

Въведение: Раните получени , като усложние в хода на тежки заболявания и лекувани в условията на лечебното заведение в повечето случаи не постигат пълно заздравяване в периода на хоспитализация.Това налага комплексни продължаващи мероприятия по санация на раните в домашни условия . Затрудненията, които пациентите изпитват поради наличието на декубитална рана, могат да удължат срока на лечение на основната патология , да влошат изхода от заболяването и имат висока социална цена за обществото , пациента и неговите близки .

Цел: Постигане на по-бързо ранево заздравяване в условията на дома.

Задачи:

Сестринска оценка на състоянието на болния и раната

Оказване на компетенти сестрински грижи , въз основа на точната преценка

Обучение на болните и техните близки за обслужване в домашни условия

-Медиация между пациента , неговото семейство и здравните институции.

Заключение: Домашната среда, макар да е фактор за по пълноценното възстановяване на пациента в психоемоционално отношение, крие риск от недостатъчно компетентна медицинска грижа. Този проблем може да се компенсира от наблюдение , целенасочени сестрински грижи и обучение на семейството от страната на специалистите по здравни грижи.

АГПИПЗГ „Сестрите“ представя клиничен случай, в който ще покажем реално постигнати резултати.

Ключови думи: рани , сестрински грижи , домашни условия, обучение, медиация

КЛИНИКА ПО ЧЕРНОДРОБНО-ПАНКРЕАТИЧНА ХИРУРГИЯ И ТРАНСПЛАНТОЛОГИЯ ВМА ГР. СОФИЯ ПОД „ЗНАКА“ НА COVID-19

Магдалена Христова

ВМА - София

Автор за коренспонденция:

м.с. Магдалена Х. Христова,

email: megan_hr@abv.bg, м.с. Кристиана К. Костова, email:krisikostova@mail.bg

Р Е З Ю М Е

Цел: Ефективни ли са приложените методи за недопускане на разпространение на COVID инфекцията в Клиника Чернодро-панкреатична хирургия и трансплантология/КЧПХТ/.

Методи, анализ: Преди да постъпят в Клиниката на пациентите се взима бърз антигенен тест. На етажа пред КЧПХТ в специално помещение на пациентите се взима PSR тест, ПКК+СУЕ, ПБХ+LDH и феритин, хемостаза с Д- димер и епидемиологична анамнеза. Спазва се дистанция, персонала работи с ЛПС, извършва се честа дезинфекция. През последните 2 години, в периода на пандемията, през КЧПХТ са преминали 2814 пациента. От тях-25 пациента са PSR/+/,след направен бърз антигенен тест регистриран/-/- неоперирани, оперирани с по-късни прояви на COVID симптоми и с регистриран PSR /+/ тест са 7. Те са преведени в COVID структури под непрекъснатото наблюдение на хирурзите от КЧПХТ. Броят на пациентите, с регистриран PSR/+/ тест, но с необходимост от спешна хирургична интервенция и оперирани от екип на КЧПХТ е 4. По време на пандемията, в този ограничен период, са извършени 10 трансплантации, като към трансплантация не се пристъпва, ако донорът или реципиентът са с PSR /+/ тест.

Заключение: Въведените алгоритъм на действие и противоепидемични мерки в КЧПХТ са правилни и показват добри резултати, като продължаваме да се срещаме с нови предизвикателства.

Ключови думи: КЧПХТ, COVID 19, PSR тест, методи

CLINIC OF LIVER-PANCREATIC SURGERY AND TRANSPLANTOLOGY OF SOFIA MIA UNDER THE "SIGN" OF COVID-19

Magdalena Hristova
VMA – SOFIA

Corresponding author:
nrs Magdalena H. Hristova, email: megan_hr@abv.bg, nrs. Kristiana K. Kostova, email:krisikostova@mail.bg

Aim: Are the methods implemented to prevent the spread of COVID infection in the HPB and Transplant Surgery Department (HPBT) effective.

Methods, analysis: Before admission to the clinic, patients are given a rapid antigen test. On the floor in front of the HPBT in a special room, patients were given PCR test, CBC, biochemical profile+LDH and ferritin, D-dimer haemostasis and epidemiological history. Distance is maintained, staff work with PPE, frequent disinfection is done. In the last 2 years, during the pandemic period, 2814 patients have been through HPBT. Out of these, 25 patients were PCR/+/, after rapid antigen test was done registered/-/- non-operated, operated with later manifestations of COVID symptoms and with PCR /+/ test registered were 7. They were transferred to COVID structures under the continuous supervision of the surgeons of the CHPBT. The number of patients with a registered PCR/+/ test but requiring urgent surgical intervention and operated on by the team of HPBT, was 4. During the pandemic, in this limited period, 10 transplants were performed, and transplantation did not proceed if the donor or recipient had a positive PCR /+/ test.

CONCLUSION: The current algorithm and anti-epidemic measures put in place in the HPBT are correct and show good results, and we continue to face new challenges.

Keywords: HPBT, COVID 19, PCR test, methods

ГРИЖА И ПРОФИЛАКТИКА НА ДЕКУБИТАЛНИ РАНИ – ПРЕДИЗВИКАТЕЛСТВО И ВЪЗМОЖНОСТИ В СЕСТРИНСКАТА ПРОФЕСИЯ

М. Тодорова, Ц. Гатева

Централен операционен блок „УМБАЛ - Д-р Г. Странски”ЕАД - Плевен

Въведение:
Декубиталните рани представляват инфекции на меките тъкани, които възникват в резултат на компресия на засегнатото място, характеризиращо се с хипоксия и нарушено кръвообращение вследствие от продължително залежаване, при пациенти с увреждане на нервната система, травми, ампутации и при терминално болни в тежък стадии на заболяване.
Декубиталните рани са различни по тежест, в зависимост от степента на увреждане на кожата, подкожната тъкан и подлежащите структури. Те могат да бъдат повърхностни, засягащи кожата, засягащи епидермиса, наличие на повърхности некрози, наличие на язви с обширна некроза и дълбоки, достигащи до мускули, фасции, сухожилия и кости.
Цел:
Да анализираме тежестта на декубиталните рани, лекувани в ОКПГСХ на УМБАЛ"Д-р Г. Странски" – Плевен и резултата от комплексното лечение.
Материали и методи:
Ретроспективно проучване, обхващащо 2 годишен пириод 2020-2021 г. Приложен е химичен, биологичен и хирургичен дебридман, рехабилитация и вакуум терапии.
Резултати:
Преминали са 4 болни, извършени са 7 химични, 1 биологична, 7 хирургични дебридмана и 4 дрениращи процедури. Пролежани дни – 17, смъртност – няма, подобрени 4.
Изводи:
От съществено значение е ранната диагностика, лечението и осъществяването на правилните сестрински грижи.
Ранното диагностициране и навременните грижи значително повлияват здравето на пациентите.
Профилактиката на развитието на това усложнение е ефикасна, евтина и успешна, в зависимост от подготовката професионализма и уменията на специалиста по здравни грижи.

CARE AND PREVENTION OF DECUBITAL WOUNDS - CHALLENGE AND OPPORTUNITIES IN THE NURSING PROFESSION

M. Todorova, Ts. Gateva
Central operating block "UMBAL - Dr. G. Stranski" EAD - Pleven

Introduction:

Decubital wound are soft tissue infections that occur as a result of compression of the affected area, characterised by hypoxia and and impaired circulation due to prolonged lying down, in patients with nervous system diseases, trauma, amputation and in terminally ill patients in severe stages of the disease.

Decubital wounds vary in severity, depending on the degree of damage to the skin, subcutaneous tissue and underlying structures. They can be superficial, affecting the skin, affecting the epidermis, the presence of superficial necrosis, the presence of ulcers with extensive necrosis and deep necrosis reaching muscles, fascia, tendons and bones.

Purpose:

To analyse the severity of decubitus ulcers treated in DCPSS of UMHAT "Dr. G. Stranski" - Pleven and the result of complex treatment.

Materials and methods:

A retrospective study covering a 2-year period 2020-2021. Chemical, biological and surgical debridement, rehabilitation and vacuum therapies were applied.

Results:

4 patients cured, 7 chemical, 1 biological, 7 surgical debridements and 4 drainage procedures were performed. Lying days - 17, mortality - none, improved 4.

Conclusions:

Early diagnosis, treatment and proper nursing care are essential.

Early diagnosis and timely care significantly affect patients' health.

Prevention of the development of this complication is efficient, cheap and successful, depending on the training, professionalism and skills of the health care specialist.

ВЪТРЕБОЛНИЧНИ ИНФЕКЦИИ – РОЛЯ НА СПЕЦИАЛИСТА ПО ЗДРАВНИ ГРИЖИ В ДИАГНОСТИЦИРАНЕТО И ПРОФИЛАКТИКАТА

С. Йорданова, С. Миткова

Клиника по чернодробна, жлъчна, панкреатична и обща хирургия Аджибадем Сити Клники УМБАЛ Токуда, София

Въведение: Профилактиката и контролът на вътреболничните инфекции (ВБИ) се постигат с дейности и мерки, регламентирани в стандарт. Последният касае и начините за ограничаване на бактериалната резистентност. Специалистите по здравни гижи (СЗГ) играят съществена роля в тези процеси.

Цел: Споделяне на собствения опит относно ролята на СЗГ за профилактика и контрол на ВБИ.

Материал и методи: Ретроспективно проучихме стурктурата и динамиката на ВБИ в клиниката ни за периода януари, 2019 – декември, 2021 като брой, относителен дял, тежест на изява, локализация. Според последния показател ВБИ попадаха в една от следните 4 категория: хирургична рана; долни дихателни пътища; пикочни пътища; първичен сепсис. Анализирахме профилактичните мерки и прилагането им в три насоки: дезинфекция на ръце; лични предпазни средства; правила за асептика и антисептика при извършване на манипулации.

Резултати: За изследвания период в клиниката бяха хоспитализирани 6729 болни при 95.8 % хирургична активност, 3.81 дни среден болничен престой и 0.4% смъртност. Честотата на регистрираните ВБИ варираше между 1.8 и 4.6%, което е далеч под средния показател за хирургична структура (10-15%). Ниската честота на ВБИ може да се обясни с няколко факти: (1) стриктно спазване на правилата за превенция на ВБИ в трите насоки; (2) някои ВБИ остават недоказани поради липса на микробиологично изследване; (3) поради краткия среден болничен престой, част от ВБИ се проявяват клинично след дехоспитализацията на пациента.

Заключение: Здравният персонал трябва да се включи активно в диагностицирането, надзора и ранното приложение на всички мерки срещу инфекциите, свързани с медицинското обслужване с цел намаляване на риска за възнвикване на предотвратими усложнения.

Ключови думи: вътреболнична инфекция (ВБИ); профилактика и контрол на ВБИ; специалист по здравни грижи (СЗГ)

NOSOCOMIAL INFECTION – THE ROLE OF HEALTH CARE SPECIALISTS IN DIAGNOSTICS AND PREVENTION

S.Yordanova, S.Mitkova

Department of Liver, biliary, Pancreatic and General Surgery
Acibadem City Clinic University Hospital Tokuda, Sofia

Key words: In-hospital infection = nosocomial infections (NI); prevention and control of NI; health-care specialist (HCS)

Background: There is a standard regulation of activities and measures for prevention and control of nosocomial infections (NI). Health-care specialists (HCS) have a significant role in these processes.

Aim: To share the institutional experience about the role of HCS for prevention and control of NI

Material and methods: We performed a retrospective study on the structure and dynamics of NI in our clinic from Jan., 2019 till Dec., 2021 taking in account number, percentage, clinical severity and affected site. According to the latter criteria NI were classified as: surgical site infection; lower respiratory tract infections; urinary infections; primary sepsis. Prevention measures were analyzed in 3 aspects: hand hygiene; personal protective equipment; aseptic and antiseptic steps in manipulations.

Results: A total of 6729 patients have been hospitalized in department with median hospital stay of 3.81 days and 95.8% surgical activities. Postoperativ e mortality rate was 0.4%. NI varied between 1.8-4.6% which significantly differs from the mean value for surgical departments (10-15%). That low NI rate could be explained by several facts: (1) Strictly following the rules for NI prevention in the three aspects mentioned above; (2) Some cases of NI had been misdiagnosed because of lack of microbiological test; (3) Other cases of NI probably appeared after discharging due to the relatively short hospital stay.

Conclusions: The health-care staff must participate in the diagnostics, supervision and implementation off all measures against infections related to medical services. This aims reduction of the risk of preventable complications.

РОЛЯ НА МЕДИЦИНСКАТА СЕСТРА ПРИ ОБГРИЖВАНЕ НА ПАЦИЕНТ С КАРЦИНОМ НА БЯЛ ДРОБ – ОПИСАНИЕ НА КЛИНИЧЕН СЛУЧАЙ

Поля Т. Гергова[1], Ралица М. Димитрова[2]

Катедра „Сестрински хирургични грижи“, Факултет „Здравни грижи“, Медицински университет – Плевен, България
Специалност „Медицинска сестра“, Факултет „Здравни грижи“, Медицински университет – Плевен, България

Адрес за кореспонденция:

ас. Поля Гергова, катедра „Сестрински хирургични грижи”, МУ-Плевен, ул. „Св. Кл. Охридски”-1, 5800 Плевен;

тел. 064/884229;

e-mail: poliakomitska@abv.bg

Карцином на бял дроб е водеща причина за смърт от онкологични заболявания както в световен мащаб, така и в България. Своевременното хирургично лечение и последващи грижи могат да бъдат животоспасяващи за болния, да повишат преживяемостта и качеството му на живот.

Цел: Да се направи оценка и проследяване на състоянието на опериран пациент с аденокарцином на бял дроб и да се състави план за сестрински грижи, съответен на нуждите на болния.

Материал и методи: Социологически методи:

Документален метод - проучване на медицинската документация на болния, назначени изследвания и резултати, проведени консултации на лекари-специалисти, назначена терапия на пациента и преглед на достъпната литература по проблема;

Активно наблюдение на промените в състоянието на пациента и оценка на потребността му от грижи;

Интервю с болния и неговите близки.

Резултати: В УМБАЛ „Д-р Г. Странски“ – ЕАД в периода от м. ноември 2021 до м. декември 2021 г. е осъществено наблюдение на 57 годишен пациент. Заключението на лекарите и медицинската диагноза на

болния е аденокарцином на бял дроб. Предприето е оперативно лечение. На база проследяване процеса на лечение и грижи за болния, от момента на постъпването му, до изписване от лечебното заведение са определени реални и потенциални проблеми, планирани са сестрински интервенции и е предложен модел за сестрински грижи.

Заключение: Предвид спецификата на онкологичното заболяване, локализация и характерни прояви, медицинската сестра трябва да притежава специални познания и умения и да долавя и най-малките промени в състоянието на болния. Чрез изработване на план за грижи се осигурява непрекъснатост и приемственост в грижите за тежко болния. Медицинската сестра, като част от интердисциплинарния екип, заема централна роля при организиране, планиране, реализиране и оценка на резултатите от грижите за пациента в стационара.

Ключови думи: карцином на бял дроб, план за грижи, медицинска сестра, онкологично болен пациент, хирургично лечение

THE ROLE OF THE NURSE IN PLAN OF CARE FOR A PATIENT WITH LUNG CANCER - CLINICAL CASE REPORT

Authors: Polya T, Gergova1, Ralitsa M. Dimitrova2

Institution: 1Medical University - Pleven, Faculty of Health Care, Department of Nursing Surgical Care

2Medical University - Pleven, Faculty of Health Care, Specialty „Nurse"

Corresponding Author,

assistant professor Polya Gergova, 1Medical University - Pleven, Faculty of Health Care, Department of Nursing Surgical Care, 1 St Kl. Ochridski Str. 5800 Pleven; phone number: 064/884229; e-mail: poliakomitska@abv.bg

Summary: Lung cancer is a leading cause of cancer-related deaths worldwide so in country of Bulgaria too. Timely surgical treatment and follow-up care can be life-saving for the patient, increase survival and quality of life. The aim of the study was to monitor and assess the status of a patient with a lung cancer and develop plan of care, adequate to the vital needs of the patient. Material and methods: Literature analysis, documentary and monitoring methods were used to describe a clinical oncology surgical case. An interview with the patient and his relatives was held. The study was conducted at Univercity Hospital „G. Stranski" – Pleven in Department of Chest Surgery. Results and discussion: In the period from November 2021 to December 2021 was conducted monitoring of 57 year old man with Adenocarcinoma. Based on monitoring the process of treatment and care for the patient, from the moment of his admission to discharge from the hospital, real and potential problems have been identified, nursing interventions are planned and a model for nursing care has been proposed. Care for patients with oncology surgical diseases is a specific area of competence in nursing. The patient need constant, timely and continuous care. The nurse, as part of the interdisciplinary team, has an essential role in organizing, planning, implementing and evaluating the results of patient care in hospital.

Key words: lung cancer, plan of care, nurse, cancer patient, surgical treatment

СПОНСОРИ

УЧАСТНИЦИ

РСР ЕООД

ETHICON

PART OF THE Johnson & Johnson FAMILY OF COMPANIES

Johnson & Johnson

МЕДИКАЛ ЕООД

Capresto Ltd.

TOMED

MEDICAL SYSTEMS AND SERVICE

INFOMED®

ЕС ЕЛ МЕДИКАЛ-ООД

СТАРА ЗАГОРА

ГЛОБАЛМЕД – С-ЕООД

СОФИЯ

МЕДОФАРМА-ЕООД

ДАРИС - МС